



ФАКУЛТЕТ ЗА МЕДИЦИНСКИ НАУКИ
Студии по Општа Стоматологија - Штип

СОВРЕМЕН КОНЦЕПТ ВО ДИЈАГНОЗАТА И ТРЕТМАНОТ НА ИМПАКТИРАНИ КАНИНИ


доц. д-р Цена ДИМОВА





доц. д-р Цена ДИМОВА

Факултет за медицински науки
Студии по Општа Стоматологија
Универзитет “Гоце Делчев” - Штип



д-р Соња Ристеска

ПЗУ Дентал Арт

Специјалистичка стоматолошка ординација по
ортодонција

д-р Едвард Јанев*, **д-р Билјана Евросимовска***,

д-р Роберт Јанев **

ЈЗУ Универзитетски Стоматолошки Клинички Центар
“Свети Пантелејмон” – Скопје

* Клиника за орална хирургија

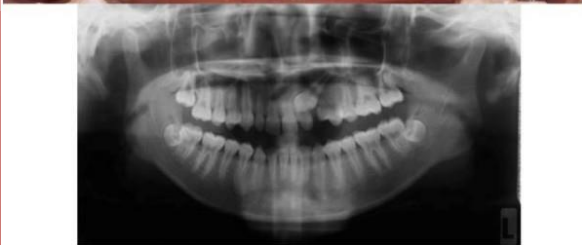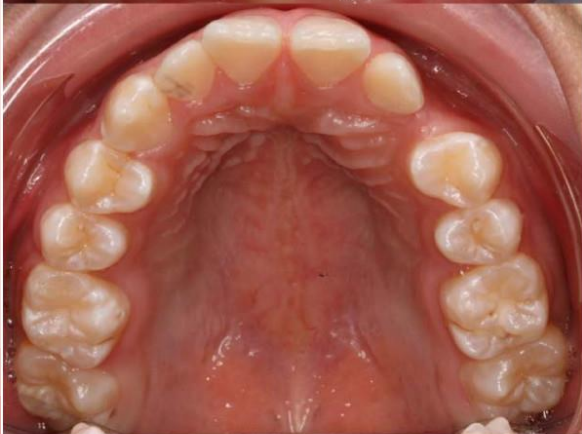
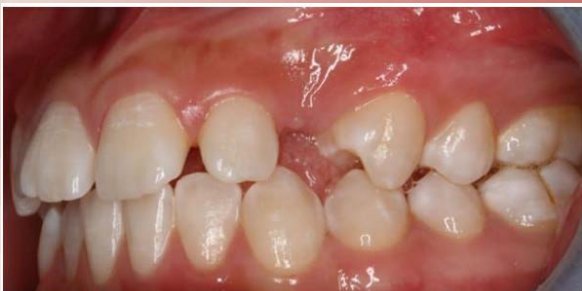** Клиника за ортодонција

■ **ВОВЕД**

- преглед од литература
- основи за дијагностички процедури

■ **СОВРЕМЕН КОНЦЕПТ**

■ **ПРИКАЗ НА СЛУЧАИ**



ИНЦИДЕНЦА: 1 - 3% - горни

1.7 - 2.2%

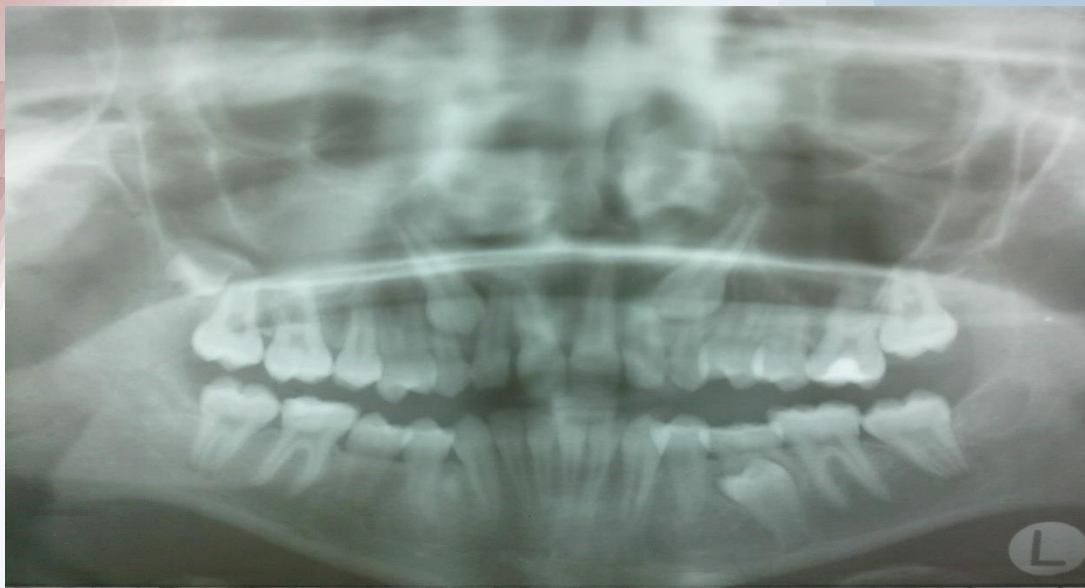Thilander&Myerberg 1973

Ericson&Kurol 1986

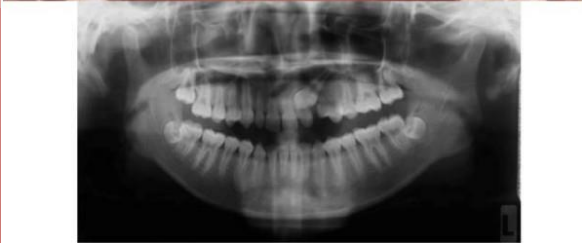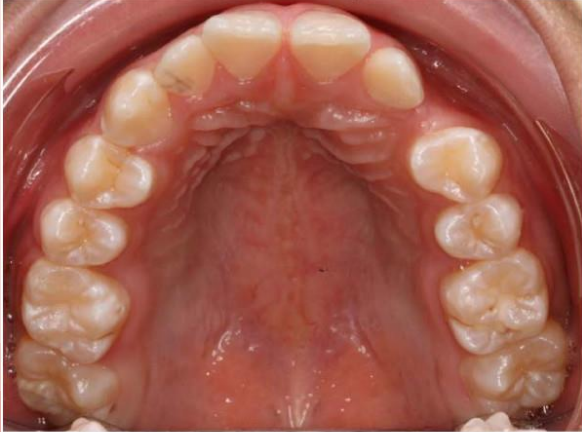
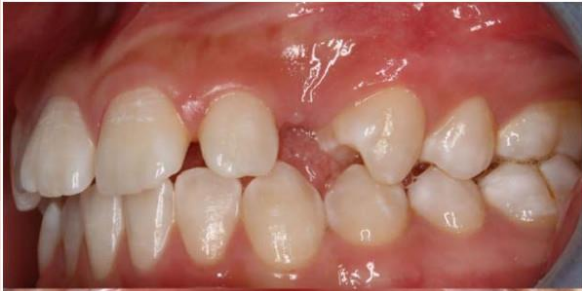1-2%

Raynie 1969

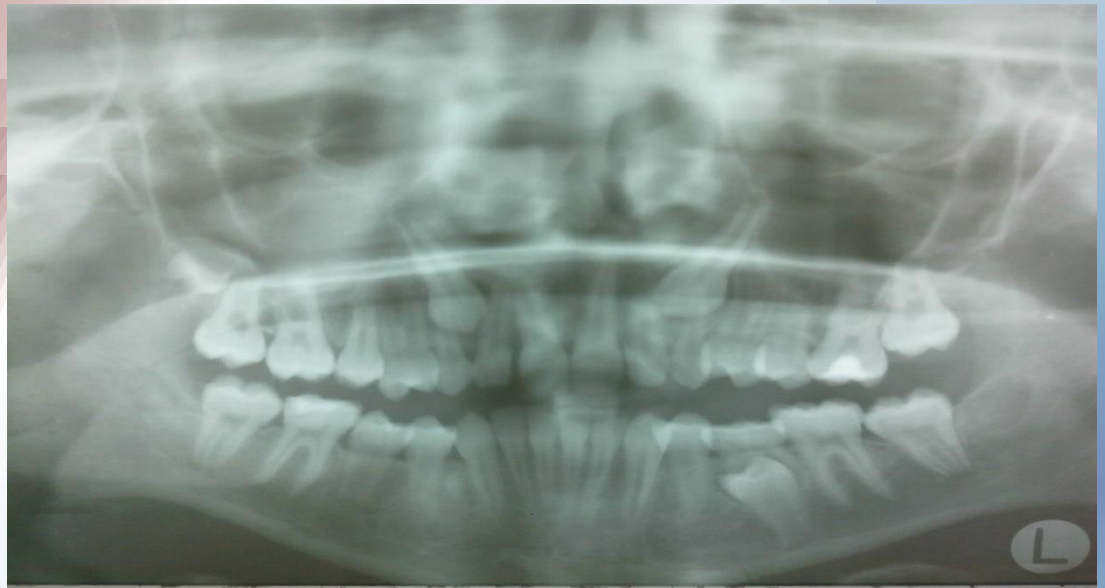Richardson&Russell 2000



ПОЗИЦИЈА 75-85% ПАЛАТИНАЛНО 15-30% ВЕСТИБУЛАРНО



Richardson&Russell 2000
Ericson&Kurol 1986



Ц Е Л

Целта е да се прикажат современиот период и интердисциплинарното менаџирање на импактираните канини во горната и долна вилица.

Прецизирање на дијагноза и утврдувањето на позицијата на импактираниот канин е појдовен момент од кој потоа зависи и планот на терапијата со редоследот на потребните чекори.

Пред започнување на тераписките процедури потребни се низа дијагностички методи и испитувања :

Современиот концепт за третманот на импактираните канини вклучува:

- најпрво радиграфски иследувања,
- ортодонтско-оралнохируршки третман во неколку фази.
- како последна етапа претставува проценка на периодонталниот статус на третираните заби на крајот на завршениот ортодонтскиот третман, кој засега во секојдневната пракса се занемарува.

Според овој концептски редослед ќе бидат прикажани неколку клинички случаи со импактирани максиларни и мандибуларни канини од нашата пракса.

Пред започнување на тераписките процедури потребни се низа дијагностички методи и испитувања :

- ⦿ **возраст на пациентот**
- ⦿ **општото дентално здравје и оралната хигиена**
- ⦿ **присуство или отсуство на простор за подредување во забниот лак**
- ⦿ **можност првиот премолар да го замени местото на канинот**
- ⦿ **колку радиографски е поволна положбата на канинот**
- ⦿ **мотивација на пациентот за ортодотски третман**
- ⦿ **медицински контрандикации за хируршка процедура**

Со поставување на прецизната дијагноза на импактираните канини се постигнува појдовната база за добар план на терапијата.

Од неа ќе се изврши реална процена за потребното време за третман, а со тоа ќе се редуцираат можностите за евентуални непредвидени компликации.

Со окончување на ортодонтскиот дел од терапијата не се постигнува и финализација на целокупниот третманот на импактираните канини.

Солидниот периодонтален статус на извлечениот и позициониран импактиран заб, како и на соседните заби претставува единствена награда на тимот стоматолози специјалисти за успешната оралнохируршката и ортодонтската терапијата при импактираните канини.