

Primljen/ Received on: 13. 7. 2023.  
Revidiran / Revised on: 28. 7. 2023.  
Prihvaćen/ Accepted on: 17. 8. 2023.

ORIGINALNI RAD  
ORIGINAL ARTICLE  
doi: 10.5937/asn2388681A

# KORELACIJA IZMEĐU FACIJALNOG INDEKSA I MODIFIKOVANOG INDEKSA OSMEHA KOD PACIJENATA SA MALOKLUZIJOM I KLASI NAKON ORTODONTSKOG LEČENJA I NJIHOVA EVALUACIJA

## EVALUATION AND CORRELATION BETWEEN FACIAL INDEX AND MODIFIED SMILE INDEX IN PATIENTS WITH CLASS I MALOCCLUSION AFTER ORTHODONTIC TREATMENT

Sandra Atanasova<sup>1</sup>, Sofija Carčeva Salja<sup>1</sup>, Biljana Džipunova<sup>2</sup>

<sup>1</sup>UNIVERZITET „GOCE DELČEV“, FAKULTET MEDICINSKIH NAUKA, ŠTIP, SEVERNA MAKEDONIJA  
<sup>2</sup>UNIVERZITET „SV. KIRIL I METODIJ“, STOMATOLOŠKI FAKULTET, SKOPLJE, SEVERNA MAKEDONIJA

<sup>1</sup>GOCE DELCEV UNIVERSITY ŠTIP, FACULTY OF MEDICAL SCIENCES, ŠTIP, NORTH MACEDONIA  
<sup>2</sup>SS. CYRIL AND METHODIUS UNIVERSITY SKOPJE, FACULTY OF DENTISTRY SKOPJE, SKOPJE, NORTH MACEDONIA

### Sažetak

**Uvod:** Facijalna estetika je napredovala od osnovne mikroestetike do makroestetike lica i sada predstavlja ključnu komponentu savremene ortodontske terapije.

**Cilj studije** bio je procena facijalnog indeksa i modifikovanog indeksa osmeha kod pacijenata sa malokluzijom I klase nakon završenog ortodontskog tretmana i da utvrdi eventualnu povezanost između ovih dvaju parametara.

**Materijali i metode:** Uzorak se sastojao od ukupno 16 pacijenata (četiri muškarca i 12 žena) iz starosne grupe od 16 do 35 godina. Fotografije sa poziranim osmehom napravljene su digitalnim fotoaparatom Nikon Z6 II -24.5 MP (Nikon Corporation), sa NIKKOR Z 85mm f/1.8 objektivom i Godox AD200 blicem. Standardni softver Olympus cellSens (2011 Olympus Corporation) korišćen je za merenje karakteristika potrebnih za određivanje facijalnog indeksa i modifikovanog indeksa osmeha.

**Rezultati:** Za svaku varijablu izračunate su srednja vrednost i standardna devijacija korišćenjem deskriptivne statistike. Studentov t-test pokazao je da ne postoji značajna statistička razlika (pri  $p < 0,05$ ) između polova za modifikovani indeks osmeha i za facijalni indeks. Pearsonova korelacija ukazala je na to da ne postoji značajna srednje pozitivna veza između modifikovanog indeksa osmeha i facijalnog indeksa kod pacijenata sa malokluzijom I klase nakon ortodontskog tretmana.

**Zaključak:** Poznavanje korelacije između facijalne estetike i estetike osmeha neophodan je alat za postizanje uspešnog ortodontskog lečenja. Potrebna su dalja istraživanja kako bi se definisala korelacija između ovih varijabli i unapredilo znanje o njihovoj vezi.

**Ključne reči:** estetika, malokluzija, fotogrametrička analiza, tretman

### Corresponding author:

Ass. Sandra Atanasova, DMD  
Teaching Assistant Dental Medicine  
Faculty of Medical Sciences, Goce Delcev University, Štip,  
North Macedonia  
10A Krste Misirkov St., 2000 Štip  
E-mail: sandra.atanasova@ugd.edu.mk  
Phone: 0038972216970

### Abstract

**Introduction:** Facial aesthetics has evolved from simple micro-aesthetics to macro-aesthetics of the face and today, it is a major component of modern orthodontic treatment.

**The aim** of this study was to evaluate facial index and modified smile index in patients with Class I malocclusion after orthodontic treatment and to determine the correlation between them.

**Material and Methods:** The sample consisted of a total of 16 patients (4 males and 12 females) in the age group of 16–35 years. Posed smile photographs were made with a Nikon Z6 II 24.5 MP digital camera (Nikon Corporation) with a NIKKOR Z 85 mm f/1.8 lens and a Godox AD200 flash. Olympus cellSens Standard software (2011 Olympus Corporation) was used to measure the characteristics needed to determine the facial index and modified smile index.

**Results:** Descriptive statistics (mean and standard deviation) were calculated for each variable. Student's t-test showed that there was a non-significant statistical difference  $p < .05$  between two genders for modified smile index and facial index. Pearson correlation indicated that there was a non-significant medium positive relationship between modified smile index and facial index in patients with Class I malocclusion after orthodontic treatment.

**Conclusion:** Knowing the correlation between facial aesthetics and smile aesthetics is a necessary tool for achieving successful orthodontic treatment. Further research is required to define the correlation between these variables and to advance the knowledge about this connection.

**Key words:** aesthetics, malocclusion, photogrammetric analysis, treatment

2023 Faculty of Medicine in Niš. Clinic of Dental Medicine Niš.  
All rights reserved / © 2023. Medicinski fakultet Niš. Klinika za dentalnu medicinu Niš. Sva prava zadržana.

## Uvod

Sveobuhvatan način zbrinjavanja pacijenata u ortodontskoj praksi ne odnosi se samo na lečenje malokluzije već i na promenu mekog tkiva, što ima znatan uticaj na samopouzdanje pojedinca. Danas možemo reći da je facijalna estetika glavna komponenta modernog ortodontskog tretmana. Facijalna estetika evoluirala je od jednostavne mikroestetike zuba do makroestetike lica.

Farkas<sup>1</sup> je evaluirao proporcije lica i uveo orijentire i linije koji su važni alati za definisanje facijalnog indeksa ( $(N'-Gn' / Zy'-Zy' \times 100)$ ). Prema Banister klasifikaciji i vrednosti facijalnog indeksa, razlikuju se različite vrste lica: hipereuriprozop (< 79,9), euriprozop (80,0–84,9), mezoprozop (85,0–89,9), leptoprozop (90,0–94,9) i hiperleptoprozop ( $95,0 \geq 95$ ).

Kod euriprozopičnih lica, facijalni indeks je niži, lice je kratko i široko, sa povećanom bizigomatskom širinom i širokom apikalnom bazom. Facijalni indeks je veći kod leptoprozopičnih lica, a lice je dugačko i usko, sa redukovanom bizigomatskom širinom sa uskom apikalnom bazom<sup>2,3</sup>.

Osmeh je, pored očiju, karakteristika lica koju ljudi uzimaju u obzir prilikom procene privlačnosti lica<sup>4</sup>. U zavisnosti od malokluzije, tipa lica pacijenta i odabrane mehanike, ortodontski tretman može različito uticati na estetiku osmeha. Analiza osmeha predstavlja koristan alat za frontalnu procenu lica. Postoje dve vrste osmeha<sup>5</sup>. Pozirani osmesi imaju veliki značaj u svakodnevnoj stomatologiji i ortodontiji s obzirom na to da se nakon određenog vremena mogu lako ponoviti. Krishnan i sar.<sup>6</sup> su dizajnirali modifikovani indeks osmeha (MIO); da bi se dobio ovaj indeks, potrebno je podeliti intervermilionsku udaljenost sa interkomisuralnom udaljenosti x 100. Osmeh treba da odgovara proporcijama lica. Širok osmeh kod pacijenata sa dugim i uskim licem možda nije estetski privlačan.

**Cilj** ovog istraživanja bio je da proceni facijalni indeks i modifikovani indeks osmeha kod pacijenata sa malokluzijom I klase nakon ortodontskog tretmana, kao i da utvrdi njihovu međusobnu povezanost.

## Materijali i metode

Na osnovu određenih kriterijuma, za ovu studiju odabrano je ukupno 16 pacijenata (četiri muškarca i 12 žena) iz starosne grupe od 16 do 35 godina.

U studiju su uključene osobe bez kraniofacijalnih anomalija, sindroma, hiperdoncije i hipodoncije zuba, osim hiperdoncije i

## Introduction

A comprehensive way to manage patients in orthodontic practice is not just to treat the malocclusion, but also to make soft tissue changes that will have significant impact on individuals' self-esteem. Today, we can say that facial aesthetics is major component of modern orthodontic treatment. Facial aesthetics has evolved from simple micro-aesthetics of the teeth to macro-aesthetics of the face.

Farkas<sup>1</sup> evaluated the facial proportions and introduced the landmarks and lines that are important tools for defining facial index ( $(N'-Gn' / Zy'-Zy' \times 100)$ ). According to Banister classification and facial index value, there are different types of faces: hypereuriprosopic < 79.9; euryprosopic 80.0–84.9; mesoprosopic 85.0–89.9; leptoprosopic 90.0–94.9; hyperleptoprosopic 95.0–> 95.

In euryprosopic faces, the facial index is lower, the face is short and wide with increased bizygomatic width and wide apical base. The facial index is higher in leptoprosopic faces, the face is long and narrow with reduced bizygomatic width, narrow apical base<sup>2,3</sup>.

After eyes, a smile is a characteristic of the face which people consider in evaluation of facial attractiveness<sup>4</sup>. Depending on the malocclusion, facial type of the patient and selected mechanics, orthodontic treatment can differently affect smile aesthetics. Smile analysis is a useful tool of a frontal facial evaluation. There are two types of smiles<sup>5</sup>. The posed smiles have major significance in everyday dentistry and orthodontics as they after time can be easily repeated. Krishnan et al.<sup>6</sup> designed the modified smile index (MSI) and for this index there is a need to divide the intervermillion distance by intercommissural distance x 100. The smile should match the proportions of the face. Wide smile in patients with long and narrow face may not be aesthetically attractive.

**The aim** of this study was to evaluate facial index and modified smile index in patients with Class I malocclusion after orthodontic treatment and to determinate correlation between them.

## Material and Methods

A total of 16 patients (4 males and 12 females) in the age group of 16–35 years were selected for this study based on certain criteria.

Inclusion criteria comprised patients without craniofacial anomalies, syndromes, hyperdontia and hypodontia of teeth except for the third molars, no visible facial asymmetry or need for surgical interventions.

hipodoncije trećih kutnjaka, bez vidljive asimetrije lica ili bez potrebe za hirurškim zahvatima.

Kriterijumi za isključenje bili su anamneza traume lica ili čeljusti i ortognatske operacije. Iz studije su takođe isključeni pacijenti sa protetskim nadoknadama u frontalnoj regiji.

Za procenu proporcija lica pacijenti su morali biti fotografisani u prirodnom položaju glave (NHP). Ovaj položaj glave je standardizovan i ponovljiv kada se osoba fokusira na udaljenu tačku u visini očiju. Za dobijanje kliničke fotografije lica u NHP-u, pacijent je sedeo u uspravnom položaju na udaljenosti od 100 cm od sočiva kamere i gledao pravo u tačku u visini očiju. Fotografije sa poziranim osmehom napravljene su digitalnim fotoaparatom *Nikon Z6 II -24.5 MP (Nikon Corporation)*, sa NIKKOR Z 85mm f/1.8 objektivom i Godox AD200 blicem. Fotografije su snimane u režimu RAW formata i eksportovane u JPG formatu; režim snimanja ekspozicije bio je ručni, brzina zatvarača 1/160 sekundi i ISO-800, a otvor blende F-stop f/6.3. Kamera je bila fiksirana na stativ. Kako bi se proverile i izbegle greške tokom uvećanja i kalibrirala fotografija, na svakog učesnika je tokom fotografisanja bila postavljena samolepljiva merna traka od 10 mm. Standardni softver *Olympus cellSens (2011 Olympus Corporation)* korišćen je za merenje karakteristika potrebnih za određivanje facijalnog indeksa i modifikovanog indeksa osmeha.

Tačke za facijalni indeks: *nasion (N')* – prednja tačka preseka između nosne i frontalne kosti; *gnathion (Gn')* – najniža i prednja tačka mandibularne simfize; *zygion (Zy')* – najbočnije postavljena tačka zigomatične kosti (Slika 1).

Linije za facijalni indeks: visina lica ( $N'-Gn'$ ) – vertikalna udaljenost od tačke *nasiona (N')* do *gnathiona (Gn')*; širina lica ( $Zy'-Zy'$ ) – udaljenost između desne i leve zigijske tačke ( $Zy'$ ).

Linije za modifikovani indeks osmeha: intervermilionaska udaljenost – vertikalna udaljenost između *labrale superius* i *labrale inferius*; interkomisurna udaljenost – udaljenost između desne spoljašnje komisure i leve spoljašnje komisure.

Rezultati merenja čuvani su u *Excel* tabeli preko softvera. Podaci dobijeni tokom istraživanja statistički su obrađeni.

Exclusion criteria comprised patients with a history of trauma to the face or jaws, orthognathic surgery, as well as patients with prosthetic restorations in the frontal region.

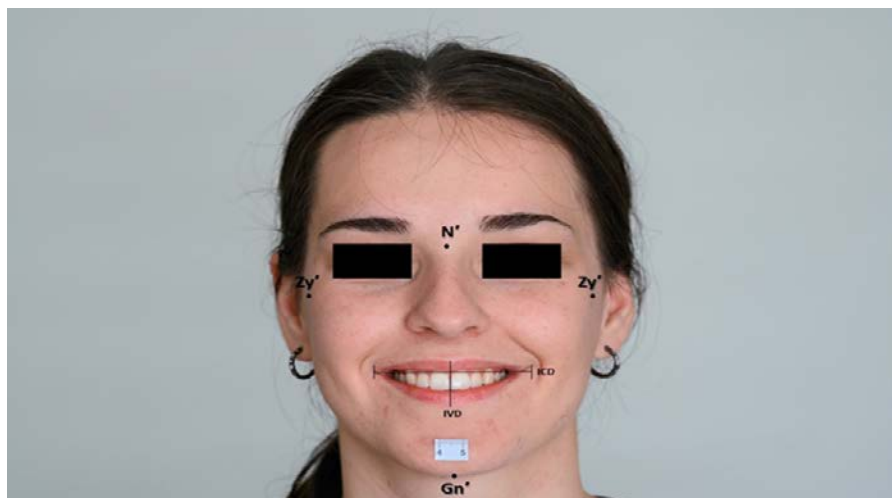
To assess facial proportions, patients must be photographed in natural head position (NHP). This position of the head is a standardized and reproducible when the person is focusing on a distant point at eye level. To obtain a clinical facial photograph in NHP, the patient should be in the sitting upright position at a distance of 100 cm from the camera lens and looking straight at a point at eye level. Posed smile photographs were made with a Nikon Z6 II 24.5 MP digital camera (Nikon Corporation) with a NIKKOR Z 85 mm f/1.8 lens and a Godox AD200 flash. Photographs were captured in RAW format mode, exported to JPG, exposure shooting mode manual, shutter speed 1/160 seconds and ISO 800, aperture F-stop f/6.3. The camera was fixed on a tripod. To check and avoid errors during magnification and to calibrate the photo, a 10 mm self-adhesive measuring tape was placed on each participant during the photo shoot. Olympus cellSens Standard software (2011 Olympus Corporation) was used to measure the characteristics needed to determine the facial index and modified smile index.

Points for facial index: *Nasion (N')*—the front point of the intersection between the nasal and frontal bones; *Gnathion (Gn')*—the lower most and anterior point of the mandibular symphysis; *Zygion (Zy')*—most laterally placed point of the zygomatic bone (Figure 1).

Lines for facial index: face height ( $N'-Gn'$ )—the vertical distance from the point nasion ( $N'$ ) to gnathion ( $Gn'$ ); face width ( $Zy'-Zy'$ )—the distance between right and left zygion points ( $Zy'$ ).

Lines for modified smile index: intervermillion distance—the vertical distance between *labrale superius* and *labrale inferius*; Intercommissural distance—distance from the right external commissure to the left external commissure.

The results of the measurements were saved in an Excel table through the software. The data obtained during the research were statistically processed.



**Slika 1.** Oznake mekog tkiva za facijalni indeks i modifikovani indeks osmeha

**Figure 1.** Soft tissue landmarks for facial index and modified smile index

## Rezultati

Od aprila 2023. do juna 2023. fotografisano je 16 pacijenata i urađena je fotogrametrijska analiza. Za svaku varijablu izračunate su srednja vrednost i standardna devijacija korišćenjem deskriptivne statistike. Srednja vrednost MIO kod muškaraca bila je  $39,01 \pm 3,43$ , a kod žena  $38,6 \pm 5,99$ ; kod oba pola iznosila je  $38,7 \pm 5,36$ . Srednja i standardna devijacija za facijalni indeks kod muškaraca iznosila je  $97,66 \pm 5,74$ , a kod žena  $93,06 \pm 6,9$ ; kod oba pola bila je  $94,21 \pm 6,76$ .

Kako bi se uporedile vrednosti modifikovanog indeksa osmeha i facijalnog indeksa između polova, korišćen je Studentov t-test. P-vrednost za modifikovani indeks osmeha bila je 0,899108. Rezultat nije smatran značajnim pri  $p < 0,05$ . Rezultati za facijalni indeks pokazuju da nije bilo statistički značajne razlike između polova. P-vrednost je iznosila 0,252136 (Tabela 1).

Pearsonova korelacija ukazala je na to da ne postoji značajna srednje pozitivna veza između modifikovanog indeksa osmeha i facijalnog indeksa kod pacijenata sa malokluzijom I klase nakon ortodontskog tretmana (Grafikon 1). Vrednost R bila je 0,4111. Iako je tehnički pozitivna korelacija, veza između varijabli je slaba. P-vrednost iznosila je 0,1137. Rezultat nije značajan pri  $p < 0,05$  (Tabela 2).

## Results

From April 2023 to June 2023, 16 patients were photographed and photogrammetric analysis was performed. Descriptive statistics (mean and standard deviation) were calculated for each variable. Mean of MSI in men was  $39.01 \pm 3.43$  and in women was  $38.6 \pm 5.99$  and in both sexes was  $38.7 \pm 5.36$ . The mean and standard deviation for facial index in man was  $97.66 \pm 5.74$ , in women was  $93.06 \pm 6.9$  and in both sexes was  $94.21 \pm 6.76$ .

Student's t-test was used to compare the values of the modified smile index and facial index between two genders. The p-value for the modified smile index was 0.899108. The result was not significant at  $p < .05$ . Results for the facial index showed that there was non-significant statistical difference between two genders. The p-value was 0.252136 (Table 1).

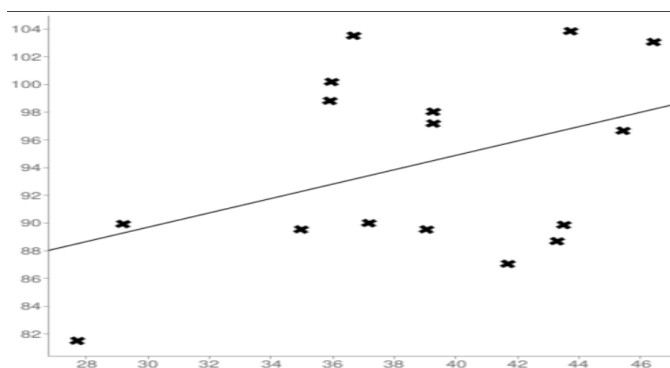
Pearson correlation indicated that there was a non-significant medium positive relationship between modified smile index and facial index in patients with Class I malocclusion after orthodontic treatment (Figure 1). The value of R was 0.4111. Although technically a positive correlation, the relationship between the variables was weak. The p value was 0.1137. The result was not significant at  $p < .05$  (Table 2).

**Tabela 1.** Srednja vrednost i standardna devijacija MIO i facijalnog indeksa**Table 2.** Mean and standard deviation of MSI and facial index

Varijabla / Variable	Pol / Sex	Broj / Number	Srednja vrednost / Mean	Standradna devijacija (SD) / Standard deviation SD	P- vrednost / P. value	t-vrednost / t-value
Modifikovani indeks osmeha (MIO) / Modified smile index MSI	Muškarci / Men	4	39.01	3.43023	0.899108	0.12911
	Žene / Women	12	38.6	5.99367		
	/	16	38.7	5.36021		
Facijalni indeks / Facial index	Muškarci / Men	4	97.66	5.73799	0.252136	1.19448
	Žene / Women	12	93.06	6.89522		
	/	16	94.21	6.75832		

**Tabela 3.** Rezultati Pearsonove korelacije između varijabli**Table 2.** Pearson correlation's results between the variables

Indeks / Index	Koeficijent Pearsonove korelacije (r) / Pearson correlation coefficient (r)	p-vrednost / p-value
MIO i facijalni indeks / MSI and Facial index	0.4111	0.1137

**Grafikon 1.** Pearsonova korelacija – LS Linija regresije  
**Figure 1.** Pearson Correlation—LS Regression Line

## Diskusija

Ortodontski tretman može poboljšati estetiku osmeha i celokupnu estetiku lica. Fotogrametrijskom analizom utvrđeni su parametri lica kod ortodontski lečenih pacijenata nakon lečenja malokluzije I klase.

U našoj studiji, muški pacijenti imali su duža i šira lica nego ženski, što je u skladu sa rezultatima dobijenim u studiji Baika i sar.<sup>7</sup> i Ozdemira i sar.<sup>8</sup>. Srednja vrednost širine lica kod muškaraca bila je  $130,73 \pm 3,31$ , a kod žena  $126,31 \pm 6,54$ . Othman i sar.<sup>9</sup> su takođe prijavili duža lica kod muškaraca, s tim što nisu uključili merenje širine lica. Vrednosti visine lica u našem istraživanju iznosile su  $127,56 \pm 5,65$  kod muškaraca, a  $117,44 \pm 6,75$  kod žena.

Krishnan i sar.<sup>6</sup> su dizajnirali modifikovani indeks osmeha sa ciljem uvođenja indeksa koji je uporediv sa facijalnim indeksom i drugim antropometrijskim indeksima. U njihovoj studiji MIO nije pokazana korelacija sa facijalnim indeksom, što je u suprotnosti sa rezultatima našeg istraživanja. Iako je u našem istraživanju postojala pozitivna korelacija, rezultat nije bio značajan. Naši rezultati su u saglasnosti sa rezultatima studije koju su sproveli Tabatabaei i sar.<sup>10</sup>. Srednja vrednost MIO kod naših 16 pacijenata bila je  $38,7 \pm 5,36$  ( $38,6 \pm 5,99$  kod žena, a  $39,01 \pm 3,43$  kod muškaraca) i nije bilo statistički značajne razlike među njima (P-vrednost = 0,899). Nalaze slične gore navedenim prijavili su Kaur i sar.<sup>11</sup>.

U literaturi nema dovoljno studija koje objašnjavaju odnos između modifikovanog indeksa osmeha i facijalnog indeksa.

## Zaključak

Poznavanje korelacije između facijalne estetike i estetike osmeha neophodan je alat za postizanje uspešnog ortodontskog lečenja. U ovoj studiji je utvrđeno da je odnos između facijalnog indeksa i modifikovanog indeksa osmeha slabo pozitivan, ali ne i statistički značajan. Ograničenje ove studije ogleda se u činjenici da je analiza rađena samo kod lečenih pacijenata sa malokluzijom I klase. Da bi se dobili pouzdani rezultati, potrebno je utvrditi korelaciju ovih indeksa kod lečenih pacijenata sa malokluzijom II klase i malokluzijom III klase. Stoga, potrebna su dalja istraživanja kako bi se definisala korelacija između ovih varijabli i unapredila saznanja o njihovoj povezanosti.

## Discussion

Orthodontic treatment can improve the aesthetics of the smile and the overall facial aesthetics. With photogrammetric analysis, facial parameters were determined in orthodontically treated patients after the treatment of Class I malocclusion.

In our study, the male patients had longer and wider faces than the female patients, which is consistent with the results found in the study of Baik et al.<sup>7</sup> and Ozdemir et al.<sup>8</sup>. The mean value for facial width in man was  $130.73 \pm 3.31$  and in women  $126.31 \pm 6.54$ . Othman et al.<sup>9</sup> also reported longer faces in men, although they did not include facial width measurements. The values for face height in our study in men were  $127.56 \pm 5.65$  and in women  $117.44 \pm 6.75$ .

Krishnan et al.<sup>6</sup> designed modified smile index (MSI) with a purpose to introduce index which is comparable with facial index and other anthropometric indices. In his study, the MSI showed no correlation to the facial index, which contradicts the results of our research. Although there is a positive correlation in our study, the result is not significant. Our results are consistent with the study by Tabatabaei et al.<sup>10</sup>. Mean of MSI in 16 patients was  $38.7 \pm 5.36$  ( $38.6 \pm 5.99$  in women,  $39.01 \pm 3.43$  in men) and there was no statistically significant difference between them (p value = 0.899). Kaur et al. reported similar findings<sup>11</sup>.

There are not enough studies in the literature explaining the relationship between the modified smile index and the facial index.

## Conclusion

Knowing the correlation between facial aesthetics and smile aesthetics is a necessary tool for achieving successful orthodontic treatment. The relationship between the facial index and the modified smile index in this study was found to be weakly positive but not statistically significant. The main limitation of this study is that the analysis was only performed in treated patients with Class I malocclusion. To obtain reliable results, it is necessary to determine the correlation of these indexes in treated patients with malocclusion Class II and malocclusion Class III. Therefore, further research is required to define the correlation between these variables and to advance the knowledge about this connection.

**Sukob interesa:** Nema

**Finansijska podrška:** Nema

**Zahvalnica:** Nema

**Conflict of Interest:** Nil

**Financial Support:** Nil

**Acknowledgments:** Nil

## LITERATURA / REFERENCES

1. Farkas LG. Anthropometry of the Head and Face. 2nd ed. New York : Raven Press; 1994.
2. Vangara SV, Kumar D, Arora NK. A cross-sectional study of facial index in Western Uttar Pradesh population between 18-25 years of age. Asian Journal of Medical Sciences. 2021;12(6):75-80.
3. Pandeya A, Atreya A. Variations in the Facial Dimensions and Face Types among the Students of A Medical College. JNMA J Nepal Med Assoc. 2018;56(209):531-534.
4. Nanda R. Biomechanics and Esthetic Strategies in Clinical Orthodontics. Philadelphia: Elsevier; 2005.
5. Frush JP, Fisher RD. The dynesthetic interpretation of the dentogenic concept. The Journal of Prosthetic Dentistry. 1958;8(4):558-581.
6. Krishnan V, Daniel ST, Lazar D, Asok A. Characterization of posed smile by using visual analog scale, smile arc, buccal corridor measures, and modified smile index. Am J Orthod Dentofacial Orthop. 2008;133(4):515-523.
7. Baik HS, Jeon JM, Lee HJ. Facial soft-tissue analysis of Korean adults with normal occlusion using a 3-dimensional laser scanner. Am J Orthod Dentofacial Orthop. 2007;131(6):759-766.
8. Ozdemir ST, Sigirli D, Ercan I, Cankur NS. Photographic facial soft tissue analysis of healthy Turkish young adults: anthropometric measurements. Aesthetic Plast Surg. 2009;33(2):175-184.
9. Othman SA, Majawit LP, Wan Hassan WN, Wey MC, Mohd Razi R. Anthropometric Study of Three-Dimensional Facial Morphology in Malay Adults. PLoS One. 2016;11(10):e0164180. Published 2016 Oct 5.
10. Tabatabaei Z, Yasaei S, Ardakani MD, Aghaei Mohamadi S. Assignment and compression of facial index and modified smile index (MSI). Iranian Journal of Orthodontics. 2010;5(1):70-76.
11. Kaur S, Soni S, Prashar A, Kaur and R. Perception and Characterization of Posed Smile: A Photographic Study. Journal of Indian Orthodontic Society. 2020;55(3):270-277.