

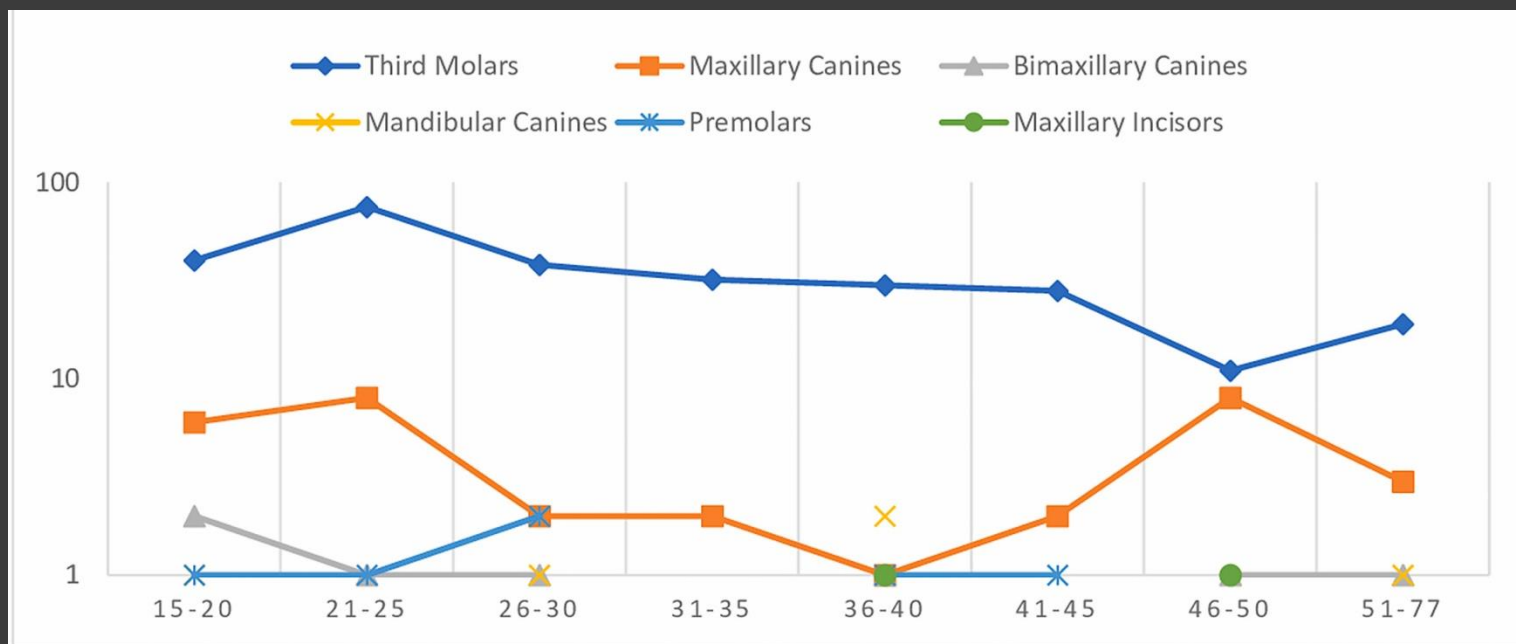


|| МАКЕДОНСКИ ПЕДОДОНТСКИ КОНГРЕС  
|| MACEDONIAN PEDODONTIC CONGRESS

# ОНЕВОЗМОЖЕНА ЕРУПЦИЈА НА ПРВ ТРАЕН МОЛАР ВО ПРИСУСТВО НА ФОЛИКУЛАРНА ЦИСТА

доц. д-р Бруно Николовски





Графикон 1.

Дистрибуција на импактирани заби според возрасни групи

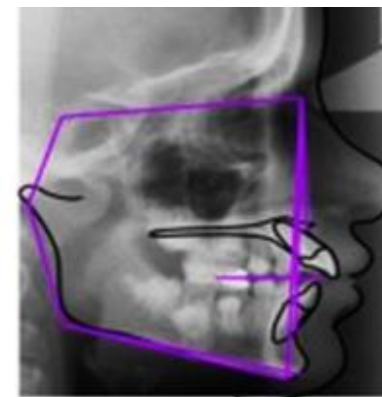
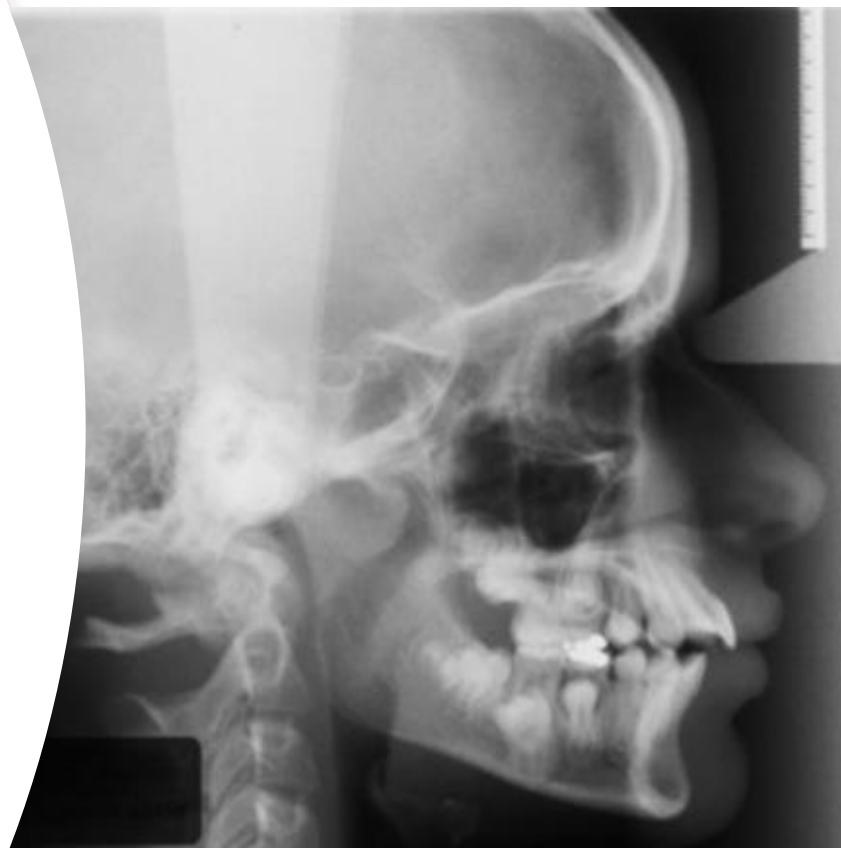Преваленца кај втор молар 0,06 до 0,3%

Преваленца кај прв молар <0,01%

## Слика 4.

Кефалометриската анализа демонстрираше скелетен профил од Класа II

- се одлучивме за комбиниран хируршко-ортодонтски пристап
- мандибуларните млечни молари беа екстрахирани
- беше поставен Quad-Helix апарат во горната вилица.



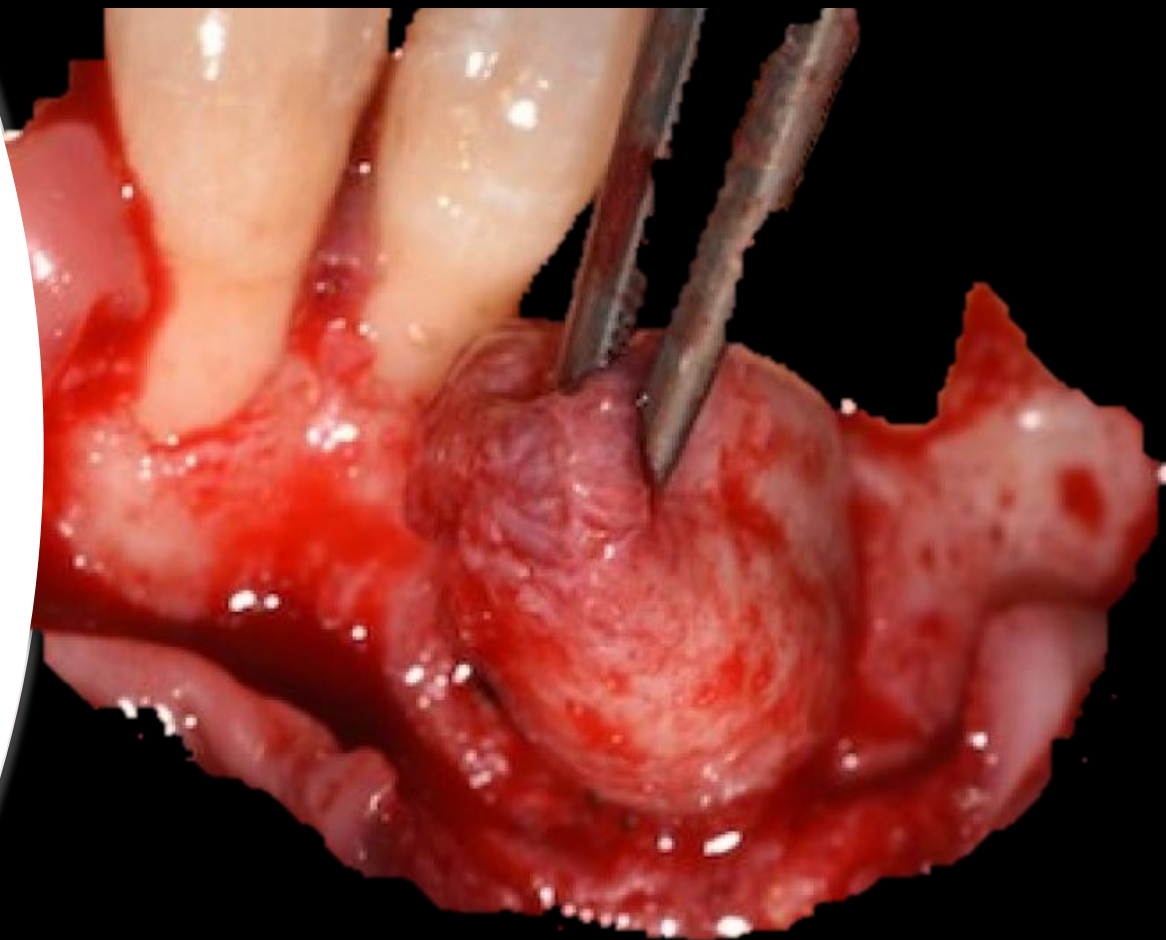
|       | MEASUREMENT        | NORMAL VALUE | VALUE | DIFFERENCE |
|-------|--------------------|--------------|-------|------------|
| Other |                    |              |       |            |
|       | Angle SNA          | 85           | 87    | 2          |
|       | Angle SNB          | 79           | 83    | 4          |
|       | ANB                | 3            | 3     | 0          |
|       | SND                | 77           | 82    | 6          |
|       | Interincisal angle | 140          | 109   | -31        |
|       | SN/OcP             | 14           | 5     | -9         |
|       | SN/GoGn            | 30           | 19    | -11        |
|       | +1/NA              | 22           | 40    | 18         |
|       | +1/SN              | 103          | 126   | 23         |
|       | -1/NB              | 25           | 28    | 3          |
|       | +1/NA mm           | 4            | 15    | 11         |
|       | -1/NB mm           | 4            | 11    | 7          |
|       | Pg/NB mm           | N/A          | 7     | N/A        |
|       | Holdaway ratio     | 1            | 2     | 1          |
|       | S-Lpoint mm        | 51           | 124   | 73         |
|       | S-Epoint mm        | 22           | 23    | 1          |

Цефалометриската анализа укажа на скелетна малоклузија од класа II (ANB = 7°) во хипердивергентна (FMA = 30°).

# Марсупиелизација (CYSTOTOMIA, PARTSCH I)

## ИНДИКАЦИИ:

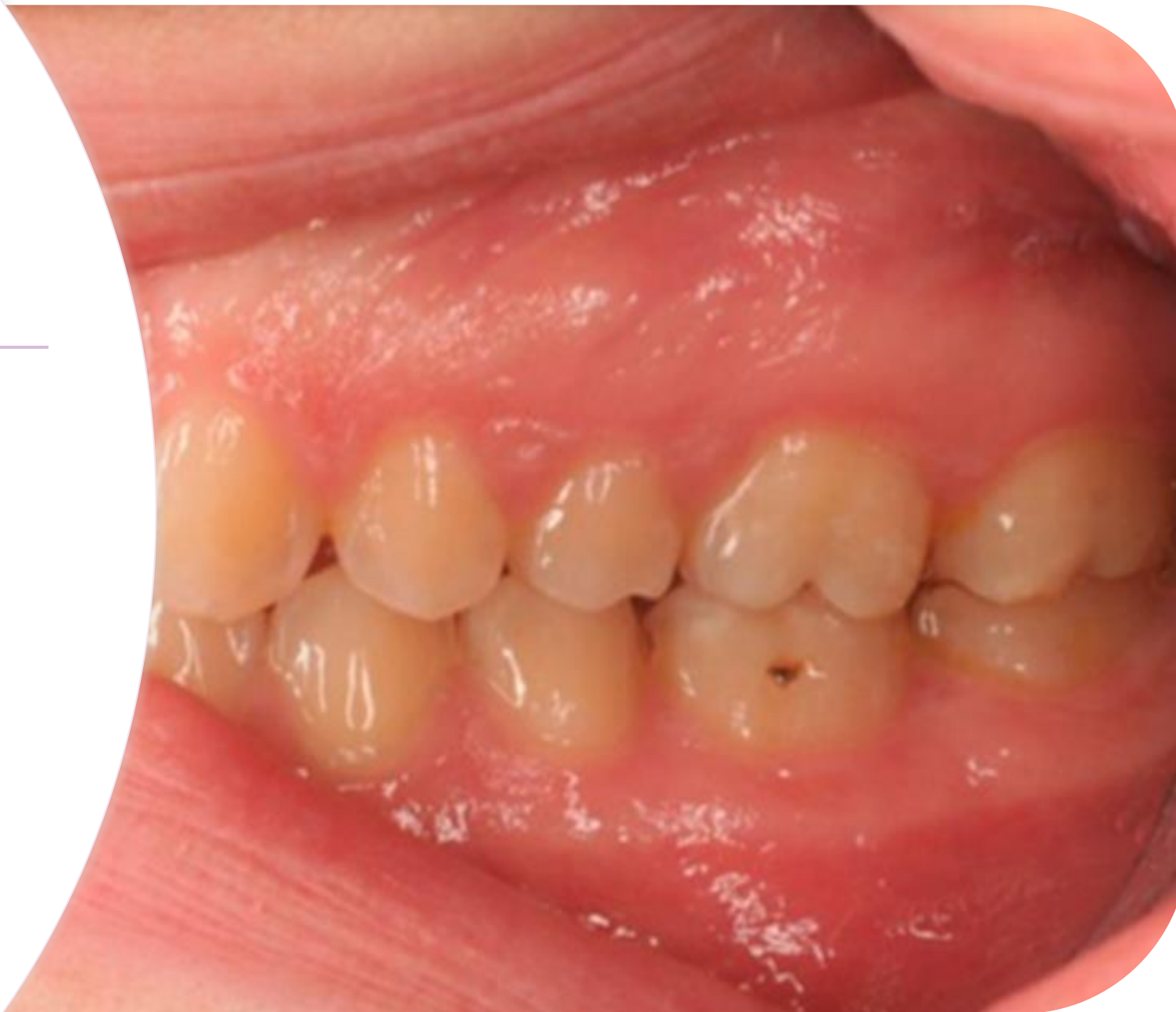- ГОЛЕМИ ЦИСТИЧНИ ЛЕЗИИ;
- ФРАКТУРА НА ВИЛИЧНА КОСКА;
- ПОВРЕДА НА НОСНА И СИНУСНА ШУПЛИНА;
- ПОВРЕДА НА МАНДИБУЛАРЕН КАНАЛ;
- ПОВРЕДА НА НЕУРОВАСКУЛАРНИ ЕЛЕМЕНТИ НА СОСЕДНИТЕ ЗАБИ (ДЕВИТАЛИЗАЦИЈА)



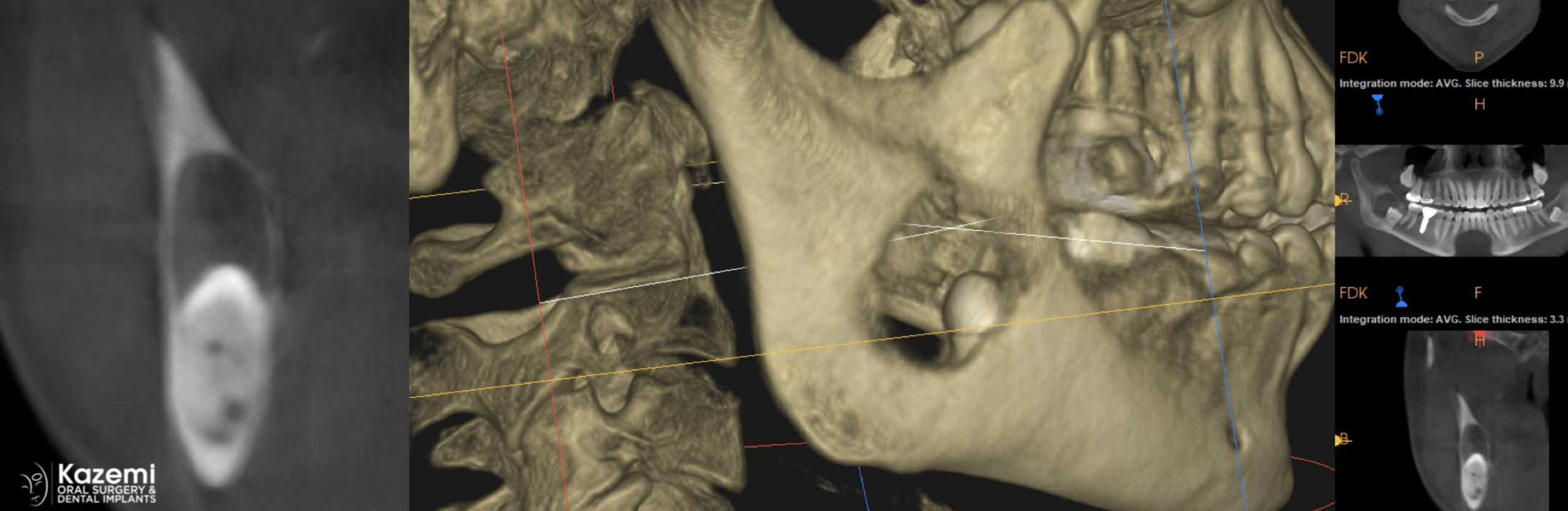Марсупиелизацијата се смета за најдобар метод за зачувување на заб засегнат со воспалителна фоликуларна циста, особено кај млади пациенти во раст и развој

*Слика 11.*

Контролен преглед една година по завршување на ортодонтската терапија







## КОМПЛИКАЦИИ ОД НЕТРЕТИРАНИ ЦИСТИ

- НАРУШЕНА ИНЕРВАЦИЈА НА ЗАБИ;
- КОМПРЕСИЈА НА МАНДИБУЛАРЕН КАНАЛ;
- ОБЛИТЕРАЦИЈА НА МАКСИЛАРЕН СИНУС;
- ПАТОЛОШКИ ФРАКТУРИ;
- ПОЈАВА НА КАРЦИНОМИ

**Графикон 2.** Дистрибуција на статусот за информираност на пациентите според возраст

