

СИМПОЗИУМ
УРБЕНИ СОСТОЈБИ
ВО СТОМАТОЛОШКАТА ПРАКТИКА
Музеј на македонската борба, Скопје
02.12.2023

SINUS APERTA-

предизвик за итен третман

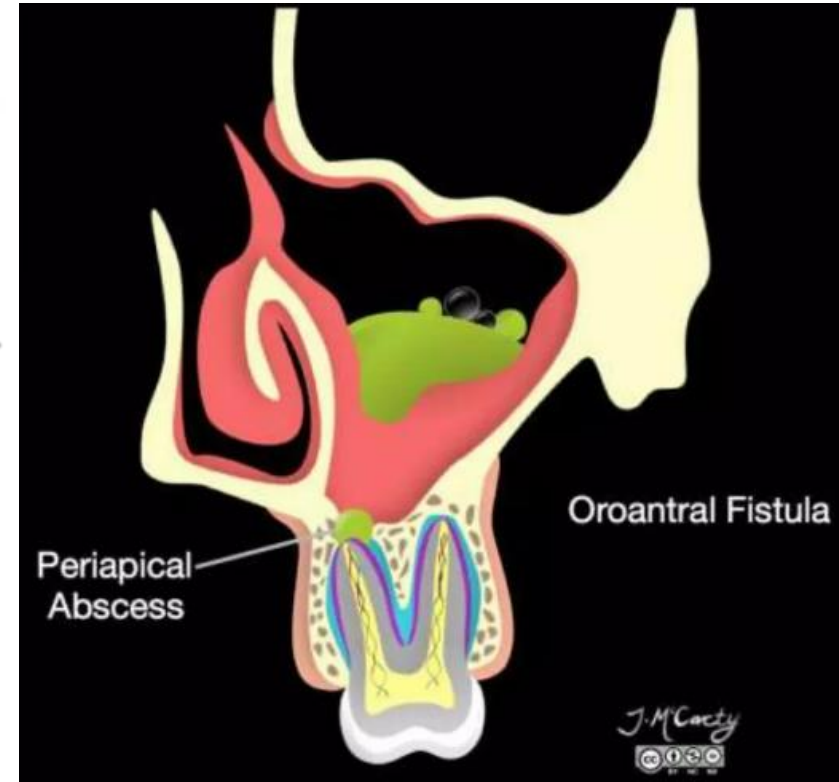
доц. д-р Бруно Николовски



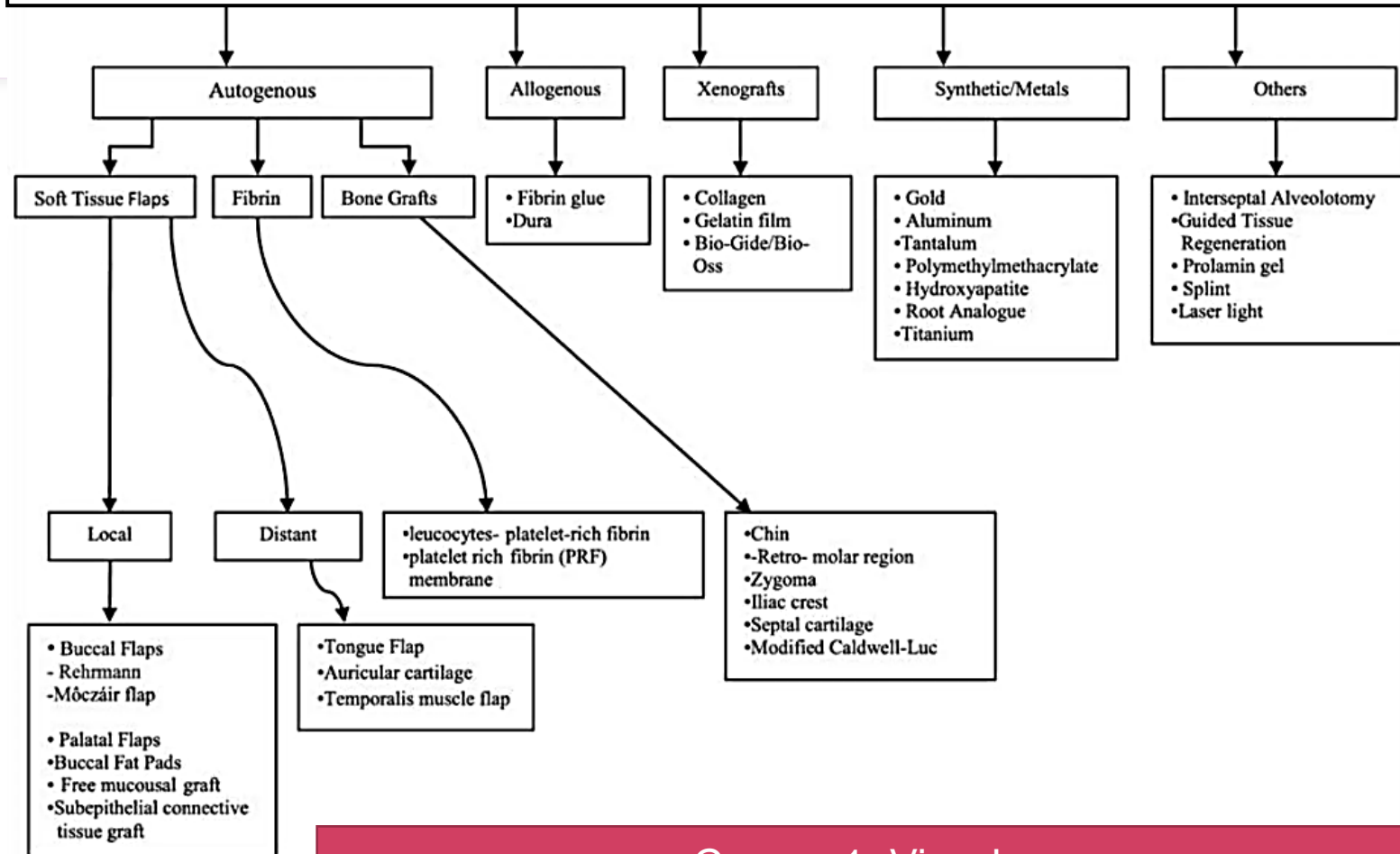
SINUS APERTA-

предиизвик за итен третман

1. Дефиниција
2. Етиологија
3. Патогенега
4. Знаци и симптоми
5. Дијагноза
6. Менаџмент
7. Најнови трендови
8. Библиографија

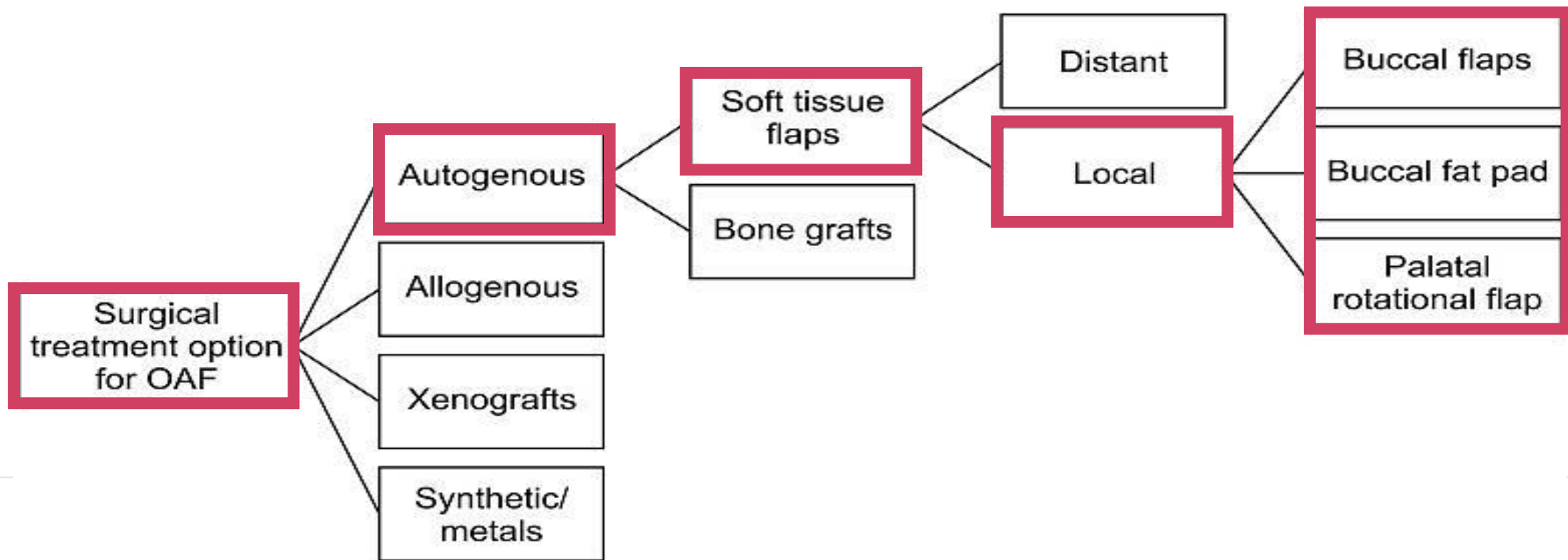


Менаџмент на ОАФ



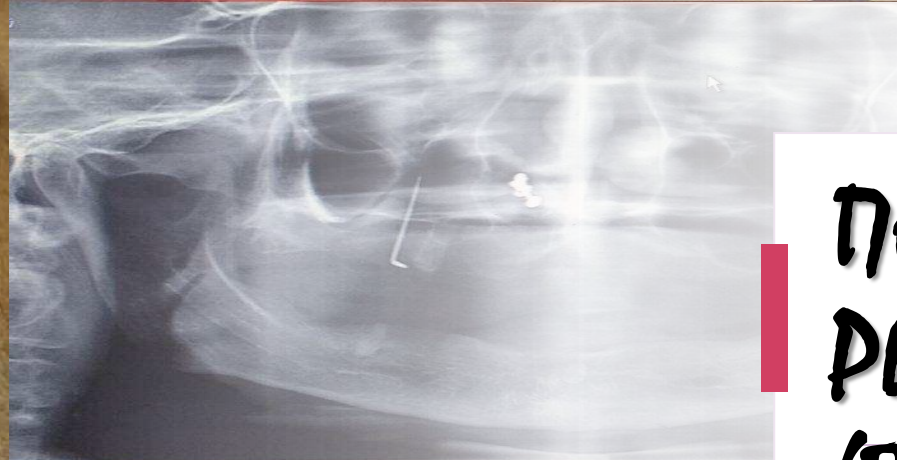
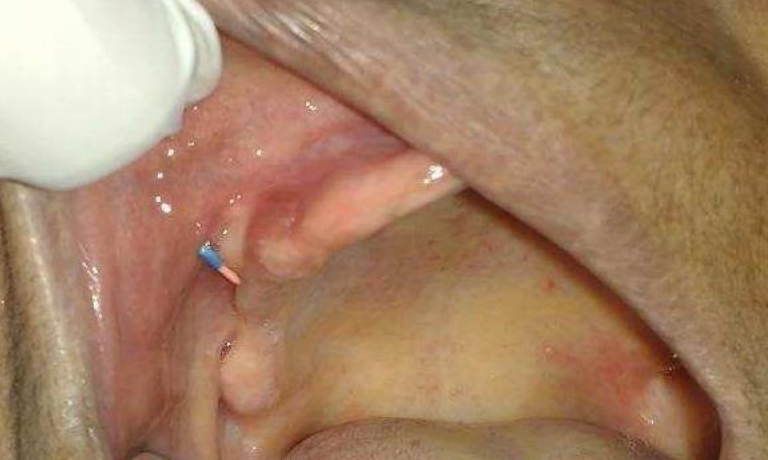Слика. 1 Visscher-ова шема

Третман на различни манифестации на ОАФ

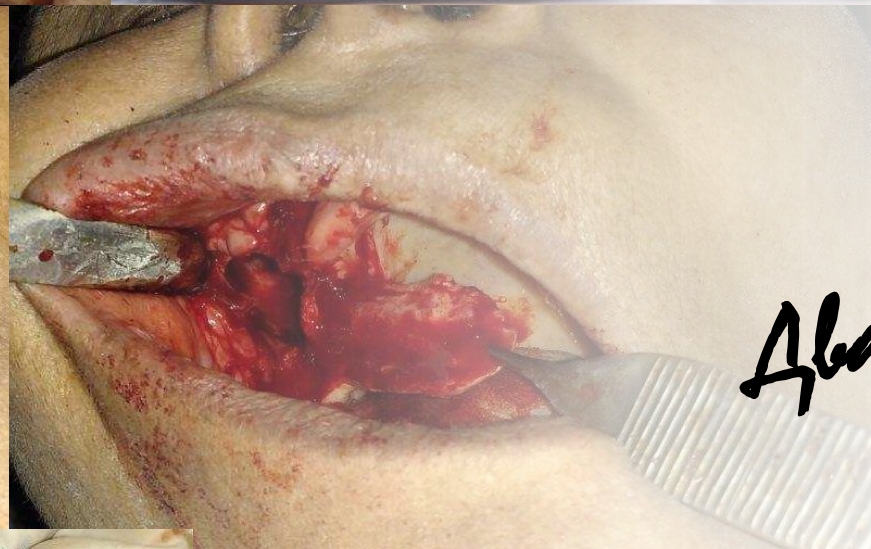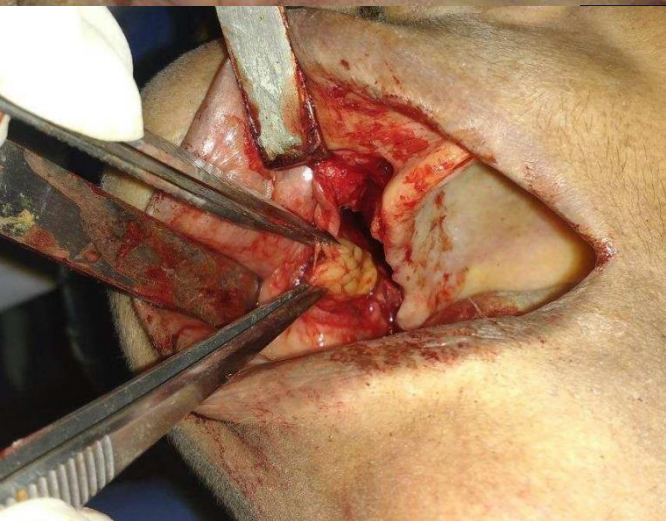


Слика. 5
Третмански модалитети за
хируршко затворање

Visscher SH, van Minnen B, Bos RR. Closure of oroantral communications: a review of the literature. J Oral Maxillofac Surg. 2010; 68:1384–1391. PMID: [20227153](#).
Parvini P, Obreja K, Begic A, Schwarz F, Becker J, Sader R, et al. Decision-making in closure of oroantral communication and fistula. Int J Implant Dent. 2019; 5:13. PMID: [30931487](#).



ПОВЕКЕСЛОЈНИ РЕЗЕНИ (BFP+PPF)



Два резена **V.S.** еден резен!

ПРЕДНОСТИ:

- Епително прекривање
- Доволна дебелина
- Одлично крвоснабдување
- Без загуба на вестибуларна длабочина

