

APOLONIA

REVISTA STOMATOLOGJIKE | JOURNAL OF DENTISTRY



viti | year

25

maj | may

2023

faqe | pages

1-107

Tetovë | Tetovo

nr. | no.

50-51

Kryeredaktor | Editor in Chief

Lindihana EMINI

Redaktorë përgjegjës | Assistant editors

Irfan HOXHA, Fadil MEMETI

Sekretar | Secretary

Fadil AZIZI

Këshilli redaktues ndërkombëtar | International editorial council

Assoc. Prof. Clemens KLUG

Deputy Head of the University Clinic of Oral and Maxillofacial surgery

Medical University of Vienna, Vienna General Hospital.

Dr. Gabriele MILLESI, M.D., D.M.D

Ass. Professor

Dept. of Cranio-Maxillofacial Surgery, Medical University of Vienna

Mutlu ÖZCAN, Prof., Dr.med.dent., Ph.D.

University of Zürich - Head of Dental Unit Center, Center for Dental and Oral Medicine

Prof. dr. sc. Ivica ANIČ

School of Dental Medicine University of Zagreb

Prof. Dr. Dubravka Knezović ZLATARIČ

Assoc. Professor at School of Dental Medicine University of Zagreb

Prof. Dr. Ata ANIL

Lecturer at Berlin University and Mainz Dentist Chamber, Germany

Prof. Dr. Francesco INCHINGOLO

Universita di Bari, Italy

Gianna DIPALLMA

Universita di Bari, Italy

Ciro Gargiulo ISACCO

Universita di Bari, Italy

Giuseppina MALCANGI

Universita di Bari, Italy

Prof. Dr. Mirjana POPOVSKA

Department of Periodontology

University of Skopje

Doc. Dr. Ilijana MURATOVSKA

Department of Conservative and

Endodontic University of Skopje

Dr. Glip GUREL

Founder and the honor President of EDAD (Turkish Academy of Aesthetic Dentistry)

Honorary diplomat of the American Board of Aesthetic Dentistry (ABAD)

Prof. Dr. Selim PAMUK

President of Turkish Academy of Esthetic Dentistry (EDAD)

Prof. Dr. Giancarlo PONGIONE

Sapienza University

Prof. Dr. Sead REDZEPAGIC

University of Sarajevo

Prof. Asoc. Edit XHAJNAKA

Dean of Dental School, Faculty of Medicine, University of Tirana

Prof. Dr. Agim BEGZATI

Department of Pediatric Dentistry, Faculty of Medical Science,

University of Prishtina

Prof. Dr. Agron METO

Endodontic Department, Faculty of Medical Science Albania University

Prof. Dr. Fevzi KERAJ

Dean of Dental School, Faculty of Medicine, University of Tirana

Doc. Dr. Dorian HYSI

Chairman of Albanian Dental Association

Prof. Dr. Ruzhdie QAFMOLLA

Prosthodontic Department, Faculty of Medicine University of Tirana

Prof. Dr. Adem ALUSHI

Department of Periodontology

Al-Dent University Albania

Prof. Dr. Besnik GAVAZI

Endodontics Department, Faculty of

Medicine by Tirana University

Maxillofacial Surgery Department, Faculty of Medical Science by University of Prishtina

Prof. Dr. Hrvoje JURIC

Department of Pediatric Dentistry of School of Dental Medicine, University of Zagreb

Department of Oral Medicine, School of Dental Medicine, University of Zagreb

Doc. Dr. Luba SIMJANOVSKA

Department of Oral Surgery, University of Skopje

Prof. Dr. Milaim SEJDINI

Orthodontics Department, Faculty of Medical Science By University of Prishtina

Mr. Sci. Nedim KASAMI

Department of Maxillofacial Surgery, University of Skopje

Doc. Dr. Enis REXHEP

European University, Skopje

Mr. Sci. Xhelal IBRAIMI

Previous President of Albanian Dental Society

Dr. Sci. Hasim HAVZIU

Previous secretary of Albanian Dental Society

Dr. Sci. Sabetim ÇERKEZI

Faculty of Medical Science-Branch Dentistry University of Tetova

Doc. Dr. Kenan FERATI

Faculty of Medical Science-Branch Dentistry University of Tetova

Doc. Dr. Sahmedin SALI

Faculty of Medical Science-Branch Dentistry University of Tetova

Jetmire Alimani JAKUPI

Faculty of Medical Science

University of Tetova

Merita BARDHOSHI

Faculty of Dentistry, Tirana

Silvana BARDHA

Faculty of Dentistry, Tirana

Alketa QAFMOLLA

Faculty of Dentistry, Tirana

Këshilli botues | Publisher council

Neshat SELIMI

Xhelal IBRAIMI

Sabetim Çerkezi

Latif ALILI

Agim IZAIRI

Qanije AJETI

Sabit MUSI

Bashkim SAITI

Hakik DELIHASANI

Besfort AMETI

Gjynele DEMIRI

Zafer SULEJMANI

Fadil AZIZI

Krenar TARAVARI

Krenar PAPRANIKU

Afrim SHEHAPI

Emin BAFTIARI

Nagip SPAHO

Xhelal SHABANI

Muhamet SELIMI

Sulejman MELA

Agron PASHOLLI

Abdulnadi NAZIFI

Nagip SPAHO

Jetmire ALIMANI-JAKUPI

Revista Apolonia është organ i Shoqërisë Stomatologjike Shqiptare

Journal Apolonia is organ of Albanians' Stomatological Society

e-mail: apolonia_editor@yahoo.com

Themelues | Founded by

Shoqata e stomatologëve Apolonia - Tetovë | Dentists' association Apolonia - Tetova

Botues | Published by

Shoqëria Stomatologjike Shqiptare | Albanians' Stomatological Society

Radhitja kompjuterike, dizajnimi dhe shtypi: Arbëria Design, Tetovë

Type setting, design and print: Arbëria Design, Tetova

Revista stomatologjike Apolonia del dy here në vit

Journal of dentistry Apolonia is published two times a year

Tirazhi | Edition: 1000 copë | exemplars

Xhiro llogaria | C.A.: 29040000398022

Nr. tatimor | T.I.N.: 4028005145666

Depozues | Depozitor: TTK-Banka

www.albstom.org | e-mail: albstom_contact@yahoo.com

Adresa/Shoqëria Stomatologjike Shqiptare, Qendra e Re Tregtare, Kati II, lok. 7 - Tetovë

Address/Albanians' Stomatological Society, NTC, Sec. floor, loc. 7 - Tetova

Dorëshkrimet, artikujt dhe shënimet e tjera nuk kthehen

Manuscripts, articles and other correspondences are not returned

The Journal of dentistry Apolonia is a scientific and professional non-profit journal in the field of dental, oral and cranio-facial sciences. Journal Apolonia publishes original scientific papers, preliminary communications, professional papers, review papers, case reports, conference papers, reviews, news, comments, presentations.

Review articles are published by invitation from Editor-in-Chief by acclaimed professionals distinct fields of stomatology.

All manuscripts are subjected to peer review process.



APOLONIA

Revistë shkencore, profesionale dhe informative
Professional Scientific and Informative Journal

PËRMBAJTJA / CONTENT

PUNIME BURIME SHKENCORE | SCIENTIFIC RESOURCE WORKS

- 6-14** **APLIKUESHMËRIA E TOMOGRAFISË SË KOMPJUTERIZUAR ME RREZE KONIKE NË PLANIFIKIMIN E TRAJTIMIT ME IMPLANTE NË MANDIBULËN POSTERIORE**
APPLICABILITY OF CONE BEAM COMPUTED TOMOGRAPHY IN IMPLANT TREATMENT PLANNING IN POSTERIOR MANDIBLE
Dovolani T., Velickovski B., Dimitrovski O., Aleksova P., Aliu A.
- 15-25** **NDIKIMI I TOPOGRAFISË DHE MIKROSTRUKTURËS SË SIPËRFAQEVE TË ZIRKONISË NË ADHEZIONIN BAKTERIAL TË STREPTOCOCCUS MUTANS- IN VITRO STUDY**
THE INFLUENCE OF SURFACE TOPOGRAPHY AND MICROSTRUCTURE OF ZIRCONIA ON INITIAL BACTERIAL ADHESION OF STREPTOCOCCUS MUTANS- IN VITRO STUDY
Fuat Bislimi, Biljana Kapushevska, Nora Asani-Gashi, Arben Asani, Andrea Aleksovska
- 26-33** **NDRYSHIMET E PULPËS NË PRANI TË DENTIKLAVE TË VËRTETA**
PULP CHANGES IN THE PRESENCE OF DENTICLES - TRUE DENTICLES
P. Aleksova, F. Sali, A. Aliu, D. Velevska, B. Nikolovski, B. Evrosimovska, T. Dovolani
- 34-39** **PIEZOKIRURGJIA NË KIRURGJINË ORTOGNATIKE**
PIEZOSURGERY IN ORTHOGNATHIC SURGERY
Renato Isufi, Eriselda Simoni, Denis Kadaifciu, Oriola Madhi
- 40-54** **SAKTËSIA E ANALIZËS CEFALOMETRIKE NË DAIGNOZËN DHE PLANIN E TRAJTIMIT ORTODONTIK TË PACIENTËVE ME MALOKLUZION DENTOSKELETAL KLASE III DHE KLASE II.**
ACCURANCY OF CEPHALOMETRIC ANALYSES IN THE DIAGNOSIS AND ORTHODONTIC TREATMENT PLANNING OF PATIENTS WITH DENTOSKELETAL CLASS III AND CLASS II MALOCCLSION
Aurora Isufi, Renato Isufi, Virgjini Mulo, Lidija Kanurkova

PREZENTIME RASTI | CASE REPORT

- 55-65** **QASJA KIRURGJIKALE E KANINËVE TË PREKUR DHE TRAJTIMIN E TYRE ORTODONTIK**
SURGICAL APPROACH TO IMPACTED CANINE AND THEIR ORTHODONTIC TREATMENT
Abdyl Izairi, Anda Izairi



NDRYSHIMET E PULPËS NË PRANI TË DENTIKLAVE TË VËRTETA

P. Aleksova, F. Sali, A. Aliu, D. Velevska, B. Nikolovski,
B. Evrosimovska, T. Dovolani

Fakulteti i Stomatologjisë – Shkup
Qendra Klinike Universitare – Departamenti i Endodoncisë¹
Qendra Klinike Universitare – Departamenti i Ortodoncisë²
Qendra Klinike Universitare – Departamenti i Kirurgjisë Orale^{3,4,5}

ABSTRAKT

Qëllimi: Të përcaktohen ndryshimet histopatologjike të pulpës, në të cilën janë të pranishme dentikula.

Materiali dhe metoda: Studimi është kryer në 40 inde pulpare pas nxjerrjes së dhëmbëve. Tek të njejtit është një seksion vertikal i dhëmbëve, është larguar idi pulpar dhe 60 inde pulpare të ekstirpuara nga dhëmbët me diagnozë endodontike të pulpitit kronik janë marë për studim. Studimi është realizuar sipas metodës së mikroskopisë së dritës, me aplikimin e ngjyrosjes standarde diferenciale histokimike. Studimi është realizuar në Institutin e Patologjisë të Fakultetit të Mjekësisë në Shkup.

Rezultatet: Rezultatet e marra treguan se në disa ekzemplarë, seksionet tangjenciale të dentikles treguan një sipërfaqe të vazhdueshme të indit lidhor të lirshëm të pulpës, në të cilën kishte një koleksion qelizash inflamatore mononukleare. Midis indit lidhor të lirshëm të pulpës dhe dhëmbëve, ekziston një shtresë odontoblastesh. Në pjesët e tjera të pulpës nuk ka devijime të mëdha në qelizë, si dhe në ndarjet morfologjike vasculare dhe nervore. Intersticiumi është proporcional me atë të pulpave relativisht të ruajtura.

Fjalët kyçe: pulpë dentare, dentikula, analiza histopatologjike.

PULP CHANGES IN THE PRESENCE OF DENTICLES - TRUE DENTICLES

P. Aleksova, F. Sali, A. Aliu, D. Velevska, B. Nikolovski,
B. Evrosimovska, T. Dovolani

Faculty of Dentistry – Skopje Ss. Cyril and Methodius University in Skopje
University Clinical Center "St. Panteleimon" Clinic of Endodontics¹
University Clinical Center "St. Panteleimon" Clinic of Orthodontics²
University Clinical Center "St. Panteleimon" Clinic of Oral Surgery^{3,4,5}

ABSTRACT

Aim: To determine the histopathological changes of the pulp, in which denticles are present.

Material and method: The research was made on 40 pulps after indicated tooth extraction, we made a vertical section of the teeth, removed them and 60 extirpated pulps of teeth with endodontic diagnosis of chronic pulpitis. According to the method of light microscopy, and by using standard differential histo-chemical colouring, results were obtained at the Institute of Pathology of the Faculty of Medicine in Skopje.

Results: The obtained results showed that in some specimens, tangential sections of denticles showed a continuous surface of loose loose connective tissue of the pulp, in which there was a collection of mononuclear inflammatory cells. Between the loose connective tissue of the pulp and the denticles, there is a layer of odontoblasts. In the other parts of the pulp, there are no major deviations in the cellularity, as well as in the vascular and nerve morphological compartments. The interstitium is proportional to that of relatively preserved pulps.

Keywords: dental pulp, denticles, histopathological analysis.



HYRJE

Përbërja e mineralizuar e kalcifikimeve dentare të njeriut, e paraqitur me karakteristika morfologjike të ndryshueshme, përfaqëson një shprehje të veçantë të patozës dentare, e cila mund të jetë një gjetje e zakonshme në të dy dhëmbët dhe shoqërohet me kushte të shumta lokale dhe sistemike (1,2).

Metamorfozat e kalcifikuara në indin e pulpës, si depozitim i indit të fortë të mineralizuar në hapësirën koronale dhe/ose radikulare të dhëmbit, janë në të vërtetë trupa diskretë të kalcifikuar, me një lokalizim, prevalencë dhe pamje histologjike specifike, por edhe shumë të ndryshme, të paraqitura nëpërmjet të ndryshme. Llojet e mineralizimit (2).

Faktorë të shumtë etiologjikë shoqërohen me shfaqjen e tyre, të cilët shpesh janë në një marrëdhënie të ndryshme. Parregullsitë dhe pamja e tyre mestimatike, ndonjëherë mund të jetë rezultat i formimit të gabuar të odontoblasteve, por nevoja ende e pranishme për hulumtimin e kalcifikimeve dentare nga aspekte të ndryshme është e një rëndësie të spikatur, e cila është provë se është e vështirë të gjendet një etiologji e caktuar dhe simptomatologji, e cila është edhe arsye për ruajtjen e interesit të vazhdueshëm në kërkimet klinike, histologjike, statistikore. Dhëmbët, si një entitet i veçantë në kalcifikimin patologjik, mund të ndodhin si rezultat i ndryshimeve degjenerative në pulpë, kur substancat minerale shtresohen rreth një qendre osifikimi. Këto mund të jenë qeliza nekrotike, të cilat mund të resorbohen ose kalcifikohen. Nuk diskutohet prania e qelizave nekrotike në gjendjet inflamatore të pulpës, gjë që korrespondon edhe me gjetjen e kalcifikimeve të shumta, si një dukuri jo shumë e rrallë (1,4). Qendra e kockëzimit mund të jenë edhe fibrat e kolagjenit, substanca bazë e ndryshuar, indi i pulpës së degjeneruar hialine etj. (1,5,7). Besohet se dhëmbët mund të kenë origjinën edhe nga muri i zgavrës së pulpës, ku mund të fillojë depozitimi, si rezultat i rritjes së prodhimit të dentinës. Është vërtetuar se prania e antitropave specifike ndaj kolagjenëve të tipit I dhe proteinave jokolagjene mund të jetë pjesëmarrës potencial në formimin e një matrice të kalcifikuar. Stimujt afatgjatë si: procesi i kariesit, restaurimet e thella, inflamacioni kronik i pulpës, dëmtimet traumatike të dhëmbit, ndërhyrjet ortodontike (9), shoqërohen me këtë fenomen. Hulumtimet mbi nivelin e aplikimit të fluorit dhe kalcifikimit jonormal të pulpës tregojnë një lidhje midis profilaksisë së fluorit dhe një forme të veçantë të kalcifikimit pulpal dhe ankilozës dentare (11,12).

Për të përballuar me sukses këtë sëmundje duhet të informohemi me rezultatet e reja si paraqitja e dhëmbëve sipas vijës së dhëmbit, anës, llojit të dhëmbit

INTRODUCTION

The mineralized composition of human dental calcifications, presented with variable morphological characteristics, represents a special expression of dental pathosis, which can be a common finding in both dentitions and is associated with numerous local and systemic conditions (1,2).

Calcified metamorphoses in the pulp tissue, as a deposit of hard mineralized tissue in the coronal and/or radicular space of the tooth, are actually discrete calcified bodies, with a specific, but also very different localization, prevalence and histological picture, presented through various types of mineralization (2).

Numerous etiological factors are associated with their occurrence, which are often in a different relationship. Their irregularity and mestimic appearance, sometimes may be the result of wrong formation of the odontoblasts, but the still present need for the research of dental calcifications from different aspects is of prominent relevance, which is proof that it is difficult to find a specified etiology and symptomatology, which is also reason for maintaining the constant interest in clinical, histological, statistical research. Denticles, as a special entity in pathological calcification, can occur as a result of degenerative changes in the pulp, when mineral substances are layered around an ossification center. These can be necrotic cells, which can be resorbed or calcified. The presence of necrotic cells in inflammatory conditions of the pulp is not in dispute, which also corresponds to the finding of numerous calcifications, as a not very rare occurrence (1,4). The ossification center can also be collagen fibers, altered basic substance, hyaline degenerated pulp tissue, etc. (1,5,7). It is believed that denticles can also originate from the wall of the pulp cavity, where deposition can begin, as a result of increased dentin production. It has been proven that the presence of specific antibodies to type I collagens and non-collagenous proteins can be potential participants in the formation of a calcified matrix. Long-term stimuli such as: carious process, deep restorations, chronic inflammation of the pulp, traumatic injuries to the tooth, orthodontic interventions (9), are associated with this phenomenon. Research on the level of fluoride application and abnormal pulpal calcification indicates a relationship between fluoride prophylaxis and a special form of pulpal calcification and dental ankylosis (11,12)).

In order to be able to successfully deal with this disease, we need to be informed with the new results such as the representation of the denticles according to the tooth line, the side, the type of tooth (3,10,18,19,22,23,24,25).



(3,10,18,19,22,23,24,25).

Si një arsye e mundshme për shfaqjen e kalcifikimeve dentare janë hetuar disa faktorë endogjenë. Gjetjet në disa pacientë me dhëmbëza sugjerojnë një proces kalcifikimi të shtuar në të gjithë indet e buta, jo vetëm në pulpë, por edhe në organe të tjera të trupit.

Në dhëmbët periodontopatikë, në pjesët koronale dhe radikulare të pulpës, mund të konstatohen kalcifikime të bollshme distrofike. Mekanizmi i formimit të kalcifikimeve dentare ende nuk është i njohur mjaftueshëm. Mbetet të theksohet se nuk ka njëanshmëri strikt të klasifikuar në qëndrimin për kushtëzimin etiologjik, profilizimin patogjenetik të kalcifikimeve dentare, gjë që nuk do të thotë se ideja e mëtejshme për hulumtim nuk duhet vazhduar.

MATERIALI DHE METODAT

Këtë punim shkencor e realizuam në Klinikën Dentare dhe Endodontike pranë Qendrës Klinike Stomatologjike Universitare "Shën. Pantelejmoni" – Shkup, në bashkëpunim me Klinikën për Kirurgji Orale dhe Institucionin e Anatomisë Patologjike pranë Fakultetit të Mjekësisë në Shkup.

Materiali i marrë për ekzaminim patohistologjik gjatë ekstirpimit endodontik dhe një seksion vertikal gjatë nxjerrjes së dhëmbit të treguar përbëhej nga:

-- Pulpa vitale e dhëmbit të ekstirpuar në sëmundjet kronike

-- Pulpa e dhëmbëve të nxjerrë me sëmundje kronike. Te pacientët që kishin dhimbje, hoqëm dentiklat, të cilat ndodheshin në pjesën koronale ose radikulare të pulpës dhe i vendosëm menjëherë në një tretësirë formaline 10%, si dhe pulpën e ekstirpuar nga i njëjti dhëmb. Dhëmbët janë trajtuar në mënyrë endodontike deri në obturimin përfundimtar. Pas nxjerrjes së dhëmbit të treguar, bëmë një seksion vertikal të dhëmbëve, hoqëm pulpën dhe e vendosëm menjëherë në solucion formaline 10%.

Indi pulpar i 40 dhëmbë të nxjerrë me pulpit kronik u analizuan histopatologjikisht.

Gjithësejt u dërguan 60 inde pulpare të ekstirpuara nga dhëmbët me pulpit kronik për analizë histopatologjike. Indet pulpare nga dhëmbët me pulpit kronik u grupuan sipas grupmoshave.

Për përpunimin histologjik dhe analizën morfologjike, janë përdorur disa metoda dhe procedura të ndryshme:

- fiksion,
- dekalifikimi,
- përpunimi i indeve,
- marrjen e seksioneve parafine,

As a possible reason for the occurrence of dental calcifications, some endogenous factors have been investigated. Findings in some patients with denticles suggest an increased calcification process throughout the soft tissues, not only in the pulp, but also in other organs of the body.

In periodontopathic teeth, in the coronal and radicular parts of the pulp, abundant dystrophic calcifications can be found. The mechanism of formation of dental calcifications is still not sufficiently known.

It remains to be stated that there is no strictly classified one-sidedness in the attitude about the etiological conditioning, the pathogenetic profiling of dental calcifications, which does not mean that the further idea for research is exhausted with what has been presented.

MATERIAL AND METHODS

We carried out this scientific paper at the Dental and Endodontic Clinic at the University Dental Clinical Center "St. Panteleimon" - Skopje, in cooperation with the Clinic for Oral Surgery and the Institute of Pathological Anatomy at the Faculty of Medicine in Skopje.

The material obtained for pathohistological examination during endodontic extirpation and a vertical section during indicated tooth extraction consisted of:

-- extirpated vital tooth pulp in chronic diseases

-- pulp of extracted teeth with chronic diseases.

In patients who had pain, we removed the denticles, which were located in the coronal or radicular part of the pulp, and immediately placed them in a 10% formalin solution, as well as the extirpated pulp from the same tooth. The teeth were endodontically treated until final obturation. After indicated tooth extraction, we made a vertical section of the teeth, removed the pulp and immediately placed it in 10% formalin solution.

Pulps from 40 extracted teeth with chronic pulpitis were analyzed histopathologically.

We sent 60 extirpated pulps from teeth with chronic pulpitis for histopathological analysis.

We grouped the distributed extirpated pulps from teeth with chronic pulpitis by age groups.

For histological processing and morphological analysis, several different methods and procedures were used:

- fixation,
- decalcification,
- tissue processing,
- obtaining paraffin sections,



- ngjyrosje standarde,
- ngjyrosje diferenciale,
- mikroskopi dhe
- analiza morfologjike me anë të fotografisë.

Përgatitjet histologjike u mikroskopuan në një mikroskop Nikon Labophot 2 dhe Laica me zmadhim 10 x 4, 10 x 10, 10 x 20, 10 x 40 dhe 10 x 60

Analiza morfologjike mikroskopike

Për harduerin dhe softuerin në këtë segment është përdorur modifikimi i dedikuar i analizuesit të imazhit Lucia M. Gjatë analizës morfologjike janë marrë këto parametra morfologjikë: madhësia e kalcifikimeve, forma, raporti me indin rrethues nga pulpa dhe substrati qelizor të pulpës.

- standard coloring,
- differential staining,
- microscopy and
- morphological analysis by photography.

Histological preparations were microscopied on a Nikon Labophot 2 and Laica microscope at 10 x 4, 10 x 10, 10 x 20, 10 x 40 and 10 x 60 magnification.

Microscopic morphological analysis

For hardware and software in this segment, the dedicated modification of the Image analyzer Lucia M was used. During the morphological analysis, the following morphological parameters were taken: size of the calcifications, shape, relation to the surrounding tissue from the pulp and cellular substrate of the pulp.

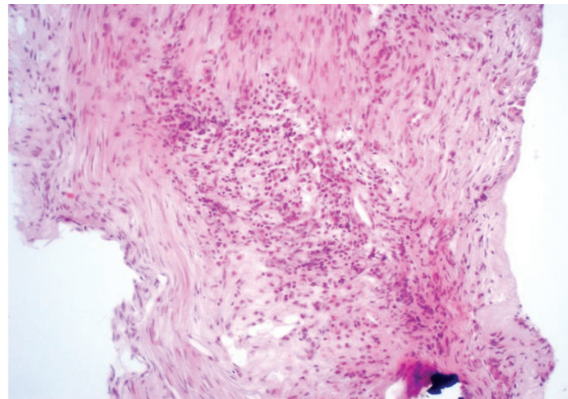


Fig. 1. Ngjyrosje me HE, zmadhimi 10 x 10, seksion tangjencial mbi nivelin e gurit dentinal, infiltrati inflamator mononuklear kronik, pjesërisht që tregon proliferim fibroblastik dhe pjesërisht hialinizimin fillestar

Fig. 1. Staining by HE, magnification 10 x 10, tangential section above the level of dentinal calculus, chronic mononuclear inflammatory infiltrate, partly showing fibroblastic proliferation and partly initial hyalinization

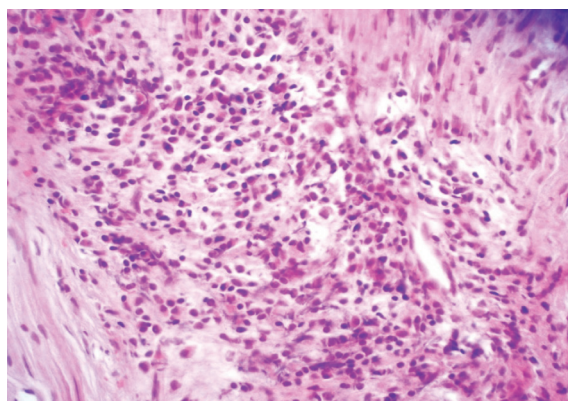


Fig. 2. Ngjyrosje HE, zmadhimi 10 x 20, seksioni tangjencial mbi nivelin e gurit dentinal, zmadhimi më i lartë

Fig. 2. HE staining, magnification 10 x 20, tangential section above the level of dentinal calculus, higher magnification



REZULTATET

Për sa i përket hetimeve dhe njohurive të literaturës së deritanishme, të cilat flasin kryesisht për studime individuale të këtij entiteti dhe në prani të zgjerimit të vazhdueshëm të teknikave dhe mënyrave për të monitoruar disa gjendje patologjike të pulpës dentare, me këtë studim kemi marrë të dhëna për verifikimin histologjik të tyre.

Ndryshimet e pulpës në dentikula, d.m.th -

Në disa ekzemplarë, seksionet tangjenciale të dhëmbëve tregojnë një sipërfaqe të vazhdueshme të indit lidhës të shpërndarë të pulpës së lirshme që përmban një grup qelizash inflamtoare mononukleare.

Pra, shenja morfologjike të një procesi inflamator kronik, një abscesi, por pa praninë e granulociteve.

Midis indit lidhor të lirshëm të pulpës dhe dhëmbëve, ekziston një shtresë odontoblastesh.

Ka nisur formimi i dentinës, por në një vend të pazakontë dhe me një morfologji të pazakontë.

Në pjesët e tjera të pulpës nuk vërehen devijime të mëdha në qelizë, as në ndarjet morfologjike vasculare dhe nervore.

Intersticiumi është proporcional me atë të pulpave relativisht të ruajtura.

DISKUTIM

Rëndësia e njohjes së kalcifikimeve dentare, si një sëmundje që mund të shkaktojë dhimbje rrezatuese të pashpjegueshme, është e njohur mirë. Është e vetmja pengesë për hyrjen në kanalet rrënjësore.

Si bazë e diskutimit, mund të paraqitet perceptimi se kalcifikimet dentare përfaqësojnë një model të veçantë kalcifikimi patologjik, me theks të veçantë në rëndësinë e tyre klinike, që është ndoshta motivi parësor për analizën e tyre të veçantë.

Ende nuk është shumë i madh numri i stomatologëve që edhe në fazën fillestare diagnostikuese e drejtojnë vëmendjen te mundësia e kalcifikimeve dentare, si zonë me njëfarë simptomatologjie të paqartë.

Gjetjet tona nga analiza histologjike për praninë më të madhe të dhëmbëve të vërtetë në grupmoshat më të reja, krahasuar me kalcifikimet jodontinike, karakteristike për moshën e mesme dhe të vjetër, nxjerrin në pah një përfundim të rëndësishëm në lidhje me marrëdhënien e totalit metabolik, funksional dhe aktiviteti patologjik në moshën e caktuar, si produkt i gjendjes totale në nivel të sistemit dentar në gojë (1,2).

Nga kjo del edhe fakti i ndryshimeve të kuptueshme patologjike, në nivel të indit të pulpës, në atë moshë.

Kështu, në seksionet tangjenciale të denticles,

RESULTS

Regarding the investigations and knowledge of the literature so far, which mainly speak of individual studies of this entity and in the presence of the continuous expansion of techniques and ways to monitor some pathological conditions of the dental pulp, with this study we have obtained data for their histological verification.

Pulp changes in the denticles i.e. the true denticles -

In some specimens, tangential sections of denticles show a continuous surface of scattered loose pulp connective tissue containing a cluster of mononuclear inflammatory cells.

So, morphological signs of a chronic inflammatory process, an abscess, but without the presence of granulocytes.

Between the loose connective tissue of the pulp and the denticles, there is a layer of odontoblasts.

Dentin formation has started, but in an unusual place and with an unusual morphology.

In the other parts of the pulp, no major deviations in the cellularity are observed, nor in the vascular and nerve morphological compartments.

The interstitium is proportional to that of relatively preserved pulps.

DISCUSSION

The importance of knowing dental calcifications, as a disease that can cause unexplained radiating pain, is well known. It is the only barrier to entry into the root canals.

As the basis of the discussion, the perception that dental calcifications represent a special model of pathological calcification, with particular emphasis on their clinical significance, which is perhaps the primary motive for their special analysis, could be presented.

The number of dentists who, even in the initial diagnostic phase, direct their attention to the possibility of dental calcifications, as an area with a certain unclear symptomatology, is still not very large.

Our findings from the histological analysis about the greater presence of true denticles in the younger age groups, compared to the non-dentine calcifications, characteristic of the middle and older age, point to an important conclusion about the relationship of the total metabolic, functional and pathological activity in the given age, as a product of the total condition at the level of the dental system in the mouth (1,2).

From this comes the fact of understandable pathological changes, at the level of the pulp tissue, at that age.



sipërfaqet e vazhdueshme të indit lidhor të lirshëm të pulpës, me një grup qelizash inflamatore mononukleare, shfaqen si një shenjë morfologjike e një procesi inflamator kronik, një abscesi pa prani granulocite. Nga këndvështrimi i dinamikës së ndryshimeve morfologjike, tiparet e përshkruara më sipër tregojnë një agjent fillestar imunologjik ose infektiv-inflamator. Infiltrati mononuklear është një burim i besueshëm i citokinave të lira, të cilat transformojnë odontoblastet primordiale, të bllokuar në uniformitetin e indit fibroz të pulpës. Analizat e mikroskopit elektronik korrespondojnë me gjetjet tona (27).

Ky prezantim, nga pikëpamja e gjetjeve të mundshme klinike, i referohet një procesi me një të paverifikuar shumë të madh për shkak të asimptomatikës, mungesës së kontrollit me rreze X, etj.

KONKLUZIONI

Paraqitja moshore e kalcifikimeve të vërteta dentine, në popullatën më të re, imponon dinamikën e verifikuar histopatologjike të procesit të kalcifikimit, në raport me kalcifikimet jodentine - dentikale, në moshën e mesme dhe më të vjetër, përveç një korrelacioni me shenjat kronike të indi i pulpës, me dinamikë të reduktuar të përgjigjes imune ose prani të verifikuara inflamatorike dhe distrofike.

LITERATURA

1. Aleksova P. Dental calcifications - reason for special analysis. MD Thesis, 2006; pp 62-67.
2. Aleksova P, Matovska Lj, Stevanovic M, Nedelkovska M, Georgiev S. Representation of pulp stones in the tooth pulp in cases of Periodontopathy tooth. Abstract book of the 9th Congress of the BaSS, 2004; p 108.
3. Aleksova P, Matovska Lj, Ambarkova V. Occurrence of dental calcifications according to the patient's sex. Abstract book of the 13th Congress of the BaSS, 2008; p 166.
4. Aleksandra Palatinska-Ulatowska et all. The Pulp Stones: Morphological Analysis in Scanning Electron Microscopy and Spectroscopic Chemical Quantification. *Medicina* 2022, 58 (1), 5.
5. Da Silva, E.J.N.L.; Prado, M.C.; Queiroz, P.M.; Nejaim, Y.; Brasil, D.M.; Groppo, F.C.; Neto, F.H. Assessing pulp stones by cone-beam computed tomography. *Clin. Oral Investig.* 2017, 21, 2327–2333.

Thus, in the tangential sections of the denticles, continuous surfaces of loose loose connective tissue of the pulp, with a set of mononuclear inflammatory cells, are shown as a morphological sign of a chronic inflammatory process, an abscess without granulocytes present. From the perspective of the dynamics of morphological changes, the above-described features indicate an initial immunological or infectious-inflammatory agent. The mononuclear infiltrate is a reliable source of free cytokines, which transform the primordial odontoblasts, trapped in the uniformity of the fibrous tissue of the pulp. Electron microscope analyzes correspond with our findings (27).

This presentation, from the point of view of clinical possible findings, refers to a process with a very large unverified due to asymptomatic, absence of X-ray control, etc.

CONCLUSION

The age representation of true dentine calcifications, in the younger population, imposes the verified histopathological dynamics of the calcification process, in relation to non-dentine calcifications - denticles, in the middle and older age, in addition to a correlation with the chronic marks of the pulp tissue, with reduced dynamics of the immune response or the verified presence of inflammatory and dystrophic findings.

REFERENCES

1. Aleksova P. Dental calcifications - reason for special analysis. MD Thesis, 2006; pp 62-67.
2. Aleksova P, Matovska Lj, Stevanovic M, Nedelkovska M, Georgiev S. Representation of pulp stones in the tooth pulp in cases of Periodontopathy tooth. Abstract book of the 9th Congress of the BaSS, 2004; p 108.
3. Aleksova P, Matovska Lj, Ambarkova V. Occurrence of dental calcifications according to the patient's sex. Abstract book of the 13th Congress of the BaSS, 2008; p 166.
4. Aleksandra Palatinska-Ulatowska et all. The Pulp Stones: Morphological Analysis in Scanning Electron Microscopy and Spectroscopic Chemical Quantification. *Medicina* 2022, 58 (1), 5.
5. Da Silva, E.J.N.L.; Prado, M.C.; Queiroz, P.M.; Nejaim, Y.; Brasil, D.M.; Groppo, F.C.; Neto, F.H. Assessing pulp stones by cone-beam computed tomography. *Clin. Oral Investig.* 2017, 21, 2327–2333.



6. Carvalho, T.S.; Lussi, A. Age-related morphological, histological and functional changes in teeth. *J. Oral Rehab.* 2017, 44, 291–298.
 7. Baghadi SV, Ghose JL, Nahoom YH. Prevalence of pulp stones in a teenage Iraqi group. *J Endodon*, 1988; 14:309- 311.
 8. Dard M, Kerebel B, Orly, Kerebel LM. Transmission electron microscopy of the morphological relationship between fibroblast and pulp calcification in temporary teeth. *J Oral Pathol*, 1988; 17:124-128.
 9. Delivanis HP, Sauer GJ. Incidence of canal calcification in the orthodontic patient. *Am J Orthod*, 1982; 82:58-61.
 10. Hamasha al-Hadi A, Darwazeh A. Prevalence of pulp stones in Jordanian adults. *Oral Radiol Endod*, 1998; 86:730-732.
 11. Holtgrave EA, Hopfemüller W, Ammar S. Tablet fluoridation influences the calcification of primary tooth pulp. *J Orofac Orthop*, 2001; 62:22-35.
 12. Holtgrave EA, Hopfenmüller W, Ammar S. Abnormal pulp calcification in primary molars after fluoride supplementation. *J Dent Chil*, 2002; 69:201-206.
 13. Hussein I, Uthman AA. An unusual calcification of the pulp: A case report. *J Endodon*, 1982; 8:33-34.
 14. Robertso A, Lundgren T, Andreasen JO, Dietz W, Hoyer J, Noren JG. Pulp calcifications in traumatized primary incisors. A morphological and inductive analysis study. *Eur J Oral Sci*, 1997; 105:196-206.
 15. Kodaka T, Hiroyama A, Mori R, Sano T. Spherulitic brushite stones in the dental pulp of a cow. *Journal of Electron Microscopy*, 1998; 47:57-65.
 16. Kumar S, Chadra S, Jaiswai JN. Pulp calcifications in primary teeth. *J Pedod*, 1990; 16:218-220.
 17. Le May O, Kaqueler JC. Scanning electron microscopic study of pulp stones in human permanent teeth. *Scanning Microsc*, 1991; 5:257-267.
 18. Lin CT, Roan RT, Rou WJ, Chen JH, Chuang FH, Hsieh TY. A radiographic Assessment of the Prevalence of Pulp Stones in Taiwanese. *Svenska Massa*, 2003; 11:12-15.
 19. Moss-Salejtin L, Hendricks-Klyvert M. Epithelially induced denticles in the pulps of recently erupted noncarious human premolars. *J Endodon*,
6. Carvalho, T.S.; Lussi, A. Age-related morphological, histological and functional changes in teeth. *J. Oral Rehab.* 2017, 44, 291–298.
 7. Baghadi SV, Ghose JL, Nahoom YH. Prevalence of pulp stones in a teenage Iraqi group. *J Endodon*, 1988; 14:309- 311.
 8. Dard M, Kerebel B, Orly, Kerebel LM. Transmission electron microscopy of the morphological relationship between fibroblast and pulp calcification in temporary teeth. *J Oral Pathol*, 1988; 17:124-128.
 9. Delivanis HP, Sauer GJ. Incidence of canal calcification in the orthodontic patient. *Am J Orthod*, 1982; 82:58-61.
 10. Hamasha al-Hadi A, Darwazeh A. Prevalence of pulp stones in Jordanian adults. *Oral Radiol Endod*, 1998; 86:730-732.
 11. Holtgrave EA, Hopfemüller W, Ammar S. Tablet fluoridation influences the calcification of primary tooth pulp. *J Orofac Orthop*, 2001; 62:22-35.
 12. Holtgrave EA, Hopfenmüller W, Ammar S. Abnormal pulp calcification in primary molars after fluoride supplementation. *J Dent Chil*, 2002; 69:201-206.
 13. Hussein I, Uthman AA. An unusual calcification of the pulp: A case report. *J Endodon*, 1982; 8:33-34.
 14. Robertso A, Lundgren T, Andreasen JO, Dietz W, Hoyer J, Noren JG. Pulp calcifications in traumatized primary incisors. A morphological and inductive analysis study. *Eur J Oral Sci*, 1997; 105:196-206.
 15. Kodaka T, Hiroyama A, Mori R, Sano T. Spherulitic brushite stones in the dental pulp of a cow. *Journal of Electron Microscopy*, 1998; 47:57-65.
 16. Kumar S, Chadra S, Jaiswai JN. Pulp calcifications in primary teeth. *J Pedod*, 1990; 16:218-220.
 17. Le May O, Kaqueler JC. Scanning electron microscopic study of pulp stones in human permanent teeth. *Scanning Microsc*, 1991; 5:257-267.
 18. Lin CT, Roan RT, Rou WJ, Chen JH, Chuang FH, Hsieh TY. A radiographic Assessment of the Prevalence of Pulp Stones in Taiwanese. *Svenska Massa*, 2003; 11:12-15.
 19. Moss-Salejtin L, Hendricks-Klyvert M. Epithelially induced denticles in the pulps of recently erupted noncarious human premolars. *J Endodon*,



1983; 9:184-189.

20. Moss-Salejtin L, Hendricks-Klyvert M. Calcified structures in human dental pulps. J Endodon, 1988; 14:184-189.

21. Nakagawa K, Yoshida T, Asai Y. Ultrastructure of initial calcification on exposed human pulp applied with autogenons dentin fragments. Bull Tokyo Dent Coll, 1981; 30:137-143.

22. Olivares HML, Ovalle CJM. Prevalence of pulp stones. Rev ADM, 2001; 58(4):130-137.

23. Olivares HML, Ovalle CJM. Radiologic relationship of pulp stones and periodontitis. Rev ADM, 2002; 59:10-15.

24. Ranjitkar S, Taylor JA, Townsend GC. A radiographic assessment of the preval pulp stones in Australians. Aust Dent J, 2002; 47:36-40.

25. Stajer AL, Kokai LE. Incidence and origin of dental pulp stones. Fogorv Sz, 1997; 90:119-123.

26. Stroner FW, Van Cura EJ. Pulpal distrofic calcification. J Endodon, 1984; 10:202-204.

27. Le May O., Kaqueler JC. Scanning electron microscopic study of pulp stones in human permanent teeth. 1 : Scaning Microsc. 1991 Mar; 5 (1) : 257 – 67.

1983; 9:184-189.

20. Moss-Salejtin L, Hendricks-Klyvert M. Calcified structures in human dental pulps. J Endodon, 1988; 14:184-189.

21. Nakagawa K, Yoshida T, Asai Y. Ultrastructure of initial calcification on exposed human pulp applied with autogenons dentin fragments. Bull Tokyo Dent Coll, 1981; 30:137-143.

22. Olivares HML, Ovalle CJM. Prevalence of pulp stones. Rev ADM, 2001; 58(4):130-137.

23. Olivares HML, Ovalle CJM. Radiologic relationship of pulp stones and periodontitis. Rev ADM, 2002; 59:10-15.

24. Ranjitkar S, Taylor JA, Townsend GC. A radiographic assessment of the preval pulp stones in Australians. Aust Dent J, 2002; 47:36-40.

25. Stajer AL, Kokai LE. Incidence and origin of dental pulp stones. Fogorv Sz, 1997; 90:119-123.

26. Stroner FW, Van Cura EJ. Pulpal distrofic calcification. J Endodon, 1984; 10:202-204.

27. Le May O., Kaqueler JC. Scanning electron microscopic study of pulp stones in human permanent teeth. 1 : Scaning Microsc. 1991 Mar; 5 (1) : 257 – 67.