



Supporting Member




FACULTY OF MEDICAL SCIENCES, “GOCE DELCEV” UNIVERSITY, STIP, NORTH MACEDONIA

PROF. DR. KIRO PAPAKOCA

MANDIBULAR SYMPHYSIS AUTOGENOUS
TRANSPLANTATION - A TREATMENT
OPPORTUNITY FOR ALVEOLAR RIDGE
DEFICIENCY

**MANDIBULAR SYMPHYSIS
AUTOGENOUS TRANSPLANTATION -
A TREATMENT OPPORTUNITY FOR
ALVEOLAR RIDGE DEFICIENCY**

**МАНДИБУЛАРЕН СИМФИЗЕН
АВТОГЕН ТРАНСПЛАНТ –
МОЖНОСТИ ЗА ТРЕТМАН НА
ДЕФИЦИТАРЕН АЛВЕОЛАРЕН
ГРЕБЕН**



**УНИВЕРЗИТЕТ
ГОЦЕ ДЕЛЧЕВ**





01

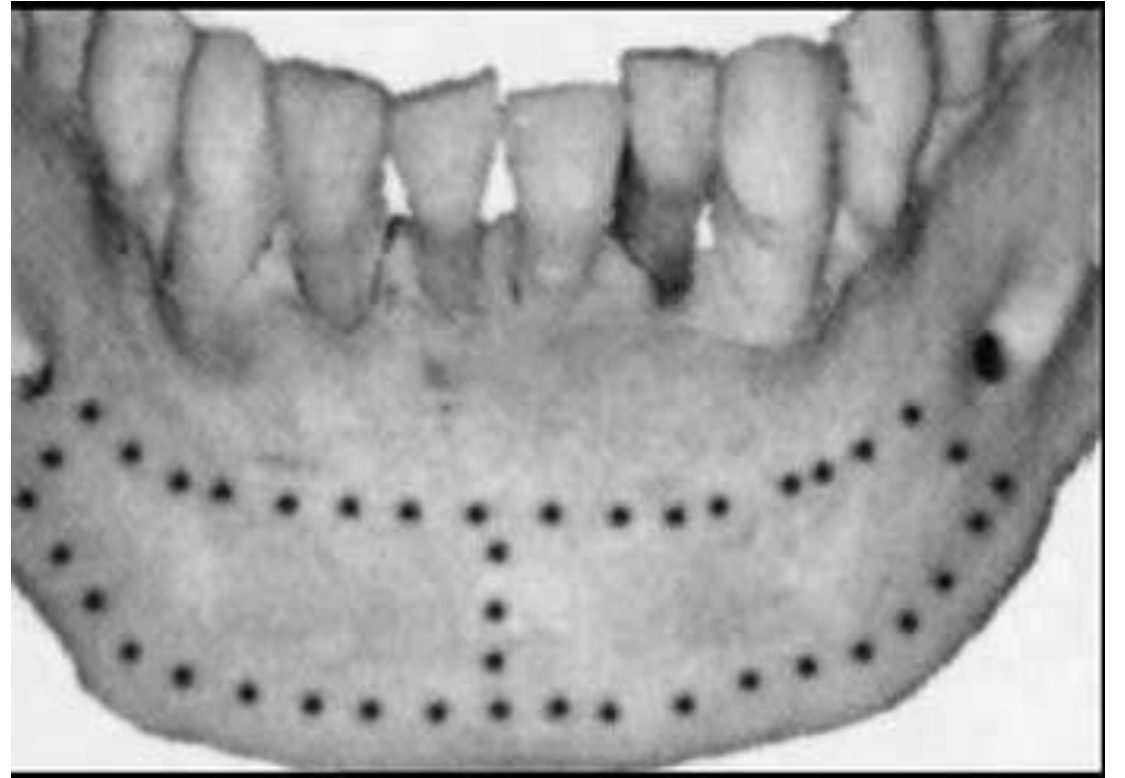
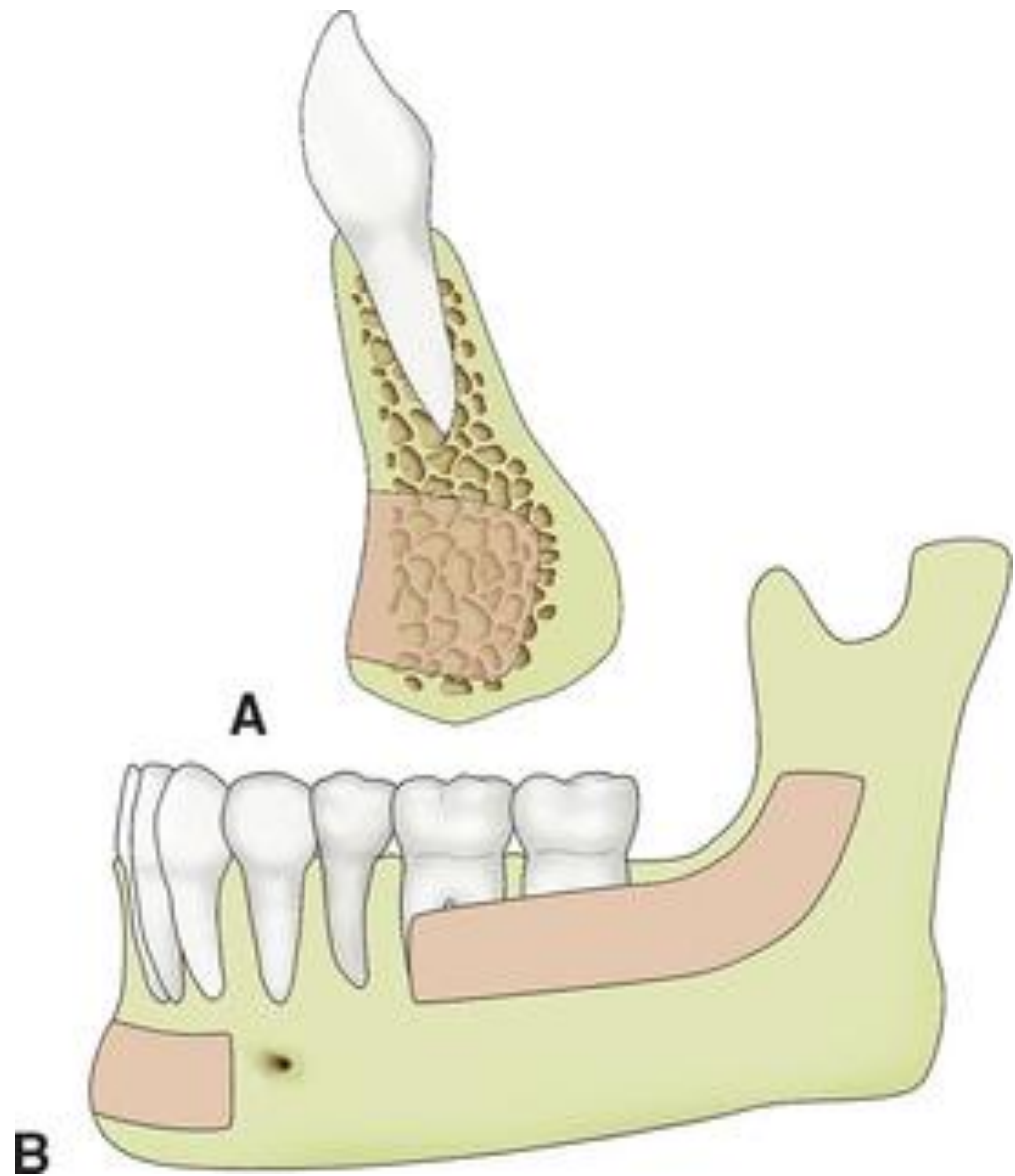
Во секојдневната клиничка пракса, дефицитот на волуменот на резидуалниот алвеоларен гребен е примарна причина за избегнување на третманот со дентални импланти.

02

Автогените транспланти се златен стандард за реконструкција на дефицитот на алвеоларниот гребен.

03

Главната цел на оваа презентација е да се претстави случај со автоген трансплант како и негова комплетна импланто – протетска реконструкција.



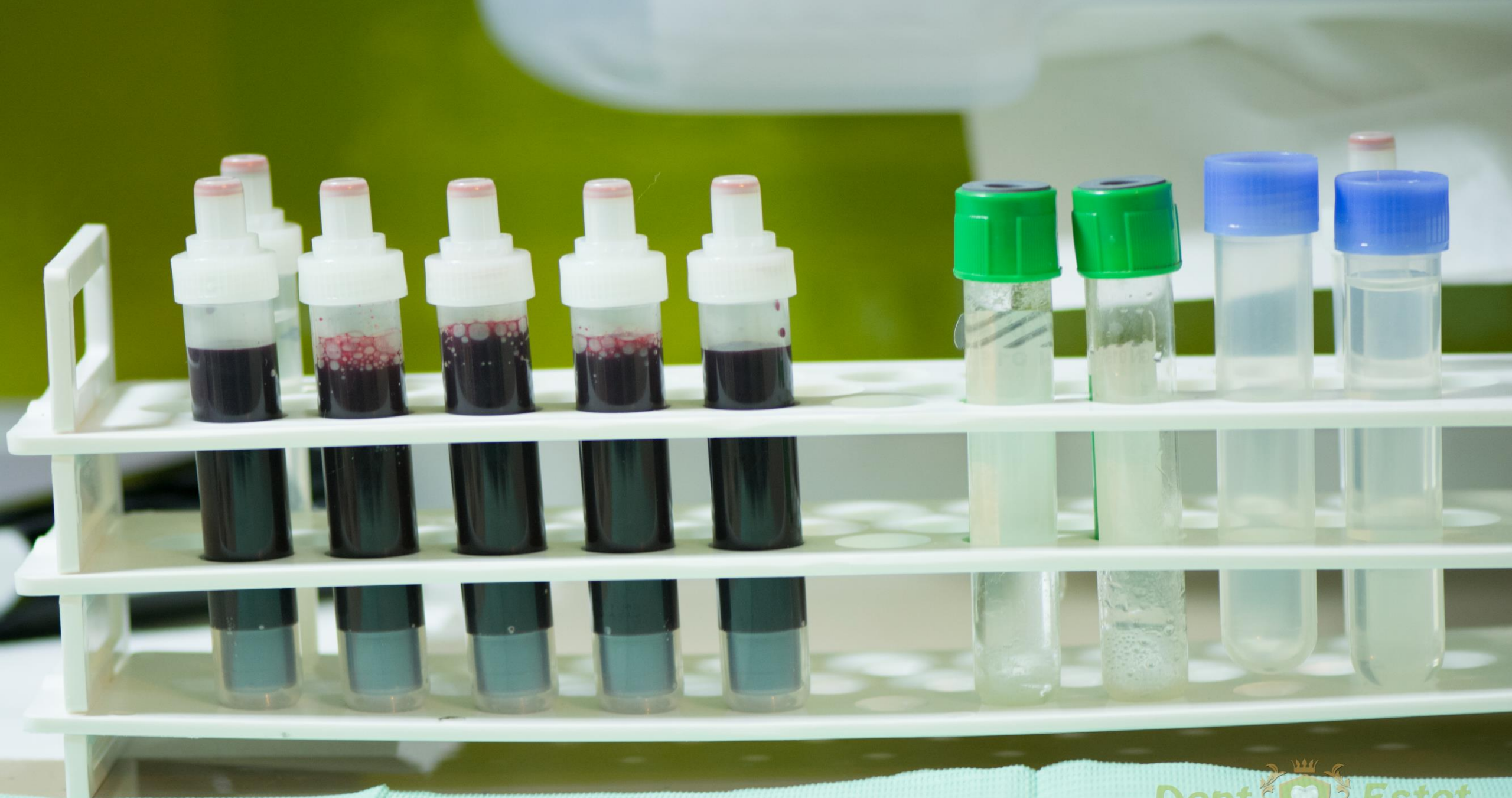преглед,
дијагноза,
план,
третман.

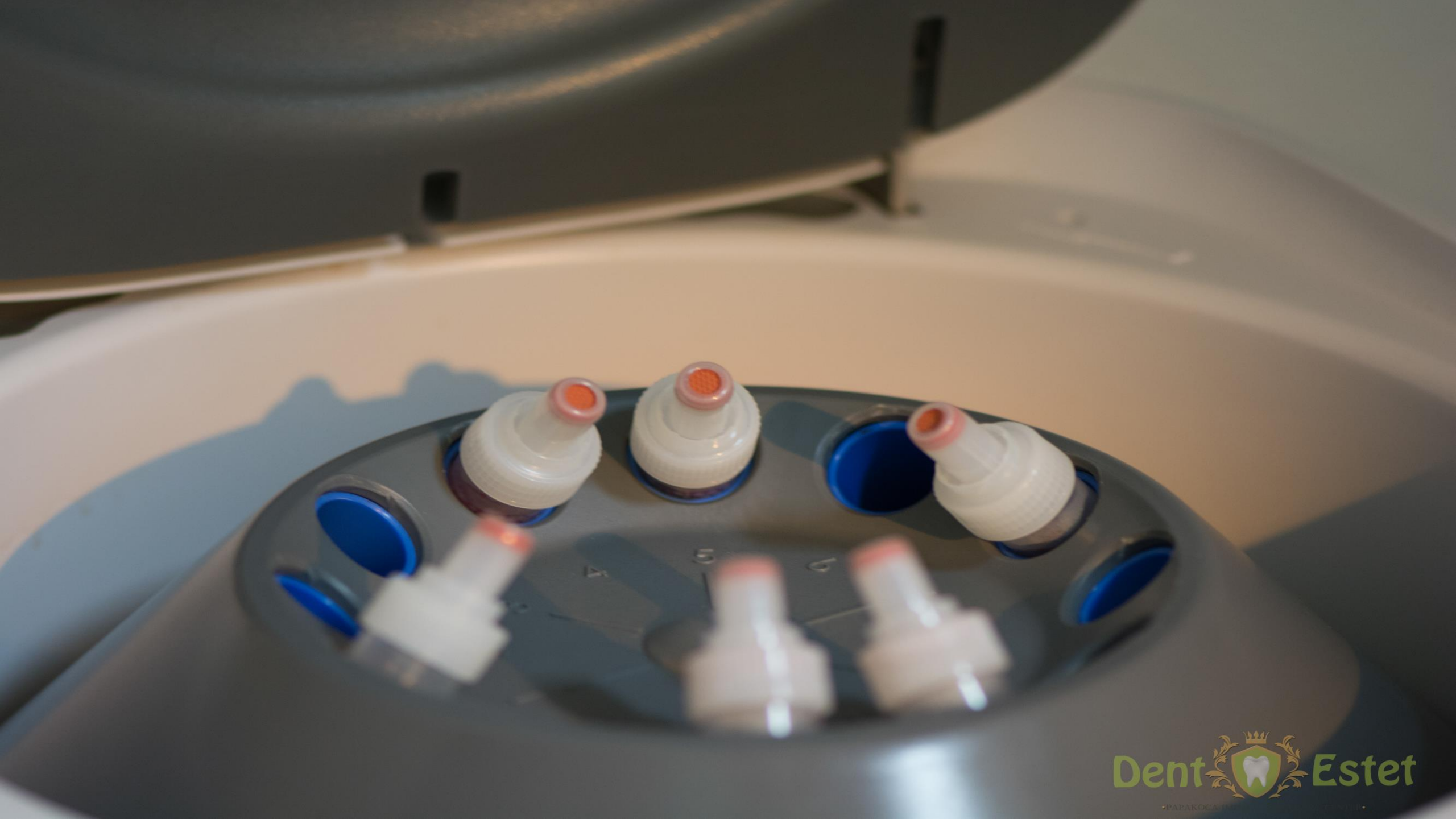Пациент на возрасат од 65 години,

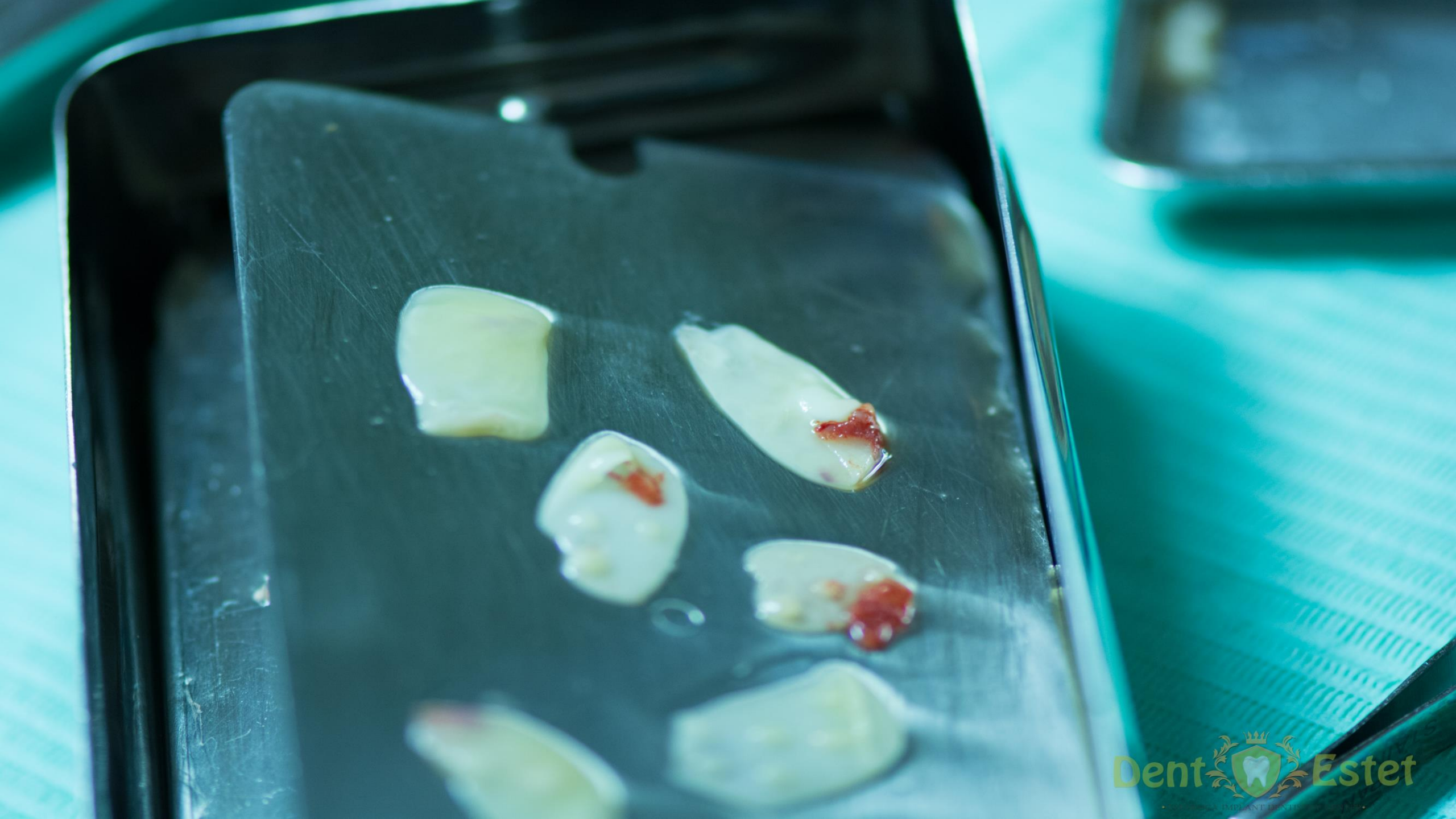Преглед, анамнеза, дијагностика

План за третман

Орално – хируршка интервенција
(автологен трансплант од мандубула)







Заклучоци:

Автологни транспланти како што е мандибуларен симфизен графт, се соодветен извор за добивање на добар алвеоларен гребен каде што понатаму ќе може да се постават дентални импланти.

Овај тип на трансплантација, ја спречува и намалува **ресорпцијата** и ја прави регенерацијата побрза.

Соодветната селекција на клиничкиот случајот и хируршкото планирање се од круцијално значење

Заклучоци:

- Мандибуларниот симфизен графт претставуваат златен стандард во реставрирање на интраоралните коскени дефекти,
- Овој тип на графт не создава имунолошки реакции и одлично се инкорпорира во реципиентското место на местото на коскениот дефект со остеокластична **ресорпција**, во период кој што е многу краток во споредба со други методи на коскена аугментација,
- Изборот на донаторското место зависи од повеќе фактори, а како најзначаен е – морфологијата и локацијата на местото реципиент,
- Постоперативните компликации се минимални, освен мала непријатност на местото ...

Kristina Papakova
SMILE DESIGNER



Ви благодарам за вниманието!

