

RADIOLOGIC PRESENTATION OF LUNG COMPLICATIONS IN COVID-19 PATIENTS AND THEIR DIFFERENTIATION

Dragana Mogilevska-Gruevska

PHI “General hospital with extended activity” Radiology Department - Kochani
Republic of North Macedonia, mogilevska@yahoo.com

Golubinka Bosevska

University Goce Delcev, Faculty of Medical sciences - Shtip; Republic of North Macedonia;
golubinka.bosevska@ugd.edu.mk

Abstract: Covid-19 is a contagious acute viral disease which mostly affects the lungs. It is caused by the new variety SARS-CoV-2 (Severe Acute Respiratory Syndrome Coronavirus 2). It was detected for the first time in 2019, while in March 2020 it was declared a pandemic by WHO (World Health Organization). The pandemic lasted for three years.

The most common way of transmission is directly by airborne particles through coughing, sneezing, talking and breathing. The clinical image is general signs and symptoms (fatigue, fever, headache, muscle and body aches) as well as specific signs and symptoms such as: throat pain, dry cough, loss of smell/ taste, gastrointestinal implications mostly in children, as well as typical signs and symptoms arising from the above mentioned complications.

The first and mostly affected organ in Covid-19 patients is the lungs. Pneumonia, pleuropneumonia, pleuritis and bronchopneumonia are some of the lung complications in Covid-19 patients. The radiological presentation in Covid-19 patients with or without complications is atypical and distinctive.

The X-ray is a secondary diagnostic method because of the X-ray exposure, however in the patients with lung complications this is the first and basic choice of differentiation.

Keywords: Covid-19, pneumonia, pleuropneumonia, pleuritis.

РЕНТГЕНОЛОШКА ПРЕЗЕНТАЦИЈА НА КОМПЛИКАЦИИ НА БЕЛИТЕ ДРОБОВИ КАЈ КОВИД-19 ПАЦИЕНТИ И НИВНА ДИФЕРЕНЦИЈАЦИЈА

Драгана Могилевска-Груевска

ЈЗУ „Општа Болница со проширена дејност“, оддел за ренгендијагностика– Кочани;
Р. С. Македонија, mogilevska@yahoo.com

Голубинка Бошевска

Универзитет Гоце Делчев, Факултет за медицински науки – Штип; Р. С. Македонија
golubinka.bosevska@ugd.edu.mk

Резиме: КОВИД-19 е акутно вирусно заразно заболување кој најчесто ги зафаќа белите дробови. Предиизвикано од нов сој наречен SARS-CoV-2 (анг. Severe Acute Respiratory Syndrome Coronavirus 2). За прв пат изолирано 2019 година и во март 2020 година Светската Здравствена Организација (СЗО) прогласи пандемија, која траеше три години.

Најчест механизам на контаминација е директно, преку аеросоли по пат на: кашлање, кивање, зборување и дишење. Клиничката слика се презентира со општи знаци и симптоми (замор, покачене телесна температура, главоболка, бола со вртежи по целото тело), специфични симптоми и знаци на болеста (болка во грлото, сува кашлица, губење на остетот за мирис/вкус, гастроинтестинални тегоби изразено кај детската полулација) како и типични симптоми и знаци од настанатите компликации.

Белите дробови се прв и најчест орган на зафатеност кај КОВИД - пациентите. Меѓу настанатите компликации кои се јавуваат на белите дробови кај овие пациенти се: пневмонијата (pneumonia), плевропневмонија(pleuropneumonia), плеврален излив (плеврална еџфусија-pleuritis) и бронхопневмонија (bronchopneumonia).

Рентгенолошката презентација на пациентите позитивни на КОВИД-19 со или без настанати компликации на белите дробови е атипична и карактеристична .

Рентген графичката е во групата на секундарна дијагностичка методи заради изложувањето на рентген зраците, сепак кај пациентите позитивни на КОВИД-19 со настанати компликации на белите дробови е прв и основен избор за диференцијација.

Клучни зборови: КОВИД-19, pneumonia, pleuropneumonia, pleuritis.

1. ВОБЕД

КОВИД-19 (анг. Coronavirus disease 2019, COVID-19) е акутно вирусно, заразно заболување изолирано за прв пат во декември 2019 год. од епителни клетки на белите дробови. Со брзо ширење на болеста и зафајќање на повеќе земји, во март 2020 год. Светската Здравствена Организација (СЗО) прогласи пандемија и вирусот се нарече SARS-CoV-2 (анг. Severe Acute Respiratory Syndrome Coronavirus 2). Chen N, Zhou M, Dong X, et al. (2020)

SARS-CoV-2 е нов сој на вирус, во групата на РНК (анг. RНК) вируси од фамилијата coronaviridae и за човекот е патогена подгрупата orthocoronavirina. Leao JC, et al. (2022)

Пандемија се дефинира како епидемија на некое заболување проширена во поголеми региони, со зафајќање на повеќе континенти или на ниво на цел свет. За да се дефинира терминот пандемија, мора првично да се дефинираат и разграничат медицинските терминологи: епидемија и ендемија. Епидемија е: необично често појавување на некоја болест во една популација. Додека пак ендемија се дефинира како нормално и вообичаено појавување и перзистирање на некои болести во една популација. Levent Akin et al. (2020)

Најчест механизам на контаминација е директно, преку аеросоли по пат на: кашлање, кивање, зборување и дишење.

Клиничката слика на ова заболување е варијабилна, движејќи се од асимптомаска, лесна или тешка форма, па се до настанати компликации (пневмонија, плевропневмонија, плеврална ефузија, акутен респираторен дистрес синдром-АРДС, белодробна тромбоза, акутни кардијални состојби, акутно хепатално нарушување). Клиничките знаци и симптоми можат да се поделат на: општи, специфични и типични кај настанатите компликации. Пациентите со хронични заболувања, како што се: дијабет, хипертензија, хронични кардиогени заболувања, хронични опструктивни белодробни болести (ХОББ) се со поголем ризик за развивање на потешка клиничка слика и настанување на компликации на болеста. Пациентите кои се имунодефициентни или се на имunosупресивна терапија спаѓаат во ризичната група на пациенти со можност за развивање на тешката клиничка слика или настанување на компликации.

Во општи симптоми и знаци можат да се набројат: замор, главоболка, покачена телесна температура, болка во мускулите. Додека специфични симптоми и знаци се: болка во грлото, сува кашлица, губење на осетот за мирис/вкус. Типичните симптоми и знаци кај настанатите компликации се манифестираат во зависност од системот т.е. органот кој е зафатен, можат да се јават од гастроинтестинални тегоби кои се доминантни во детската популација до респираторни симптоми и знаци со изразеност на симптомите и знаците од долни респираторни патишта (длабока и продуктивна кашлица, перзистентна висока телесна температура, болка во градите изразена при дишење-pleurodynia, глад за воздух или отежнато дишење-dyspnoea), hemoptysis, hemoptoe, huroxia, huroxemia. Одреден процент (19%) од потврдените позитивни пациенти на КОВИД-19 се асимптоматски без симптоми на болеста, од кои најголем број од тие пациенти (80-90%) се од помладата популација до 20 годишна возраст.

Најчестите компликации кај пациентите со КОВИД-19 се од страна на белите дробови, тие се влезна врата на вирусот и место каде се реплицира вирусот, затоа респираторните симптоми и знаци се најизразени.

Ова заболување е системско, вирусот се врзува за ангиотензин конвертирачки ензим-2 (Angiotensin Converting Enzyme-ACE 2) рецептор кој го имаат клетките во повеќе ткива и органи: белите дробови, гастроинтестиналниот систем, бубрези, срце. Chan JFW, Yip CCY, To KKW, et al. (2020)

Меѓу најчестите компликации кои се јавуваат кај пациентите на белите дробови се: воспаление т.е. консолидација на белодробниот паренхим (пневмонија-pneumonia), воспаление на белите дробови со зафајќање и на плеврата-плевропневмонија (pleuropneumonia) и излив во плеврата-плевритис (плеврална ефузија, pleuritis). Бронхопневмонијата (bronchopneumonia) како и горе наведените компликации на белите дробови кај овие пациенти се со атипична и карактеристична презентација, зафајќајќи ги најчесто двете белодробни крила кои се со периферна експозиција. Могилевска-Груевска Д. et al. (2021)

Една од најтешките состојби што се јавува кај овие пациенти е цитокинска бура или така наречен цитокин ослободувачки синдром, синдром на прекумерна имунолошка реакција на организмот при што доаѓа до прекумерно ослободување на цитокини и воспалителни протеини при што се создаваат протеински имунолошки комплекси кои преку циркулацијата ги оштетуваат сите ткива и органи во организмот водејќи до ДИК (дисеминирана интраваскуларна коагулопатија). Ye Q, et al. (2020)

Конвенционалната рентген граfiја е прв метод на избор за диференцијална дијагноза кај настанатите компликации на долните дишни патишта кај КОВИД-19 пациенти поради повеќе причини:

- достапноста скоро во секоја здравствена институција (здравствени домови, болници, поликлиники или клинички центри),
- значително помалата изложеноста на рентген зраците во споредба со компјутерската томографија (КТ),
- видно пониската финансиска цена во споредна со КТ. Могилевска-Груевска Д. et al. (2021)

Сепак мора да се истакне дека кај пациентите кај кои не е поставена крајна диференцијална дијагноза од било кои причини неможе да се утврди дијагнозата со приметата на конвенционална рентген граfiја, КТ е главен метод на избор поради неговата специфичност и софистицираност.

2. МАТЕРИЈАЛ И МЕТОДИ

ЈЗУ Општа болница со проширена дејност од Кочани С. Македонија за време на пандемијата како еден од КОВИД – центрите кај пациентите кои беа потврдени со ПВР (Полимеразно Верижна Реакција) тестот како позитивни на КОВИД-19 и кои пројавија симптоми и знаци во првите седум дена од болеста, се направиле нативни рентген графии (РТГ) на градни органи во стандардна проекција за утврдување на зафатеноста на белодробниот паранхим од вирусот како и диференцијација на настанати компликации на ниво на белите дробови. За полесна обсервација и анализа, пациентите се поделија во три групи од кои првите две групи беа пациенти кои се потврдени или суспектни на КОВИД-19 и во третата контролна група се вклучиле пациентите од секојдневната работа кои се со класични рентгенолошки знаци за: пневмонија (лобарна, лобуларна, интерстицијална), бронхопневмонија, плеврална ефузија, плевропневмонија т.е. сите не-КОВИД-19 пациенти.

3. ЦЕЛ

Цел на овој труд е да се прикаже, согледа и назначи разликата во рентгенолошката презентација помеѓу пациентите позитивни на КОВИД-19 и пациентите со класични рентген (РТГ) знаци за пневмонија (лобарна, лобуларна, интерстицијална), плевропневмонија, плеврален излив.

4. РЕЗУЛТАТИ

Прв пристап и метод на избор за диференцијација на настанати компликации кај пациентите позитивни на КОВИД-19 се: клиничката слика, аускултаторниот наод како и лабораторијата, кои со помош на РТГ на градни органи ја даваат конечната дијагноза. РТГ има значајна улога во диференцијацијата, мониторингот и контролата кај овие пациенти. Патогенезата ја има главната улога во рентгенолошката презентација, посебно кај настанатите компликации како и нивната манифестација и дистрибуција. Имено SARS-CoV-2 вирусот ги напаѓа пнеумоцитите тип 2, се врзуваат за рецепторот на ангиотензин конвертирачки ензим-2 (Angiotensin Converting Enzyme ACE 2) и така навлегува во клетката. Самата локализација на пнеумоцитите тип 2 кои се периферно и субплеврално има посебно значење за атипичната и карактеристична рентгенолошка презентација кај овие пациенти.

Со репликација на вирусот во пнеумоцитите доаѓа до апоптоза на клетките при што доаѓа до ослободување на вирусот (вириони материји) и негова инвазија и инфилтрација на околните пнеумоцити, со тоа доаѓа до ширење на болеста во континуитет. Секундарно настанува околна воспалителна реакција, едем, протеинска ексудација и васкуларна конгестија на ткивото. Сето ова предизвикува слабеење на ткивото што дополнително придонесува за секундарна бактериска инфекција на ткивото или така напредена супер-инфекција. Harrison AG, et al. (2020)

Меѓу најчесто изолираните бактерии кај настанатите супер-инфекции на белите дробови кај овие пациенти се: *Staphylococcus aureus*, *Klebsiella pneumoniae*, *Haemophilus influenzae*, *Pseudomonas aeruginosa*, *Escherichia coli*, како и поретко анаеробната група на *Proteus*.

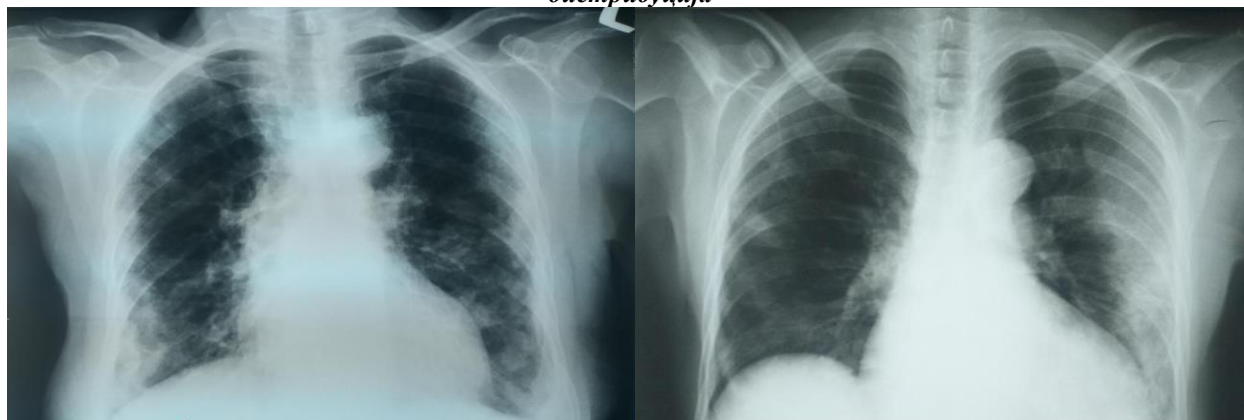Пневмонијата (*pneumonia*) кај КОВИД-19 пациентите е атипична и карактеристична, најчесто е билатерална и со периферна експозиција, со можност за зафаќање на сите лобуси и сегменти од двете белодробни крила. Како резултат на воспалителниот процес во алвеолите и секундарно накалемената бактериска инфекција се губи воздушноста во алвеолите настанува така наречен колапс, околна конгестија на ткивото со ексудација и едем што рентгенолошки се презентира со намалена белодробна транспаренција и појава на бели зони на консолидација кои се со карактеристична дистрибуција. (Слика 1, 2)

Белодробни нодуси и лимфоаденопатија се диференцираат кај настанатите бактериски супер-инфекции. Рентгенолошки се презентира со нодуларни или лобуларни медиастинални, хиларни и парахиларни засенчувања односно сенки. Со можна презентација и на паренхиматозни белодробни нодуларни мекоткивни засенчувања. Raouf S, et al. (2012)

Плевропневмонијата (*pleuropneumonia*) како и плевралниот излив (*pleuritis*) се исто така едни од почесто настанатите компликации кај овие пациенти. Познавајќи го патогениот механизам, вирусот напаѓајќи ги пнеумоцитите тип 2 кои се локализирани периферно и субплеврално и ширејќи се болеста во континуитет (*per continuitatem*) доаѓа до зафаќање и настанување на воспалителна реакција на висцерална плеура која е во близок сооднос со патолошкиот процес и појава на плеврален ексудат и плевропневмонични жаришта. Рентгенолошката презентација и кај овие пациенти е атипична и карактеристична со најчесто билатерална

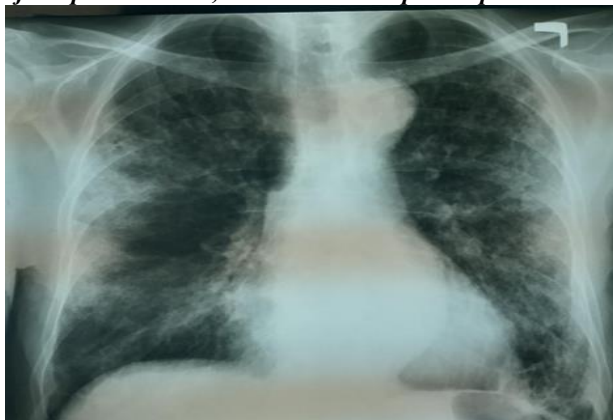зафатеност од засенченост на костална плевра или засенченост на френико-костални (ФК, FK) синуси со дијафрагма како и со или без околна консолидација на белодробниот паренхим. (Слика 3, 4 а,б)
Бронхопвонијата (bronchorneumonía, lobularna pneumonía) која може да се јавува како компликација кај овие пациенти најчесто е билателарна со присутен позитивен бронхограм (bronchiolitis) и намалена околна белодробна транспаренција така наречени зона на консолидација, како и со или без зони на конфлуирање. Постои карактеристичен рентгенолошки знак на зафатеното белодробно ткивото, така наречен знак на дрво кое пупе . J Pers Med. (2021)

Сл. 1, 2 – атипични и карактеристични пневмонични жаришта со периферна паракостална дистрибуција



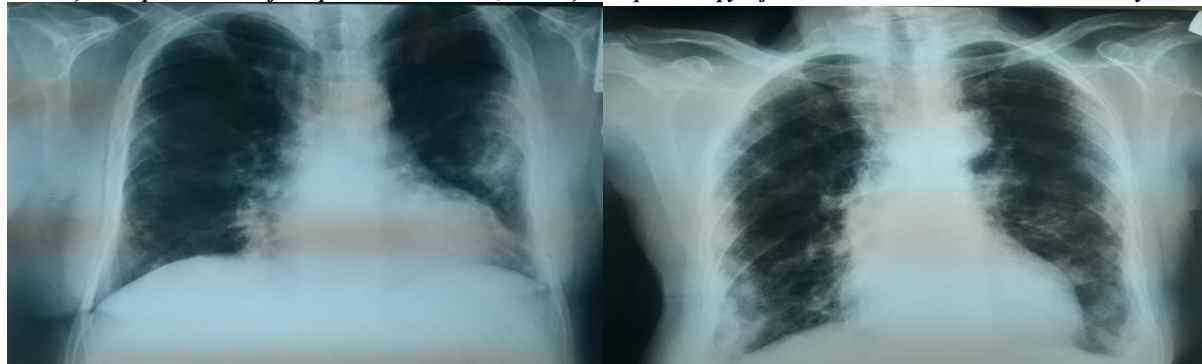
Извор: Служба за рентген, ЈЗУ „Општа Болница со проширена дејност” од Кочани

Сл. 3 – плевропневмонија паракостално, со позитивен бронхограм десно базално (дрво кое пупе)



Извор: Служба за рентген, ЈЗУ „Општа Болница со проширена дејност” од Кочани

Сл. 4 а) плевропневмонија паракостално лево, в) плеврална ефузија со засенченост на двата ФК синус



Извор: Служба за рентген, ЈЗУ „Општа Болница со проширена дејност” од Кочани

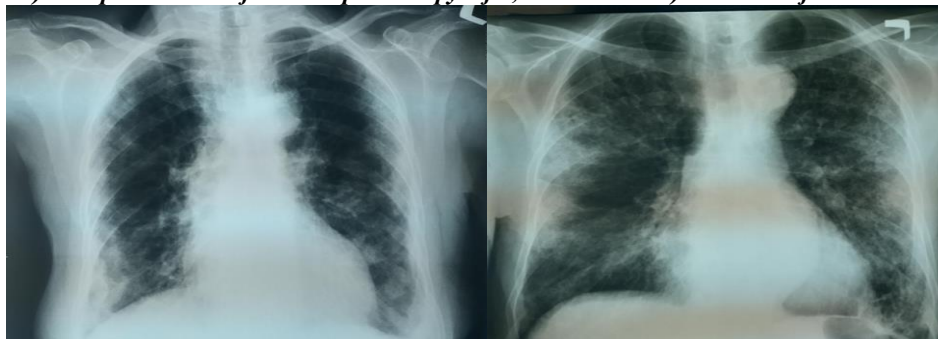
5. ДИСКУСИЈА

Компликациите кај пациентите позитивни на КОВИД-19 се најчесто на белите дробови предизвикани од настаната бактериска супер-инфекција како резултат на имонолошка ослабнатост на организмот и на зафатениот белодробен паренхим. Патогенезата е главен фактор во билатералната и мултифокална рентгенолошката презентација на КОВИД-19 пациентите.

За да се воочи разликата во РТГ презентацијата помеѓу настанатите компликации кај КОВИД-19 пациентите и РТГ сликата кај типичната пневмонијата (лобарна, лобуларна, интестицијална), плевропневмонијата или плевралниот излив потребно е да се направи компарација. (Слика 5 и 6); Hansell DM. (2008)

Сл. 5 РТГ графии кај КОВИД-19 пациенти :

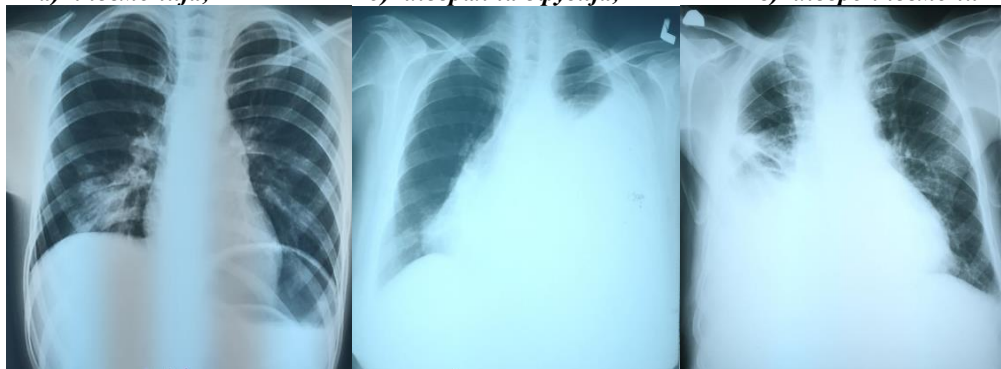
а) плевропневмонија и плеврална ефузија , б) пневмонија



Извор: Служба за рентген, ЈЗУ „Општа Болница со проширена дејност” од Кочани

Сл. 6 РТГ графии кај класични наоди на:

а) пневмонија, б) плеврална ефузија, в) плевропневмони



Извор: Служба за рентген, ЈЗУ „Општа Болница со проширена дејност” од Кочани

Од компаративната РТГ анализа на сликите 5 и 6, диференцијално дијагностичкиот пристап на РТГ сликите кај пациентите позитивни на КОВИД-19 се со следниве карактеристики:

- зафатеност на двете белодробните крила,
- експозиција на секој лобус, сегмент или лобулус и
- мултифокалност на промените кои се со периферна и паракостална предилекција.

6. ЗАКЛУЧОК

Рентгенграфијата е специфична и индикативна со атипични и карактеристични рентгенолошки наоди при рентгенолошка диференцијација на пациенти позитивни на КОВИД-19 кои се со позитивен клинички наод и се со или без настанатите компликации на белите дробови. Според медицинската тријажа рентагенграфијата не е метода на избор од прв ред за преглед кај пациентите, сепак земајќи го во обзир бенефитот за да се спаси човечки живот во однос на еднократната експозиција на помала доза т.е. јачина на рентген зраци кај овие пациенти може со сигурност да се каже дека оваа метода може да се употреби како скрининг метода кај КОВИД-19 пациентите кои се со позитивна клиничка слика.

РЕФЕРЕНЦИ

- Chan J.F.W., Yip C.C.Y., To KKW, et al. (2020). Improved molecular diagnosis of COVID-19 by the novel, highly sensitive and specific COVID-19-RdRp/Hel real-time reverse transcription-polymerase chain reaction as-say validated in vitro and with clinical specimens. *J Clin Microbiol*;58:e00310–20;
- Chen N., Zhou M., Dong X., et al. (2020). Epidemiological and clinical characteristics of 99 cases of 2019 novel coronavirus pneumonia in Wuhan, China: a descriptive study. *Lancet*;395:507–13;
- Chrzan R, Bociaga-Jasik M, Bryll A, Grochowska A, Popiela T. (2021). Differences among COVID-19, Bronchopneumonia and Atypical Pneumonia in Chest High Resolution Computed Tomography Assessed by Artificial Intelligence Technology. *J Pers Med*. 2021 May 10;11(5):391. doi: 10.3390/jpm11050391. PMID: 34068751; PMCID: PMC8151449.
- Hansell D.M. (2008). Fleischner society: glossary of terms for thoracic imaging. *Radiology*;246:697–722;
- Harrison A.G., et al. (2020). Mechanisms of SARS-CoV-2 Transmission and Pathogenesis *Trends Immunol*; PMID:33132005;
- Leao J.C., et al. (2022). Coronaviridae-Old friends, new enemy! *Oral Dis*. PMID:32475006;
- Levent A. et al. (2020). Understanding dynamics of pandemics; *Turk J Med Sci*. 2020 Apr21; 50(SI-1):515519.doi:10.3906/sag-2004-133;
- Могилевска-Груевска Д. et al. (2021). РЕНТГЕНОЛОШКИ ДИФЕРЕНЦИЈАЦИИ НА БЕЛИТЕ ДРОБОВИ КАЈ ПАЦИЕНТИ ПОЗИТИВНИ ОД COVID 19; *vox medici - br*. 110; 00628;
- Могилевска-Груевска Д. et al. (2021). КОНВЕНЦИОНАЛНАТА РЕНТГЕН ГРАФИЈА НА ГРАДНИ ОРГАНИ КАКО „FOLLOW-UP” МЕТОДА КАЈ ПАЦИЕНТИ ПОЗИТИВНИ НА COVID-19; *vox medici - br*. 110; 00631;
- Raooof S, et al. (2012). Interpretation of plain chest roentgenogram; *Chest*; PMID:22315122;
- Ye Q, et al. (2020). The pathogenesis and treatment of the 'Cytokine Storm' in COVID-19. *J Infect.*; PMID: 32283152