

A detailed 3D reconstruction of the abdominal aorta and its major branches, including the renal arteries, derived from a CT scan. The vessels are shown in a reddish-orange color, standing out against the dark background of the surrounding tissues. The aorta runs vertically down the center, with the renal arteries branching off to the kidneys on either side. The kidneys are visible as large, bean-shaped structures at the bottom of the image.

# КОМПЈУТЕРИЗИРАНА ТОМОГРАФИЈА

ЗА РАДИОЛОШКИ ТЕХНОЛОЗИ

Д-Р АНТОНИО ГЛИГОРИЕВСКИ

# КОМПЈУТЕРИЗИРАНА ТОМОГРАФИЈА

ЗА РАДИОЛОШКИ ТЕХНОЛОЗИ

проф. д-р АНТОНИО ГЛИГОРИЕВСКИ dr. med. sci

СКОПЈЕ, 2016

Сите права се заджани - Copyright © 2016

Ниту еден дел од ова издание не смее да биде препечатуван, копиран или објавуван во која било форма или на кој било начин во електронските или печатените медиуми без писмена согласност од авторот

Забрането преведување на други јазици на кој било дел или на целата книга, репродукции, печатење или фотокопирање, како и употреба во било која друга форма, електронска или механичка, без писмена согласност од авторот.

**Автор и издавач:**

проф. д-р АНТОНИО Ж. ГЛИГОРИЕВСКИ, dr. med. sci

**Рецензент:**

проф. д-р Ѓеорѓи Толовски

**Корица и компјутерска обработка на текст:**

Антонио Глигориевски

**Тираж:**

300 примероци

**Печатнење:**

Грин пулс

CIP - Каталогизација во публикација  
Национална и универзитетска библиотека "Св. Климент Охридски", Скопје

616-073.756.8:004(075.8)

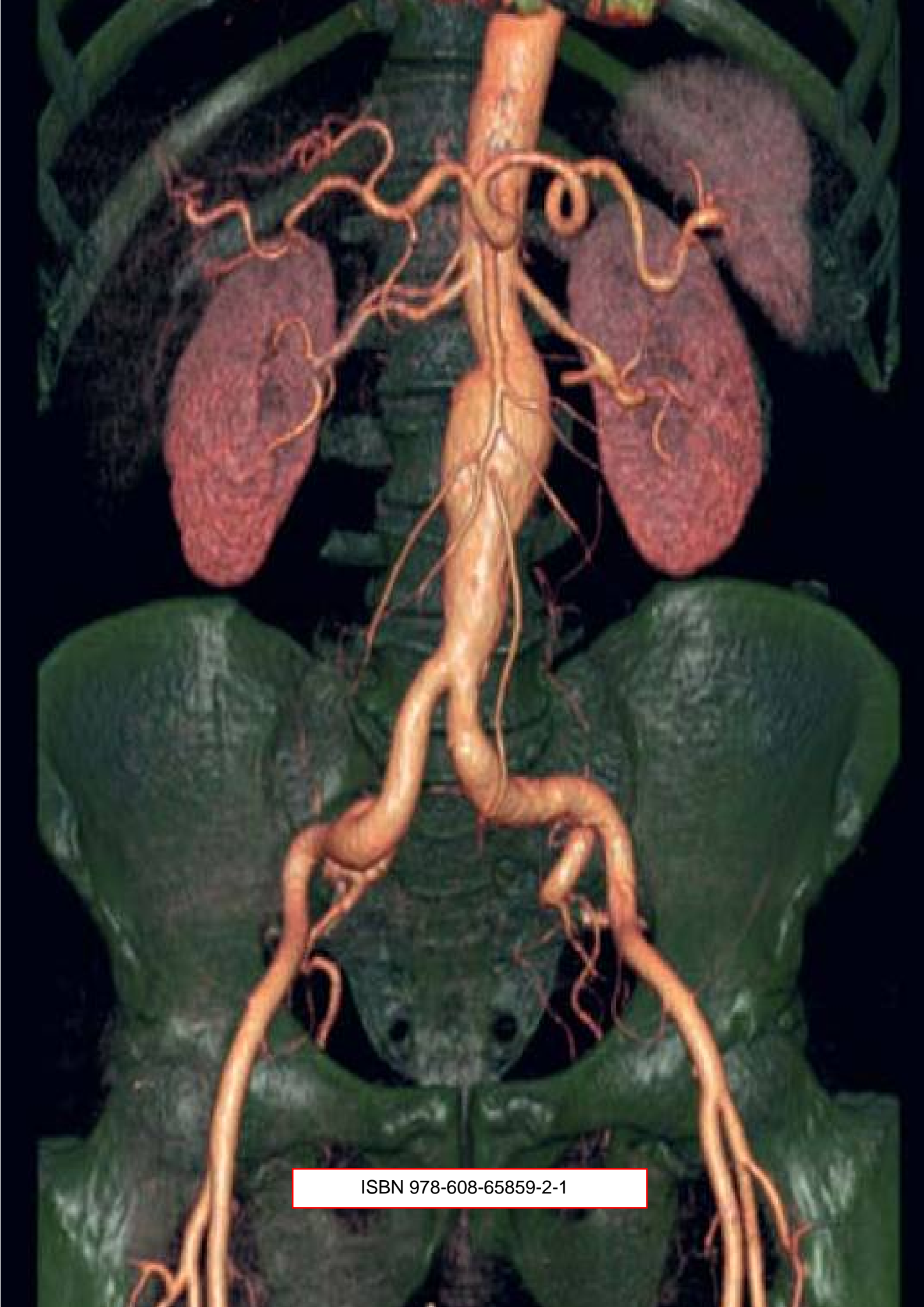
ГЛИГОРИЕВСКИ, Антонио

Компјутеризирана томографија за радиолошки технологии / Антонио  
Глигориевски. - Скопје : А. Глигориевски, 2016. - 155 стр. : илустр.  
; 30 см

Терминологија: стр. 145-146. - Библиографија: стр. 147-148

ISBN 978-608-65859-2-1

а) Компјутеризирана томографија - Високошколски учебници  
COBISS.MK-ID 101369098



ISBN 978-608-65859-2-1