Универзитет "Св. Кирил и Методиј" во Скопје

Списание на Стоматолошкиот факултет - Скопје

Македонски Стоматолошки Преглед
- Вонреден број -

МАКЕДОНСКО СТОМАТОЛОШКО ДРУШТВО
MACEDONIAN DENTAL SOCIETY

2015

7ми Конгрес на стоматолозите од Македонија
со меѓународно учество

"Стоматолошката наука во секојдневната практика"

Охрид 11-14 Јуни 2015

КНИГА НА АПСТРАКТИ
BOOK OF ABSTRACTS

7th Macedonian Dental Congress
with International Participation

"Dental science in everyday practise"

Ohrid 11-14 June 2015

генерален спонзор
general sponzor

KaVo. Dental Excellence.

Година XXXVIII Вонреден Број 2015

ISSN 0350-8129 UDK 616-31

Универзитет "Св. Кирил и Методиј" во Скопје
Списание на Стоматолошкиот факултет - Скопје

"Ss. Cyril and Methodius" University of Skopje
Review of Faculty of Dentistry - Skopje

Македонски Стоматолошки Преглед

Macedonian Dental Review

Вонреден број Associate number
СТОМАТОЛОШКИ ФАКУЛТЕТ

Година XXXVIII Вонреден број 2015
Year XXXVIII Associate number 2015

ISSN 0350-8129 UDK 616-31

МАКЕДОНСКИ СТОМАТОЛОШКИ ПРЕГЛЕД
Универзитет „Св. Кирил и Методиј“ во Скопје
Списание на Стоматолошкиот факултет - Скопје
XXXVIII

СОДРЖИНА

Терапевтска ефикасност од пеперутка депрограмер кај пациенти со тригеминална болка 10-24
Билјана Капушевска

Ефектот на Nd:Yag ласерот во третман на дентинската преосетливост 25-34
Василка Ренџова
Соња Апостолска, Марина Ефтимоска, Линдихана Емини, Стевица Ристоска

Современи дијагностички и терапевтски концепти за хируршката патологија на саливарните жлезди 35-45
Поповски Владимир
Панчевски Горан

Дисфункција на виличнозглобниот дискус 46-57
Љубен Гугувчевски

Современи концепти на дентин-бондинг концептите: ревијален приказ 58-67
Илијана Муратовска

Третман на жаречкиот орален синдром 68-81
Киро Ивановски
Оливера Терзиева

Орална и дентална болка кај децата 82-89
Марија Стевановиќ

Helicobacter pylori: можна орална или гастрична афекција 90-109
Поповска Мирјана
Јусуф Османи Зана, Вера Радојкова-Николовска

Ергономијата и денталната практика: превенција на мускулоскелетни заболувања 110-121
Апостолска Соња
Ренџова Василка, Ефтимовска Марина, Ивановски Киро, Јанкуловска Мира, Георгиева Елизабета, Стевановиќ Марија, Еленчевски Сашо

Современи Аспекти Во Адултната Ортодонција 122-137
Џипунова Билјана
Тошеска Спасова Н1, Радојкова Николовска В2, Поповска М2, Поповиќ Моневска Д3, Муратовска И4

MACEDONIAN DENTAL REVIEW
"Ss. Cyril and Methodius" University in Skopje
Review of Faculty of Dentistry - Skopje
XXXVIII

CONTENTS

Theraputic efficiency of butterfly deprogrammers on pa¬tients with trigeminal pain 10-24
Biljana Kapusevska

The effect of Nd:Yag laser in dentin hypersensitivity treat¬ment 25-34
Vasilka Rendjova
Apostolska Sonja, Marina Eftimoska, Lindihana Emini, Stevica Ristoska

Contemporary diagnostic and therapeutic concepts for the surgical pathology of the salivary glands 35-45
Popovski Vladimir
Pancevski Goran

Temporomandibular disc dysfunction 46-57
Ljuben Guguvcevski

Modern concepts of dentin-bonding systems: a rewiev 58-67
Ilijana Muratovska

Treatment of burning mouth syndrome 68-81
Kiro Ivanovski
Olivera Terzieva

Oral and dental pain in children 82-89
Marija Stevanovik

Helicobacter pylori: possible oral or gastric affection 90-109
Popovska Mirjana
Osmani Jusufi Zana, Vera Radojkova-Nikolovska

Ergonomics and dental practice: preventing musculoskele¬tal disorders 110-121
Apostolska Sonja
Rendzova Vasilka, Eftimovska Marina, Ivanovski Kiro, Jankulovska Mira, Georgieva Elizabeta, Stevanovic Marija, Elencevski Saso

Contemporary Aspects In Adult Orthodontics 122-137
Dzipunova Biljana
Tosheska Spasova N1, Radojkova Nikolovska V2, Popovska M2, Popovic Monevska D3, Muratovska I4

МАКЕДОНСКИ СТОМАТОЛОШКИ ПРЕГЛЕД

Универзитет „Св. Кирил и Методиј“ во Скопје

Списание на Стоматолошкиот факултет - Скопје

XXXVIII

Меѓународен уредувачки одбор

Главен уредник

Љубен Гугувчевски
Клиника за стоматолошка протетика
e-mail: ljguguvcevski@stomfak.ukim.edu.mk

Помошник на главниот уредник

Елизабета Ѓоргиевска
Клиника за детска и превентивна стоматологија
e-mail: egjorgievska@stomfak.ukim.edu.mk

Уредувачки одбор

Иван Алајбег, *Загреб, Хрватска*
Иван Анастасов, *Софија, Бугарија*
Никола Ангелов, Хјустон, *САД*
Соња Апостолска, *Скопје, Македонија*
Анета Атанасовска, *Скопје, Македонија*
Јагода Бајевска, *Скопје, Македонија*
Алберто Бенедети, *Скопје, Македонија*
Јадранка Бундевска, *Скопје, Македонија*
Гурхан Цаглајан, *Хачетепе, Турција*
Оливер Димитровски, *Скопје, Македонија*
Андон Филчев, *Софија, Бугарија*
Силвана Георгиева, *Скопје, Македонија*
Златко Георгиев, *Скопје, Македонија*
Никола Гиговски, *Скопје, Македонија*
Домагој Главина, *Загреб, Хрватска*
Александар Грчев, *Скопје, Македонија*
Киро Ивановски, *Скопје, Македонија*
Мира Јанкуловска, *Скопје, Македонија*
Петер Јевникар, *Љубљана, Словенија*
Лидија Кануркова, *Скопје, Македонија*
Билјана Капушевска, *Скопје, Македонија*
Христо Кисов, *Пловдив, Бугарија*
Дарко Мацан, *Загреб, Хрватска*
Љубо Марион, *Љубљана, Словенија*
Даница Моневска, *Скопје, Македонија*
Илијана Муратовска, *Скопје, Македонија*
Славе Наумовски, *Скопје, Македонија*
Џон Николсон, *Лондон, В. Британија*
Јулијана Николовска, *Скопје, Македонија*
Маја Пандилова, *Скопје, Македонија*
Марија Пеева, *Скопје, Македонија*
Снежана Пешевска, *Скопје, Македонија*
Дарије Планчак, *Загреб, Хрватска*
Кристина Попова, *Софија, Бугарија*
Лидија Поповска, *Скопје, Македонија*
Владимир Поповски, *Скопје, Македонија*
Мирјана Спасовска, *Скопје, Македонија*
Ана Сотировска, *Скопје, Македонија*
Саша Станковиќ, *Ниш, Србија*
Драгослав Стаменковиќ, *Белград, Србија*
Марија Стевановиќ, *Скопје, Македонија*
Весна Стевковска, *Скопје, Македонија*
Зринка Тарле, *Загреб, Хрватска*
Љиљана Тихачек, *Белград, Србија*
Георги Томов, *Пловдив, Бугарија*
Радомир Угринов, *Софија, Бугарија*
Ана Ангелова Валпони, *Лондон, В. Британија*
Васка Вандевска, *Осло, Норвешка*
Радосвета Василева, *Софија, Бугарија*
Борис Величковски, *Скопје, Македонија*
Мирослав Вукадиновиќ, *Белград, Србија*
Марија Зужелова, *Скопје, Македонија*

МЕЃУНАРОДЕН УРЕДУВАЧКИ ОДБОР

MACEDONIAN DENTAL REVIEW
"Ss. Cyril and Methodius" University in Skopje
Review of Faculty of Dentistry - Skopje
XXXVIII

International Editorial Board

Editor in Chief

Ljuben Guguvcevski
Department for Prosthodontics
e-mail: ljguguvcevski@stomfak.ukim.edu.mk

Managing Editor

Elizabeta Georgievska
Department for Pedodontics
e-mail: egjorgievska@stomfak.ukim.edu.mk

Editorial Board

Ivan Alajbeg, *Zagreb, Croatia*
Ivan Anastasov, *Sophia, Bulgaria*
Nikola Angelov, Houston, *USA*
Sonja Apostolska, *Skopje, Macedonia*
Aneta Atanasovska, *Skopje, Macedonia*
Jagoda Bajevska, *Skopje, Macedonia*
Alberto Benedetti, *Skopje, Macedonia*
Jadranka Bundevska, *Skopje, Macedonia*
Gűrhan Cağlayan, *Hacettepe, Turkey*
Oliver Dimitrovski, *Skopje, Macedonia*
Andon Filčev, *Sophia, Bulgaria*
Silvana Georgieva, *Skopje, Macedonia*
Zlatko Georgiev, *Skopje, Macedonia*
Nikola Gigovski, *Skopje, Macedonia*
Domagoj Glavina, *Zagreb, Croatia*
Aleksandar Grčev, *Skopje, Macedonia*
Kiro Ivanovski, *Skopje, Macedonia*
Mira Jankulovska, *Skopje, Macedonia*
Peter Jevnikar, *Ljubljana, Slovenia*
Lidija Kanurkova, *Skopje, Macedonia*
Biljana Kapuševska, *Skopje, Macedonia*
Hristo Kisov, *Plovdiv, Bulgaria*
Darko Macan, *Zagreb, Croatia*
Ljubo Marion, *Ljubljana, Slovenia*
Danica Monevska, *Skopje, Macedonia*
Ilijana Muratovska, *Skopje, Macedonia*
Slave Naumovski, *Skopje, Macedonia*
John Nicholson, *London, UK*
Julijana Nikolovska, *Skopje, Macedonia*
Maja Pandilova, *Skopje, Macedonia*
Marija Peeva, *Skopje, Macedonia*
Snežana Peševska, *Skopje, Macedonia*
Darije Plančak, *Zagreb, Croatia*
Kristina Popova, *Sophia, Bulgaria*
Lidija Popovska, *Skopje, Macedonia*
Vladimir Popovski, *Skopje, Macedonia*
Mirjana Spasovska, *Skopje, Macedonia*
Ana Sotirovska, *Skopje, Macedonia*
Saša Stanković, *Niš, Serbia*
Dragoslav Stamenković, *Belgrade, Serbia*
Marija Stevanović, *Skopje, Macedonia*
Vesna Stevkovska, *Skopje, Macedonia*
Zrinka Tarle, *Zagreb, Croatia*
Ljiljana Tihaček, *Belgrade, Serbia*
Georgi Tomov, *Plovdiv, Bulgaria*
Radomir Ugrinov, *Sophia, Bulgaria*
Ana Angelova Valponi, *London, UK*
Vaska Vandevska, *Oslo, Norway*
Radosveta Vasileva, *Sophia, Bulgaria*
Boris Veličkovski, *Skopje, Macedonia*
Miroslav Vukadinovic, *Belgrade, Serbia*
Marija Zuželova, *Skopje, Macedonia*

МАКЕДОНСКИ СТОМАТОЛОШКИ ПРЕГЛЕД
Универзитет „Св. Кирил и Методиј“ во Скопје
Списание на Стоматолошкиот факултет - Скопје
XXXVIII

Почитувани колеги,

Македонското стоматолошко друштво во соработка со Стоматолошкиот факултет при УКИМ, Скопје има чест и привилегија да го организира 7 – от Конгрес на стоматолозите од Македонија со меѓународно учество под мотото „Стоматолошката наука во секојдневната практика“ од 11 до 14 јуни 2015 година во Охрид.

На Конгресот ќе бидат претставени голем број научни и стручни програми, презентирани од познати домашни и странски предавачи. Воедно Конгресната програма ви нуди можност за меѓусебна размена на идеи, знаења, професионални информации и искуства и ќе овозможи вашата секојдневна практика да биде во чекор со новитетите во стоматологијата.

Се надеваме дека новоздобиените знаења од овој Конгрес ќе ви претставуваат инспирација и мотивација во понатамошната работа за уште поголеми успеси во вашата стоматолошка практика.

Со почит,

Претседател на МСД,

Проф. д-р Соња Апостолска

ОБРАЌАЊЕ

MACEDONIAN DENTAL REVIEW
"Ss. Cyril and Methodius" University in Skopje
Review of Faculty of Dentistry - Skopje

XXXVIII

Dear colleagues,

The Macedonian Dental Society in cooperation with the Faculty of Dentistry at Ss. Cyril and Methodius University in Skopje, Republic of Macedonia, is having the honor and the privilege to announce the 7th Congress of the Dentists from Macedonia with international participants under the motto „Dental Science in Everyday Practice"which will be held in Ohrid from 11 to 14 June 2015.

On this Congress a large number of scientific and expert programs by famous lecturers from the country and aboard will be presented. The Congress program also offers the possibilities for common exchange of ideas, knowledge, professional information and experiences, and is going to allow everyday practice to keep up with the dentistry novelties.

I truly hope that the knowledge you are going to experience at this Congress will be the inspiration and motivation in your further work to gain more and more success in your dentistry practice.

Yours sincerely,

Prof. Dr. Sonja Apostolska,

President of MDS



ADDRESS

Универзитет „Св. Кирил и Методиј“ во Скопје "Ss. Cyril and Methodius" University in Skopje
Списание на Стоматолошкиот факултет - Скопје Review of Faculty of Dentistry - Skopje

ТЕРАПЕВТСКА ЕФИКАСНОСТ ОД ПЕПЕРУТКА ДЕПРОГРАМЕР КАЈ ПАЦИЕНТИ СО ТРИГЕМИНАЛНА БОЛКА

THERAPUTIC EFFICIENCY OF BUTTERFLY DEPROGRAMMERS ON PATIENTS WITH TRIGEMINAL PAIN

Автор: Билјана Капушевска

Стоматолошки факултет,
Универзитет ‘’ Св. Кирил и Методиј” Скопје,
Р. Македонија

Autor: Biljana Kapusevska

Faculty of Dentistry
”Ss. Cyril and Methodius” Universuty in Skopje
R.Macedonia

Апстракт

Цел на трудот: е да се докаже терапевтската ефикасност на пеперутка депрограмер, којшто претставува редуцирано оклузално средство за терапија на пациенти со различни состојби на тригеминална болка.

Материјал и метод: Како материјал за иследување се 120 пациенти поделени во четири групи од по 30 пациенти: првата група се пациенти со ТМД, втората со дијагностицирана миофасцијална болка, третата со клинички знаци на мигрена, а четврта група со тензиона главоболка.

На некои од пациентите им претходеше протетичка реконструкција, а кај сите беше изработен пеперутка депрограмер и ординирана фармако и физио терапија.

Пациентите беа опсервирани по 2, 4 и 6 месеци од почетокот на терапијата, кога беше евидентирана состојбата и регистриран бројот на излекувани пациенти во даденият временски интервал.

Резултати: Бројот на излекувани пациенти по 2,4 и 6 месеци редоследно во секоја испитувана група беа следните: во првата група 6 (20%), 18 (60%), 27(90%), во втората 9(30%), 23 (76,6%), 28 (93,3%), во третата 12 (40%), 19 (63,3%), 30 (100%),за да а во четвртата група 20 (66,6%), 26 (86,66%) и 30 (100%).

Заклучок: Пеперутка депрограмерот е ефикасно средство за терапија кај сите состојби на тригеминалната болка. Тој може да се употребува

Abstract

Purpose: The purpose of this paper is to prove the therapeutic efficiency of butterfly deprogrammers, which are reduced occlusal splints used in the therapy of patients with different states of trigeminal pain.

Material and method: The study was conducted on 120 patients, divided into 4 groups of 30 patients each: the first group was patients with temporomandibular disorders (TMD), the second with myofascial pain, the third with clinical signs of migraine and the fourth with tension headache.

Some of the patients were subjected to prosthodontics therapy, while all of them received butterfly deprogrammers, as well as pharmaceutical and physical therapy.

The patients were observed 2, 4 and 6 months after the start of the therapy, periods where the patient’s condition was recorded.

Results: The number of cured patients after 2, 4 and 6 months in the corresponding groups was as follows: first group - 6(20%), 18(60%), 27(90%), second group - 9(30%), 23 (76,6%), 28 (93,3%), third group - 12 (40%), 19 (63,3%), 30 (100%) and fourth group - 20 (66,6%), 26 (86,66%) и 30 (100%).

Conclusion: The butterfly deprogrammer is efficient in the therapy of all kinds of trigeminal pain.

It can be used by itself in the treatment of migraines and tension headaches, while in cases with TMD and myofascial pain, the use of additional aids like reposition or stabilization splints is mandatory.

Универзитет „Св. Кирил и Методиј“ во Скопје "Ss. Cyril and Methodius" University in Skopje
Списание на Стоматолошкиот факултет - Скопје Review of Faculty of Dentistry - Skopje

самостојно при третман на мигрена и тензиона главоболка, а при ТМД и миофасцијална болка задолжителна е изработка на додатни терапевтски средства како што се репозициски или стабилизациски вметнувачи (шини).

Клучни зборови: пеперутка депрограмер, тригеминална болка, ТМД, миофасцијална болка, мигрена, тензиона главоболка, стабилизациски вметнувачи (шини), репозициски вметнувачи (шини).

Key words: butterfly deprogrammer, trigeminal pain, TMD, myofascial pain, migraine, tension headache, stabilization splint, reposition splint.

ВОВЕД

Интернационалната асоцијација за изучување на болка (The International Association for the Study of Pain) ја дефинира болката како непријатно чувство со емоционално искуство предизвикано од повреда (оштетување) на ткивата во телото на човекот или од присуство на болест. При постоење на болка одговорни се два главни типа нервни влакна кои ги спроведуваат нервните импулси. Aδ кои пренесуваат сигнал со брзина од 6 до 30 метри во секунда и C влакна кои бавно ја спроведуваат болката, со брзина од 0,5 до 2 метри во секунда.
Ноцицепција е неврофизиолошки процес на спроведување и обработка на болните импулси од страна на нервните патишта кои укажуваат на потенцијални оштетувања на телесните ткива и органи. Овие патишта главно спроведуваат информација за болка, која мозокот не мора да ја интерпретира како болка.Ноцицептор е основен рецептор на ноцицептивниот систем, односно нервна клетка од типот примарни аферентни нервни влакна, која е почетен дел на нервните патишта, а се активира при постоење на болни импулси кои укажуваат на потенцијално оштетувања на телесните ткива и органи, па истите ги спроведува до ‘рбетниот мозок или ЦНС.
Орофацијалната болка се класифицира на: инфламаторна болка, неуропатска болка, функционална болка и акутна ноцицептивна болка. Кај случаи со инфламаторна болка, периферното ткиво е оштетено, а инфламаторните клетки придонесуваат за радикалната промена на непосредната околина на ноцицепторите поради распаѓањето на околното ткивото. Неуропатска болка се дефинира како болка која се појавува како директна последица на лезија или болест која го афектира неуролошкиот систем. Ваква болка во орофацијалната регија е neuralgia n. trigemini. Кај пациенти со функционална болка, поради непознати причини постои прекумерно засилување на периферните болни импулси, пришто пациентите чувствуваат иридирачка

INTRODUCTION

The International Association for the Study of Pain's widely used definition states: "Pain is an unpleasant sensory and emotional experience associated with actual or potential tissue damage, or described in terms of such damage.

There are two main types of nerve fibers that conduct nerve impulses. Aδ which transmit signals at a rate of 6 to 30 meters per second and C fibers which transmit pain slower at 0.5 to 2 meters per second.

Nociception is a neurophysiological process of transmitting and interpreting pain stimuli pulses through the nerve pathways, indicating potential damage to the tissues and organs.

These pathways mainly conduct information that the brain does not have to interpret as pain.

Nociceptors are the primary receptor of the nociception system or primary afferent nerve fibers which are an initial part of the nerve pathways.

Nociceptors are activated in the presence of painful impulses that indicate potential damage to the tissues and organs and they transmit these impulses through the spinal cord and CNS.

Orofacial pain is classified as: inflammatory pain, neuropathic pain, functional pain and acute nociceptive pain.

In cases of inflammatory pain, peripheral tissue gets damaged, and the inflammatory cells contribute to radical changes to the vicinity of nociceptors, caused by the breakdown of the surrounding tissue.

Neuropathic pain is defined as pain that occurs as a direct consequence of a lesion or disease affecting the neurological system.

болка која не е локализирана, нема јасен причинител и е распространета на разни места и органи на телото. Ваквата болка нема патолошки причител па поради тоа е позната под името функуционална болка. Акутната ноцицептивна болка во која спаѓа и акутната тригеминална болка настанува по преоптоварувањето на мастикаторната мускулатура или темпоромандибуларниот зглоб (ТМЗ), при што доаѓа до активација на ноцицепторите.

Тригеминална болка

Под поимот тригеминална болка се подразбираат сите болни дразби кои потекнуваат од инервационото подрачје на n. trigeminus, којшто е одговорен за пренос на болните сензации со потекло од темпоромандибуларниот зглоб (ТМЗ), мастикаторната мускулатура и сите површински регии на лицето.

Основни карактеристики на тригеминалната болка се симптоми на: миалгија, отралгија или артралгија[1].

Етиологија на тригеминална болка

Сите состојби кои водат кон преоптоварување на мастикаторната мускулатура или ТМЗ, зголемување на тензијата во мастикаторните мускули со покачување на мускулниот тонус, продолжени мускулни контракции и зголемена оклузална или мастикаторна сила можат да бидат извор на тригеминална болка. При ваквите состојби доаѓа до активирање на периферните ноцицептори и појава на тригеминална болка. Причина за појавата на тригеминалната болка можат да бидат: трауматска оклузија (нарушено канинско или антериорно насочување на оклузијата), бруксизам или губиток на оклузална поткрепа[2].

Трауматска оклузија претставува оклузија при која постои патолошки контакт помеѓу забите, којшто е причина за создавање на прекумерна и продолжена оклузална сила при затворањето на устата која ги оштетува забите, пародонталното ткиво, алвеоларниот гребен, ТМЗ и други орални структури. Таа може да се манифестира како: нарушено канинско насочување на оклузијата или нарушено антериорно насочување на оклузијата[3].

Во речникот на протетички термини бруксизмот е дефиниран како несвесна орална навика на ритмичко нефункционално притискање, стегање и шкрипење со забите при изведување на движења кои не се дел од функцијата на мастикација и водат кон оклузална траума[4].

Недостиг на оклузална поткрепа се јавува кај пациентите со: Kennedy класа I - билатерална терминална безабост, Kennedy II– унилатерална терминала беззабост и Kennedy III – уни или билатерално бочно вметната беззабост[5].

This kind of pain in the orofacial region is called neuralgia n. trigemini.

Patients with functional pain due to some unknown reasons show excessive strengthening of the peripheral pain impulses, with the patients feeling pain irradiating pain which can't be located and has no clear cause, but is widespread in various areas and organs of the body.

Acute nociceptive pain which includes acute trigeminal pain occurs after overloading the jaw muscles or the TMJ, leading to activation of the nociceptors

Trigeminal pain

The term trigeminal pain stand for all pain stimuli that originate from the irritation field of n. trigeminus, nerve responsible for the transmission of pain stimuli that come from the TMJ, the masticatory muscles and all facial surfaces

Trigeminal pain is characterized by myalgia, otalgia, and arthralgia.[1]

Etiology of trigeminal pain

All situations that lead to overloading of the masticatory muscles or the TMJ, increasing the tension in the masticatory muscles by increasing the tone, prolonged muscle contractions and an increase in the occlusion or mastication force can result in trigeminal pain.

In situations like these, the peripheral nociceptors get activated and trigeminal pain surfaces. Reasons for trigeminal pain include: traumatic occlusion (disrupted canine or anteriorly guided occlusion), bruxism or lack of the occlusal foundation.[2]

Traumatic occlusion is an occlusion where we see a pathological contact between the teeth, which causes an increase in intensity and duration of the occlusion, damaging the teeth, periodontal tissue, the TMJ et al. It can manifest as a disturbance in the canine or anterior guidance of the occlusion.[3]

Bruxism is defined as a subconscious oral habit of rhythmic dysfunctional clenching, pressing or grinding of the teeth, movements not associated with mastication, which lead towards occlusal trauma.[4]

The lack of occlusal foundation is seen in patients with: Kennedy Class I - Bilateral terminal edentulous dental arc, Kennedy II- unilateral terminal edentulous dental arc, Kennedy class III - uni- or bilateral intermediately edentulous dental arc.[5]

Анатомски карактеристики на n. trigeminus

Тригеминалниот нерв (петти кранијален нерв-V) е одговорен за сензација во лицето, како и и одредени моторни функции, меѓу кои гризење и џвакање.

Како најголем кранијален нерв се дели на: офталмички нерв (n.ophtalmicus, V1), максиларен нерв (n.maxillaris, V2) и мандибуларен нерв (n.mandibularis , V3)[6].

Тригеминалниот нерв кој ги спроведува информациите за тригеминална болка, излегува на мозочниот мост (pons), преминува преку врвот на мозочната пирамида и влегува во cavum Meckeli, во која е сместен тригеминалниот ганглион (ganglion seminulare, ganglion Gasseri)[7].

Офталмичкиот нерв (nervus ophtalmicus, V1) е првата гранка на тригеминалниот нерв, а носи сензорни информации за тригеминална болка од скалпот, челото, горниот очен капак, конјуктивата, корнеата, очите, носот (вклучувајќи го и врвот на носот, освен alae nasi), назалната мукоза, фронталните синуси и делови на мозочните обвивки[8].

Максиларниот нерв (maxillaris, V2) е втората гранка на n trigeminus. Носи сензорни информации за појава на тригеминална болка од долниот очен капак, образите, носот, горната усна, горните заби, непцето, носната слузница, покривот на фаринксот, максиларниот, етмоидалниот, свеноидалниот синус и делови од мозочните обвивки.

Мандибуларните нерв (nervus mandibularis, V3) носи сензорни информации за тригеминална болка од долната усна, долните заби, гингивата, брадата, мандибулата (освен angulus mandibulae), делови на надворешното уво и мозочните обвивки[9].

Сензорните информации од лицето (информации за допир и локација, како и болка и температура) при тригеминалната болка се пренесуваат преку n. trigeminus во тригеминална јадро (nucleus n. trigemini)., коешто е најголемо јадро од сите јадра на кранијалните нерви, а се шири по должината на мозочното стебло, продолжува по цервикалниот ‘рбетен мозок, каде што се спојува со клетките на дорзалниот рог на ‘рбетниот мозок[10].

Состојби на тригеминална болка

Тригеминална болка се сретнува самостојно или во склоп со други симтоми кај пациенти со: ТМД, Costen-овиот синдром, миофасцијална болка, неуроваскуларна главоболка т.е. мигрена, тензиона главоболка.

Anatomical characteristics of n. trigeminus

The trigeminal nerve (fifth cranial nerve V) is responsible for sensation in the face and certain motor functions such as biting and chewing.

It is the largest cranial nerve.

The term “trigeminal” stems from the fact that both n. trigeminus (on each side of the brain bridge) are divided into three main branches: ophthalmic nerve (n.ophtalmicus, V1), maxillary nerve (n.maxillaris, V2) and mandibular nerve (n.mandibularis, V3).[6]

The trigeminal nerve, which transmits the information for trigeminal pain, exits the brain stem (pons), passes through the top of the brain pyramid and enters cavum Meckeli, occupied by the trigeminal ganglion (ganglion semilunare, ganglion Gasseri).[7]

The ophthalmic nerve (nervus ophtalmicus, V1) is the first branch of the trigeminal nerve and it carries sensory information from the scalp and forehead, upper eyelid, the conjunctiva and cornea, eye and nose (including the tip of the nose, except alae nasi), the nasal mucosa, the anterior sinuses and parts of the brain membrane.[8]

The maxillary nerve (maxillaris, V2) is the second branch n trigeminus. It receives sensory information from the lower eyelid and cheek, nose and upper lip, upper teeth and palattum, nasal mucosa, the roof of the pharynx, maxillary, sinus ethmoidalis and sphenoidalis and parts of the brain membrane.

The mandibular nerve (nervus mandibularis, V3) transmits sensory information from the lower lip, lower teeth and gingiva, chin and mandibulae (except angulus mandibulae), parts of the outer ear and parts of the brain membrane.[9]

Most of the sensory information from the face (contact information and location, as well as pain and temperature) is transmitted through n. trigeminus into the trigeminal nucleus (nucleus n. trigemini).

The trigeminal core is the largest core of all the cores of the cranial nerves, and it spreads along the brainstem, continuing along the cervical spinal cord, where it merges with the cells of the dorsal horn of the spinal cord.[10]

Types of trigeminal pain

Trigeminal pain can be encountered individually or in conjunction with TMD, Costen syndrome, myofascial pain, neurovascular headache - migraine, tension headache.

ТМД или синдром на ТМД е заеднички термин кој вклучува различни видови пореметувања на ТМЗ и мастикаторната мускулатура, а се манифестира со симптоми на болка и попречување во нивните функции.
Costen-ов синдром претставува состојба при која се јавуваат сите симптоми од ТМД придружени со болка и запушеност, тинитус (зуење) на увото, промени во слухот и вртоглавица. Можна е и присуство на болка во образите, рамењата и главоболка во темпоралниот предел.
Миофасцијална болка е најчеста дијагноза од пореметувањата на мастикаторната мускулатура која пациентите ја опишуваат како тапа болка која може да премине во пулсирачка кога заболувањето е понапреднато и чувство на притисок во пределот на мускулот[11].
Неуроваскуларна главоболка (мигрена) вообичаено е јака пулсирачка унилатерална болка која го онеспособува пациентот. Чести придружни симптоми се: лошење, фотофобија и фонофобија. Мигрената вообичаено трае од 4 до 72 часа, а исчезнува со заспивањето. Некои пациенти чувствуваат аура 5 до 15 минути пред почетокот на болката.
Тензиона главоболка претставува постојана, истрајна и непрекината главоболка, којашто пациентите ја опишуваат како стегање околу главата[12].

ПРЕГЛЕД ОД ЛИТЕРАТУРА

Со развитокот, патентирањето на вулканизираната гума и нејзината примена во 1855 г., Charles Goodyear го започнува развитокот на интаорални средства за оклузална терапија[13].
1862 г., Tomas Gunning, ја употребил вулканизираната гума за изработка на индивидуален вметнувач (шина), за фиксирање на фрактура на долната вилица.
Овој вид вметнувач (шина) на Gunning е со голема сличност на вметнувачите (шини) коишто денеска се користат во терапијата на ТМД (темпоромандибуларна дисфункција)[14].
Во 1887 г., Kingsley објавил научен труд во кој ја опишува употребата на мека вулканизирана гума за изработка на обтуратор[15].
Karoloy, 1901 г. ја вовел употребата на оклузален вметнувач (шина) во терапија на пациенти со бруксизам[16].
Едно од првите спомнувања на меки оклузални средства за терапија на бруксизам била од страна на Matthews во 1942 г[17].
Во 1946 г. Keseling објавил испитување во кое ја опишал употребата на меко максиларно средство за оклузална рехабилитација кое имало за цел да ја фиксира мандибулата во претходно одредена положба во однос на максилата[18].

TMD syndrome or TMD is a common term that includes various types of disorders of the TMJ and masticatory muscles and is manifested by symptoms of pain and interference in their functions.

Costen syndrome is a condition that includes all of TMD's symptoms, accompanied by pain and muffled ears, tinnitus, changes in the ability to hear and lightheadedness.

The presence of pain in the cheeks, shoulders and headache in the temporal region is possible as well.

Myofascial pain is the most frequent diagnosis regarding disorders of masticatory muscles which patients describe as a dull pain that can be converted into a pulsating one when the disease is advanced as well as feeling of pressure in the area of the muscle.[11]

Neurovascular headache is usually a unilateral severe pulsating pain that disables the patient. Often associated symptoms are: nausea, photophobia and phonophobia.

Migraine usually lasts from 4 to 72 hours and it disappears when falling asleep. Some patients feel an aura 5 to 15 minutes before the pain.

Tension headache is a constant, persistent and continuous headache. Often patients describe it as tightness around their head.[12]

Literature review

With the development of vulcanized rubber and its use in 1855, Charles Goodyear starts the history of intraoral constructs as therapeutic means.[13]

In 1862 Tomas Gunning, uses the vulcanized rubber to make individual splints to fixate fractures in the lower jaw.

This kind of splint is very similar with the splints used today in TMD therapy.[14]

In 1887 Kinglsey publishes a study that describes the use of soft vulcanized rubber in the construction of obturators.[15]

Karoloy in 1901 first starts using occlusal splints in the therapy of bruxism.[16]

The first mention of soft occlusal splints in the therapy of bruxism was done by Matthews in 1942.[17]

In 1946 Keseling publishes a study in which he uses a soft maxillary construct for occlusal rehabilitation. The construct was meant to fixate the mandible in a previously determined position.[18]

Shore во 1959 г., поставил пример според кој треба да се изведува терапијата кај пациенти со болка во ТМЗ и мастикаторната мускилатура[19].
Во 2001 г., Kreiner и Clark објавиле студија во која утврдиле дека пациентите кои биле третирани со стабилизациски шини имале значително подобрување во терапијата на ТМД во споредба со пациентите од контролната група на кои им било дадено плацебо[20].
Jockstad и Krogstad во 2005 г. испитувале две групи на пациенти со тригеминална болка, од кои првата група третирани со стабилизациски, а втората со НТИ вметнувачи (шини). При испитувањето било потврдено зголемување на подвижноста, како и намалување на болката во ТМЗ, без разлика во тераписката ефикасност во однос на употребеното тераписко средство за терапија на тригеминална болка[21].

ЦЕЛ НА ТРУДОТ е да се прикаже терапевтската ефикасност од пеперутка депрограмер, којшто претставува редуцирано оклузално средство индицирано при терапија на пациенти со различни состојби на тригеминална болка.

МАТЕРИЈАЛ И МЕТОД
Како материјал за иследување беа 120 пациенти кои се јавиле на преглед на клиниката за Стоматолошка фиксна протетика при Стоматолошкиот клинички центар „Св. Пантелејмон“ во Скопје. Пациентите биле селектирани по земените анамнестички податоци во кои ги опишуваат симптомите, карактерситични за одредена состојба на тригеминална болка. Кај некои од нив задолжително постоеше потреба од изработка на протетички надоместок.
Пациентите беа поделени во четири групи според клиничката слика на тригеминалната болка. Првата група составена од 30 пациенти имаа клиничка слика на ТМД со компликации во ТМЗ. Втората група од 30 пациенти имаа симптоми кои укажуваа на состојба на миофасцијална болка.
Третата група беше сочинета од 30 пациенти со јасни клинички знаци на мигрена, а во четвртата група од 30 пациенти беа оние со тензиона главоболка.
По клиничкиот преглед, земената анамнеза и изработениот протетички надоместок, се констатираше индикација за изработка на оклузално средство за терапија на тригеминалната болка. Како оклузално средство на избор за изработка беше определен пеперутка депрограмерот.
Пеперутка депрограмерот е индивидуална направа, којашто се изработува ex tempore. Составен е од акрилатно тело кое ги препокрива палатиналните површини на фронталните заби и

Shore in 1959 did a thesis on the therapy of patients with pain in the TMJ and the masticatory muscles.[19]

In 2001 Kreiner and Clark published papers in which they confirmed that patients who were treated with stabilization splints showed significant improvement in the therapy of TMD compared to patients in a control group who were given placebo therapy.[20]

Jockstad and Krogstad in 2005 did a study on the groups of patients with trigeminal pain, the first of which was treated with stabilization splints and the second one with NTI (Nociceptive system for trigeminal inhibition and suppression of tension) splints.

It was concluded that there was an increase in movement and a decrease in pain in the TMJ in both methods of therapy.[21]

Purpose:
The purpose of this paper is to prove the therapeutic efficiency of butterfly deprogrammers, which are reduced occlusal splints used in the therapy of patients with different states of trigeminal pain.

MATERIAL AND METHOD
The study was done on 120 patients, who came to the Clinic for dental prosthodontics at the Dental clinical center “Ss. Pantelejmon” in Skopje.

The patients were selected after their anamnestic data was noted, describing their symptoms, characteristic for certain types of trigeminal pain.

For some of them prosthodontics aids were made.

The first group was formed of 30 patients with TMD and complications in the TMJ. The second group of 30 patients showed symptoms of myofascial pain.

The third group of 30 patients had clear signs of migraine, while the fourth group of 30 patients had tension headache.

After the data was noted and the prosthodontics were made, the construction of the occlusal aid for trigeminal pain was initiated.

The chosen device was the butterfly deprogrammer.

The butterfly deprogrammer is an individual device, made ex tempore. It’s composed of an acrylic body which covers the palatal surfaces of the frontal teeth and the premolars, contacting interdentally with the frontal incisors via a vertical ramp (Fig. 1.).

премоларите, а со вертикална оклузална пречка контактира со интерденталната точка на долните централни инцизиви **(Слика 1)**.
Неговата изработка е брза, за 20 минути со цел да се постигне итно олеснување на симптомите од рекурентна тензиона главоболка, артралгија, миалгија, отлгија и други акутни симптоми со кои се судираат испитуваните пациенти. Корисен е и при дијагноза на ТМД и при лабораториска изработка на класичен стабилизациски вметнувачи (шина). Со него се постигнува релаксирана положба на мандибулата при центрична оклузија, во која кондилите се сместени супериорно во однос на fossa mandibularis без употреба на сила.
Пеперутка депрограмерот во текот на првите 24 часа се носи континуирано, освен при јадењето, а потоа само при спиењето. Но, се носи и во текот на критични периоди од денот кога пациентот чувствува дека постои најголем ризик од активност на зголемен стрес, оклузални парафункции и бруксизам. Оваа направа се изработува индиректно или директно интраорално од самоврзувачки акрилат т.е. симплекс. Методот на изработка на пеперутка депрограмерот започнува преку земање на отпечаток од устата на пациентот и регистрација на меѓувиличните соодноси во загриз од розов восок. По добивање на работните модели заедно со восочниот загриз земен во оклузија, моделите се поставуваат во артикулатор.
Постапката продолжува со изолирање на површината од работниот модел со некое од изолационите средства како што е изолак. Следува одбележување на границите на пеперутка депрограмерот со помош на мастилав молив врз работниот модел од пациентот. Вестибуларните граници на пеперутка депрограмерот на работниот модел антериорно ги претставуваат инцизалните рабови на предните заби, а бочно целосно ги препокрива оклузалнита површини на забите, за да неговата дистална граница е претставена со дисталниот раб на оклузалната површина од вторите премолари или во случај на екстрахиран втор премолар дисталната граница може да се продолжи до средината на првиот молар. Оралната граница на пеперутка депрограмерот е во облик на обратно свртена буква U, којашто е паралелна со забниот низ и се протега до преминот на хоризонталниот во вертикалниот дел на непцето. Вака одбележаните рабови се заштитуваат со помош на розов восок за да при изработката на пеперутка депрограмерот вишокот на акрилат не излезе надвор од предходно одбележаните граници на работниот модел.
Со помош на челична жица со пречник 0.7 mm се обликуваат капкасти кукички кои се поставу-

It can be made in around 20 minutes and can be applied immediately to relieve symptoms of recurrent tension headaches, arthralgia, myalgia, otalgia and other acute symptoms.

It's useful in the diagnosis of TMD and in the fabrication of stabilization splints in the lab. It's used to achieve a relaxed centric position of the mandible, were the condyles are places superior to the fossa mandibularis without the use of force.

During the first day, the splint is worn for 24 hours, except when eating, and after the initial 24 hours, it's only worn during sleep. But it can be worn during the critical periods of the day when the patient feels a high risk of bruxism activity, stress and occlusal parafunctions.

It can be made indirectly or directly with the use of selfcurring acrylate. It starts with taking an impression of the patient and registering the occlusion in pink wax. After we get the working models, we isolate them.

After that, the borders of the butterfly deprogrammer are marked on the model. On vestibular side, the borders are on the incisal edges of the frontal teeth, while in the lateral the occlusal surfaces are completely covered.

The distal border is represented by the occlusal surface of the second premolars or in cases where they've been extracted it can be extended to the middle of the first molar.

The oral border of the butterfly deprogrammer is in the shape of the letter U, parallel with the dental arch, extending to the point where the palatum goes from horizontal to vertical.

The marked borders are protected with pink wax, in order to prevent the excess acrylate from spilling over the borders.

Using a steel wire with a diameter of 0.7 mm we form retentions set between the canine and the first premolar, and between the two premolars on both sides of the dental arch (Fig. 2.).

After the model has been prepared like this, the appropriate quantity of polymer and monomer are measured and they are mixed.

They are mixed until the mass reaches a plastic state that will be easy to mold.

ваат помеѓу премоларот и канинит и помеѓу двата премолари обострано на делталниот лак од работниот модел **(Слика 2.)**.
Капкастите кукички со помош на накапување на розов восок од вестибуларната страна на работниот модел цврсто се фиксираат на своето место. После ваквата припрема на работниот модел внимателно се одмеруваат соодветни количини на прашок т.е. полимер и течност т.е. мономер од самоврзувачкиот акрилат и се замешуваат во дапен боцичка со помош на шпатула. Мешањето се продолжува додека смесата не добие пластична конзистенција погодна за понатамошно обликување. Од самоврзувачкиот акрилат со рачно се обликува една ролна со облик на издолжен цилиндар. Масата е пластична и поради тоа лесна за обликување, но е доста леплива, па затоа прстите се премачкуваат со вазелин. Артикулаторот со работните модели се затвора во положба на центрична оклузија. Се воочуваат поклопувањето на средините на забните лаци, длабочината на загризот и големината на хоризонталниот преклоп (over jet) за да се одреди големината и положбата на инцизалната пречка на депрограмерот. Ваквата инцизална пречка треба да го отвори загризот во пределот на бочните заби за 2-3 mm. Изработената ролна се превиткува во облик на потковица и се поставува позади лингвалните површини на сувите заби од работниот модел и по должината на палатиналната маргинална гингива. Дисталните граници на поставената ролна треба да допираат до дисталните површини на вторите премолари на обете страни од денталниот лак на работниот модел. Ролната се притиска во интерденталните и подминираните простори на денталниот лак од палатиналната страна на работниот модел. Се продолжува со притискање на материјалот врз оклузалните површини на премоларите. Штом е готова избработката се отстранува од работниот модел и се потопува во врела вода со цел да се забрза процесот на полимеризација. Потоа следи обработка (груба и фина) и полирање до висок сјај **(Слика 3)**.
Како придружна терапија кај сите ординирани пациенти е и витаминско- минерална терапија и миофункционални вежби.
Испитуваните пациенти беа следени во текот 6-месечен период од предавањето на пеперутка депрограмерот.
На првиот контролен преглед, по 2 месеци, кај пациентите беа нотирани субјективните и објективните промени во индивидуален картон за секој пациент.
Вториот контролен преглед беше изведен по 4 месеци од воведувањето на терапискиот протокол, а третиот по по 6 месеци.

An elongated cylinder is formed from the mass. Since the mass is sticky, the physician should cote his hands with vaseline.

The articulator is then closed in centric position. Note is taken of the middle of the dental arches, the depth of the bite and the over jet in order to determine the size and position of the vertical ramp.

The ramp needs to open the bite in the lateral region, and the space should be about 2-3 mm.

The mass is then applied on the lingual surface of the teeth on the work model and along the palatal marginal gingiva.

The distal borders of the mass need to touch the distal surfaces of the second premolars on both sides.

The mass is pressed into the interdental spaces and undercuts of the palatal surface of the dental arch on the work model.

After it's done, the device is removed from the model and submerged in hot water in order to speed up the polymerization. After that, the device is polished to high glow (Fig. 3.).

As an addition to this the patients were given pharmaceuticals - vitamins and minerals, as well as myofacial exercises.

The patients were monitored in a 6 month period after the butterfly deprogrammer was given to them.

The first checkup was after 2 months, where subjective and objective findings were noted.

The second visit was after 4 months of therapy and the final visit was after 6 months.

After every visit the butterfly deprogrammer was readapted and the presence or absence of symptoms of trigeminal pain in the form of arthralgia for TMD, myalgia for myofascial pain, and headache for migraines and tension headaches was noted (Fig. 4.).

RESULTS

The collected data from the four groups was processed using Statistika 7.1.

Table 1 shows the results obtained by the clinical observation of patients with diagnosed trigeminal pain and its therapy.
According to the data, the group of patients with TMD (the first group), treated with the butterfly deprogrammers, we can see that 6 (20%) of the pa-

На секој од контролните прегледи освен реадаптација и реоклузија на пеперутка депрограмерот било верифицирано присуството или отсуството на симптомите од состојбата на тригеминалната болка: артралгија кај ТМД, миалгија кај миофасцијалната болка и главоболка кај пациентите со мигрена и тензиона главоболка **(Слика 4)**.

РЕЗУЛТАТИ

Според Statistika 7.1 за верифицирање на резултатите, ја користевме средната вредност од добиените резултати за мерењата кај пациентите од четирите групи.

Во табела 1 се прикажани резултатите добиени од клиничката опсервација и дијагноза на пациентот со дијагностицирано присуство на состојба на тригеминална болка и нејзина терапија **(Табела 1)**.

Според податоците од првата група пациенти со ТМД, а третирани со пеперутка депрограмер, на првиот контролен преглед имало намалување или исчезнување на болните симптоми кај 6 (20%) пациенти, на вториот контролен преглед асимптоматски биле 18 (60%), а при третата посета кај 27 (90%) испитувани пациенти.

Во втората група пациенти со дијагностицирана миофасцијална болка и ординирано тераписко средство – пеперутка депрограмер при првиот контролен преглед била утврдена елиминација на тригеминалната болка кај 9 (30%) пациенти, по вториот контролен преглед кај 23 (76,6%), а по третиот кај 28 (93,3%) пациенти.

Третата група пациенти со клинички знаци на мигрена, при првиот контролен преглед имала 12 (40%) успешно третирани пациенти, по вториот 19 (63,3%), а по третиот контролен преглед 30 (100%) пациенти.

Четвртата група пациенти со тензиона главоболка, покажаа подобрување уште на првиот контролен проглед. Кај 20 (66,6%) пациенти симптомите на тензионата главоболка биле исчезнати при првиот контролен преглед. При вториот контролен преглед дури кај 26 (86,66%) пациенти симптоми не постоеле , а при третиот контролен преглед симптомите исчезнале кај сите 30 (100%) пациенти.

ДИСКУСИЈА

Според анализите и обработката на податоците добиени од пациентите преку анамнестички преглед, клинички дијагностички методи и изработка на оклузално средство за терапија на состојба на тригеминална болка т.е. пеперутка депрограмер сите пациенти покажале реакција на приложената теапија.

Некои од пациентите третирани со редуцираните стабилизациски шини – пеперутка депро-

tients were cured by the first visit, 18 (60%) by the second, and 27(90%) by the end of the study.

The results of the second group (patients with myofascial pain), show us that 9 (30%) of the patients using the butterfly deprogrammer were cured by the first visit, 23 (76,6%) by the second and 28 (93,3%) by the third and final visit.

The third group, the group diagnosed with migraines, after being treated with the butterfly deprogrammer, showed the following results: 12(40%) cured by the first visit, 19(63,3) by the second, and 30 (100%) at the end of the study.

The fourth and final group of patients, showing symptoms of tension headache, after the treatment, the following results were concluded: 20 (66,6%) of the patients were relieved of their symptoms by the first visit, 26 (86,66%) by the second visit and by the end of the therapeutic period all 30 (100%) of the patients were relieved of their pain.

DISCUSSION

According to the processed the data and its analysis throughout the course of this study, obtained via anamnestic data and the monitoring of the patients throughout the therapeutic period, we can conclude that all of the patients showed positive results to the butterfly deprogrammer.

Some of the patients using the stabilization splint - butterfly deprogrammer showed results faster than others.

All of the patients with trigeminal pain showed an improvement of their clinical signs by their first visit after only 2 months.

The butterfly deprogrammer caused an improvement, but not a total disappearance of the symptoms in the groups with TMD and myofascial pain.

Therefor the butterfly deprogrammer wasn't fully successful in the first and second group. 3 (10%) patients in the first group (symptoms of TMD), and 2 (6,67%) patients in second group (patients with myofascial pain) weren't asymptomatic by the end of the 6 month therapeutic period.

On the other hand, the patients diagnosed with migraines and tension headaches, from the third and fourth group respectively, were asymptomatic of trigeminal pain by the end of the therapeutic period. The butterfly deprogrammer showed most effective in the therapy of the fourth group, where we can see that 20 (66,6%) of the patients were cured by the

грамер одговориле побрзо на приложената терапија, а некои имале поспор тек на реакција. Сите состојби со тригеминална болка покажале подобрување на клиничката слика уште при самиот почеток на употреба на пеперутка депрограмерот.
Пеперутка депрограмерот предизвикал подобрување, но без целосно отстранување на заболувањето кај пациентите кои на клиниката по фиксна стоматолошка протетика се јавиле со симптоми кои укажуваат на ТМД и миофасцијалната болка.
Пеперутка депрограмерот не бил ефикасен кај сите 30 (100%) пациенти, кај првата и втората група на пациенти со ТМД и миофасцијална болка. Во првата група на пациенти со ТМД, пеперутка депрограмерот немал никаков ефект врз 3 (10%) пациенти, додека во втората група на пациенти со миофасцијална болка терапијата со пеперутка депрограмерот немал терапевтска ефикасност кај 2 (6,67%), по изминатите 6 месеци од предвидениот тераписки протокол.
Кај пациентите кои биле дијагностицирани со мигрена и тензиона главоболка со потекло од оклузални парафункции, а третирани со пеперутка депрограмер, по завршетокот на терапијата успешно биле елиминирани сите симптоми на тригеминална болка кај сите 30 (100%) пациенти.
Најголема терапевтска ефикасност пеперутка депрограмерот покажал при терапијата на пациентите од четвртата група кадешто при првиот опсервационен период биле забележани 20 (66,6%) успешно третирани пациенти, во вториот временски интервал терапијата била завршена успешно кај 6 (20%) третирани пациенти, а во третиот период кај 4 (13,33%) пациенти.
Втора по успешност според терапевтската ефикасност на пеперутка депрограмерот била третата група со мигрена кадешто во првиот опсервациски период успешно завршил третманот на 12 (40%) пациенти, во вториот период на 7 (23,33%), а во третиот на 11 (36,66%) пациенти.
Трета според терапевтска ефикасност била втората група на пациенти со миофасцијална болка. Кај овие пациенти пеперутка депрограмерот се покажал успешен при терапијата на тригеминалната болка во 9 (30%) третирани клинички случаи по првиот опсервациски период, 14 (46,66%) по вториот и 5 (16,6%) по третиот период на опсервација.
Најмала терапевтска ефикасност пеперутка депрограмерот покажал при терапијата на пациентите од првата група со ТМД кадешто се забележани 6 (20%) успешно третирани пациенти во првиот 12 (40%) вториот тераписки период и 9 (30%) успешно третирани пациети во третиот те-

first visit, after only 2 months, another 6 (20%) after the second visit - 4 months, and an additional 4 (13,3%) by the end.

The second group by effectiveness was shown to be the fourth group - the group of patients with migraines.

In this group 12 (40%) were cured by the first visit, 7 (23,33) by the second, and 11 (36,66%) after the third visit.

Third in this ranking is the second group - the group showing signs of myofascial pain. The butterfly deprogrammer helped 9 (30%) by the first visit, 14 (46,66%) by the second and finally 5 (16,6%) by the end, leaving 2 patients still showing signs of myofascial pain.

The lowest efficiency was noted in the fourth group using the butterfly deprogrammer, were the following results were noted: 6 (20%) cured by the first, 12 (40%) by the second and 9 (30%) by the third visit, leaving 3 patients still symptomatic.

These results on the efficiency of the butterfly deprogrammer on patients with tension headaches, which are most common, are in accord with M. Natarajan's findings.[22]

According to Capurso, patients treated using the butterfly deprogrammer showed improvement after 24 hours, while the more hardcore symptoms were eradicated after 3 days.

This is in line with our findings in the fourth group, where 66,6% of the patients were cured by the first visit.[23]

The fact that by the end of the therapeutic period, some patients from the first and second group, showing signs of TMD and myofascial pain, were still symptomatic and needed additional therapy via repositioning and stabilizing splints respectively is in accord with B. Kapusevska.[24]

Ploceniak confirmed that the use of magnesium can alleviate the symptoms of trigeminal pain in kids and adults, fact that coincides with the results of all four of the groups.[25]

CONCLUSION

After the clinical observation of the patients with diagnosed trigeminal pain and the proper therapy via the butterfly deprogrammer, we can conclude that it is an effective method for therapy of all kinds of trigeminal pain, but with certain variables in its ef-

раписки период.
Добиените резултати за терапевтската ефикасност од пеперутка депрограмер кај пациентите со тензиона главоболка кои се најголем број во секојдневието се поклопуваат со испитувањата на M. Natarajan[22].
Според Capurso пациентите третирани со пеперутка депрограмер можат да почувствуваат подобрување по 24 часа, а потврдокорните симптоми се елиминираат по 3 дневно носење.
Овој факт се поклопува со добиените резултати од иследувањето на пациентите од четвртата група, кадешто што се забележени резултати на елиминирање на заболувањето кај 66,6% од пациентите уште при првата контрола[23].
Употреба на стабилизациони и репозициски шини кај ТМД и миофацијална болка (1ва и 2ра група)[24].
Ploceniak утврдил дека по редовната употреба на магнезиум, симптомите на тригеминална болка исчезнуваат кај деца и возрасни, што е во корелација со ординираната терапија и добиените резултати кај четирите групи на испитувани пациенти[25].

ЗАКЛУЧОК

По клиничката обсервација на пациентите со дијагностицирана состојба на тригеминална болка и ординираното тераписко средство – пеперутка депрограмер, не води кон заклучок дека тој е ефикасно средство за терапија на сите состојби на тригеминалната болка, но со одредени амплитуда на варијабилност во зависност од заболувањето:

1.Кај пациентите со ТМД, дојдено е до сознание дека задолжителна е изработка на пеперутка депрограмер, но доколку тегобите се локализирани на ТМЗ, а не биле благовремено третирани потребна е изработка и на репозициски вметнувачи (шини);
2.Кај пациентите со миофасцијална болка по изработениот протетички надоместок и ординираниот пеперутка депрограмер, доколку симптомите не се стабилизирале, се ординира додатна терапија со изработка на стабилизациски вметнувачи (шини);
3.Кај пациентите со дијагностицирана мигрена и тензиони главоболки терапијата со изработка на пеперутка депрограмерот се покажува соодветна;
4.Кај сите испитувани пациенти со било која состојба на тригеминална болка задолжителна е примена на фармакотерапија од типот на витамини и минерали, придружено со физиотерапија од типот на миофункционални вежби.

ficiency regarding the type:

1.In the first group of patients, showing signs of TMD, we came to the conclusion that the butterfly deprogrammer is a mandatory aid, but if the symptoms are localized on the TMJ, and weren't treated in proper time, the use of reposition splints is advised;

2.The patients with myofascial pain, which after the use the butterfly deprogrammer were still symptomatic were given additional therapy, using the stabilization splints;

3.For the patients in the third and fourth group, with migraines and tension headaches respectively, the use of the butterfly deprogrammer showed adequate and sufficient;

4.The therapy for all of the patients, with any type of trigeminal pain, needs to be accompanied by pharmaceuticals like vitamins and minerals, as well as physiotherapy in the form of myofunctional exercises.

група пациенти / временски период во месеци	I група пациенти (ТМД)	II група пациенти (Миофацијална болка)	III група пациенти (Мигрена)	IV група пациенти (Тензиона главоболка)
2 месеци	6 (20%)	9(30%)	12 (40%)	20 (66,6%)
4 месеци	18 (60%)	23 (76,6%)	19 (63,3%)	26 (86,66%)
6 месеци	27(90%)	28 (93,3%)	30 (100%)	30 (100%)

Табела 1

Patients groups / Time period in months	I group (TMD)	II group (Myofascial pain)	III group (Migraine)	IV group (Tension headache)
2 months	6 (20%)	9(30%)	12 (40%)	20 (66,6%)
4 months	18 (60%)	23 (76,6%)	19 (63,3%)	26 (86,66%)
6 months	27(90%)	28 (93,3%)	30 (100%)	30 (100%)

Table 1

Табела 1. Терапевтска ефикасност на пеперутка депрограмер во сузбивање на тригеминална болка изразена во број на успешно истретирани пациенти во различни временски периоди

Table 1. Therapeutic efficiency of the butterfly deprogrammers in the alleviation of trigeminal pain according to the number of successfully cured patients in the different time periods of the study

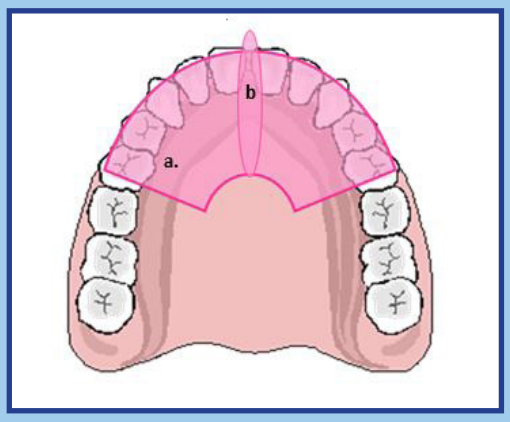

Слика 1 / Figure 1



Слика 2 / Figure 2



Слика 3 / Figure 3

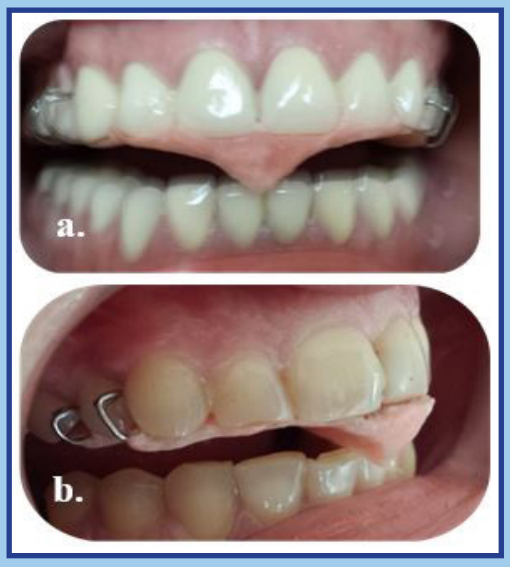

Слика 4 а и б / Figure 4 a and b

Слика 1. Шематски приказ на составните делови на пеперутка депрограмер : a. акрилатно тело и b. оклузална пречка

Слика 2. Изработка на пеперутка депрограмер

Слика 3. Работен модел со изработен пеперутка депрограмер

Слика 4. a,b. Пеперутка депрограмер поставен интраорално

Figure 1. Schematic of the parts of the butterfly deprogrammer: a acrylic body and b. occlusal boulder

Figure 2. Crafting a butterfly deprogrammer

Figure 3. A work model with a butterfly deprogrammer

Figure 4. a,b Patients with butterfly deprogrammers

ЛИТЕРАТУРА ***REFERENCES***

1.Kapusevska B. et al Pain – Enemy or friend to the patients with bruxism Physioacta, Journal of Macedonian association of physiologist and anthropologist UDK: 61, Skopje, 2014, ISSN 1857-5587; Vol. 8 No. 1: 31-39

2.Капушевска Б. Бруксизам и оклузални парафункции – општ дел. Техносан. Скопје. 2015

3.Kapusevska B. et al. Use of bruxcheker in patients with different types of bruxism. Acta Stomatologica Naissi. Nis 2014. ISSN1325-1331. Vol 30 No 69: pg. 1325-1331

4.Daniel A. Paesani et al Bruxism theory and pratice: Quintesence publishing. USA. 2010

5.Капушевска Б.Технологија на фиксни протези (мостови). МагнаСкен Скопје. 2013

6.Cohen EG, Deschler DG, Walsh K, Hayden RE. Early use of a mechanical stretching device to improve mandibular mobility after composite resection: a pilot study. Arch Phys Med Rehabil. 2005 Jul; 86(7):1416-9

7.Dijkstra PU, Sterken MW, Pater R, Spijkervet FK, Roodenburg JL. Exercise therapy for trismus in head and neck cancer. Oral Oncol. 2006 Sep 1

8.ECRI Institute. Hotline Service. Mechanical stretching devices (Therabite and other devices) for limited jaw mobility. March 2011

9.Goncalves JR, Cassano DS, Wolford LM, et al. Postsurgical Stability of Counterclockwise Maxillomandibular Advancement Surgery: Affect of Articular Disc Repositioning. Journal of Oral and Maxillofacial Surgery. 2008. 66(4): 724-738

10.McNeely Ml, Olivo SA, Magee DJ. A systematic review of the effectiveness of physical therapy interventions for temporomandibular disorders. PhysTher. 2006 May; 86 (5):710-25

11.Kapusevska B. et al Bruxism and TMD– Disorders of the everyday dental clinical practice. Contributions (Прилози). Sec.of Med. Sci., MASA, ISSN 0350- 1914; 2013, XXXIV (3): 105-111

12.Kapusevska B. Technical fabrication and clinical application of eclipse occlusal splints; Journal of harmonized research (JOHR) in Medical and Health Science:, Bilas-pur, Chattigarh, India 2014, 1(1):38-46

13.Landry ML, Rompre PH, Manzini C et al. Reduction of sleep bruxism using a mandibular advancement device: and experimental controlled study. Int J Prosthodont 2006;19:549-556

14.Kingsley D, Fricton J, Look JO, Wright E, et al. Systematic review and metaanalysis of randomized controlled trials evaluating intraoral orthopedic appliances for temporomandibular disorders. 1. J Orofac Pain. 2010 Summer; 24 (3):237-54

15.Stubblefield MD, Manfield L, Riedel ER. A preliminary report on the efficacy of a dynamic jaw opening device (Dynasplint trismus system) as part of the multimodal treatment of trismus in patients with head and neck cancer. Arch Phys Med Rehabil. 2010 Aug; 91(8):1278-82

16.Farrar WB. Differentiation of temporomandibular joint dysfunction to simplify treatment. J Prosthet Dent 1972;28(6):629-636.

17.Guo C, Shi Z, Revington P. Arthrocentesis and lavage for treating temporomandibular joint disorders. Cochrane Database Syst Rev. 2009 Oct 7 ;(4):CD004

18.Shore NA. Temporomandibular joint dysfunction and occlusal equilibration. ed. 2. Philadelphia: Lippincott Williams & Wilkins;1976

19.Bhuva K, Matthews W., Carter L. M. A. Kanatas.TMJ dysfunction. British Dental Journal. 2012; 213(145): 123-134

20.Kreiner M., Betancor E., Clark GT., Occlusal stabilization appliances.Evidences of their efficiency. J Am. Dent. Assoc. 2001; 132(6): 707-7

21.Jockstad A, Mo A, Krogstad BS. Clinical comparison between two different splint designs for temporomandibular disorder therapy. Acta Odontol Scan. 2005; 63(4): 21-26

22.M. Natarajan. et al. Technique Tips – Modified Butterfly Deprogrammers: Made Easy. Dental Update. Manipal, Karnataka, India. March 2012: 148

23.Capurso U, Marini I. Orthodontic treatment of TMJ disc displacement with pain: an 18 year follow-up. Prog Orthod. 2007; 8(2):240-50

24.Капушевска Б. Бруксизам и оклузални парафункции – специјален дел. Техносан. Скопје. 2015

25.Mirela. R. Bruxism (Teeth Grinding). Revista românå de stomatologie. Bucharest. 2010. Vol LVI, Nr. 3: 211-212

Универзитет „Св. Кирил и Методиј“ во Скопје "Ss. Cyril and Methodius" University in Skopje
Списание на Стоматолошкиот факултет - Скопје Review of Faculty of Dentistry - Skopje

ЕФЕКТОТ НА ND:YAG ЛАСЕРОТ ВО ТРЕТМАН НА ДЕНТИНСКАТА ПРЕОСЕТЛИВОСТ

THE EFFECT OF ND:YAG LASER IN DENTIN HYPERSENSITIVITY TREATMENT

Автор: Василка Ренџова[1]

Соња Апостолска[1], Марина Ефтимоска[1], Линдихана Емини[2], Стевица Ристоска[1]

1Стоматолошки факултет, Универзитет „Св. Кирил и Методиј“ Скопје, Р Македонија

2Стоматолошки факултет „ Државен универзитет Тетово”, Р Македонија

Autor: Vasilka Rendjova[1]

Apostolska Sonja[1], Marina Eftimoska[1], Lindihana Emini[2], Stevica Ristoska[1]

1Faculty of Dental Medicine, “Ss. Cyril and Methodius University”, Skopje, R Macedonia

2 Faculty of Dental Medicine, “State university of Tetovo”, Tetovo, R Macedonia

Апстракт

Дентинската преосетливост претставува состојба која се карактеризира со појава на остра, добро локализирана дентинска болка како одговор на термички, евапоративни, тактилни, осмотски или хемиски дразби кои неможе да се поврзат со друго заболување на забите. Постојат голем број на методи за елиминирање и менаџирање на дентинската преосетливост.

Откривање на етиолошките фактори и менување на навиките се најчесто коментирани како важни фактори поврзани со успехот на терапијата. Дентинската хиперсензитивност најдобро се решава преку терапија во домашни услови, терапија во ординација и комбинација од двете. Примената на ласерот е промовирана како една од можните терапии за да се намали болка преку облитерација на дентинските тубули или преку обезбедубање на аналгезија.

Во нашето истражување примената на ласер терапијата значително го намали интензитетот на болката на механички и термички дразби по третата апликација. Кај ниеден од пациентите не забележавме промени во виталитетот на третираните заби или други компликации.

Клучни зборови: дентинска преосетливост, Nd:YAG ласер, ласер терапија.

Abstract

The consensus definition of dentin hypersensitivity is tooth pain that is characterized by brief, sharp, well-localized dentin pain in response to thermal, evaporative, tactile, osmotic, or chemical stimuli that cannot be attributed to any other dental diseases. There are numerous methods used to treat, eliminate or manage hypersensitivity.

Diagnosis of etiological factors and modification of habits are rarely commented as important factors related to therapy success. Dentin sensitivity is managed best through self-care, professional care, or a combination of the two.

Laser has been investigated as one of the possible therapies to minimize pain by either obliterating dentinal tubules or promoting dental analgesia. In our research the application of Nd:YAG laser treatment significantly reduced the pain of mechanical and thermal stimuli after the third treatment.

All teeth remained vital after laser treatment, without adverse reactions or complications.

Key words: dentin hypersensitivity, Nd:YAG laser, laser treatment.

Вовед

Дентинската хиперсензитивност е една од најчестите симптоматски состојби што предизвикува поплаки на непријатност кај пациентите. Дентинската хиперсензитивност се дефинира како болка на забот која се карактеризира со кратки, остри, добро локализирана болка по потекло од дентинот како одговор на топлинска, евапоративни, тактилни, осмотскиот или хемиски стимули, која не може да се припише на било кое друго стоматолошко заболување [1, 2, 3 4].

Употребата на клинички дескриптори (кратка, остар, добро локализирана болка) придонесува за разликување на денталната од пулпината болка која е пролонгирана, здодевна болна, и слабо локализирана и трае многу подолго. Оваа разлика е многу важна бидејќи и третманот на овие два вида на болка е многу различно. Иако старосната граница за појава на дентинска хиперсензитивност варира од 15 до 70 години, најзастапена е кај популација на возраст помеѓу 20 до 40 години [2, 3].
Општо земено, дентин хиперсензитивност се поврзува со појава на гингивалната рецесија во третата или четвртата деценија од животот. Намалената појава на дентинска хиперсензитивност кај постари пациенти може да е резултат на намалување на пропустливоста на дентинот како и намалување на густината на инервација на забите. Застапеноста на ова заболување кај општата популација варира од 4-57% зависно од популацијата која е опфатена со испитувањето, како и од методите кои се користени. Современиот начин на живот, современиот начин на исхрана и претераната орална хигиена во голема мера придонесуваат старосната граница за појава на хиперсензитивен дентин да биде значително намалена. Највисока инциденца на појава на дентинска хиперсензитивност е забележана на букалната површина на забите [3,4].
Најчесто афектирани заби се катниците, премоларите потоа доаѓаат инцизивите па моларите [5].
Абразијата, абфракцијата и ерозијата може да се јават како причина за појавата на ДХ, но најчеста причина е ерозија предизвикана од киселини [6].
Пародонтолошкиот третман, белење на забите или пак реставрација исто може да предизвикаат појава на осетливост[4,5].

Постојат повеќе теории за појавата на ова заболување но најприфатлива е таа на Brannstrom, според која дразбите како студено, хипертонички хемиски дразби и пресушување предизвикуваат истекување на денталниот флуид од

Introduction

Dentin hypersensitivity has been studied for several years and it is one of the most common symptomatic conditions which cause complaints of discomfort in patients.

The consensus definition of dentin hypersensitivity is tooth pain that is characterized by brief, sharp, well-localized dentin pain in response to thermal, evaporative, tactile, osmotic, or chemical stimuli that cannot be attributed to any other dental diseases [1, 2, 3 4] .

The use of clinical descriptors (brief, sharp, well-localized pain) distinguishes dentin pain from pulpal pain that is prolonged, dull/aching, and poorly localized and lasts far longer than the applied stimulus.

This is very important as the treatment of these two types of pain is very different. Although the age range for dentin hypersensitivity varies from 15 to 70 years, the peak incidence is between 20 to 40 years [2, 3].

Generally, dentin hypersensitivity is thought to appear with gingival recession in the third to fourth decade of life. The apparent decrease in dentin hypersensitivity in older patients may reflect reductions in dentin permeability reported in aged teeth and reductions in innervation density with age.

The presence of this disease for the general population varies from 4 to 57% depending on the population covered with the research and also on the methodologies used in it.

Modern way of living, modern types of diet and excessive oral hygiene greatly contributes to the significant decrease in the age limit for incidence of hypersensitive dentine.

The highest incidence of dentin hypersensitivity has been reported on the buccal cervical area of teeth [2, 3].

The teeth most commonly affected are canines, premolars, incisors, molars.5 Abrasion, abfraction and erosion can be the reason for incidence of DH, but the most common reason is erosion from acids [6].

Periodontal treatment, teeth whitening or restoration can also lead to sensitivity [4,5].

There are many theories for the incidence of this disease, but the most acceptable one is that of Brannstrom which states that irritations, such as

пулпата према надвор што ги активира интрадентинските нервни завршетоци и предизвикува појава на болка [7].
Со оглед на тоа што главна причина за појавата на болка се отворените дентински тубули, терапијата на ова заболување треба да биде насочена кон нивно затворање.
Постојат бројни методи кои се користат за третман, елиминација и контрола на ДХ. Долготрајно решување на проблемот е секогаш поуспешно кога покрај контрола на болката, стратегијата на третман вклучува и елиминација на етиолошкиот фактор [2,3].
Стратегијата на третман вклучува терапија во домашни услови, терапија во стоматолошка ординација или комбинација од двете [2,8].
Не секоја гингивална рецесија или експониран дентин резултира со појава на болка. Експонираната површина кај која нема болка треба само да се следи и да се третира само во смисол на превенција од појава на кариес [8].
Комуникацијата помеѓу пациентот и стоматологот е најзначајна во третманот на ДХ. Кога еднаш ќе се елиминираат сите останати причини за појава на болката како кариес пулпит или сл и се дијагностицира постоење на ДХ, следниот чекор би бил одредување на интензитетот на болката на скала од 1-10 од што ќе зависи и изборот на терапија. И покрај тоа што оваа класификација на болката се базира на субјективниот исказ на пациентот засега е единствен начин да се градуира болката.

Денеска постојат голем број на можности за третман на дентинската хиперсензитивност, а она што е уште поважно е дека повеќето од нив се ефикасни во справувањето со оваа состојба [9].
Барајќи решение за овој проблем беше воведена терапијата со ласер како алтернатива во менаџирањето на хиперсензитивниот дентин. Генерално терапијата со ласер може да се подели на low level и high level ласер терапија, зависно од типот на ласерот и параметрите на третман. Nd:YAG, Er:YAG I CO2 ласерите се од групата на high level ласери (HLL). Ефектот од high level ласер терапијата (HLLT) врз хиперсензитивниот дентин е различно опишан од различни автори [10,11,12].

СЕМ испитувањата направени од различни истражувачи покажуваат оклузија на дентинските тубули, што може да е главна причина за редукција на болката по ирадијација на забите со ласер.
Имајќи го во предвид претходно кажаното си поставивме за цел да ја испитаме ефикасноста на Nd:YAG ласерот во третманот на хиперсензитивен дентин.

cold, hypertonic chemical irritation and draining lead to leakage of dental fluid from the pulp towards outside and this activates nerve endings and cause pain.7 Since the main reason for pain incidence is the open dentine tubules, the therapy should be directed towards closing them.

There are numerous methods that are used for treatment, elimination and control of DH. The long-term problem solution is always more successful when, beside control of pain, the strategy of treatment also includes elimination of the etiologic factor [2,3]. The strategy of treatment includes therapy at home, therapy in dental office or combination of both [2,8].

Not every gingival recession or exposed dentine results with pain. The exposed surface where no pain exists should only be followed and be treated only in the sense of prevention of caries [8].

The communication between patient and dentist is most important for the DH treatment. Once all other reasons for pain occurrence, such as caries pulpit or the like, are eliminated and incidence of DH is diagnosed, the next step would be to determine pain intensity on the scale from 1 to 10 from which depends the choice of therapy. Even though this pain classification is based only on patient's subjective statement, it has been so far the only way to graduate pain.

Today there is a huge number of possibilities for treatment of dentine hypersensitivity, but what is more important is that most of them are efficient in dealing with the situation [9].

Searching for the solution for this problem, laser therapy was introduced as an alternative in the management of hypersensitive dentine.

Generally, laser therapy can be divided in low level and high level laser therapy depending on the laser type and treatment parameters. Nd:YAG, Er:YAG I CO2 lasers are from the high level laser group (HLL). Different authors give different descriptions of the effect from the high level laser therapy (HLLT) over hypersensitive dentine [10,11,12].

SEM researches from different researches show occlusion in dentine tubules which might be the main reason for pain reduction after irradiation of teeth with laser.

Keeping in mind the above stated, we have set a goal to examine the efficiency of Nd:YAG laser in treatment of hypersensitive dentine.

Материјал и метод

Во ова испитување беа вклучени 26 заби кај 10 пациенти со присутна појава на хиперсензитивен дентин. Пред почетокот на терапијата земавме исцрпна анамнеза за начинот на исхрана, начинот на одрчување на оралната хигиена, постоење на лоши навики и сл. со цел да ја утврдиме причината за појавата на хиперсензитивноста на забите. Јачината на болката ја одредуваа пациентите субјективно на скала од 1-10, по апликација на воздух под притисок и механичка дразба.

Потоа секој од афектираните заби го третиравме со Nd:YAG ласер (10 Hz, 1W, 40 Sec) по една апликација на ласер ирадијација во една сеанса.

Кај пациентите со изразена осетливост, започнувавме со движење на фиберот на растојание од 2мм од површината на забот. Постапката ја повторивме уште 2 пати со временско растојание меѓу сеансите од 4 дена. Пред секоја наредна сеанса, го одредувавме интензитетот на осетливост на дентинот на претходно опишаниот начин.

За време на терапијата пациентите ги советувавме да не користат четка и паста за заби во првите 24 часа по третманот, а да користат само четка во наредните 24 часа. Исто така пациентите ги советувавме да се придржуваат кон одредени хигиенско диететски навики како што се: начинот на четкање на забите, видот на четката, да се редуцира внесување на кисела храна, голема количина на овошје, избегнување на штетни навики и сл.

По завршување на терапијата со ласер, кај секој од пациентите правевме контрола на осетливоста и виталитетот забот за 7 и 30 дена.

Резултати

Резултатите од испитувањата се прикажани на **графикон 1**. Средната вредност на осетливост на забите на механичка дразба пред почеток на терапијата со ласер, изнесуваше 8,3 мерено на скала од 1-10. По првата сеанса кај сите испитувани пациенти забележавме незначително намалување на осетливоста на како на термичка така и на механичка дразба, додека по втората и третата сеанса остливоста значително се намали и за механичката дразба изнесуваше 3,1 и 0,9, што е за 64 % т.е. за 89,2% помала од осетливоста пред третман. Што се однесува до осетливоста на термичка дразба, по третманот со Nd:YAG ласер осетливоста се намали за 52% по втората и за76,6% по третата сеанса. Кај ниеден од паци-

Material and Method

This research involved 26 teeth from 10 patients who were with hypersensitive dentine. Before the therapy started, we took thorough anamnesis about our patients' diet, oral hygiene, presence of some bad habits, etc., in order to assess the reason for incidence of teeth hypersensitivity.

Patients subjectively determined the level of paint on the scale 1-10, after application of compressed air and mechanical irritation. After this, we treated each of the affected teeth with Nd:YAG laser (10 HZ, 1W, 40 Sec) with one application of laser irradiation per one session.

For selected patients with hypersensitive teeth we started to move the fiber 2 mm from the tooth surface. We repeated this procedure two more times at interval of 4 days between each treatment.

Before every next treatment, we determined the dentine sensitivity level in the previously discussed way. During the therapy, we advised our patients not to use toothbrush and toothpaste within the first 24 hours after the treatment, and in the next 24 hours to use only a toothbrush.

We also advised them to follow certain hygiene and diet habits, such as: how to brush teeth, type of toothbrush to be used, to reduce acid food, to eat plenty of fruit, to avoid some bad habits, and the like.

As soon as laser therapy finished, we controlled the sensitivity and vitality of each of our patients' teeth on 7 and 30 days.

Results

The results from this research are given in **Chart 1**. The level of teeth sensitivity to mechanical irritation before laser treatment was 8.3 on the scale from 1-10. After the first treatment, we noticed slight decrease of sensitivity to both thermal and mechanical irritation, whereas after the second and third ones the sensitivity greatly reduced and was 3.1 and 0.9 respectively, i.e. for 64% and 89.2% respectively compared to the sensitivity before we started the treatments.

In respect with sensitivity to thermal irritation, after Nd:YAG laser treatment, it reduced to 52% after the second, and 76.6% after the third treatment.

It was noticed that none of the patients had complete irritation elimination immediately after the therapy and after the subsequent check-up after 7

ентите не забележавме комплетно отстранување на осетливоста непосредно по терапијата и при контролата за седум дена, додека при контролен преглед 30 дена по третманот со ласер само кај двајца од пациентите имаше сеуште присутна блага осетливост.

При контрола на виталитетот со електро тест кај ниеден од третираните заби немаше промени во виталитетот на забите непосредно по третманот, но и при контролните прегледи за 7 и 30 дена.

Графикон 1. Средна вредност на осетливост, на скала од 1-10, на механичка и термичка дразба.

Дискусија

Дентинската хиперсензитивност е сеуште доста чест проблем за кој сеуште не постои ефикасно решение. Не секој експониран дентин е осетлив. ДХ се развива во две фази, прво настанува експонирање на дентинот било како резултат на губење на емајлот или како резултат на гингивална рецесија [1].

Иницијација на лезијата настанува како резултат на отстранување на smear layer- от или дентинските чепови со што се отвараат дентинските тубули а со тоа и патот на дразбата [2].

Токму затоа повеќето од тераписките постапки се насочени кон затворање на дентинските тубули, но сеуште ниеден од досега познатите третмани не дал ефективни и долготрајни ефекти.

Барајќи решение за овој проблем беше воведена терапијата со ласер како алтернатива во менаџирањето на хиперсензитивниот дентин.

Генерално терапијата со ласер може да се подели на low level и high level ласер терапија, зависно од типот на ласерот и параметрите на третман. Nd:YAG, Er:YAG I CO2 ласерите се од групата на high level ласери [10,11].

Ефектот од HLLT врз хиперсензитивниот дентин е различно опишан од различни автори и варира од 50-100% зависно од типот на ласерот и параметрите на третман [12, 13].

Повеќе истражувања говорат за оклузија на дентинските тубули по примената на high level ласер терапијата. СЕМ истражувањата направени за 4 и 6 месеци од Moritz и сор. покажуваат дека доаѓа до комплетно затворање на дентинските тубули по третман со CO2 ласер [14].

days, whereas after a period of 30 days check-up only two patients had only slight sensitivity.

When we examined the teeth vitality with electro test, there were no vitality changes after the treatment to any of the treated teeth, neither at the check-ups after 7 and 30 days.

Chart 1. Average sensitivity value to mechanical and thermal irritation on scale from 1-10.

Discussion

Dentine hypersensitivity is still a rather frequent problem without any efficient solution yet. Not every exposed dentine is sensitive. DH develops in two phases, firstly there is dentine expose either as a result of losing enamel or as a result of gingival recession[1].

Initiation of lesion occurs as a result of removal of smear layer or dentin plugs which lead to opening the dentine tubules and further to the way of irritation [2].

Therefore, most of therapy treatments are for closing the dentine tubules, yet none of the known treatments has had effective and long-lasting effects so far.

In quest for a solution for this problem, we introduced laser therapy as an alternative in the management of hypersensitive dentine.

Generally speaking, laser therapy can be divided in low level and high level laser therapies, depending on the type of the laser and the treatment parameters. Nd:YAG, Er:YAG I CO2 lasers belong to the group of high level lasers [10,11].

The effect of HLLT over the hypersensitive dentine was described by each author in a different way and it varies from 50-100% depending on the laser type and the treatment parameters [12,13].

Many of the researches speak about occlusion in dentine tubules after high level laser treatment. SEM researches made by Moritz et. all in 4 and 6 months showed that after CO2 laser treatment there was a complete closure of dentine tubules [14].

Other researches show that after Nd:YAG laser treatment, the dentine surface started to melt and occurred occlusion of dentine tubules without any fissures on teeth surface.

Други истражувања говорат дека при примена на Nd:YAG ласерот доаѓа до топење на површината на дентинот и оклузија на дентинските тубули без да се предизвикаат пукатини на површината на забот. Резултатите од ин витро истражувањата се потврдени и со ин виво истражувањата со земање на отпечатоци од осетливите заби пред и по третманот со ласер [15].

Отпечатоците земени по третманот со ласер на покажуваат присуство на испакнатини, што се забележуваат кај отпечатоците земени пред третманот. Бидејќи овие испакнатини укажуваат на присуство на отворени дентински тубули авторите сметаат дека Nd:YAG ласерот може да се користи за запечатување на отворените дентински тубули.16 Според Hsin-Cheng Liu длабочината на запечатување по примената на Nd:YAG ласерот изнесува 4 μm [17].

За разлика од нив Lier смета дека ефектот од третманот на хиперсензитивен дентин не се разликува многу од плацебо ефектот [18].

Резултатите од нашето истражување покажуваат дека по примена на третата сеанса од терапијата со Nd:YAG ласерот доаѓа до значително намалување на оседтливоста на третираните заби како за термички така и за механички дразби Намалувањето на осетливоста за механички дразби беше поголемо во споредба со намалувањето на осетливоста на термички дразби. Резултатите пак што ги добивме за период од 30 дена по третманот говорат за дополнително намалување на осетливоста и на термички и на механички дразби. Ова делумно се должи на промената на одредени хигиенско диететски навики кај пациентите, како можни причини за појавата на дентинската хиперсензитивност. Nd:YAG и CO2 ласерите својот ефект главно го постигнуваат преку загревање на површинскиот дентин, негово топење и затворање на дентинските тубули.

И покрај позитивните ефекти истите ласери може да продуцираат и спротивен ефект кога се применува прекумерна енергија, која може да предизвика појава на пукнатини, отстранување на размачканиот слој, вапоризација на органскиот материјал и зголемена дентинска пермеабилност. Најголем проблем при примената на HLL терапијата е прекумерното загревање на пулпата што може да предизвика иреверзибилни промени на истата, температурата се зголеми за повеќе од 5,6 °C.[12] Во нашето истражување кај ниеден од третираните заби не забележавме промени во виталитетот на пулпата како непосредно по третманот така и по триесет дена од

In vitro results from researches were validated by in vivo researches by taking imprints from sensitive teeth before and after laser treatment.[15]

The imprints taken after the laser treatment show presence of bulges which were noticed in the imprints taken before the treatment. Since these bulges show presence of open dentine tubules, the authors consider that Nd:YAG laser can be used to seal the open dentine tubules.[16]

According to Hsin-Cheng Liu, depth of the seal after application of Nd;YAG laser is 4 μm. [17]

Unlike them, Lier considers that the effect of hypersensitive dentine treatment is not much different from placebo effect.[18]

The results from our research show that after the third Nd:YAG laser therapy, there is significant decrease of sensitivity in treated teeth, both on thermal and mechanical irritation. Sensitive decrease to mechanical irritation was bigger compared to the one with thermal irritation.

However, the results we received 30 days after the treatment speak about additional sensitivity decrease both on thermal and mechanical irritation. This is partly due to certain hygiene and dietary habits of pur patients, as possible causes for occurrence of dentin hypersensitivity.

Nd:YAG and CO2 lasers reach their effect mainly by warming the surface dentine, its melting and closing the dentine tubules. Beside their positive effects, they can also produce adverse effect when excessive energy is used which can result in fissure occurrence, removing the spread layer, vaporization of organic material and increased dental permeability.

The biggest problem in HLL therapy application is excessive heating of pulp which can result in its irreversible changes, if the temperature increases for more than 5.6°C.[12]

In our research on treated teeth, we noticed no changes in pulp vitality, both immediately after the treatment and 30 days after the last treatment, which points that controlled application of laser irradiation does not cause irreversible changes on pulp tissue. Many studies say that after HLLT treatment, no changes in vitality of treated teeth occurred if we follow the manual.

Lan and Lui examined pulp vitality with electrical irritation and came to the conclusion that there are no changes even 3 months after the therapy.[15]

последната сеанса, што укажува дека контролираната примена на ласер ирадијацијата не предизвикува иреверзибилни промени на пулпното ткиво. Повеќе студии говорат дека по примената на HLLT нема промени во виталитетот на третираните заби, доколку се придржуваме до упатството за употреба. WH Lan и Lui го испитувале виталитетот на пулпата со помош на електрична дразба и дошле до заклушок дека нема промени во истиот дури и по 3 месеци од терапијата [15].

Мерењата направени со ласер доплер методата покажале дека нема промени во протокот на крв пред и по третман со CO2 ласерот [14]. Некои истражувачи сметаат дека постои интеракција помеѓу пулпното ткиво и инфрацрвеното светло кое пенетрира низ калцифицираните ткива, преку стимулирање на дентиногенезата индуцирајќи формирање на предентин, репаративен дентин како последица на траума предизвикана со ласер терапијата. Примената на пулсирачка енергија и постојано движење на зракот по површината на забот, без подолго задржување на една точка, може да биде ефективно во контрола на температурата и сочувување на виталитетот на пулпата [12].
Дополнителен бенефит во затворање на дентинските може да се постигне со комбинирана примена на ласер ирадијацијата со некој од десензибилизирачките агенси [19, 20 21].
WH Lan и соработниците укажуваат дека при апликација на флуориден варниш пред терапија со ласер доаѓа до затворање дури на 90% од дентинските тубули [22].
Gautham Kumar смета дека до затварање на дентинските тубули и намалување на осетливоста доаѓа и по апликација на 5% флуориден варниш и по апликација на ласер ирадијација. Сепак примената на 5% флуориден варниш во комбинација со ирадијација со Nd:YAG ласер покажува импресивни резултати во третманот на хиперсензитивен дентин споредено со примената на двата метода посебно [20].

ЗАКЛУЧОК

Врз основа на нашето истражување може да кажеме дека примената на Nd:YAG ласерот е ефективна во редуцирање на дентинската хиперсензитивност без да предизвика несакани ефекти врз пулпата. Сепак сметаме дека комбинираната терапија, т.е терапија со ласер и примена на соодветни хигиенско диететски навики е поделотворна во третманот на хиперсензитивниот дентин.

Laser Doppler method measures show that there are not any changes in blood flow before and after CO2 laser treatment.[14]

Some researchers think that there is interaction between pulp tissue and infra-red light which penetrates through calcified tissues, by stimulation of dentin-genesis thus inducing pre-dentine, repair dentine formation as a result of the trauma caused by laser therapy.

Application of pulsing energy and constant movement of the laser ray on tooth surface, without any longer retention at only one point, can be effective for temperature control and preservation of pulp vitality.[12]

Additional effect in closing dentine tubules can be obtained by mixed application of laser irradiation with some of desensitivity agents.[19,20,21]

WH Lan et. All point out that by application of fluoride varnish before laser therapy, even 90% of dentine tubules get closed.[22]

Gautham Kumar considers that after application of 5% fluoride varnish and laser irradiation, dentine tubules close and sensitivity lowers.

After all, application of 5% fluoride varnish combined with irradiation with Nd:YAG laser show impressive results in hypersensitivity treatment compared to application of these two methods separately.[20]

CONCLUSION

Based upon our research, we can say that Nd:YAG laser application is effective in reducing dentin hypersensitivity without any unwanted effects on the pulp.

However, we consider that combined therapy, i.e. laser therapy and application of certain hygiene and diet habits is more efficient in the treatment of hypersensitive dentin.

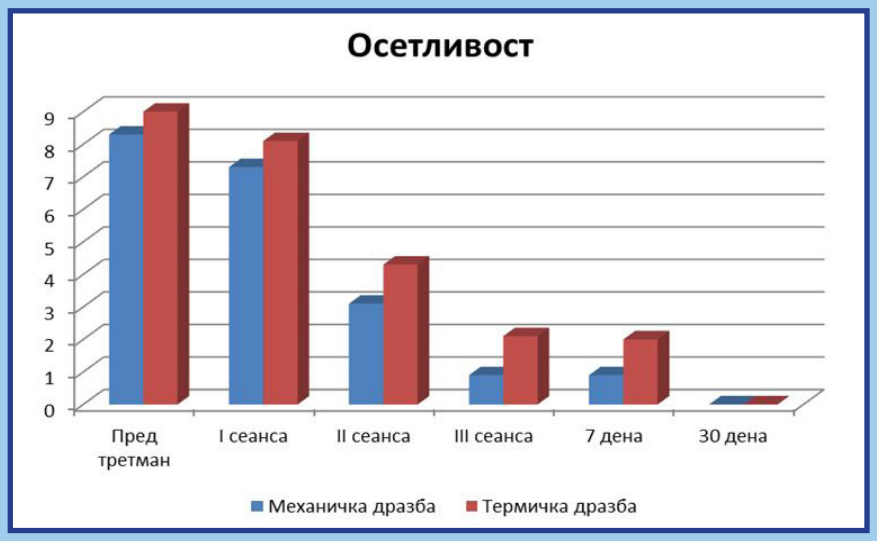

Графикон 1

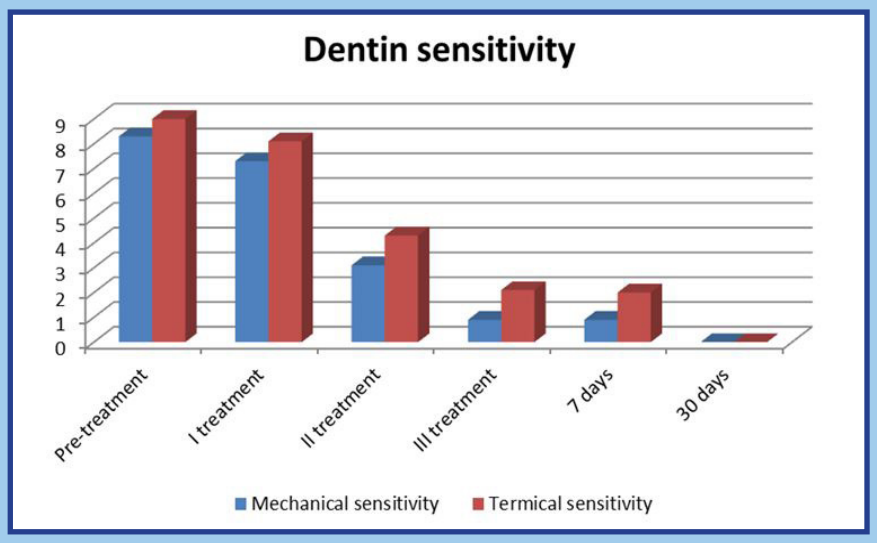

Chart 1

Графикон 1. Средна вредност на осетливост, на скала од 1-10, на механичка и термичка дразба.

Chart 1. Average sensitivity value to mechanical and thermal irritation on scale from 1-10.

ЛИТЕРАТУРА ***REFERENCES***

1.Addy M, Dowell P. Dentine hypersensitivity – A review. Clinical and in vitro evaluation of treatments. J Clin Periodontol 1983;10:351-363.

2.PM Bartold. Dentinal hypersensitivity: a review. Australian Dental Journal 2006;51:(3):212-218

3.Orchardson R, David G. Gillam DG. Managing dentin hypersensitivity. J Am Dent Assoc, 2006; 137(7): 990-998.

4.Walters PA. Dentinal Hypersensitivity: A Review. J Contemp Dent Pract 2005 May;(6)2:107-117.

5.Rees JS, Addy M. A cross-sectional study of dentin hypersensitivity. J Clin Periodontol 2002;29:997-1003.

6.Grippo, JO, Simring M, Schreiner S. Attrition, abrasion, corrosion and abfraction revisited : a new perspective on tooth surface lesions. J Am Dent Assoc. 2004;135(8):1109-1118.

7.Brannstrom M, Astrom A. The hydrodynamics of the dentine, its possible relationship to dentinal pain. Int Dent J 1972;22:219-227.

8.Sanjay Miglani, Vivek Aggarwal, and Bhoomika Ahuja. Dentin hypersensitivity: Recent trends in management. J Conserv Dent. 2010; 13(4): 218–224.

9.Ritter AV, de L Dias W, Miguez P, Caplan DJ, Swift EJ Jr. Treating cervical dentin hypersensitivity with fluoride varnish: a randomized clinical study. J Am Dent Assoc. 2006;137(7):1013-20.

10.Brugnera AJ, Garrini AE, Pinheiro A, Campos DHS, Donamaria E, Magalhães F, Zanin F, Pécora DJ, Takamoto M, Ladalard TC. Laser therapy in the Treatment of dentin hypersensitivity - A Histologic Study And Clinical Application. Laser Therapy Vol. 12; 16-21.

11.Kimura Y, Wilder-Smith P, Yonaga K, Matsumoto K. Treatment of dentine hypersensitivity by lasers: a review. J Clin Periodontol. 2000 Oct;27(10):715-21.

12.Beneti AR, Franco EB, Franco EJ, Periera JC. Laser therapy for dentin hipersensitivity. A critical appriasa. J Oral Laser Applications. 2004; 4: 271-278.

13.Ahamed S, Gurucharan N, Meyappan R, Kulandaivelu A, Kumar DV, Sreenadh B. A comparative analysis between Nd:YAG and CO2 lasers for their sealing ability of dentinal tubules with and without fluoride varnish: An in vitro study. Journal of dental lasers 2012; 6(2): 51-56.

14.Moritz A, Gutknecht N, Schoop U, Goharkhay K, Ebrahim D, Wernisch J, Sperr W. The advantage of CO2-treated dental necks, in comparison with a standard method: results of an in vivo study. J Clin Laser Med Surg. 1996 Feb;14(1):27-32.

15.Wan-Hong Lan, Liu HC. Treatment of dentin hypersensitivity by Nd:YAG laser. J Clin Laser Med Surg. 1996 Apr;14(2):89-92

16.Wan-Hong Lan. Morphologic Study of Nd:YAG Laser Usage in Treatment of Dentinal Hypersensitivity. Journal of Endodontics 2004; 30(3): 131-134.

17.Liu HC, Lin CH, Lan WH. Sealing depth of Nd:YAG laser on human dentinal tubules. Journal of Endodontics 1997; 23(11):691-693.

18.Lier BB, Rösing CK, Aass Ak, Gjermo P. Treatment of dentin hypersensitivity by Nd:YAG laser. Journal of Clinical Periodontology 2002; 29(6): 501–506.

19.Umberto R, Claudia R, Gaspare P, Gianluca T, Del Vecchio A. Treatment of Dentine Hypersensitivity by Diode Laser: A Clinical Study. International Journal of Dentistry. 2012 ID 858950, 8 pages.

20.Kumar GN, Mehta DS. Short-Term Assessment of the Nd:YAG Laser With and Without Sodium Fluoride Varnish in the Treatment of Dentin Hypersensitivity – A Clinical and Scanning Electron Microscopy Study. Journal of Periodontology. 2005; 76(7):1140-1147.

21.Ahamed S, Gurucharan N, Meyappan R, Kulandaivelu A, Kumar DV, Sreenadh D. A comparative analysis between Nd:YAG and CO2 lasers for their sealing ability of dentinal tubules with and without fluoride varnish:An invitro study. Journal of dental lasers 2012; 6: 51-56.

22.Lan WH, Liu HC, Lin CP. The combined occluding effect of sodium fluoride varnish and Nd:YAGlaser irradiation on human dentinal tubules. Journal of Endodontics 1999; 25(6): 424–426.

Универзитет „Св. Кирил и Методиј“ во Скопје "Ss. Cyril and Methodius" University in Skopje
Списание на Стоматолошкиот факултет - Скопје Review of Faculty of Dentistry - Skopje

СОВРЕМЕНИ ДИЈАГНОСТИЧКИ И ТЕРАПЕВТСКИ КОНЦЕПТИ ЗА ХИРУРШКАТА ПАТОЛОГИЈА НА САЛИВАРНИТЕ ЖЛЕЗДИ

CONTEMPORARY DIAGNOSTIC AND THERAPEUTIC CONCEPTS FOR THE SURGICAL PATHOLOGY OF THE SALIVARY GLANDS

Автор: Поповски Владимир

Панчевски Горан

Клиника за Максилофацијална хирургија Скопје, Универзитет “Св. Кирил и Методиј”, Скопје, Р. Македонија

Autor: **Popovski Vladimir**

Pancevski Goran

Clinic for Maxillofacial Surgery, University St Cyril and Methodius, Skopje,
R. Macedonia

Апстракт

Вовед: Многу различни фактори заеднички придонесуваат да пристапот и третманот за заболувањата на саливарните жлезди претставува посебен предизвик за оралниот или максилофацијален хирург. Ограниченоста во пристапот, анатомските специфики, комплексни и разновидни патолошки вариетети, придонесуваат за отежнатото планирање на рационален тераписки пристап. Големите саливарни жлезди може да бидат афецирани од различни специфични топични патолошки состојби, но исто така и од одредени системски заболувања. Изолираните саливарни отекувања кај паротидните жлезди во најголем дел се од туморско потекло. Субмандибуларните жлезди почесто се со обструктивен сиалоаденитис и сијалолитијаза. Меѓутоа, постојат одредени заболувања на саливарните жлезди кои не се од туморско потекло, имаат слична клиничка слика со рекурентни отекувања, но сосема поинаков клинички ток. Дијагностицирањето на атипичните рекурентни форми на сиалопатии е од особена важност и недвојбено може да спречи непотребна хируршка интервенција.
Материјал и Методи: Во проспективна рандомизирана студија беше анализирана инвестијацијата и третманот кај 155 саливарни жлезди со евидентно отекување. Рутински дијагностички алгоритам за саливарна патологија беше изведуван со вклучени клиники наоди, ултрасонографија, КТ и МР сликовна дијагностика. Тенкоиглена аспирациона биопсија беше Кај случаи со лимфоепителијални лезии или малиген тумор дополнителна имунохистохемиска

Abstract

Introduction: Numerous factors conspire to challenge oral and maxillofacial surgeon approaching salivary gland surgical pathology. Limited availability, intricate anatomy, complex and varied pathology account for the difficulty in planning a rational therapeutic approach. Major salivary glands can be affected by specific local pathology but also by systemic disease. In the majority clinically affected parotid glands, isolated swellings are from neoplastic origin.

The submandibular gland is more frequently involved by sialolith’s obstruction. However, there are apparent diseases of salivary glands of non-tumor origin, with very similar clinical expression but quite different clinical course, where recurrent swelling is the principal symptom. Dilemmas arise with the maxim that discrete salivary gland swellings are likely to be neoplastic and managed with sialoadenectomy. The diagnosis of obscure recurrent forms of sialopathy is essential and undoubtedly saves unnecessary operation.

Material and Methods: In a prospective randomized study, 155 salivary glands with evident glandular swelling were examined and treated. Standard diagnostic algorithm for salivary glands was performed, including clinical examination, ultrasonography, CT sialogarphy and MRI. FNAC was compulsory for the entire study.

Determination of immunohoistochemical profiles was occasionaly accomplished in lymphoepithelial lesions or malignant tumors.

анализа беше вклучена. Резултати: Анализата на завршните дијагнози покажа дека кај 40% од случаевите се работеше за инфламаторно заболување, системски заболувања кај 18% оде третираните жлезди, нетуморски патолошки промени (цисти, сиалози и сл) кај 21% и кај околу 36% патохистолошки беше потврден тумор. Статистиката изведена за евалуирање на сензитивноста и точноста на поединиите дијагностички модалитети (КТ и МР) беа со највисока статистичка сигнификантност. Сиалохемиските анализи се потврдија како високо ефекасни низ утврдувањето на промените на органските комоненти на плунката во различните патолошки состојби. Ефикасноста на од конзервативниот третман покажа 70% ремисија или комплетен опоравок кај нетуморските заболувања на саливарни жлезди додека кај 30% од случаите беше неизбежен оперативниот третман поради деструктивни промени на жлезданиот паренхим. Контроверзите во хируршкиот третман се дискутирани од отстранување на сиалолити, сиалоаденектомии, па се до паротидектомии и решавање на саливарни фистули при повреди во паротидна регија. Конечно, посебна евалуација е направена на промените во саливарните жлезди кај HIV позитивни пациенти.
Заклучоци: Инвестигацијата кај овој тип на хируршки заболувања во значителна мера зависи од прецизата клиничка проценка нагласувајки ја големата важност од поставување на дијагноза. Детерминиран дијагностички протокол со новите радиолошки дијагностики се потврдува дека е значајно олеснување во дефинирањето на отекувањето во саливарни жлезди, овозможува и соодветен и минимално инвазивен избот на третманот.

Клучни зборови: тумори на саливарни жлезди, сиалолитијаза, ултрасонографија, аспирациона биосија, компјутеризирана томографија, сиалоаденектомија.

Вовед

Плунковните жлезди секогаш претставуваат предизвик дури и за најискусните орални и максилофацијални хирурзи, радиолози и патолози. Хируршката патологија на саливарните жлезди најчесто ги опфаќа големите плунковни жлезди. Во најголем дел, изолираните отекувања на клинички афектираните паротидни жлезди се од неопластично потекло, додека подвиличната плунковна жлезда најчесто е зафатена од воспалителни или опструктивни процеси[1,2].
Како и да е, постојат нетуморски заболувања на плунковните жлезди со слична клиничка екс-

Results: Final diagnoses included salivary inflammations in 40%, lymphoepithelial lesions in 18%, non-tumor diseases (saloadenosis, sialolithiasis, cyst etc) in 21% and in 36% were salivary gland neoplasm's. Considering the statistical evaluation compared was the sensitivity of separate diagnostics in surgically treated recurrent swellings with mass lesion where referring values were operative and hystological findings. Imaging diagnostics (CT and MRI) were with maximal significance about localization were compared first with ultrasonography and sialography. Sialochemical analyses were confirmed to be effective in detecting changes in organic components of saliva in disease states. Finally the analysis of efficiency of conservative treatment disclose that in non-tumor salivary gland diseases in 70% conservative treatment leads to remission or recovery and in 30% operative treatment was inevitable because of permanent destruction of salivary gland parenchyma.
Controverses in the surgical treatment starting from sialolyths extraction, sialoadenectomy, over intraoral radical excisions, parotidectomies and approaches for parotid trauma and salivary fistulas are discussed. Finally, special attention is estimated about HIV associated salivary gland disease with imaging and histologycal exclusivities.

Conclusions: The investigation for this kind of surgical pathology depends greatly on decisive clinical judgement, emphasizing that the diagnosis is one of importance. Exact diagnostic work-up, with imaging radiology refinements, is approved as great proficiency in the most clinical presentation of recurrent salivary gland swellings, correspondingly obtaining adequate treatment decision with minimal functional morbidity.

Key words: salivary gland tumors, silolythiasis, ultrasonography, aspiration biopsy, computed tomography, sialoadenectomy
smile.

Introduction

Salivary glands are always challenging area even for more experienced oral and maxillofacial surgeon, radiologist and pathologist. Surgical pathology of salivary glands mostly involve the major salivary glands. In the greater part clinically affected parotid glands, isolated swellings are from neoplastic origin. The submandibular gland is more frequently involved by obstruction or inflammation[1,2].

However, there are apparent diseases of salivary glands of non-tumor origin, with very similar clinical expression but quite different clinical course,

пресија но различен клинички тек, каде дифузното отекување е главен симптом кој се презентира во секојневната хируршка пракса[3,4,5].
Одговорот е во анатомските специфики на паротидната и субмандибуларната регија, нивните комлексни граници и содржина, како и големото прусуство на хистопатолошки вариетети[6,7,8,9,10]. Значаен придонес кон саливарната патологија претставуваат и заболувањата на малите плуковни жлезди, најчесто туморски кои се дијагностицираат на карактеристични интраорални локализации. Објавени се бројни публикации во кои се акцентираат анатомските аспекти, клиничкиот тек и хистолошката разноврсност.

Големо внимание се посветува на хистолошките вариетети на саливарните тумори, подрачје кое доминира во класификациите на туморската патологија на главата и вратот. Имено, од 1954 до 1992 предложени се 6 различни класификации[3,11].
Во овој момент актуелни се две: Првата од Светската здравствена организација предложена од Saifertи Sobinи втората е AFIP – овата морфолошка класификација предложена од Ellis. Првата е посоодветна за практична апликација затоа што овозможува коректна категоризација на најголемиот дел на саливарни тумори. Значајниот развој на радиолошките техники, посебно имиџинг методите е од голема помош во дијагностиката на заболувањата на плунковните жлезди.

Најнапред сијалографијата, а потоа ултрасонографијатабеа основни инвестигации, но појавата на КТ и МР значајно придонесоа за разбирање на проблематиката. Дифузните отекувања на саливарните жлезди обично се сфаќаат како сијалози, хронични сијалоаденитиси и бенигни лимфоепителијални лезии, но, всушност можни се повеќе различни состојби. Кај сите случаи постои редукција на саливацијата како најзначајна карактеристика, со евидентна опструкција или како последица на интерстицијален притисок на екскреторните канали. Оптималниот тајминг за третман е веднаш по егзактна дијагностика на присутните симптоми. Инаку, иреврзибилни промени може да се очекуваат дури и до 80% од случаите.

Материјал и методи
Тенденцијата на овој труд е да се прикажат сите дијагностички и терапевтски дилеми преку ретроспективна рандомизирана серија на 155 пациенти со саливарни тумефакти третирани на Клиниката за максилофацијална хирургија.

where diffuse swelling is the principal symptom and are frequently present in ordinary surgeons practice3,4,5. .The explanation is in the anatomical peculiarity of the parotid and submandibular region with complex bordering and content, and exuberant evident aggregation of histopathology varieties[6,7,8,9,10].

Salivary gland pathology have considerable contribution through the various diseases of minor salivary glands on distinctive intraoral localizations and mostly with expression as benign or malignant neoplasms. Accentuated is their diversity in histological appearance, anatomic site and clinical course in numerous existing publications. Great attention has been paid to the histological varieties of the salivary gland neoplasms, making this site of head and neck tumor pathology to be dominated by classification. Namely, from 1954 to 1992 six different classification schemes were proposed[3,11].

Currently, two new formulations of salivary gland neoplasms are in use: one is from WHO- proposed by Seifert and Sobin, and second is AFIP's morphological classification proposed by Ellis. The first one is the most appropriate for practical application that allows the majority of salivary gland tumors to be correctly categorized. The expanding development of radiological techniques has certainly aided the diagnosis of salivary gland diseases in deferent portion, especially cross-sectional imaging with multi planar reconstructions.

Sialography was solitary and dominant for a long period in last century, and following the incorporation of ultrasound and imaging protocols contemporary is still of value as comprehension with CT or MRI. Diffuse swelling of the salivary gland is usually considered as sialosis, chronic sialoadenitis or benign lymphoepithelial lesion, but in fact, there are many possible causes.

In all cases, there is reduction of salivary outflow as a prominent feature, with evident obstruction or as a consequence of interstitial tissue pressure on excretory ducts. The optimal timing for treatment is in stage with excess of symptoms through an exact diagnosis. Otherwise, irreversible changes up to 80% of cases are to be expected.

Material and methods
The purpose of this study was to expose all that diagnostic and treatment dilemmas through own experience. In a prospective randomized study, 155 salivary glands with evident glandular swelling were examined and treated.

Таб. 1 Завршни дијагнози кај отекувања на саливарни жлезди

Интраоралната саливарна патологија од мали плунковни жлезди најчесто ја сочинуваа разноврсни неоплазми и некротизирачка сијалометаплазија. Имаше инзвонредни варијации во сруктура, клиничка слика и однесување кај овие случаи. Применет беше целосниот алгоритам за патологија на плунковни жлезди, вклучувајќи ги клиничкиот преглед, ултрасонографијата, КТ и МР.
Прелиминарните наоди со инцијалните дијагностики имаа детерминирашка улога за евалурање на патологијата на саливарните жлезди. Одделувањето во дијагностичкиот алгоритам следи по ултразвучната инвестигација; ако не е детектиран тумор, следниот дијагностички чекор е сиалографија. Во спротивно, после неколку индикациони правци се оди на КТ и МР.
Аспирационата биопсија беше техника со значајна улога во проценката на саливарните тумефакти. Брза, безбедна и лесно прифатлива за пациентите и со значајна точност ако се изведува во специјализирани кабинети за ултрасонографска и цитопатолошка евалуација. Ултрасонографски навигираната аспирациона биопсија дава подобри резултати заради контрола на иглата и селекција на виабилни компоненти од туморските ткива за пункција [12,13].

Исклучително важна е улогата на искусен цитопатолог во презентација на пунктатот заради големиот број туморски и нетуморски ентитети, различни и комплексни по стуруктутра.

Клиничкиот преглед се состоеше од инспекција, палпација на афектираната регија и внимателен интраоралан преглед, вклучително и оро-фарингеална инспекција. Промените во саливарната секреција бараа повремени сиалохемиски анализи. Кај суспектна сиалолитијаза се превземаа дополнителни нативни рентгенграфии. Ултрасонографијата и сиалографијата имаа ексклузивност во дијагностиката на хроничните, опструктивните и нетуморските заболувања на плунковните жлезди. Кај 10 случаи беа вршени Color-dopler иследување заради суспектни васкуларни малформации. КТ беше облигаторна за цистични и туморски промении најчесто изведувана со и.в. контраст и анализирана во соработка со радиолог. На тој начин се добиваа неопходните параметри за понатамошни анализи. МР како најсофистицирана радиолошка метода за дијагностика на мекоткивни промени се примени кај 45 случаи со тенки пресеци, Т1 и Т2 протоколи и 3Д реконструкција.

Table 1 - Type of condition in final diagnosis

Intraorally minor salivary gland pathology was mostly represented with wide diversity of neoplasms or necrotizing sialometaplasia. There was remarkable variability in structure, clinical presentation and behavior in those cases. Relationship of major to minor salivary glands neoplasms was reconfirming the ratio of ten-one-one rule as we have realized in previous our series with slight decrease of submandibular neoplasms.

Complete algorithm for salivary gland pathology was performed, including clinical examination, ultrasonography, CT sialogarphy and MRI. Preliminary detection through initial diagnostics has determining asperity for the kind of salivary gland pathology required. Separation in diagnostic algorithm is after Ultrasound examination so if tumor is not detected next diagnostic step would be sialography. On the contrary if tumor is detected over various branching of indication CT and MRI are included.

FNAC is usually performed immediate prior to treatment decision. Clinical examinations were routinely made through facial inspections, virtual palpation and meticulous intraoral findings.

The intraoral findings are especially important with careful oro-pharyngeal inspection. Special attention was made about possible changes in salivary excretion with intermittent including of sialochemical analyzes.

If there was suspicion for salivary stones additional native X-ray were performed[12,13].
Ultrasonography and sialography were almost exclusive diagnostic methods for chronic, obstructive and non-tumor salivary gland lesions.

In additional 10 cases color-Doppler examinations were included mostly in cases with suspicion of vascular malformation in the area of distended salivary gland. Computed Tomography was obligatory when cystic or neoplasm mass was expected.

CT images were usually done with contrast enhancement and analyzed in collaboration with radiologist about important relationship with surrounding tissue landmarks. Doing so, the necessary parameters for further analyses were established.

MRI as the most sophisticated radiological method for soft tissue imaging was used with three - dimensional reconstruction for 45 cases, using thin sections and T1 and T2 weighted protocols.

Сл. 1 МР паротидна жлезда со тумор

Сл. 2 КТ субмандибуларна силолитијаза

Единствено кај случаите со долготрајни бенигни лимфоепителијални лезии или прогресивна малигност детектирани со инцијалните дијагностики беше веднаш поставена индикација за МР. Аспирационата биопсија беше облигаторна во целата студија и беше предизвик за искусен цитопатолог. Ултрасонографски воденатa аспирациона биопсија е особено важно дијагностичко надополнување за децидно усмерување во дијагностиката.

Сл. 3 Ултрасонографски водена аспирациона биопсија

Високата сензитивност дава простор за поголема примена во однос на ex tempore биопсијата[12,13]. Дифузното отекување на голема плунковна жлезда за зголемува можноста за глануломатозно инфекција, лимфоепителијална лезија или примарна или секундарна малигност. Според наше мислење, дифузните рекурентни отекувања на подвиличната плунковна жлезда без калкулоза треба да се третираат оперативно со силоаденектомија, додека останатите треба да се иследат со пункциона биопсија. Оперативно отстранет неопластичен процес хистолошки се евалуира, односно класифицира според класификацијата на WHO ревидирана од Simpson 1994. Кај дел од малигните промени направени се дополнителни имунохистохемиски анализи. Одредувањето на имунохистохемискиот профил обезбедува информации за клеточната диференцијација, пролиферација и функционалниот статусна жлездата или туморската маса.

Резултати

Анализата на целата група се базираше на добиените резултати од статистистичката обработка според зададени критериуми. Крајните дијагнози вклучуваа: саливарни инфламторни процеси 40%, лимфоепителијални лезии 11%, нетуморски заболувања (сиалоаденози, цисти, траума и сл.) 14% и 35 % саливарни неоплазми. Појавата и траењето на симптомите се движи во граници од неколку дена или седмици до повеќе од 36 месеци со преваленција на групата од 12-24 месеци. Објаснувањето лежи во големиот број на случеави со лимфоепителијални лезии и бенигни тумори во студијата. Компаративна евалуација на вредности на пооделни дијагностики покажа дека само сликовните дијагностики (ултразвук, КТ и МР) се апликативни за поствување на тераписки концепт. Според литературни податоци

Fig.1 MRI Parotid swelling with tumor

Fig.2 CT Submandibular Sialolythiasis

Assembled experience with this diagnostic tool is of greatest value for this kind of pathology) Only in cases with long standing lymphoepithelial lesions or progressive malignancy previously detected through initial examinations MRI was directly indicated.
FNAC was significant technique in estimating final diagnosis for salivary swellings. Fast, safe and easy, acceptable for the patients, with high accuracy if performed with competent team and conditions.

Fig. 3 Ultrasonography guided FNAC

Ultrasonography guided FNAC gives much better results because of the selection of viable tissue components from the swelling[12,13].
It was challenging area for our cytopathologist, but in experienced hands, its sensitivity is high and can substantially replace frozen section biopsy. Diffuse enlargement of one major salivary gland raises the possibility of granulomatous infection, lymphoepithelial disease or primary, secondary or metastatic malignancy. In my opinion, diffuse recurrent swelling of one submandibular salivary gland in the absence of calculous obstruction requires sialoadenectomy, although others would strongly favor preliminary FNAC. If neoplasm was operatively confirmed pathological evaluation was according to the classification of WHO revised by Simpson in 1994. As for the short malignant group adequate type of immunohystochemistry graduation was additionally made. Determination of immunohistochemical profiles was occasionally accomplished in lymphoepithelial lesions or malignant tumors with main reason to provide the information about cellular differentiation, proliferation and functional status of the gland or the tumor mass.

Results

The analysis of the entire group was based on the results delivered from the statistical evaluation of data relating to estimated criteria. Final diagnoses included salivary inflammation in 40%, lymphoepithelial lesion in 11%, non-tumor diseases (sialoadenosis, cyst, trauma etc) in 14% and in 35% were salivary gland neoplasms. Duration of symptoms ranged from few days and weeks to over 36 months with prevalence in the group from 12 to 24 months. The explanation was in respectable distribution of lymphoepithelial lesions and benign neoplasms. On accomplished analysis about the differences of defining the swelling extension, the highest significant statistical correlation was found with the sialogra-

рефериранатa сензитивност и специфичност на ултрасонографски воденатa аспирациона биопсија се движат од 55% - 94% и 87% -100% со точност од 79% - 98%. Во нашата студија специфичноста изнесуваше 72%, сензитивноста 91%, додека точноста изнесуваше 83%.

Во согласност со Ferguson 1997, понатамошните сиалохемиски анализи се правени заради промени во органските елементи на плунката при болни состојби. Важно е да се напомене дека кај хронични сијалоаденитиси утврдивме очигледно зголемување на нвоата на имуноглобулените (двојно), лизозим (тројно), лактоферин и албумин во паротидната салива, но не и тоталните протеини како кај Сјогреновиот синдром.

Лизозимот беше покачен кај саркоидоза и постирадијациони состојби, но во вкупна салива. Исто така, и покрај потешкотии во собирањето на плунка кај изводни папили за хистохемиска анализа, се покажа дека овие наоди се вредни бидејки прекузастапеноста на саливарните протеини се верифицира типот на патологија.

Конечно, анализата на ефикасноста на конзервативниот третман покажа дека кај нетуморските заболувања на плунковните жлезди во 70 % води до ремисија или опоравување додека кај 30 % оперативниот третман беше неизбежен заради перманентна деструкција на паренхимот на саливарната жлезда[12,16].

Сл. 4 Субмандибуларна сиаладенектомија со калкулус

Хируршките интервенции вклучуваа во голем број трансорални екстракции на сијалолити или субмандибуларна сиалоаденектомија (заради хронични промени или тумор). За превенција на повреди на маргиналната гранка на лицевиот нерв, инцизиите за хируршки пристап во регијата се правеа пониско со субфасцијална дисекција.

Сл. 5 Трансорално вадење на сиалолити

Во ретки случаи испад во функцијата се должеше на недозирано екартирање. Патологијата на мали плунковни жлезди доминанто ја сочинуваат различни неоплазми, па хируршките процедури зависат од локализацијата и екстензијата на процесот. Радикалната хирургија подразбира радикална ексцизија и адекватна коскена ресекција со или без имедијатна реконструкција. Максиларните или мандибуларните остеотомии беа резервирани за процеси со кранијална или

phy which indicates that only imaging radiology refinements are considerable as substantive diagnostics for diagnostic, therapeutic and prognostic evaluation in this kind of surgical pathology.

According to Fergusons proposal from 1997, further sialochemical analyses were made about changes in organic components of saliva in disease states. It is important to mention here that we have reconfirmed that in chronic sialoadenitis there is obvious increasing of immunoglobulins (twice) , lyzozime (three times normal), lactoferrin and albumin in parotid saliva but not in total proteins as in cases with Sjogren's syndrome.

Lyzozime was elevated in sarcoidosis and radiation damage too, but increasing was in total saliva. Although there are some difficulties in collecting saliva sialochemical analyses are quite effective because recent discoveries have given information on how the parenchymal cells produce a secretion and which genes control the synthesis of salivary proteins.

Finally the analysis of efficiency of conservative treatment disclose that in non-tumor salivary gland diseases in 70% conservative treatment leads to remission or recovery and in 30% operative treatment was inevitable because of permanent destruction of salivary gland parenchyma[12,16].

Fig. 4 Submandibular sialoadenectomy with calculus

On the other hand, surgical interventions were grossly including transoral sialolyths extraction (with pronounced dimension indication) or submandibular sialoadenectomy (for permanent devastation or a kind of neoplasm).

Fig. 5 Transoral sialolyths extraction

For preventing injury to the marginalis branch of the facial nerve the incision was usually lower in the neck with dissection beneath the deep fascia. In rare occasions postoperative wry lip has been caused by overenthusiastic retraction.

Minor salivary gland pathology was mostly including various neoplasms so surgical procedures varied according to the site and extension of the tumor. Radical surgery included radical excisions or adequate bone resections with or without immediate reconstruction.

Maxillary split or mandibular osteotomy was reserved for skull base or parapharyngeal extension. Superficial or total parotidectomies with facial nerve

фарингеална екстензија. Паротидектомиите се изведуваа рутински според индикација, но треба да се напомене дека кај хроничните паротити и бенгни лимфоепителијални лезии се многу потешки и ризични заради фибрози, кои ја ја отежнуваат идентификацијата на лицевиот нерв. Интервенциите би требало да се вршат во раните фази на болеста.

Сл. 6 Суперфициелна паротидектомија со презрвација на фацијален нерв

Сл. 7 Реконструкција на дефект во паротидна регија - миопекторален резен

Дискусија

Контраверзите во менаџментот на паротидната малигност се однесуваат на хируршкиот приод, третманот на вратните метастази, постопративните протоколи и типот на реконструкцијата[1,3,13]. Вратните дисекции се потврдени како ефикасен третман кај агресивни карциноми и перилимфатичка инвазија. Најголемата контраверза се онесува на презервација на завршните гранки на лицевиот нерв[12].

Препораките се за рутинско жртвување кај тумори со висок степен на малигност, но нема убедливи докази за подобрена локална контрола на болеста кај случаи без локална инфилтрација. Аденоид цистичниот, планоцелуларниот и мукоепидермоидниот карцином имаат докажана репутација за малиген неуротропизам. Ако нервот е инфилтриран во малигниот тумор треба да се ресецира и реконструира со интерпонирачки графт од n.auricularis major или n.suralis. Максилофацијалните хирурзи и сродните дисциплини како ОРЛ или трауматолози, покажуваат интерес за проблематиката на повреди на изводниот канал на паротидната плунковна жлезда и саливарните фистули. Целта на третманот е да се обезбеди секрецијата на плунката да се усмери кон усната празнина. Во колку се индентификува проксималниот дел од каналот потребно е да се реконструира со или без стентирање. Кај повреди од интрагландуларен тип добри резултати можат да се постигнат со интрадуктален пласман на полиетиленски катетер бр. 6, за период од 10 -14 дена.

Сл. 8 Канилирање на Стенонов канал

Сл.9 Релоцирање на субмандибуларен канал при сиалореа

Алтернативно, кај повреди со хроничен тек каде отокот се должи на сиалоцела или ефузија, задоволителни резултати може да се постигнат со креација на интраорална фистула преку катетер

preservation were routinely performed according to preoperative planning but I have to accentuate here that parotidectomy for chronic parotitis and lymphoepithelial lesion is much more difficult and hazardous because of the fibrosis, which impedes recognition and dissection of the facial nerve.
The operation should be undertaken early rather than late in the course of disease.

Fig.6 Superficial parotidectomy with preservation of n.VII

Fig.7 Reconstuction of parotid defect – myopectoral flap

Discussion

Pronounced are controversies in the management of parotid malignancy regarding the surgical approach, neck management, postoperative protocols and type of reconstruction[1,3,13].
Neck dissection is confirmed as effective in cancers with aggressive characteristic as are high grade malignancy, recurrent malignancy, deep lobe malignancy and perilymphatic invasion[12].
The controversy of cardinal importance is whether the facial nerve and its branches can be spared. It has been recommended that the facial nerve should be routinely sacrificed in all cases with high-grade tumors, but there is no convincing evidence that local control is improved by sacrificing the nerve in the absence of local infiltration. Adenoid cystic, squamous and mucoepidermoid carcinomas have an approved reputation for malignant neurotropism, but in the most cases are sequential. If the nerve is clearly involved by the malignancy it can be resected and an interpositional graft carried out using great auricular or sural nerve.
Historically maxillofacial surgeons as well as related disciplines like ENT, plastic or traumatologic surgeons have been quite interested in the problem of parotid duct trauma and salivary fistula. The aim of treatment in this kind of surgical pathology is to redirect salivary flow back into the mouth. If the proximal duct can be identified with cannulation it can be reconstructed with or without stenting. For intraglandular type of injury excellent result can be obtained with intraductal placement radiopaque polyethilene catheter number 6, its fixation and careful restoration of ductal walls.

Fig.8 Canullation of parotid duct

Fig.9 Relocation of submandibular duct for sialorrhoea

Catheter is left in place (intraluminaly) for approximately 10 to 14 days. Alternatively for the cases with chronic parotid injury where the swelling is created from sialocoele or effusion, quite satisfactory results

позициониран во цистичната шуплина ориентиран интраорално. Кај неколку случаи со сиалореа многу добар ефект се постигна со транспозиционирање на субмандибуларниот изводен канал во палпатоглосниот набор. Резултатите од студијата имаат рефлексија и на потеклото на сиаломегалијата и рекурентното отекување[2,11].

Може да се сумира дека рекурентното отекување беше без знаци на акутна инфламација или алергија. Во минатото ваквата клиничка слика беше асоцирана со Mb Mikulicz и Sy Sjogren. Билатералните или поретките унилатерални рекурентни сиаломегалии со примарен или секундарен Sy Sjogren во анализата изнесуваа 11 %. Дифузното отекување треба да се исследи и диференцијално дијагностички (во нашата студија секој поединечен случај на локализирани тумефакти беше иследен и соодветно третиран). Саливарните неоплазми беа рутински дијагностицирани и третирани. Конечно, посебно внимание треба да се посвети на HIV позитивните саливарни заболувања (AIDS). Во околу 25% од случаевите првите манифестации на оваа тешка вирусна инфективна болест се со билатерално отрекување на саливарни жлезди. Радиолозите се согласни дека MP, каде што е достапна, е супериорна во детекција на оваа патологија. Сериозен проблем претставуваат и лажно негативните резултати кај суспектните паротидни отекувања, за кои сме на мислење дека треба да се повторат облигаторно со ултрасонографска навигација, компарираат со останатите иследувања или пак да се примени биопсија ex tempore. За повеќе автори Core биопсијата има супериорна сензитивност и специфичност заради можноста за хистолошка евалуација на примерокот, па дури и имунохистохемија. Недостатоци се што мора да се изведе под локална анестезија преку кожна инцизија, а можни се и сериозни компликации во смисла на крварење, повреда на лицевиот нерв и расејување на туморскиот процес.

Заклучок

Кумулативно на оваа студија можеме да кажеме дека инвестигациите кај оваа хируршка патологија зависат од правилна клиничка процена, потенцирајќи дека точната дијагноза е од голема важност. Дијагностичкиот протокол и радиолошките наоди се со докажано големо значење кај рекурентните саливарни отекувања, бидејќи овозможуваат адекватна радикалност во третманот со истовремено постигнување на минимален постоперативен морбидитет.

were obtained with creating a controlled internal fistula over positioning of catheter from cystic space to intraoral cavity. Determinate reflection of the study is with regard to potential derivation of sialomegaly and recurrent swelling[2,11].

We can summarize that recurrent salivary gland swelling was with no evidence of acute inflammation or allergy in this analysis.

These swellings in the past have been associated with the Morbus Mikulicz and Syndroma Sjögren. Bilateral or less commonly unilateral recurrent sialomegaly in association with primary or secondary Sjögren's disease take around 11% in our analyses.

Other possible derivation of diffuse swelling or local mass one should have on his mind in differential diagnosis (in our study, every particular type of so-called localized mass was diagnosed and treated). Salivary gland neoplasms were routinely diagnosed and treated.

Finally, special attention in the future should be estimated about HIV associated salivary gland disease.

This type of complex viral infection is occasionally reported with diffuse swellings of major salivary glands as principal symptom.

By virtue of its superior potential for soft-tissue contrast resolution, lack of bone and dental artifacts, obviation of the need for contrast material and direct multiplanar imaging capability, MRI should be expanded upon and fully utilized to image salivary gland pathology.

Conclusions:

We can sublimate that the investigation of this kind of surgical pathology depends greatly on decisive clinical judgement, emphasizing that the diagnosis is one of importance. Diagnostic work-up, with imaging radiology refinements, is approved as great proficiency in the most clinical presentation of recurrent salivary gland swellings, correspondingly obtaining adequate radical treatment with minimal functional morbidity.



Слика 1 / Figure 1

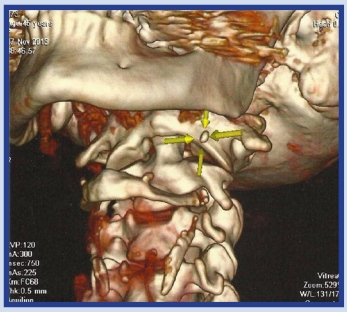

Слика 2 / Figure 2

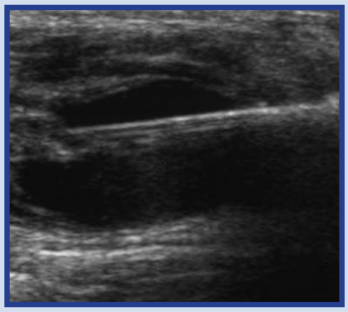

Слика 3 / Figure 3



Слика 4 / Figure 4

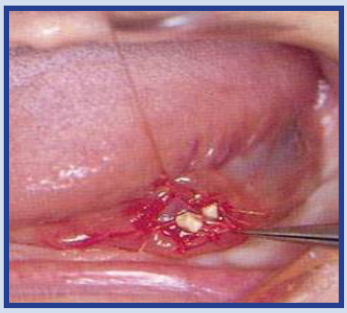

Слика 5 / Figure 5

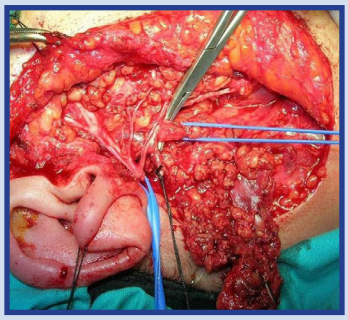

Слика 6 / Figure 6



Слика 7 / Figure 7

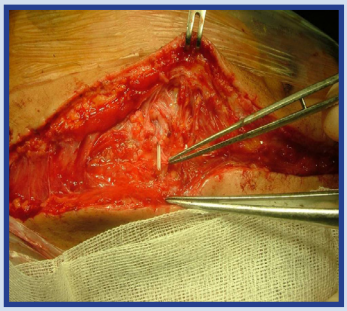

Слика 8 / Figure 8

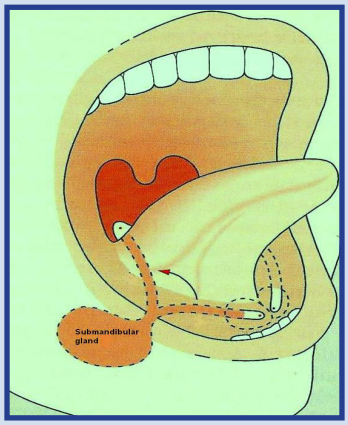

Слика 9/ Figure 9

Сл. 1 МР паротидна жлезда со тумор
Сл. 2 КТ субмандибуларна силолитијаза
Сл. 3 Ултрасонографски водена аспирациона биопсија
Сл. 4 Субмандибуларна сиаладенектомија со калкулус
Сл. 5 Трансорално вадење на сиалолити
Сл. 6 Суперфициелна паротидектомија со презрвација на фацијален нерв
Сл. 7 Реконструкција на дефект во паротидна регија - миопекторален резен
Сл. 8 Канилирање на Стенонов канал
Сл.9 Релоцирање на субмандибуларен канал при сиалореа

Fig.1 MRI Parotid swelling with tumor
Fig.2 CT Submandibular Sialolythiasis
Fig. 3 Ultrasonography guided FNAC
Fig. 4 Submandibular sialoadenectomy with calculus
Fig. 5 Transoral sialolyths extraction
Fig.6 Superficial parotidectomy with preservation of n.VII
Fig.7 Reconstuction of parotid defect – myopectoral flap
Fig.8 Canullation of parotid duct
Fig.9 Relocation of submandibular duct for sialorrhoea

ЛИТЕРАТУРА ***REFERENCES***

1.McGurk M., Escudier MP, Thomas BL, Brown JE. A revolution in the management of obstructive salivary gland disease. Dent Update 2006;33(1):28-30, 33-6.

2.Cummings CW, Fredrickson JM at all. Otolaryngology – Head and neck surgery. II nd ed. Mosby – Year Book, St. Louis-Baltimore-Boston, 1993; 2: 1043-78.

3.Thawley SE, Panje WR, Batsakis JG. Comprehensive Management of Head and Neck Tumors, Vol.II. W.B. Saunders Company, Philadelphia; 1999, p.1147-72.

4.Conley J. Salivary Glands and the Facial Nerve; George Thieme Publishers, Stuttgart; 1975, p.313-25.

5.Popovski V, Iliev A. Extensive craniofacial resections in various malignancies of the maxillofacial region, Pro Otology; 2001 Vol.I(1): 18-21.

6.Pereira JA, Merí A, Potau JM, Prats-Galino A, Sancho JJ, Sitges-Serra A. (2004): A simple method for safe identification of the facial nerve using palpable landmarks. Arch Surg. 2004 Jul;139(7):745-7.

7.Kosins AM, Hurvitz KA, Evans GR, Wirth GA. Facial paralysis for the plastic surgeon. Can J Plast Surg. 2007;15 (2):77-82.

8.Woltmann M, Faveri R, Sgrott EA. Anatomosurgical study of the marginal mandibular branch of the facial nerve for submandibular surgical approach. Braz Dent J. 2006;17(1):71-4.

9.Pogrel MA., Schmidt B., Ammar A. The relationship of the buccal branch of the facial nerve to the parotid duct. J Oral Maxillofac Surg. 1996 Jan;54(1):71-3.

10.Erbil KM, Uz A, Hayran M, Mas N, Senan S, Tuncel M. The relationship of the parotid duct to the buccal and zygomatic branches of the facial nerve; an anatomical study with parameters of clinical interest. Folia Morphol 2007 May;66(2):109-14.

11.Seifert G, Miehlke A, Haubrich J & Chilla R. Diseases of the salivary glands: pathology, diagnosis, treatment, facial nerve surgery, George Thieme, New York; 1988. p.18-32.

12.Howlett DC. Diagnosing a parotid lump: fine needle aspiration cytology or core biopsy? The British Journal of Radiology 2006;79: 295-297.

13.Piccioni LO. et al. Fine-needle aspiration cytology in the diagnosis of parotid lesions. Acta Otolarhingologica Italica. 2011;31:1-4.

14.Guerrissi J., Gil Miranda M. (2007): Intraneural topography of the extratemporal facial nerve: microsurgical nerve reconstruction. J Craniofac Surg. 2007 May;18(3):578-85.

15.Ptak T., Geyer C. (1995): Diseases of the parotid gland. Postgraduate Radiology;
Vol.15(3):119-150.

16.Kilic C, Kirici Y, Kocaoglu M. Double facial nerve trunk emerged from the stylomastoid foramen and petrotympanic fissure: a case report, J Korean Med Sci. 2010 Aug;25(8):1228-30.

17.Popovski V. Massive Deep Lobe Parotid neoplasms and Parapharyngeal Space Occupaing Lesions: contemporary surgical approaches, Contributions, 2007; XXVIII (1): 113-28.

18.Ariyoshi Y, Shimahara M. Determining whether a parotid tumor is in the superficial or deep lobe using magnetic resonance imaging, J Oral Maxillofacial Surg 1998; 56(1):23-6.

19.Gomez DR, Katabi N, Zhung J, Wolden SL, Zelefsky MJ, Kraus DH, Shah JP, Wong RJ. Clinical and pathologic prognostic features in acinic cell carcinoma of the parotid gland. Cancer. 2009 May 15;115(10):2128-37.

20.Richards AT, Digges N, Norton NS, Quinn TH, Say P, Galer C, Lydiatt K. Surgical anatomy of the parotid duct with emphasis on the major tributaries forming the duct and the relationship of the facial nerve to the duct. (2004); Clin Anat. 2004 Sep;17(6):463-7.

21.Zenk J, Gottwald F, Bozzato A, Iro H. Submandibular sialoliths. Stone removal with organ preservation. HNO 2005;53(3):243-9.

22.Witt LR, Iro H, Koch M, McGurk M, Nahleli O. Minimally Invasive Options for Salivary Calculi. Laryngoscope 2012; 122:1306-11.

Универзитет „Св. Кирил и Методиј“ во Скопје "Ss. Cyril and Methodius" University in Skopje
Списание на Стоматолошкиот факултет - Скопје Review of Faculty of Dentistry - Skopje

ДИСФУНКЦИЈА НА ВИЛИЧНОЗГЛОБНИОТ ДИСКУС

TEMPOROMANDIBULAR DISC DYSFUNCTION

Автор: Љубен Гугувчевски

Универзитет Св. Кирил и Методиј Скопје
Стоматолошки факултет
Катедра за стоматолошка протетика

Autor: Ljuben Guguvcevski

University Ss "Cyril &Methodius" Skopje
Faculty of Dental Medicine
Department for Prosthodontics

Апстракт

Најчесто забележаното пореметување на дискусот е всушност, неговата лоша поставеност во однос на капитулумот на долната вилица и во однос со слепоочната коска.

Цел на трудот е да се објаснат хистолошките промени на оптоварен и малпониран виличнозглобен дискус кај пациентите со неправилности во виличниот зглоб. Испитувањето е спроведено врз група од четири пациенти од женски пол, коишто имаат виличнозглобни неправилности.

Дискусната малпозиција позната уште и како дислокација на дискусот се карактеризира со изместеност на дискусот во зглобниот простор во состојба кога се вилиците или затворени или непосредно до состојба на затворена уста.

Промените во организацијата и структурата на малпонираниот дискус и ткивата на задниот атечмен се резултат на зголемено оптоварување коешто предизвикува процес на клеточна деградација и преструктуирање на екстрацелуларниот матрикс.

Клучни зборови: виличен зглоб, дислокација на дискус, хистолошки промени

Abstract

Introduction: The most often derangement is disc malposition in relation with mandible condyle and temporal bone.

The aim of the study: The aim of this study is to explain the histological changes in loaded and malposition temporomandibular disc in patients with jaw joint disorders.

Material and methods: The examination is done over a group of four female patients with temporomandibular joint disorders.

Discussion: Disc malposition known also as disc dislocation is characterized with disc dislocation in joint space when jaws are in close or near closed position.

Conclusion: Changes in the organization and composition of the malpositioned disc and posterior attachment tissues are secondary to abnormal loading which induces cell-driven processes of degradation and reassembly of the extracellular matrix.

Key words: temporomandibular joint, articular disc, histological changes.

Вовед

Една од најчесто присутните артропатии во виличниот зглоб претставува дисфункцијата на дискусот. Пациентите коишто се судираат со ова проблематика се различно третирани и им се нудат различни терапевтски постапки што имаат за цел намалување на тегобите. Познавањето на физичката позадина на оваа дисфункција е основата на која треба да се базира планот за третман на овие пациенти. Повеќе структури во виличниот зглоб може да бидат изложени на промени, па во тој контекст и дискусот, како една од компонентите на зглобот, исто така, може да биде предмет на внатрешно зглобно пореметување. Најчесто забележаното пореметување на дискусот е всушност, неговата лоша поставеност во однос на капитулумот на долната вилица и во однос со слепоочната коска. Оваа лоша и несоодветна поставеност на дискусот е означена како дискусна малпозиција.

Преглед на литературата

Повеќе автори се интересираат за проблематиката на дисфункција на дискусот на виличниот зглоб, па во продолжение ќе се запознаеме со одредени ставови и препораки до кои дошле авторите во своите студии.

Jonsson со сор.[1] истакнуваат дека промените во зглобните меки ткива и во дискусот, всушност претставуваат еден адаптивен механизам што има за цел задржување на вистинската патека на кондилот и опстојување кон зголемените оптоварувања на компонентите во виличниот зглоб.
Alkhader со сор.[2] го испитуваат дискусот со помош на магнетно резонантно снимање и констатираат дека дисфункцијата на дискусот повлекува и појава на коскени неправилности во виличниот зглоб. За следење на понатамошните промени, авторите препорачуваат да се користи технологијата на конбин компјутерската томографија.

Неправилностите во функцијата на виличниот зглоб се јавуваат како последица на несоодветни релации што постојат меѓу дискусот, мандибуларниот кондил, зглобната јама и зглобниот туберкулум, констатираат Loreto со сор.[3]

Murphy со сор.[4] ја испитуваат колагената подреденост на дискусот со употреба на поларизирана светлина и скенинг електронска микроскопија.
Метод на избор за испитување на дисфункцијата на меките виличнозглобни ткива, па во таа смисла и на дискусот, според Deregibus со сор.[5] е магнетно резонантното снимање, преку кое

Introduction

One of the most common jaw arthropathies is the internal derangement designated as disc displacement.

Patients with this disorder are treated in different ways and many different types of treatment have been associated with diminution of symptoms.

Understanding the physical nature of the disease is basic to planning the treatment of these patients.

Many temporomandibular joint structures can be subject of changes, so disc as a structure can be a subject to change, in internal joint derangement.

The most often derangement is disc malposition in relation with mandible condyle and temporal bone.

This wrong and inadequate position of the disc is known as disc malposition.

Literature review

Many authors are interested about the problems connected with disc dysfunction and in the text below some observations will be discussed.

Jonsson et al[1] concluded that increase in soft tissue thickness is interpreted as an adaptive mechanism to maintain the condyle path and withstand excessive loading at interposition of the temporomandibular joint components.

Alkhader et al[2] examined jaw joint with MR images and they concluded that disc dysfunction is characterized by the presence of osseous abnormalities in the jaw joint.

For further changes examination cone beam technology has to be done.

Internal derangement of the temporomandibular joint is due to an abnormal relationship of the articular disc to the mandibular condyle, glenoid fossa and articular eminence, stated Loreto et al[3]

Murphy et al[4] research the collagen alignment via polarized light and scanning electron microscopy.

Deregibus et al[5] in their study stated that magnetic resonance imaging (MRI) is the method of choice for examining the soft tissue pathology and with this method many useful characteristic can be observed.

Tvrdy et al[6] stated that treatment using occlusal splint is one of the most frequently used methods of

може да се добијат релевантни податоци за сите зглобни простори како и да се идентификира внатрезглобното пореметување.
Tvrdy со сор.[6] ја потврдуваат констатацијата дека терапијата со оклузални вметнувачи е сеуште најчесто користен метод во конзервативниот третман на дисфункциите на виличнозглобниот дискус со напомена дека и артроцентезата, кај случаите со актуна заклученост на зглобот, може да даде одлични резултати.

Abidi со сор.[7] ја нагласуваат важноста од примената на оклузалните вметнувачи во менаџирањето на виличнозглобните неправилности, а во тој контекст и дискусната дисфункција. Авторите се согласуваат со мислењето дека механизмот на дејствување на оклузалните вметнувачи и нивната ефикасност сеуште се недоволно јасни.

Цел на трудот
Цел на трудот е да се објаснат хистолошките промени на оптоварен и малпониран виличнозглобен дискус кај пациентите со неправилности во виличниот зглоб.

Материјал и метод
Испитувањето е спроведено врз група од четири пациенти од женски пол, коишто имаат виличнозглобни неправилности. Средната возраст на испитуваната група изнесува 34 години, а сите испитаници се жалат на назначени проблеми во нормалната функција на џвакалниот систем.

Резултати и дискусија

Критериуми за одредување на дискусната малпозиција
Дискусната малпозиција позната уште и како дислокација на дискусот се карактеризира со изместеност на дискусот во зглобниот простор во состојба кога се вилиците или затворени или непосредно до состојба на затворена уста.

За да се постави дијагнозата на малпониран дискус, тој мора да биде во абнормална позиција во однос со мандибуларниот кондил. Кај некои пациенти дискусот може да биде малпониран и како што веќе истакнавне и во однос со слепоочната коска. На сл. 1 се прикажани одредени соодноси на дискусот кон кондилот и кон темпоралната коска.

Сл. 1. Состојба на затворена уста и сооднос на дискусот и кондилот кај клинички здрав виличен зглоб

Дискусната малпозиција може да се манифестира на различни начини. Кога е дискусот по-

conservative treatment. The same authors pointed that arthrocentesis of the temporomandibular joint is used not only of acute closed lock but also in the treatment of various temporomandibular disorders.

Abidi et al[7] put their accent on the use of oral splints with responsibility to manage TMDs is quite popular even though its mechanism of action and efficacy remains unclear.

The aim of the study
The aim of this study is to explain the histological changes in loaded and malposition temporomandibular disc in patients with jaw joint disorders.

Material and methods
The examination is done over a group of four female patients with temporomandibular joint disorders.

The mean age was 34 years; all of them suffer from severe problems in normal function of masticatory system.

Results and discussion

Criteria for disc malposition determing
Disc malposition known also as disc dislocation is characterized with disc dislocation in joint space when jaws are in close or near closed position.

For a diagnosis of disc displacement the disc must be malpositioned with respect to the condyle. Sometimes the disc may be abnormally related to the temporal bone.

On fig. 1 are presented some disc relations to the temporal bone.

Fig. 1. Jaw closed condyle-disc relationship in normal joint

Malposition of the disc may be manifested in different ways. When the disc is located in front of the condyle it is said to be anteriorly displaced.

The disc is also commonly located anterior to the condyle and therefore said to be anterolaterally or anteromedially displaced.

Posterior disc displacements are rare but have been reported. Partial displacements may also occur.

In the most common case the disc is laterally malpositioned in the joint.

If upon jaw opening the malpositioned disc assumes an essentially normal position it is said to reduce.

ставен пред кондилот, тогаш оваа состојба ја означуваме како предна поместеност. Дискусот може да биде поместен и предностранично, но и предновнатрешно во однос со кондилот. Задната поместеност на дискусот е поретко присутна, но може кај некои пациенти да се забележи и делумна поместеност.

Кај најголемиот број случаи дискусот е малпониран странично во виличниот зглоб. Ако во фазата на отворање на устата, дискусот е главно во нормална позиција, тогаш го означуваме како редуциран дискус, додека, ако во состојба на отворена уста, дискусот е малпониран, тогаш се означува со терминот нередуциран дискус. Дискусот може да биде и парцијално редуциран на одредено медиолатерално ниво во зглобот[8].

Малпозицијата на дискусот е во однос со зголеменото оптоварување на дискусот и неговите атечмени. Поради оваа состојба настануваат промени во ткивата на дискусот, што може да се констатира преку артрографски и магнетнорезонантни испитувања. Важно е да се знае дека, како редуцираните, така и нередуцираните дискуси се јавуваат како резултат на зголемени оптоварувања коишто траат подолг временски период. Видливите ткивни промени на дискусот се во врска со зголемените оптоварувања, како во однос со правецот на оптоварувањето, така и во времетраењето на оптоварувањето.

Ткивни промени на малпонираниот дискус

Ткивните промени коишто се случуваат на малпонираниот дискус се идентични со оние што се забележуваат и кај сите други синовијални зглобови. Терминот ремоделирање што тука ќе се употребува, всушност се однесува на механичкото оптоварување, коешто предизвикува промена во организацијата на зглобните ткива. Овие ремоделирачки процеси во зглобните ткива, честопати се означуваат како прогресивни или регресивни процеси. Општо земено, прогресивното ремоделирање се однесува на пролиферативните процеси, коишто се препознаваат преку зголемување на ткивниот волумен, зголемување на густината на клетките и зголемување на бројот на клетките со одреден фенотип. Обратно од ова, регресивното ремоделирање се карактеризира со намалување на клеточноста, намалување на ткивниот волумен, како и сите други знаци, коишто се карактеризираат со сите одлики на ткивна дегенерација. Настанува намалување на густината на клетките, додека ткивниот волумен се зголемува, а исто така, има и зголемена продукција на екстрацелуларен матрикс. Во овој

A nonreducing disc remains malpositioned when the jaws are opened. The disc that becomes reduced at one mediolateral level of the joint but not at another is said to be partially reduced.

Disc malposition is associated with abnormal loading of the disc and its attachments. Because of this tissue changes occur which can be noticed by artrographic and MRI investigations.

The important point is that for both reducing or nonreducing discs the joint tissues are habitually under abnormally directed loads for long periods.

Direction and duration of the anomalous load rather than its magnitude are responsible for the dramatic tissue alterations observed.

Tissue alterations in malpositioned disc

The tissue changes observed in disc derangements can be discussed using the same terminology applied to other synovial joints.

Term remodeling used here is accompanied with mechanical loading and because of it the change in tissue organization occurs.

Remodeling processes in joint tissues are often distinguished as progressive or regressive.

Progressive remodeling is regarded as a proliferative process which may be recognized by the presence of an increase volume of tissue containing an increased density of cells and increase in number of cells having a certain phenotype.

Regressive remodeling is recognized by decreased tissue volume and cellularity as well as other signs of tissue degeneration.

The density of the cells may be decreased while tissue volume is increased and increased production of extracellular matrix.

Remodeling will be used here to designate a process which the extracellular matrix of a tissue is degraded and resynthesized in an organization that is new in some way with the tissue being recognized as healthy but not of an organization normal for the tissue side.

Remodeling may involve changes in cell number and phenotype within the tissue along with changes in composition and organization of the extracellular matrix.

случај, ремоделирањето се однесува на процесот преку кој екстрацелуларниот ткивен матрикс се деградира и ресинтетизира во една сосема нова организација, во ткиво кое го означуваме како здраво, но секако не во ткиво кое има нормална организација за соодветниот орган. Ремоделирањето може да ги вклучи промените во бројот на клетките и нивниот фенотип, заедно со промените во составот и организацијата на екстрацелуларниот матрикс.

Микроскопски карактеристики на здравиот дискус и задниот атечмен

Дискусот е составен од густа колекција на колагени влакна, картилагинозни протеогликани и фино разгранет систем на еластични влакна. Клеточниот фенотип варира од фиброцити до хондроцити.

Сл. 2. Горна површина на задниот дел кај здрав дискус, којшто има необична концентрација на хондроцити. Колагените влакна се прикажуваат како бели округли формации. Картилагинозниот протеогликан е локализиран во сино обоен матрикс

Главно доминира типот I колагени влакна, додека типот II колагени влакна е главно застапен во регииите каде има картилагинозни протеогликани. Колагените фасцикули во средишната зона на дискусот се ориентирани повеќе или помалку вертикално во однос со медиолатералната оска на дискусот. Друга група колагени фасцикули поминуваат преку краевите на дискусот и влегуваат во предниот и во задниот атечмен.

Одредена група колагени влакна излегуваат од средишната зона на дискусот и се придружуваат на колагените влакна од задниот атечмен на дискусот. Разбирливо е дека постојат разлики во организацијата на влакната на изместените дискусни ткива. Описот којшто погоре го наведовме е најчестиот распоред на колагените влакна во дискусот. Овој распоред опишан како модел на колагени влакна е карактеристичен за предна, предномедијална или преднолатерална поставеност на кондилот.

Прекумерно оптоварување поврзано со дислокација на дискусот

Кога задниот дел од дискусот е поставен пред кондилот, предниот дел од задниот атечмен е поставен меѓу коскените зглобни површини. Кога мандибулата е во својата мировна позиција, задниот дел на дискусот е предмет на стекнато оптоварување. Во првите фази на отворање на устата, кај случаите каде има редукција на дискусот и при понатамошните фази на отворање на

Microscopy of the normal disc and posterior attachment

The disc is composed of a dense collection of collagen fascicule, cartilage-like proteoglycans (CPG) and a fine branching system of elastic fibers. Cell phenotypes vary from fibrocytes to chondrocytes.

Fig. 2. Upper surface of the posterior band in a normal specimen having an usual concentration of chondrocytes. Anterior is on the left side. The collagen fibers are unstained and appear white. The cartilage-like proteoglycan is localized in the blue-stained matrix

Type I collagen fibers predominate, but type II collagen is present chiefly in the regions where cartilage-like proteoglycans is present.

The collagen fascicule in the intermediate zone of the disc is oriented more or less perpendicularly to the mediolateral axis of the disc.

Another group of fascicule pass antreriorly and posteriorly into the anterior and posterior bands of the disc.

Considerable variations are observed in the collagen fiber organization of disc displacement tissues both regionally within and between specimens.

The descriptions below are generalizations on commonly seen collagen fiber patterns. They apply best to specimens in which the disc is located anteriorly, anteromedially or anterolaterally to the condyle.

Overloading patterns associated with disc displacement

When the posterior band of the disc is located in front of the condyle, the anterior part of the posterior attachment becomes located in the interval between the articulating surfaces of bones (see Fig. 1.).

When the mandible is at rest the posterior band in this position is subjected to habitual loading from behind rather than from the normal, inferosuperior direction.

During the initial stages of jaw opening in a case of reducing disc and throughout opening in a case of nonreducing disc the posterior band is subjected to loading from the rear.

The intermediate zone and anterior band of the disc in their displaced positions are also removed from habitual inferosuperiorly directed loading and are subjected to forwardly directed forces via the posterior band.

устата, кај случаите со нередуциран дискус, задниот дел на дискусот е предмет на оптоварување коешто потекнува од задниот дел на виличниот зглоб. Средната зона и предниот дел на дискусот доаѓаат во позиција на зголемено оптоварување и се предмет на директно дејство на силите коишто се насочени преку задниот дел на дискусот. Зглобните ткива реагираат кон овие зголемени оптоварувања на еден специфичен начин. Кај случаите каде постои редукција на дискусот, каде дискусот се враќа главно во својата нормална позиција, може да се очекува дека предизвиканата ткивна реакција поради зголеменото оптоварување, општо земено, ќе се разликува од она оптоварување, забележано кај случаите каде постои дислокација на дискусот без редукција.

Се чини дека не постои никаква значајна разлика во ткивата кај редуцираниот и нередуцираниот дискус. Кај редуцираниот дискус износот на време коешто дискусот го минува во редуцирана состојба е нагласено недоволно, за да се предизвика ткивна организација, којашто суштествено се разликува од онаа кај нередуцираниот дискус[8].

Напредување на дискусната дисфункција
Малпозицијата на дискусот е придружена со карактеристични промени во формата, димензиите, ткивната организација и состав. Кај случаите со поместеност на дискусот, дискусните ткива може да бидат сосема уредни во медиолатерално ниво на зглобот или пак, нагласено променети во некое друго зглобно ниво.

Анатомски и микроскопски белези на дискусната малпозиција и на дискусните атечмени
Во продолжение ќе се запознаеме со анатомските и микроскопските карактеристики на малпонираниот дискус и неговите атечмени преку проследување на процесите на ремоделирање

Ремоделирање на задниот атечмен
Нормалниот распоред на колагените влакна на картилагинозните протеогликани во задниот дел по должината на заднодолната граница на дискусот се заменува со модел, кадешто влакната се протегаат паралелно со површината на задниот атечмен навлегувајќи во задниот сноп на дискусот.

Сл. 3. Распоред на колагените влакна кај клинички здрав дискус и кај задниот атечмен. Линиите и кругчињата го прикажуваат лонгитудиналниот и напречниот пресек на колагените влакна

The joint tissues react to these abnormal loading regiments in characteristic ways.

In disc reduction where the disc returns to an essentially normal position and loading regiment it may be expected that the tissue reactions induced by the abnormal loading would be generally different from those observed in disc displacement without reduction.

In the reducing disc the amount of time the disc spends in the reduced state is apparently insufficient to induce tissue organization that is generally different from that of the nonreducing disc.

Progression of disc derangement
Malposition of the disc is associated with characteristic differences in shape, dimension and tissue composition and organization.

Additionally while the tissue changes that characterize disc displacement are often recognizable at all mediolateral levels of many specimens this is not universally the case.

Anatomy and microscopy of derangements of the disc and its attachments
In the text below anatomic and microscopic characteristics of disc derangements and its attachments will be presented via remodeling process.

Remodeling of the posterior attachment posterior band union
The normal radiation of collagen fibers of the CPA into posterior band along its posteroinferior border becomes replaced by a fascilular pattern in which the fibers run parallel to the surfaces of the posterior attachment penetrating into the band at approximately their level of departure from the posterior attachment.

Fig. 3. Principal collagen fiber patterns in the normal disc and posterior attachment (block section cut through the disc perpendicularly to its transverse axis)

Remodeling within the anterior part of the posterior attachment
The posterior attachment is longer in disc displacement specimens.

The collagen fibers immediately behind the junction of the posterior band and posterior attachment have a more rectilinear orientation and are of larger caliber than is present in normal posterior attachments.

Ремоделирање во предниот дел на задниот атечмен
Нормалниот распоред на колагените влакна на картилагинозните протеогликани во задниот дел по должината на заднодолната граница се заменува со фасцикуларен модел. Влакната на овој фасцикуларен модел се протегаат паралелно со површината на задниот атечмен, навлегувајќи во едниот крај којшто излегува од задниот атечмен. Вака изменетиот модел е патогномичен за дијагнозата на малпониран дискус.

Сл. 4. Распоред на колагени влакна во примерок на малпониран дискус. Линиите и кругчињата го прикажуваат надолжниот и напречниот пресек на колагените влакна, настаната е ремоделација на предниот сноп на средишната зона и на задниот сноп

Ремоделација во предниот сноп на задниот атечмен
Кај малпонираните дискуси задниот атечмен е секогаш подолг. Колагените влакна непосредно до спојот на задниот сноп и задниот атечмен имаат поисправена поставеност и се со поголем калибар отколку што е тоа случај со нормалните, немалпонирани дискуси. Задниот атечмен кај овие примероци на дискуси е понагласено хијалонизиран и содржи округли хондроцитни клетки. Овие клетки и интерстициумот на колагените влакна, прикажани преку хистохемиски и имунохистохемиски методи содржат гликозаминогликани, коишто се карактеристични за картилагинозните протеогликани.

Ремоделирање на задниот сноп
Ремоделираниот заден сноп на малпонираниот дискус е организиран како потенка регија, лоцирана меѓу потенкиот фибротичен заден атечмен и потенката интермедијарна зона, лоцирана нанапред. Карактеристични се промените и во структурата на клетките. Имено, додека картилагинозните гликозаминогликани се намалуваат, во ткивото има постојано присуство на клетки, коишто имаат фенотип на хондроцити.

Ремоделирање на предниот сноп, неговите атечмени и средишната зона
Како што е случај и со задниот сноп, така и нормалната форма на предниот сноп и организацијата на колагените влакна во овој дел се модифицираат, но суштинска промена во архитектурата на предниот сноп сеуште не е направена. Постојат мали промени во должината на темпоралниот атечмен на предниот сноп, коишто е во непосредна врска со малпонираниот дискус. Кај долготрајно малпонираните дискуси

Remodeling in the posterior band
In parasagittal sections the remodeled posterior band of the disc is recognized as a thicker region located between the thinner, fibrotic posterior attachment posteriorly and thinner intermediate zone anteriorly.

Fig. 4. Principal collagen fiber patterns in a disc displacement specimen. The lines and circles represent longitudinally and cross-sectionally cut collagen fibers

While the cartilage-like glycosaminoglycans content of the tissue may be reduced it is consistently present in association with cells that have the phenotype of chondrocytes.

Remodeling of the anterior band, its attachments and the intermediate zone
As in the case of posterior band the normal shape of the anterior band and the organization of the collagen fibers within it are often modified, but a detailed study of the architectural abnormalities within the anterior band has not been done.

In the latter case a fibroproliferative tissue is often observed in intimate adherence to the disc surface.

A recognizable intermediate zone may be present at one mediolateral level of the disc but not at another.

Pathosis
In any sizeable sample of disc derangement joints it is possible to find specimens in which features of remodeling and dysplasia alone are present without any accompanying pathologic condition.

The pathosis associated with disc derangements will be treated summarily here.

Discussion
The surfaces of the disc especially in more advanced derangements may exhibit fissuring fibrillation and fraying.

Signs of degeneration in the extracellular matrix of the discs include a regional increase or decrease in cell number, chondromalacia, loss of collagen fiber birefringence, decrease in elastic fiber content cystic and myxomatous lesions, dystrophic mineralization, metaplastic bone, neovascularization and perforation.

Posterior attachment
Both acute tissue injury and degenerative pathosis are observed in the posterior attachment observation of extravasated red blood cells in the posterior attachment of discectomy specimens is common

се забележува фибропролиферативно ткиво коешто е во близок контакт со површинскиот слој на дискусот.

Патоза

Кај одреден број вилични зглобови со малпонирани дискуси, може да се најдат такви примероци на дискуси каде се присутни состојби на ремоделација и дисплазија, а при тоа да не постојат одредени патолошки состојби. Во продолжение ќе се запознаеме со патозите на дискусот, на задниот атечмен и зглобните ткива на слепоочните и кондиларните компоненти на виличниот зглоб.

Патоза на дискус: површината на дискусот особено кај понагласените малпозиции прикажува набразденост, растреситост и појава на звук. Знаците на дегенерација во екстрацелуларниот матрикс на дискусот се однесуваат на зголемување или намалување на бројот на клетки, хондромалација, губиток на нормалниот поларизиран зрак на светлина што минува низ клагените влакна, намалување на количината на еластичните влакна, цистични и миксоматозни лезии, дистрофична минерализација, појава на метапластична коска, појава на нова, невообичаена васкуларизација и конечно, перфорација на дискусот.

Патоза на задниот атечмен: во задниот атечмен се забележуваат два паралелни процеси, тоа е акутното ткивно оштетување и дегенеративната патоза. Се забележува присуство на пигмент хемосидерин, заедно со појавата на макрофаги. Постои стеснување на луменот на малите артерии, пролиферација на малите крвни садови, хиперплазија на сврзното ткиво, периваскуларна локализирана миксоматозна дегенерација, оклузално дистрофична минерализација, присуство на различен број мононуклеарни, воспалителни клетки и перфорација, обично на спојот на задниот сноп и задниот атечмен.

Зглобни ткива на темпоралните и кондиларните компоненти на зглобот: дегенеративните промени во зглобните ткива честопати се следени со појавата на малпонирани дискуси, а овие промени се мисли дека се предизвикани поради појавата на артроза. Сепак, овие појави на малпозиција и артроза може да се независни една од друга, а се смета дека артрозата може да предизвика појава на малпозиција на дискусот.

Дали малпонираните дискуси се патолошки променети

Постои општа согласност дека предно поместениот дискус е варијанта на нормално поставен дискус, инсистирањето дека ненормалната поставеност на дискусот може да се дефинира само

and in many cases may be attributable to injury of vessels at the time of surgery.

Other reported observations include narrowing of the lumina and thickening of the media of small arteries; proliferation of small vessels; connective tissue hyperplasia, perivascularly located myxomatous degeneration, occasional dystrophic mineralization, variable presence of mononuclear inflammatory cells and perforation usually at the junction of the posterior band and posterior attachment.

Articular tissues of the temporal and condylar components of the joint

Degenerative changes in the articular tissues are commonly observed in association with disc derangements and the derangements have been thought to be cause of the arthrosis.

Disc derangement and arthrosis may exist independently.

Are All Malpositioned Discs Pathologic?

It has been argued that anterior disc position is a variant of normal and indeed the insistence that abnormal disc position be defined solely by location of posterior band anterior to the condylar crest has been challenged. Not all disc so located are associated with disc derangement or other joint pathosis.

The characteristically altered collagen-fiber organization in the disc and posterior attachment described above is not observed in joints in which the disc is habitually loaded beneath by the mandible condyle.

Differences in the differently positioned tissues are identified and the mechanism by which they arise become understood.

Progression of Disc Derangement

The idea that disc derangements arise and progress has been around for a long time. It is common to find in histories of patients that the first sign of disc derangement was the appearance of sounds in jaw-ear areas during jaw function.

The loudness of the noise may be reported to increase over time and to be associated with the increasing frequency of transient jaw locking.

Later the transient jaw locking becomes permanent.

Pain and jaw dysfunction may or may not be reported over the course of the above events.

со поставеноста на задниот дел којшто е поставен пред зглобниот туберкулум е само еден предизвик. Не сите вака лоцирани (поставени) дискуси се поврзуваат со пореметени дискуси или со појавата на зглобна патоза. Карактеристично променетата организација на колагените влакна на дискусот и на задниот атечмен не е забележана во зглобовите каде е дискусот хабитуелно оптоварен од страна на мандибуларниот кондил.

Постојат различни размислувања меѓу авторите коишто се занимаваат со оваа проблематика, но треба да се нагласи дека малпозицијата на дискусот е честопати причина за појава на пореметување во дискусот.

Напредување на пореметувањата на дискусот

Размислувањето за пореметување на дискусот е присутно долг временски период, а денес овој термин се однесува на клинички и морфолошки промени. Во клиничките манифестации првиот знак на дискусното пореметување е појавата на звук, којшто се јавува во регијата на увото и виличниот зглоб, при функција на долната вилица. Јачината на овој звук може да се засилува со текот на времето и да е во врска со зголеменото појавување на чувство на заклученост на долната вилица. Заклучената може да биде, исто така, изразена со различен интензитет. Ваков редослед на појавата може да е во врска со напредувањето на пореметувањето на функцијата на редуцираниот и нередуцираниот дискус.
Пореметувањето на дискусот може да е следено со различни клинички манифестации и со различен степен на промени на самиот дискус.
Сепак, составот и организацијата на ткивото на дискусот кај малпонираните дискуси се разликуваат од оние кај клинички здравите дискуси. Во ткивото на дискусот настанува негова пластична деформација, поради појавата на зголемено оптоварување.
Пореметувањето на дискусот поминува низ неколку етапи, преку чувството на заклученост на долната вилица, нејзино отежнато движење, потоа промена на моделот на колагените влакна на дискусот, промена во позицијата на кондилот кон зглобниот туберкулум.
Погоре наброените пореметувања започнуваат со малпозиција на дискусот по што следува пореметување во функцијата на самиот виличен зглоб[9].

Како се развива механизмот на малпозиција на дискусот

Кај најголемиот број малпозиции, дискусот е поставен понагласено нанапред во однос на кон-

It is possible that the disc and attachment tissues in subjects with occult derangements never pass through stages that would fulfill the criteria of normality.

Evidence on this is lacking. It has also been argued that disc deformity arises by a plastic deformation induced by abnormal loading.

Scenario on the mechanism of disc displacement

In the most common malposition the disc in the jaw closed state is located relatively forward of the condyle.

The cells in the extracellular matrix of the posterior band normally subjected to superiorly directed loads and accordingly respond by degrading and resynthesizing the matrix.

The deposition of transverse collagen fibers may occur in a superoinferior direction thickening the posterior band and in an anterior direction encroaching into the intermediate zone region, lengthening the posterior band and shortening the intermediate zone as a recognizable structure.

These changes occur over time. The thickening posterior band may at some point form an obstruction to anterior condylar movement.

The abnormal loading of the posterior band is also accompanied by anomalous loading of the posterior attachment.

The abnormal loading of the posterior band is also accompanied by anomalous loading of the posterior attachment. Except for the condylar part which normally may be under compressive load when the condyle is nearing its full closed position, the remainder of the posterior attachment normally undergoes large volume fluctuations as the condyle and the disc are moving about generating tensile stresses in its fibrillar elements.

These stresses are transmitted to the attachment sites of the fibers, one of which is the posterior band of the disc.

Forward malposition of the disc brings the anterior part of the posterior attachment under abnormal compressive loading.

At its union with the posterior band the attachment becomes thinner infiltrated with larger-caliber collagen fibers and a cartilage-like matrix.

дилот во состојба на затворена уста. При ваква состојба, дискусот е оптоварен посилно и неговиот заден атечмен е неправилно поставен во ситуација на зголемен компресивен стрес. Клетките на екстрацелуларниот матрикс на задниот дел од дискусот стануваат предмет на зголемено оптоварување, насочено кон горе. На овој начин настанува деградација и ресинтетизирање на матриксот.
Депозицијата на надолжно поставените колагени влакна се забележува во горен и надолен правец, се истенчува задниот дел на дискусот во правец кон напред, колагените влакна се интрудираат во средишната зона на дискусот, настанува истенчување на задниот дел и скратување на средишната зона, како препознатлива структура на дискусот. За да настанат овие вака наброени промени потребно е одредено време. Истенчувањето на задниот дел може да се јави како резултат на опструираното движење на кондилот во правец кон напред.
Зголеменото оптоварување на задниот сноп е исто така придружено со зголемено оптоварување на задниот атечмен. Освен за кондиларниот дел што може да биде оптоварен во состојба на затворена уста, останатиот дел од задниот атечмен е изложен на зголемена флуктуација кога кондилот и дискусот се движат заедно, продуцирајќи стрес врз фибриларните елементи.
Овие стресови се пренесуваат на приклучните места на колагените влакна, а едно такво место е и задниот дел на дискусот. Како што врската со задниот дел на дискусот се појачува, така атечментот станува потенок, инфилтриран со дебели колагени влакна и картилагинозен матрикс.
Ориентацијата на колагените влакна е главна линиска, во правец со изместувањето на дискусот. Ваквиот распоред на колагените влакна останува константен во овој период. Кај одредени случаи постои помала елонгација и дискусот се истегнува во средишната зона10.

Заклучок
Врз основа на спроведеното испитување на дисфункцијата на виличнозглобниот дискус може да се заклучи дека:

1.Промените во организацијата и структурата на малпонираниот дискус и ткивата на задниот атечмен се резултат на зголемено оптоварување, коешто предизвикува процес на клеточна деградација и преструктуирање на екстрацелуларниот матрикс;

2.Во почетокот, задниот атечмен може да ја преземе функцијата на дискусот што може да се

The collagen fiber orientation is generally in line with the direction of the displacement and thus the normal orientation is generally conversed.

The condylar part of the anterior band would be excepted to come under added tensile stress as the above transformation occur.

In some cases there is less elongation and the disc becomes flexed at the intermediate zone.

Collagen fiber patterns on the acute side of such flexures are quite varied and no simple morphogenetic mechanism can be invoked to explain the organizations observed.

Conclusion
According to the investigations done in this study we can conclude that:

1.Changes in the organization and composition of the malpositioned disc and posterior attachment tissues are secondary to abnormal loading which induces cell-driven processes of degradation and reassembly of the extracellular matrix.

2.During the initial stages the posterior attachment may be converted into a disc-like structure which may render it better able to withstand abnormal loading.
This conversion may not be manifest in all anomalously loaded sites and some frank pathosis is usually present.

3.Relative malposition of the condyle and disc may initiate these processes, the end result may be as much the consequences of remodeling as actual disc displacement.

свати како подобро прилагодување кон зголеменото оптоварување. Ова заменување на улогите меѓу дискусот и задниот атечмен не мора да се манифестира во сите зони на зголеменото оптоварување, но сепак постојат одредени патолошки состојби;

3.Релативната малпозиција на кондилот и дискусот може да ги иницираат овие процеси и како резултат од ова се јавува изместување на дискусот

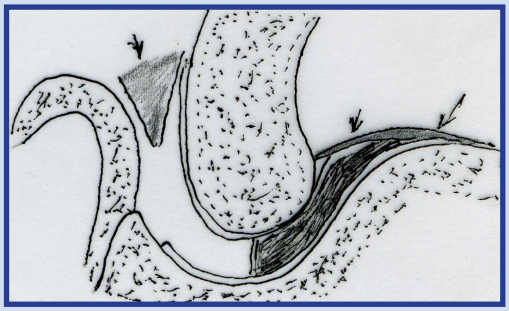

Слика 1 / Figure 1

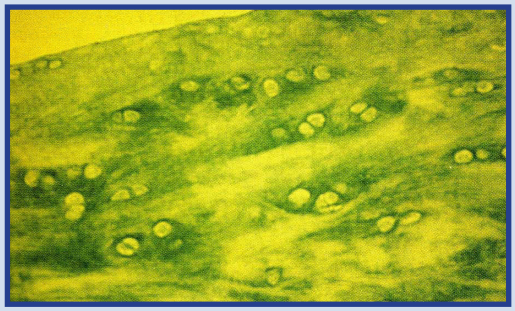

Слика 2 / Figure 2

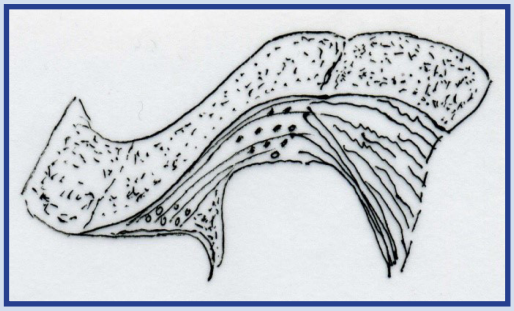

Слика 3 / Figure 3

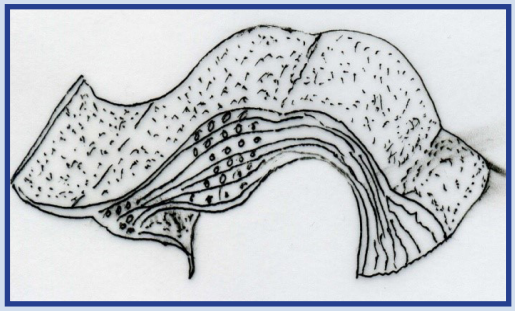

Слика 4 / Figure 4

Сл. 1. Состојба на затворена уста и сооднос на дискусот и кондилот кај клинички здрав виличен зглоб
Сл. 2. Горна површина на задниот дел кај здрав дискус, којшто има необична концентрација на хондроцити. Колагените влакна се прикажуваат како бели округли формации. Картилагинозниот протеогликан е локализиран во сино обоен матрикс
Сл. 3. Распоред на колагените влакна кај клинички здрав дискус и кај задниот атечмен. Линиите и кругчињата го прикажуваат лонгитудиналниот и напречниот пресек на колагените влакна
Сл. 4. Распоред на колагени влакна во примерок на малпониран дискус. Линиите и кругчињата го прикажуваат надолжниот и напречниот пресек на колагените влакна, настаната е ремоделација на предниот сноп на средишната зона и на задниот сноп

Fig. 1. Jaw closed condyle-disc relationship in normal joint
Fig. 2. Upper surface of the posterior band in a normal specimen having an usual concentration of chondrocytes. Anterior is on the left side. The collagen fibers are unstained and appear white. The cartilage-like proteoglycan is localized in the blue-stained matrix
Fig. 3. Principal collagen fiber patterns in the normal disc and posterior attachment (block section cut through the disc perpendicularly to its transverse axis)
Fig. 4. Principal collagen fiber patterns in a disc displacement specimen. The lines and circles represent longitudinally and cross-sectionally cut collagen fibers

ЛИТЕРАТУРА ***REFERENCES***

1. Jonsson G, Eckerdal O, Isberg A. Thickness of the articular soft tissue of the temporal component in temporomandibular joints with and without disk displacement. Oral Surg Oral Med Oral Pathol Oral Radiol Endod. 1999 Jan;87(1):20-6.

2. Alkhader M, Kuribayashi A, Ohbayashi N, Nakamura S, Kurabayashi T. Usefulness of cone beam computed tomography in temporomandibular joints with soft tissue pathology. Dentomaxillofac Radiol. 2010 Sep;39(6):343-8.

3. Loreto C, Almeida LE, Trevilatto P, Leonardi R. Apoptosis in displaced temporomandibular joint disc with and without reduction: an immunohistochemical study. J Oral Pathol Med. 2011 Jan;40(1):103-10.

4. Murphy MK, Arzi B, Hu JC, Athanasiou KA. Tensile characterization of porcine temporomandibular joint disc attachments. J Dent Res. 2013 Aug;92(8):753-8.

5. Deregibus A, Castroflorio T, De Giorgi I, Burzio C, Debernardi C. Could different TMJ disc positions observed in MRI cause different sounds? Analysis on a group of subjects with ADD with reduction: a pilot study. Cranio. 2014 Oct;32(4):265-74.

6. Tvrdy P, Heinz P, Zapletalova J, Pink R, Michl P. Effect of combination therapy of arthrocentesis and occlusal splint on nonreducing temporomandibular joint diskdisplacement. Biomed Pap Med Fac Univ Palacky Olomouc Czech Repub. 2014.

7. Adibi SS, Ogbureke EI, Minavi BB, Ogbureke KU. Why use oral splints for temporomandibular disorders (TMDs)? Tex Dent J. 2014 Jun;131(6):450-5.

8. Guguvcevski Lj. Decreased Occlusal Vertical Dimension as a Problem in Temporomandibular Disorder Patients. Maced. Dent. Rev. 2013;No.1-2;54-66.

9. Guguvcevski Lj. The occlusal Splints as a Part of Temporomandibular Disorder Treatment. Maced. Dent. Rev. 2014;No. 1-2;22-9.

10. Guguvcevski Lj. Elecromyographic Assessment of Muscle Fatigue in Temporomandibular Disorder Patients. IJSR 2015;4(3):1089-91.

Универзитет „Св. Кирил и Методиј“ во Скопје "Ss. Cyril and Methodius" University in Skopje
Списание на Стоматолошкиот факултет - Скопје Review of Faculty of Dentistry - Skopje

СОВРЕМЕНИ КОНЦЕПТИ НА ДЕНТИН-БОНДИНГ КОНЦЕПТИТЕ: РЕВИЈАЛЕН ПРИКАЗ

MODERN CONCEPTS OF DENTIN-BONDING SYSTEMS: A REWIEV

Автор: Илијана Муратовска

Стоматолошки факултет, УКИМ, Скопје,

Autor: **Ilijana Muratovska**

Saints Cyril and Methodius University, Faculty of Dentistry-Skopje

Апстракт

Атхезивната јачина на дентинските самонагризувачки системи е носечкиот капацитете на материјалите, додека долготрајноста всушност претставува ефективниот период на траење на бондинг врската. Моментот кога настанува создавањето на хибридниот слој со примена на одреден дентален адхезивен систем настанува адаптацијата помеѓу супстатите која ни го овозможува е максималниот степен на взаемна врска помеѓу нив. Употребата на прајмери кој вршат зајакнување на преостанатата забна структура со истовремено овозможување на дејство на антибактерискиот агенс methacrylo yloxydodecylpyridinium bromide (MDPB) ни го елиминира потенцијалот на развој на рекурентен кариес. Клиничката проценка за стандардизацијата на идеалното количество на влажност на дентинот кое при овие системи треба да се зачува, детерминира постигнување на поголема површинска енергија кај привлечните сили на молекулите, а со тоа и подобра врска. Темата ги опфаќа можните проблеми кои настануваат во текот на апликација на дентинските адхезивни системи и решенија за истите, со особен осврт на испитувањата на најновите прајмери со инкорпорирани антибактериски агенси во нив. Резултатите ни покажуваат бактериостатско и бактерицидно дејство кон поголемиот број кариогени бактерии при комплетно очувување на силата на бондирање што претставува предност на новите адхезивни системи и воедно сугерирајќи го клиничкиот бенефит за инфицираниот дентин.

Клучни зборови: атхезиви, дентинска влажност, антибактерискиот агенс, флуор.

Abstract

Shear bond strength of the dentin self-etching systems is the carrying capacity of the material, while longevity is actually effective period of the bonding relationship. Situation when creating a hybrid layer occurs by using a dental adhesive system, also an adaptation occurs between substrates which provides us with a maximum degree of mutual relation between them.

The use of primers creates hardliners with remaining tooth structure while enabling action of antibacterial agent methacryloyloxydodecylpyridinium bromide (MDPB) eliminating the potential for the development of recurrent caries.

The clinical evaluation of standardization of the perfect amount of moisture in the dentin which in these systems should be preserved, determined to reach higher surface energy in the attractive forces of the molecules, and thus better link.

The topic covers the possible problems arising during the application of dentin adhesive systems and solutions for different situation, with particular reference to the latest primers with antibacterial agents incorporated in them.

Our results show bacteriostatic and bactericidal activity towards most cariogenic bacteria in complete conservation of the strength of bonding as an advantage of the new adhesive systems and also suggesting the clinical benefit of using on infected dentin.

Key words: adhesive, dentin wetness, antibacterial agent, fluoride

Вовед

Композитните смоли се најчестата алтернатива на денталниот амалгам, но осредни до масивни композитни реставрации имаат поголем процент на неуспех, повеќе рекурентен кариес и зголемена честота на потреба за промена во однос на амалгамот.[1]
Компаративно со амалгамот, кариесот е најчестата причина за неуспех на композитите.[2]
Реставрационит неуспех и неговата замена се нерешен проблем во денталната пракса. Главната причина за овие неуспеси е секундарниот кариес за кој е евидентирано дека е одговорен во 40-60% од промената на реставрациите. Рекурентниот кариес е поврзан со пропаѓање на бонд врската помеѓу забот и композитот и зголеменото ниво на кариогени бактерии како Streptococcus mutans, локализиран во периметар околу овие материјали.[3]
Атхезијата на S. mutans на забната површина го менува локалното опкружување овозможувајќи последователна колонизација на површината од други бактериски видови, формирајќи микроекосистем познат како ‘биофилм’. Како дополнение на неговата улога како пионир во формацијата на биофилмот, S. mutans ја зголемува киселоста на средината продуцирајќи млечна киселина која го оштетува забот, адхезивот и композитот.[4]
Бројни статии демонстрираат дека реставрациите аплицирани на премолари покажуваат значајно повисока стапка на успех компаративно со тие на моларите и постои значајно зголемување на неуспехот кај постериорните композитни реставрации кај кариес ризични пациенти.[5]
Клинички често се наоѓа многу малку емајл достапен за бондирање кај гингивалните рабови; согласно на тоа врската на овие маргини зависи од интегритетот на адхезивното залевање кое се формира со дентинот.[6]
Оралните течности, плунковите ензими и бактериите ги инфилтрираат маргиналните пукнатини и пукнатините помеѓу забот и композитот. Кога еднаш S. mutans се врзе со колагениот дентински матрикс, метаболната продукција на киселини го забрзува процесот на деминерализација поради зближеноста и перзистенција на ниска вредност на pH средината. Бидејќи супстратот е во простор кој е заштитена од проток на течности и исто така изолиран од плунка и неутрализација од изедначувањето на pH вредноста овозможено од плунката. [7]

In vivo биодеградација на врската помеѓу композитот и забот (т.е.композитно-реставративниот слој на бондинг атхезив) се смета за особено зна-

Introduction

Resin composite is the most common alternative to dental amalgam, but moderate to large composite restorations have higher failure rates, more recurrent decay, and increased frequency of replacement as compared with amalgam.[1]

In comparison to amalgam, caries is the most frequent reason for failure of composite.[2]

Restoration failure and replacement is an unresolved problem in dental practice. The main reason for such failure is secondary caries, which has been reported to be responsible for 40 to 60% of restoration replacements.

Recurrent decay is linked to failure of the bond between the tooth and composite and increased levels of the cariogenic bacterium, Streptococcus mutans, localized around the perimeter of these materials.[3]

Adhesion of S. mutans to the tooth surface changes the local environment to support the subsequent colonization of the surface by other bacterial species, ultimately forming a microecosystem known as a biofilm.

In addition to its role as a “pioneer” organism in biofilm formation, S. mutans increases the acidity of the environment by producing lactic acid, which damages the tooth, adhesive, and composite.[4]

A number of articles demonstrated that restorations placed in premolars showed significant better survival rates compared to those in molars, and also there is significant increase in the failure rate of the posterior resin composite restorations for high caries risk patients.[5]

Clinicians frequently find very little enamel available for bonding at the gingival margin; thus, the bond at this margin depends on the integrity of the adhesive seal formed with dentin.[6]

Oral fluids, salivary enzymes, and bacteria infiltrate the marginal gaps and crevices between the tooth and composite. Once S. mutans is bound to the collagenous dentin matrix, the metabolic production of acid would accelerate demineralization because of close proximity and persistence of a low pH environment.

Because the substrate is in a crevice that is more protected from fluid flow, it is also largely isolated from saliva and the neutralization and pHequilibration provided by saliva.[7]

чаен критичен фактор за секундарен губиток на атхезија, микропроток и кариес.[8]
Првенстената цел при дизајнот на денталните адхезиви е постигнување на трајна атхезија со дентинот и заштита на колагените фибрили кои се растресени и содзадената кристална решетка од процесот на деградација.
Реинкорпорација на минерали во деминерализираниот матрикс е значајно бидејќи преципитираните минерали може да служат како центар за формирање понатамошна нуклеација и реминерализираното ткиво може да биде поотпорно на дградација. [9]

Сврзните механизми на адхезивните системи ја вклучуваат замената на минералите кои се отстранети од тврдото ткиво со смолести мономери на тој нашин што полимерот станува микромеханички врзан во дентинскиот субстрат. Како и да е, атхезивните системи присутни на пазарот може да се класифицираат во две категории: ‘etch and-rinse’ или нагризување и плакнење и ‘self-etch’ или самонагризувачки стратегии.[10]

Дентинските атхезиви денеска се достапни како адхезија во три чекори, два чекори или еден чекор во зависност од тоа како трите главни чекори на нагризување, прајминг и бондирање за забната супстанца се постигнува или се симплифицира.

При атхезија во три чекори нагризувањето, прајмингот и бондирањето се одвиваат во три различни постапки. При адхезија во два чекори постои под-поделба на само-прајмирачки адхезиви со одделен момент на нагризување и самонагризувачки прајмери кои бараат дополнителен бондинг чекор. Неодамна воведените ‘се во едно’ или ‘all-in-one’ атхезиви ги комбинираат сите овие три чекора во апликација на процедурата во еден шекор.[11]

Степенот на размена на супстанци се разликува помеѓу различните адхезиви. Генерално интензитетот на индукцијата кај атхезивните системи на нагризување и плакнење (etch&rinse) ја надминува таа од самонагризувачките (self-etch) атхезиви, сепак постои како интензивна интеракција дури и кај еднокомпонентните атхезиви во еден чекор.[12]
Дискрепанцата помеѓу дентинската деминерализација и инфилтрацијата на атхезивот значи дека постои експониран колаген надвор од хибридниот слој.[13]
Деградацијата на експонираната колагена мрежа каскада на настани кои започнуваат со киселинското нагризување на дентинот. Ова

In vivo biodegradation of the bond between the composite and tooth (i.e., the composite restoration’s adhesive bond layer) is considered a particularly critical contributor to secondary loss of adhesion, microleakage, and decay.[8]

The ultimate goal in the design of dental adhesives is to render durable adhesion to dentin and to protect the seed crystallite-sparse collagen fibrils of the scaffold from degradation.

Re-incorporation of mineral into the demineralized dentin matrix is important since the mineral precipitated may work as a site for further nucleation, and the remineralized tissue may be more resistant to degradation.[9]

The bonding mechanism of adhesive systems basically involves the replacement of minerals removed from the hard dental tissue by resin monomers, in such a way that a polymer becomes micro-mechanically interlocked to the dental substrate.

However, the adhesive systems available on the market can be classified into two categories: etch and-rinse (Er) and those applied using self-etch strategies.[10]

Dentine adhesives are currently available as three-step, two-step, and single-step systems depending on how the three cardinal steps of etching, priming, and bonding to the tooth substrate are accomplished or simplified. In the three-step system, etching, priming, and bonding are carried out in three different steps.

Two-step systems are subdivided into self-priming adhesives that require a separate etching step, and self-etching primers that require an additional bonding step.

The recently introduced, all-in-one adhesives have further combined these three bonding procedures into a single-step application. [11]

The degree of substance exchange substantially differs among these adhesives. In general, the exchange intensity induced by etch&rinse adhesives exceeds that of self-etch adhesives, though among the latter, systems that rather intensively interact with tooth tissue also exist, even when applied in only a single step.[12]

Discrepancy between the depth of dentin demineralization and adhesive infiltration means that there is exposed collagen within the hybrid layer.[13]

нагризување ја пореметува забната структура формирајќи порозности кои се од критично значење за инфилтрација на адхезивот, но киселинското нагризување исто така ги стимулира протеолотичните ензими ‘матриксметалопротеинази’ (e.g., matrix metalloproteinases [MMPs]), кои го уништуваат експонираниот колаген.[14]

Хроничното оштетување на хибридниот слој вклучува хидролиза и проток во атхезивот инфилтриран во колагениот матрикс. Протекувањето е олеснето со продорот на водата во послабо вкрстено-умрежениот или хидрофилен слој на атхезивот (Parthasarathy et al., 2012).[15]
Водата исто така може да е заробена во самиот атхезив за време на фотополимеризацијата. Водата промовира хемиска хидролиза на естерските врски кај метакрилатните материјали па и покрај тоа што се очекува оваа реакција да биде релативно споропрогредирачка при неутрална pH, движењата поврзани со варијации во pH вредностите може да води кон дополнителна кисела или базна катализа. Со текот на времето локалните domains на метакрилатната мрежа стануваат доволно деградирани да дозволуваат пристап на естеразите кои значително ја забрзуваат хидролизата на естерските врски во бондот.[16]
Активноста на естеразите од. S. mutans бактериите се исто така на доволно ниво за да дадат хидролиза на естерските врски во метакрилатните атхезиви (Bourbia et al., 2013).[17]
Формулите на атхезивите кои содржат BisGMA, 2-hydroxyethyl methacrylate (HEMA), и нови функционални метакрилати кои поседуваат споредни ланци (i.e., trimethylolpropane mono allyl ether dimethacrylate) покажуваат значително повисока естераза резистенција од BisGMA/ HEMA адхезивите кога двете формули се фотополимеризирани во присуство на вода. (Park et al., 2009a).[18]
Хидроксиетолметакрилат или HEMA (Hydroxy ethyl methacrylate) е одговорна за подобрување на важноста и промовирање на ре-експанзија на колагената мрежа, растворите се спремни да ја заменат водата на површината од дентинскиот супстрат, спремајќи ја колагената мрежа за последователните постапки.[19]
Значајната количина на задржана вода во хидрофилната дентална смола е причина за грижа. Ова може да влијае на механичката стабилност на овие смоли и да ја поттикнува брзата катастрофална деградација на врската дентин-смола.[20]
Трајноста на врската меѓу дентин и бонд е во директна врска со квалитетот на хибридниот слој кој ја поврзува адхезивната смеса на останати-

Degradation of the exposed collagen matrix follows a cascade of events that begins with acid etching of the dentin. Acid etching disrupts the tooth structure creating the porosity that is critical to adhesive infiltration, but acid etching also stimulates proteolytic enzymes (e.g., matrix metalloproteinases [MMPs]), which can degrade the exposed collagen.[14]

Chronic deterioration of the hybrid layer involves hydrolysis and leaching of the adhesive that has infiltrated the collagen matrix. Leaching is facilitated by water ingress into the loosely cross-linked or hydrophilic domains of the adhesive (Parthasarathy et al., 2012).[15]

Water may also be trapped within the adhesive during photopolymerization. Water promotes the chemical hydrolysis of ester bonds in methacrylate materials, and although this reaction is expected to be relatively slow at neutral pH, excursions in pH may lead to transient acid or base catalysis. With time, local domains of the methacrylate network become sufficiently degraded to permit access by esterases which greatly accelerate ester bond hydrolysis.[16]

Esterase activities of S. mutans are also at levels sufficient to hydrolyze the ester bonds in methacrylate adhesives (Bourbia et al., 2013).[17]

Adhesive formulations containing BisGMA, 2-hydroxyethyl methacrylate (HEMA), and a new multifunctional methacrylate with a branched side chain (i.e., trimethylolpropane mono allyl ether dimethacrylate) showed significantly greater esterase resistance than BisGMA/ HEMA adhesives when both formulations are photopolymerized in the presence of water (Park et al., 2009a).[18]

HEMA (Hydroxy ethyl methacrylate) is responsible for improving the wettability and promoting the re-expansion of the collagen network, the solvents are able to displace water from the dentine surface, thus preparing the collagen network for the subsequent.[19]

The extensive amount of water sorption in the current hydrophilic dental resins is a cause of concern. This may affect the mechanical stability of these resins and favor the rapid and catastrophic degradation of resin–dentin bonds.[20]

Durability of the adhesive/dentin (a/d) bond is directly related to the quality of the hybrid layer that connects the bulk adhesive to the subjacent, intact dentin. The ideal hybrid layer is characterized as a collagen network infused and reinforced by polymer. [21, 22, 23] (Picture 1.)

от интактен дентин. Идеален хибриден слој се карактеризира со колагена мрежа проткаена и зајакната со полимер. [21,22,23] (Слика 1.)

Во идеални услови овој слој ќе овозможи трајна и континуирана поврзаност на слојот на атхезивот со дентинот. Бројни студии индицираат дека овој идеален слој не се постигнува и главниот механизам вклучен во пропаѓањето на хибридниот слој е деградација од смолно-проткаените колагени фибрили богати со вода и се добива хидролиза на атхезивот. [24-27] (Слика 2.)

За постигнување на посакуваните клинички резултати повеќето адхезивни системи бараат површина која не е контаминирана. Постојат наоди кои укажуваат дека силата на бондинг врската се намалува и до 50% кога атхезивот е аплициран директно на контаминирано тврдо забно ткиво во однос на неконтаминирана површина.[28,29]
За надминувањето на ефектите при контаминација, некои производители воведоа хидрофилни атхезиви сугерирајќи дека имаат потенцијал успешно да се врзат со контаминирана забна површина.[30,31,32]
Различни автори го евалуирале ефектот од контаминацијата со течности како плазма, плунка, вода и крв на бондинг процедурите кои предизвикуваат пад во силата на врзување.[33,34,35,36]
Загадувањето се смета за една од најважните причини за пропаѓање на адхезивната врска. Плунката е најчестата контаминација која се јавува во клиничката пракса. Загадувањето на емајлот со плунка за времетраерње од една секунда или повеќе го остава површниот слој плунка кој е отпорен на испирање.[37]

Понатаму, кога нагризаниот емајл ќе стане влажен, повеќето од порите се блокирани и пенетрацијата на смолата е нарушена резултирајќи во смолести тагови кои се во дедоволен број и должина.[38]
Загадувањето со крв негативно влијае на микросилата на врзување кај самонагризувачките системи и дентинот. Дополнително, ниеден метод на деконтаминација не го надминува ефектот од контаминацијата од крв.
Добиената ирегуларна и слаба хибридизација со неколку смолни тагови во хибридниот слој ја намалува јачината на врската со бондот, посочен со губиток на кислородно-инхибиран слој кој содржи слободни мономери кои биле спремни да влезат во реакција и да ја подобрат атхезијата помеѓу последователните слоеви преку формирање на ковалентни врски во при некомплетната инфилтрација во навлегувањето од пнеколкуте слоеви самонагризувачки прајмери.[39-41]

Ideally, this polymer-collagen composite will provide a durable and continuous link between the bulk adhesive and dentin.

Numerous studies indicate that this ideal is not achieved, and the major mechanisms involved in deterioration of the hybrid layer are degradation of water-rich, resin-sparse collagen fibrils and hydrolysis of the adhesive. [24-27] (Picture 2.)

To achieve suitable clinical results, most of the adhesive systems require a contamination-free surface.

There are reports that the bond strength is reduced to 50% when the adhesive is applied directly to contaminated hard dental tissue compared with uncontaminated surfaces.[28,29]

To overcome contamination, some manufacturers have introduced hydrophilic adhesives, suggesting their potential to successfully bond to a contaminated dental surface.[30,31,32]

Different investigations have evaluated the effect of contamination through fluids, such as plasma, saliva, water and blood, on the bonding procedure, causing a decrease in bond strengths.[33,34,35,36]

Contamination appears to be one of the most important causes of adhesive failures. Saliva is the most frequently found contamination in the clinic.

Saliva contamination on enamel etched for a duration of one second or more leaves a surface layer of saliva on the enamel that is resistant to rinsing.[37]

Furthermore, when the etched enamel becomes wet, most of the pores are blocked and the penetration of resin is altered, resulting in resin tags of insufficient number and length. [38]

Blood contamination negatively affected the microtensile bond strength of two-step self-etch adhesives to dentin. In addition, neither decontamination method overcame the effects of blood contamination.

Exhibited irregular and poor hybridization with few resin tags in the hybrid layer, lower bond strength, attributed to loss of the oxygen-inhibited layer, which contained unreacted monomers that were able to improve adhesion between successive layers by the formation of covalent bonds within an interpenetrating network incomplete infiltration of successive self-etch primers. [39-41]

Откако забниот кариес е препознаен како инфективно заболување индуцирано од кариогени бактерии, обидот да се создадат реставративни материјали кои имаат антибактериски ефект се важна цел во науката за денталните материјали. Контролата на бактериите околу реставрациите може да биде предност за елиминација на понатамошниот ризик за деминерализација и појава на кавитет учествувајќи во превенција на секундарниот кариес. За решавање на овие проблеми Imazato и соработниците вовеле концепт на имобилизирачки бактерицид “immobilized bactericide”во стоматологијата кој привлекол внимание во полето на инженерството. [42,43,44]
Имобилизираниот бактерицид значи антибактериски компоненти кои се стабилизирани со различни хемиски реакции, како ковалентните врски, за да го донесуваат материјалот така да не протекува од површината, но ќе ги инхибира бактериите со кои доаѓа во контакт. Оваа технологија овозможува антибактериски реставратив кој не ослободува агенси и дава предност во делот на долготрајноста на ефектот и задржување на постоечките механички карактеристикина материјалот во кој е вграден. За постигнување на имобилизација на микробите во денталните смоли Imazato информираат за иновативната идеа за развој на антибактериски мономери кои ко-полимеризираат со конвенционалните метакрилатни смолни мономери од 1993г.[45]

Оттогаш интензивни истражувања се превземени на ветувачката молекула на меакрилоилоксидодецилпиридиниум бромид methacryloyloxydodecylpyridinium bromide (MDPB), синтетизиран од квартерен амониум. Додека антибактериските мономери ја овозможуваат имобилизацијата на антибактериски компоненти во смолите, тоа исто така реагира како слободен бактерицид сличен на растворливите антимикробни елементи пред полимеризацијата. Овој состав е употреблив за дезинфекција на кавитет и првиот светски дентален атхезив кој вклучува MDPB и е званично комерцијализиран во 2004г.[45,46]
Неодамна самонагризувачки атхезивен систем во два чекора кој е составен од антибактериски прајмер во кој е вграден MDPB и кој истовремено ослободува и флуор, покажува потенцијал за артефицијална секундарна кариес инхибиција околу реставрацииите. [47,48]

Tsuchiya и соработниците опишале формација на кисело-базна зона на резистенција последователно со хибридниот слој кој подлегнал на предизвикот на кисело-базна состојба покажувајќи влијание на составот на атхезивниот мате-

Since dental caries has been recognized as an infectious disease induced by cariogenic bacteria, attempts to create restorative materials possessing antibacterial effects has been an important topic in dental materials science.

Control of bacteria around/beneath restorations could be advantageous to eliminate the risk of further demineralization and cavitation, contributing to prevention of secondary caries.

To solve such problems, Imazato et al. introduced the concept of the “immobilized bactericide” into dentistry which had attracted attention in the engineering field. [42, 43, 44]

An immobilized bactericide means antibacterial components that are stabilized by various strong chemical reactions, such as covalent bonding, to a carrier material and do not leach out from the surface but inhibit bacteria which come into contact.

This technology enables non-agent-releasing type antibacterial restoratives and is more advantageous in terms of longevity of effects and maintaining mechanical properties of carrier materials.

To achieve immobilization of antimicrobials in dental resins, Imazato et al. reported the innovative idea of developing antibacterial monomers that can co-polymerize with conventional methacrylate resin monomers in 1993. [45]

Since then, intensive research has been conducted on the promising molecule methacry-loyloxydodecylpyridinium bromide (MDPB), synthesized from quaternary ammonium.

While the antibacterial monomer enables immobilization of antibacterial components in resins, it also acts as a free bactericide, similar to soluble antimicrobials, before polymerization.

This property is useful for cavity disinfection, and the world’s first dental adhesive incorporating MDPB was successfully commercialized in 2004.[45,46]

Recently, a two-step self-etching primer adhesive system, composed of an antibacterial primer containing MDPB and a fluoride releasing adhesive has shown the potential for artificial secondary caries inhibition around restorations.[47,48]

Tsuchiya et al. described the formation of an acid–base resistant zone adjacent to the hybrid layer after acid–base challenge, demonstrating a clear influence of the adhesive material composition on the

ријал на формирање на кисело-базната зона на резистенција и зоната на инхибиција.[49]
Базирано на претходни студии, самонагризувачките прајмер-адхезивни системи кој содржат антибактериски мономер (MDPB) и флуор-ослободувачки компоненти може да се сметаа за предност. Овие материјали постигнуваат значајна силина на врската и имаат потенцијален ефект против формирање на секундрарниот кариес и прогресија на лезијата.[50] најновата студија на Shinoharaa ги поддржува претходните експерименти во демонтрирање на позитивниот ефект на атхезивите кои содржат флуорни јони на вкупната сила на врската кај дентинските реставрации после 3 месечно чување во воден раствор чии резултати сугерираат дека овие адхезиви кои содржат флуор имаат позитивен ефект на вкупната врска после артефицијално изложување на предизвикот од кариес.[51]

Ослободување на флуорните јони од реставративните материјали покажуваат значаен ефект во инхибицијата на рекурентниот кариес околу реставрациите. Неодамна произведени се флуорид-содржајни реставративни материјали кои покажуваат превенција на рекурентниот кариес. Флуоридните јони се детктирани во хибридниот слој продуциран од фруоридирани атхезиви.

Недостатокот на доволно трајни и ефективни дентин адхезиви се смета еден од главните проблеми во директната реставративна стоматологија. Формацијата на зајакнат дентин со флуорни јони и антибактерискиот MDPB со супериорни квалитети во однос на нормалниот дентин може да стане клучна стратегија во конзервативната стоматологија.

formation of the acid–base resistant zone and inhibition zone.[49]

Based on the previous study , self-etching primer adhesive systems containing composition an antibacterial monomer (MDPB) and a fluoride-releasing component must be considered advantageous.
These materials obtain significant bond strength and have a potential effect against secondary caries formation and lesion progression.[50]

The present new study of Shinoharaa complemented previous experiment is demonstrating the positive effect of fluoride-containing adhesive on microtensile bond strength of dentin restorations after 3 months water-storage and the results of this study suggest that the fluoride containing adhesive had a positive effect on bond strength and after artificial caries challenge. [51]

Fluoride-ion released from restorative materials has shown a significant effect on inhibiting recurrent caries around the restorations.
Recently, fluoride-containing dentin adhesive systems have been developed with the attempt to prevent recurrent caries.

Fluoride ions have been detected within the hybrid layer produced by fluoridated adhesives. The lack of durable and effective dentin adhesives is considered one of the major problems with the use of composites in direct restorative dentistry.

Formation of the reinforced dentin with fluoride and antibacterial MDPB with superior qualities than the normal dentin may become a key strategy in conservative dentistry.

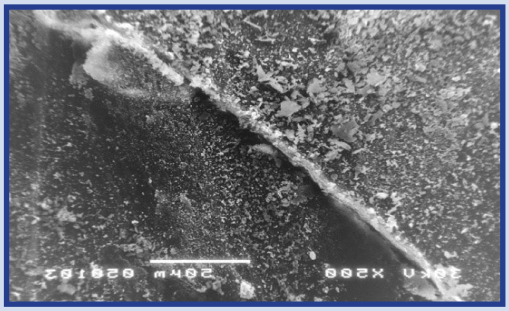

Слика 1 / Figure 1



Слика 2 / Figure 2

Слика 1. Хибриден слој кој овозможува трајна врска
Слика 2. Дебондирање и маргинална пукнатина со можност за деградација и хидролиза.

Picture 1. SEM micrographs: Hybrid layer and permanent share bond strength
Picture 2. SEM micrographs : Debonding and marginal gap with free space for degradation and hydrolysis

ЛИТЕРАТУРА

1.Simecek JW, Diefenderfer KE, Cohen ME An evaluation of replacement rates for posterior resin-based composite and amalgam restorations in U.S. Navy and Marine Corps recruits The Journal of the American Dental Association 2009; 140: 200–209.

2.Opdam NJ, Bronkhorst EM, Loomans BA, Huysmans MC. Pallesen U, Qvist V. Composite resin fillings and inlays. An 11- year evaluation. Clin Oral Invest 2003;7:71—9.

3.Leinfelder KF. Do restorations made of amalgam outlast those made of resin-based composite? J Am Dent Assoc 2000;131:1186-1187.

4.Beyth N, Bahir R, Matalon S, Domb AJ, Weiss EI . Streptococcus mutans biofilm changes surface-topography of resin composites. Dent Mater 2008;24:732-736.

5.Purk JH, Dusevich V, Glaros A, Spencer P, Eick JD . In vivo versus in vitro microtensile bond strength of axial versus gingival cavity preparation walls in class II resin-based composite restorations. J Am Dent Assoc 2004;135:185-193.

6.Van Meerbeek B, De Munck J, Yoshida Y, Inoue S, Vargas M, Vijay P, et al. Buonocore memorial lecture. Adhesion to enamel and dentin: current status and future challenges. Oper Dent 2003;28:215-235.

7.Delaviz Y, Finer Y, Santerre JP. Biodegradation of resin composites and adhesives by oral bacteria and saliva: a rationale for new material designs that consider the clinical environment and treatment challenges. Dent Mater 2014;30:16-32.

8.Donmez N, Belli S, Pashley D.H, and Tay F.R. Ultrastructural Correlates of in vivo/in vitro Bond Degradation in Self-etch Adhesives, J Dent Res 2005;84(4):355-359.

9.Liu Y, Tjaderhane L, Breschi L, Mazzoni A, Li N, Mao J, et al. Limitations in bonding to dentin and experimental strategies to prevent bond degradation. J Dent Res 2011;90:953-968.

10.Meena N, Niharika Jain, Options for Dentin Bonding -Total Etch Or Self Etch? Int. Journal of Contemporary Dentistry 2011; 2:(2), 33-39.

11.Perdigao J. New Developments in Dental Adhesion. Dent Clin N Am 2007;51: 333–357

12.Hashimoto M. A review: micromorphological evidence of degradation in resin-dentin bonds and potential preventional solutions. J Biomed Mater Res B Appl Biomater 2010;92:268-280.

13.Spencer , Ye Q, Park J, Topp EM, Misra A, Marangos O, et al. Adhesive/dentin interface: the weak link in the composite restoration. Ann Biomed Eng 2010; 38: 1989-2003

14.Pashley DH, Tay FR, Yiu C, Hashimoto M, Breschi L, Carvalho RM, et al. Collagen degradation by host-derived enzymes during aging. J Dent Res 2004; 83:216-221.

15.Parthasarathy R, Misra A, Park J, Ye Q, Spencer P. Diffusion coefficients of water and leachables in methacrylate-based crosslinked polymers using absorption experiments. J Mater Sci Mater Med 2012;23:1157-1172.

16.Finer Y, Jaffer F, Santerre JP. Mutual influence of cholesterol esterase and pseudocholinesterase on the biodegradation of dental composites. Biomaterials 2004;25:1787-1793.

17.Bourbia M, Ma D, Cvitkovitch DG, Santerre JP, Finer Y. Cariogenic bacteria degrade dental resin composites and adhesives. J Dent Res 2013;92:989-994.

REFERENCES

18.Park JG, Ye Q, Topp EM, Lee CH, Kostoryz EL, Misra A. Dynamic mechanical analysis and esterase degradation of dentin adhesives containing a branched methacrylate. J Biomed Mater Res Appl Biomater 2009; 91:61-70.

19.Park JG, Ye Q, Topp EM, Misra A, Spencer P . Water sorption and dynamic mechanical properties of dentin adhesives with a urethane-base multifunctional methacrylate monomer. Dent Mater 2009; 25:1569-1575.

20.Malacarne J, Carvalho RM, de Goes MF, Svizero N, Pashley DH, Tay FR. Water sorption/solubility of dental adhesive resins. Dent Mater. 2006;22:973–980.

21.Garcıa-Godoy F, Tay FR, Pashley DH, Feilzer A, Tja¨derhane L, Pashley EL. Degradation of resin-bonded human dentin after 3 years of storage. Am J Dent 2007;20:109—13.

22.Sano H, Takatsu T, Ciucchi B, Horner JA, Matthews WG, Pashley DH. Nanoleakage: leakage within the hybrid layer. Oper Dent 1995;20:18—25.

23.Singh V, Misra A, Parthasarathy R, Ye Q, Spencer P. Viscoelastic properties of collagen-adhesive composites under water saturated anddry conditions. J Biomed Mater Res A [Epub ahead of print 4/20/2014] in press.

24.Hashimoto M, Ohno H, Sano H, Kaga M, Oguchi H. In vitro degradation of resin—dentin bonds analyzed by microtensile bond test, scanning and transmission electron microscopy. Biomaterials 2003;24:3795—803.

25.Nishiyama N, Suzuki K, Yoshida H, Teshima H, Nemoto K. Hydrolytic stability of methacrylamide in acidic aqueous solution. Biomaterials 2004;25:965—9.

26.Salz U, Zimmermann J, Zeuner F, Moszner N. Hydrolytic stability of self-etching adhesive systems. J Adhes Dent 2005;7:107—16.

27.Moszner N, Salz U, Zimmermann J. Chemical aspects of selfetching enamel—dentin adhesives: a systematic review. Dent Mater 2005;21:895—910

28.Xie J, Powers JM, Mcguckin RS. In vitro bond strength of two adhesives to enamel and dentin under normal and contaminated conditions. Dent Mater. 1993;9:295-299.

29.Benderli Y, Gokce K, Buyukgokcesu S. In vitro shear bond strength of adhesive to normal and fluoridated enamel under various contaminated conditions. Quintessence Int. 1999;30: 570-575.

30.Powers JM, Finger WJ, Xie J. Bonding of composite resin to contaminated human enamel and dentin. J Prosthodont. 1995; 4:28-32.

31.Woronko GA, St Germain HA Jr, Meiers J. Effect of dentin primer on the shear bond strength between composite resin and enamel. Oper Dent. 1996;21:116-121.

32.Thys DG, Locks A, Lopes GC, et al. Effect of blood contamination on bonding of metal brackets to enamel with hydrophobic and hydrophilic systems. J Dent Res. 2002;81:A-328.

33.Hormati AA, Fuller JL, Denehy GE. Effects of contamination and mechanical disturbance on the quality of acid-etched enamel. J Am Dent Assoc. 1980;100:34-38.

34.Thomson JL, Main C, Gillespie FC, et al. The effect of salivary contamination on fissure sealant-enamel bond strength. J Oral Rehabil. 1981;8:10-18.

35.Yamamoto T. The effect of contamination on the adhesion of composite resin to etched surface. Jpn J Conserv Dent. 1981;24:93-114.

36.Barghi N, Knight GT, Berry TG. Comparing two methods of moisture control in bonding to enamel: a clinical study. OperDent. 1991;16:130-135.

37.Fritz UB, Finger WJ, Stean H. Salivary contamination during bonding procedures with a one-bottle adhesive system.Quintessence Int. 1998;29:567-572.

38.Kindelan JD. In vitro measurement of enamel demineralization in the assessment of fluoride-leaching orthodontic bonding agents. Br J Orthod. 1996; 23:343–349.

39.Itoh T, Fukushima T, Inoue Y, et al. Effect of water, saliva and blood contamination on bonding of metal brackets with a 4- META/MMA/TBB resin to etched enamel. Am J Dent. 1999;12:299-304.

40.Ferracane JL. Resin-based composite performance: are there some things we can't predict? Dent Mater 2013; 29:51-58.

41.Filoche S, Wong L, Sissons CH . Oral biofilms: emerging concepts in microbial ecology. J Dent Res 2010; 89:8-18.

42.Imazato S, Kinomoto Y, Tarumi H, Torii M, Russell RRB, Mccabe JF. Incorporation of antibacterial monomer MDPB in dentin primer. J Dent Res 1997; 76: 768–772.

43.Imazato S, Ehara A, Torii M, Ebisu S. Antibacterial activity of dentin primer containing MDPB after curing. J Dent 1998; 26: 267–271.

44. Imazato S, Torii Y, Takatsuka T, Inoue K, Ebin N, Ebisu S. Bactericidal effect of dentin primer containing antibacterial monomer methacryloyloxydodecylpyridinium bromide (MDPB) against bacteria in human carious dentin.

45.Imazato S, Torii I M, Tsuchitani Y, Mccabe JF, Russell RRB. Incorporation of bacterial inhibitor into resin composite. J DentRes 1994; 73: 1437–1443.

46.Imazato S, Ji-hua Chen , Sai Ma , Naomi Izutani c, Fang Li. Antibacterial resin monomers based on quaternary ammonium and their benefits in restorative dentistry Japanese Dental Science Review 2012; 48, 115—125.

47.Han L, Edward C, Okamoto A, Iwaku M. A comparative study of fluoride-releasing adhesive resin materials. Dent Mater J 2002;1:9–19.

48.Yoshiyama M, Doi J, Nishitani Y, Itota T, Tay FR, Carvalho RM, et al. Bonding ability of adhesive resins to caries-affected and caries-infected dentin. J Appl Oral Sci 2004;12:171–6.

49.Tsuchiya S, Nikaido T, Sonoda H, Foxton RM, Tagami J. Ultrastructure of the dentin–adhesive interface after acid–base challenge. J Adhes Dent 2004;6:183–90.

50.Shinohara MS, Yamauti M, Inoue G, Nikaido T, Tagami J, Giannini M, et al. Evaluation of antibacterial and fluoride-releasing adhesive system on dentin–microtensile bond strength and acid–base challenge. Dent Mater J 2006;25:545–52.

51.Shinoharaa MS, De Goesa MF,. Schneiderc LFJ, Ferracane JL, Pereirae PNR, Di Hipylitoa V, Nikaido T. Fluoride-containing adhesive: Durability on dentin bonding Dental mater 2009; 25 : 1383–1391.

Универзитет „Св. Кирил и Методиј“ во Скопје
“Ss. Cyril and Methodius” University in Skopje
Списание на Стоматолошкиот факултет - Скопје
Review of Faculty of Dentistry - Skopje

ТРЕТМАН НА ЖАРЕЧКИОТ ОРАЛЕН СИНДРОМ

TREATMENT OF BURNING MOUTH SYNDROME

Автор: **Киро Ивановски**[1]

Оливера Терзиева[2]

1.Универзитет ,,Св. Кирил и Методиј”, Стоматолошки факултет Скопје,
Катедра за болести уста и пародонта
2.ПЗУ Зегин Фарм

Autor: **Kiro Ivanovski**[1]

Olivera Terzieva[2]

1 ”Ss Cyril and Methodius”
Faculty of Dentistry,
Department of periodontology and oral pathology
2 PHI Zegin Pharm

Апстракт

Жаречкиот орален синдром (ЖОС), е дефиниран како хронична болна состојба која се карактеризира со локализирана или генерализирана жаречка сензација.

Целта на овој труд е да укажеме на третманот на жаречкиот орален синдром и да го испитаме ефектот на клоназепамот, лек од групата на бензодиазепини, при негова локална, топикална употреба во терапија на ЖОС. За реализација на поставената цел на Клиниката за болести на устата и пародонтот, спроведовме истражување во кое беа вклучени 20 пациенти со изразени симптоми на жаречкиот орален синдром.

На сите испитаници им беш препорачана локална употреба на Аклонил (Клоназепам), 0.5 мг. На испитаниците им советувавме да ги чуваат таблетите во уста две минути, без да ја голтаат плунката и со јазикот да ја разнесуваат истата по целата орална празнина.
На сите пациенти им беше спроведен и прашалник/ 11 степена скала, препорачана од Интернационалната асоцијација за проучување на болката, за регистрирање на степенот на намалување на симптомите.

Најголем процент од испитаниците или 53,3% состојбата, поврзана со симптоматологијата во устата ја опишаа како многу подобрена, 26,7% како подобрена, 6,7% како минимално подобрена и 13, 3% за состојбата во устата(жарење, сувост) истакнаа дека е без промени. Локално

Abstract

Burning Mouth Syndrome (BMS) is defined like chronic (recurrent) pain sensation that is characterized with located or widespread burning sensations.

The purpose of this study is to review the treatment of burning mouth syndrome and to examine the effect of the clonazepam, medicament from the group of benzodiazepines, in a local, topical use in the treatment of BMS.

Material and methods: At the Clinic of periodontology and oral diseases, we conducted a research in which 20 patients with active symptoms of burning mouth syndrome were involved. To all respondents local use of Aklonil (clonazepam) 0.5 mg was included.

The participants are advised to keep the tablets in the mouth for two minutes, without swallowing the saliva, and to use the tongue for washing over the tablet to the entire oral cavity. To all patients a questionnaire/ 11 degrees scale is attached, recommended by the International Association for the Study of Pain for registering the extent of reduction of symptoms.

The biggest percentage of respondents or 53.3% the condition associated with symptomatology of the mouth described as much improved, 26.7% described as improved, 6.7% as minimum improved and 13.3% for the situation in the mouth (burning, dryness) said that it was without changes.

употребениот клоназапам значително ги редуцира симптомите кај ЖОС и го препорачуваме кај пациенти кои имаат подолга историја на овој синдром.

Клични зборови: Жаречки Орален Синдром, терапија

The local use of clonazepam significantly reduces symptoms in BMS and it is recommended to patients with long history of this syndrome.

Keywords: Burning Mouth Syndrome, therapy

Вовед

Жаречкиот орален синдром (ЖОС), е дефиниран како хронична болна состојба која се карактеризира со локализирана или генерализирана жаречка сензација[1].
Најчесто се јавува кај средовечни луѓе и тоа почесто кај жени во постменопаузалниот период. Карактеристики на симптоматологијата на ЖОС се: болка (која се опишува како горење), жарење, боцкање и пецкање на јазикот и усните а можат да бидат зафетени останатите делови од оралната мукоза[2].
Според Интернационалната асоцијација за истражување на болката (IASP), ЖОС се дефинира како жаречка болка на јазикот и на останатата мукоза, без патолошки промени на мукозата и без било какви лабораториски отстапувања во последните 4-6 месеци. Зборот “синдром”, при дефинирање на оваа состојба се користи бидејќи кај голем број од пациентите, освен жаречката болна сензација се присутни и други симптоми, какви што се ксеростомијата, пореметена перцепција на вкусовите дразби и парестезии на оралната лигавица[3].

Овој синдром се карактеризира со навистина, специфична етиологија. Тргнувајќи од класификацијата, етиологијата на секундарниот ЖОС се поврзува со одредени системски и локални предиспонирачки состојби и фактори.

Локални фактори кои можат да дадат симптоми карактеристични за ЖОС се: иритации на лигавицата од кариозни и абрадирани заби, парафункционални дразби на лигавицата, алергични реакции на дентални и протетски реставративни материјали. Оралните инфекции (кандидомикотични и луетични), исто така можат да бидат причина за секундарниот жаречки орален синдром[4,5,6,7] .
Од системските етиолошки фактори како најзначајни се издвојуваат: заболувања на плунковните жлезди (Сјогрен-ов синдртом), фибромиалгија, крвни дискразии (анемии), гастроинтестинални пореметувања, хормонални заболувања и употре-

Introduction

Burning Mouth Syndrome (BMS) is defined as chronic (recurrent) pain sensation that is characterized with located or widespread burning sensations[1]. Usually this syndrome appears at middle – aged people, especially women in postmenopausal period. The main symptoms of BMS are: pain (described like burning), scalding and tingling on the tongue and lips, but also the entire oral mucosa can be affected [2].

According to the International Association for the study of pain (IASP), BMS is defined as a burning pain in the tongue and other mucosa without pathological changes to the mucosa and without any laboratory deviations in the last 4-6 months.

The word “syndrome” in the definition of this condition is used because of the big number of patients where except the burning painful sensation, there are present other symptoms such as dry mouth (xerostomia), altered perception of taste and paresthesia of oral mucosa[3].

This syndrome is characterized by really specific etiology. Based on the classification, the etiology of secondary BMS is associated with certain systemic and local conditions and predisposing factors.

Local factors that can give symptoms of BMS include irritations from the lining of carious teeth, teeth with abrasion, parafunctional irritations of mucous membranes, allergic reactions to dental and prosthetic restorative materials. Oral infections caused by Candida albicans and by lues, can also be the cause of secondary burning oral syndrome[4,5,6,7].

Most important systemic etiological factors are: diseases of the salivary glands (Syndroma Sjogren), fibromyalgia, blood dyscrasias (anemia), gastrointestinal disorders and the use/abuse of drugs (antibiotics, tricyclic antidepressants, antiretroviral and ACE inhibitors. Psychological factors such as depression, anxiety, cancerophoby are associated with the development of oral burning sensation8,9,10 .

ба/злоупотреба на медикаменти(антибиотици, трициклични антидепресиви, антиретровирусни медикаменти и АЦЕ инибитори). Психичките фактори, какви што се депресивноста, анксиозноста и канцерофобијата, се поврзуваат со појавата на орални жаречки сензации[8,9,10].
Патогенетските случувања кај пациентите ЖОС укажуваат дека постои намалена густина на периферните нервни влакна на оралната лигавица и дегенеративни промени на аксонските нервни влакна. Овие промени на нервните влакна ја пореметуваат трнасдукцијата и трансмисијата на дразбите од оралната лигавица до ЦНС. Но, исто така утврдено е дека кај пациентите со ЖОС е присутно пореметување во модулацијата на ноцицептивните информации во ЦНС.

Болката е кардинален симптом на жаречкиот орален синдром. Се опишува како пролонгирана жаречка сензација, која е со сличен интензитет како и забоболката, но сепак различна според квалитетот. Пациентите кои го имаат овој синдром се жалат на жарење а за оралната лигавица наведуваат како да е “изгорена од оган”. Тие жаречки болни сензации се најчесто присутни на предните две третини од јазикот, на предниот дел од лигавицата на тврдото непце и на лигавицата на долната усна. Букалната лигавица и лигавицата на подот на оралната празнина се поретко зафатени. Кај 50 % од пациентите болката спонтано започнува. Болката е константна и континуирано се зголемува во текот на денот а врвот го достинува во попладневните часови и навечер.

Кај 70% од пациентите со ЖОС, може да биде присутен симптомот на дисгеузија, односно пациентите имаат соленкаст метален вкус во устата. 46-67% од пациентите со жаречки орален синдром имаат чувство на сува уста. Сепак, ксеростомијата не е проследена со намалено лачење на плунка.

Можеби, најсоодветна класификација на ЖОС, која и ние ќе ја користиме во оваа студија, а се користи од поголем број на автори6,11,12 е следната:

1.Примарен (или) идиопатски (или) есенцијален ЖОС, при што никакви системски или локални етиолошки фактори не се присутни, туку синдромот се поврзува со неуропатолошки причини.

2.Секундарен ЖОС, при што заболувањето се поврзува со определени системски или локални етиолошки фактори.

Pathogenic events in patients with BMS indicate that there is reduced density of peripheral nerve fibers of the oral mucosa and degenerative changes in the axon nerve fibers.

These changes in the nerve cause problems with the transduction and transmission of the signals from the oral mucosa to the CNS.

Also, it is found that the patients with BMS have disorder in the modulation of nociceptive information in the CNS.

Pain is the cardinal symptom of BMS. It is described as prolonged burning sensation, which is with similar intensity as the tooth ache, but yet different in quality. Patients who have this syndrome complain of ignition and they feel the oral mucosa like it has been “burnt by fire”.

The burning, painful sensations are usually present on the front two-thirds of the tongue, the front of the mucosa of the hard palate and the mucosa of the lower lip. Buccal mucosa and mucosa on the floor of the oral cavity are less affected. In 50% of patients the pain starts spontaneously.

The pain is constant and it increases continuously during the day, while the peak is reached in the afternoon and evening.

In 70% of the patients with BMS, may be present symptom as dysgeusia that means they have a metallic taste in the mouth. 46-67% of patients with the BMS have an oral sensation of dry mouth. However, the xerostomy is not companied by decreased secretion of saliva.

Perhaps, the most appropriate classification of BMS, which we will use in this study, and it is used by a large number of authors6,11,12 is the following:

1.Primary (or) idiopathic (or) essential BMS, where systemic or local etiological factors are not present, but the syndrome is associated with neuropathological reasons.

2.Secondary BMS, where the disease is associated with specific systemic or local etiological factors.

The purpose of this study is to review the treatment of burning mouth syndrome and to examine the effect of the clonazepam, medicament from the group of benzodiazepines, in a local, topical use in the treatment of BMS.

Целта на овој труд е да укажеме на третманот на жаречкиот орален синдром и да го испитаме ефектот на клоназепамот, лек од групата на бензодиазепини, при негова локална, топикална употреба во терапија на ЖОС.

Материјал и метод на работа
За реализација на поставената цел на Клиниката за болести на устата и пародонтот, спроведовме истражување во кое беа вклучени 20 пациенти со изразени симптоми на жаречкиот орален синдром.

Критериуми за вклучување во истражувањето : испитаниците да бидат на возраст над 35 години, да имаат присутна жаречка болна сензација во период од најмалку три месеци.

Критериуми за исклучување од истражувањето: од истражувањето беа исклучени пациентите кај кои се присутни етиолошки фактори кои се поврзуваат со секундарниот Жаречки орален синдром и пациентите кај кои е контраиндицирано ординирање на медикаменти од групата на бензодиазепини.

Кај сите селектирани пациенти беше спроведен прашалник, во кој се нотираа следните податоци: генералии, медицинска анамнеза, должина на симптоматологијата (болка, жарење, печење, изразена во месеци), регистрирање на намалување на симптоматологијата (болни, жаречки сензации), пред започнување со третманот со клоназепам и три месеци по третманот, присуство на пореметување на вкусовите дразби, пред започнување со третманот со клоназепам и три месеци по третманот, регистрирање на несакани ефекти од клоназепамот: замор, мускулна слабост, дремливост, сонливост.

На сите испитаници им беш препорачана локална употреба на Аклонил (Клоназепам), 0.5 мг. На испитаниците им советувавме да ги чуваат таблетите во уста две минути, без да ја голтаат плунката и со јазикот да ја разнесуваат истата по целата орална празнина. Првата доза од лекот пациентите ја земаа по утринското појавување на симптомите. Во текот на денот, земаа уште најмногу три пати по 0.5 мг клоназепам. Вкупната дневна доза не смееше да надмине 2 мг. Времетраење на терапијата беше три месеци.

На сите пациенти им беше спроведен и прашалник/ 11 степена скала, препорачана од Интернационалната асоцијација за проучување на болката[13], за регистрирање на степенот на намалување на симптомите. Пациентите секојдневно

Material and methods
At the Clinic of periodontology and oral diseases, we conducted a research which involved 20 patients with active symptoms of burning mouth syndrome.

Criteria for inclusion in the survey are: respondents aged 35 and over, with present painful burning sensation that lasted for at least three months.

Criteria for exclusion from the study: patients where the present etiological factors are associated with secondary burning oral syndrome or patients whose therapy had contraindicated to prescription of medication from the group of benzodiazepines.

All selected patients were given a questionnaire, where they noted the following information: basic information, medical history, length of symptomatology (pain, burning, stinging, all expressed in months), registering a decrease of symptomatology (painful burning sensations), before the start of treatment with clonazepam and three months after treatment, the presence of taste sensation disorder, before starting the treatment with clonazepam and three months after the treatment, registering the clonazepam side effects, fatigue, muscle weakness, drowsiness, somnolence.

All respondents were recommended Aklonil (clonazepam) 0.5 mg for local use. The participants were advised to keep the tablets in the mouth for two minutes, without swallowing the saliva, and then use the tongue to spread the saliva in the entire oral cavity.

The first dose of the drug, patients took in the morning after the appearance of symptoms. During the day, they took three times 0.5mg clonazepam. The total daily dose should not exceed 2 mg. Duration of treatment was three months.

All patients were given a questionnaire/ 11 degrees scale recommended by the International Association for the Study of Pain[13] for registering the extent of reduction of symptoms.

Patients marked every day on the scale, how they best describe their pain in the last 24 hours. They expressed numerically the degree of pain they feel, so the zero position meant no pain, and 10 meant the worst, the strongest state of pain.

After completing the seven - day questionnaire, we examined average data reduction of pain sensations. The same procedure is performed at the end of each month, for a period of three months (the period of treatment of patients with clonazepam), and finally on the basis of the average values, to deter-

одбележуваа на скалата, како најдобро ја опишуваат болката во последните 24 часа. Степенот на болка кој го чувствуваа го изразуваат нумерички, на тој начин што со нула се означува состојба без болка, а со 10 се означува најлошата, најјака состојба на болка. По седумдневно пополнување на прашалникот, се испитува средна, просечна вредност на податоците за намалување на болните сензации. Таа процедура се изведува и на крајот од секој месец, во период од три месеци, колку што трае третманот на пациентите со клоназепам, за да на крај врз основа на добиените средни вредности, се утврди за колку скалила се зголемила или се намалила болната сензација.

-прашалник кој пациентот го пополнува во тек на спроведување на третманот-

Да се заокружи бројката која најдобро ја опишува болката во период од последните
24 часа

Да се заокружи бројката која најдобро ја опишува болката во период од последните 24 часа										
0	1	2	3	4	5	6	7	8	9	10
Без болка										најлоша можна болка

Откако завршивме во целост со тримесечен третман на ЖОС, пациентите го пополнуваа седум-скалестиот прашалник во кој субјективно укажува на разликата во изразеноста на симптоматологијата на ЖОС, пред и после спроведениот третман.

-прашалник кој пациентот го пополнува по спроведениот третман-

Мојата состојба од почетокот на студијата па до сега е:

1. Многу подобрена
2. Подобрена
3. Минимално подобрена
4. Без промени
5. Минимално влошена
6. Влошена
7. Многу влошена

Резултати

Табела 1. Приказ на просечната возраст на испитаниците

Просечната возраст на нашите испитувани пациенти изнесуваше 58 години (минимум 37 а максимум 68 години)

mine how much the painful sensations are increase or decrease.

-questionnaire which is completed by the patient during the treatment-

Mark the number that best describes your pain sensation

Mark the number that best describes your pain sensation										
0	1	2	3	4	5	6	7	8	9	10
Without pain										The worst pain

When we finished the three month BMS treatment, the patient filled the seven staircase questionnaire, where on a subjective way was shown the difference in the severity of symptomatology of BMS, before and after conducted treatment.

-questionnaire which is completed by the patient after finishing the treatment-

My condition from the start of the study until now, is:

1. Greatly improved
2. Improved
3. Slightly improved
4. Without change
5. Slightly impaired
6. Deteriorated
7. Very poor

Results:

Table 1. Average age of patients

The average age of our patients was 58 years (minimum 37 and maximum 68 years)

Chart 1. Respondents by sex (1- female 2-male)

86.67% of respondents included in our study were female, while 13.33% were male.

According to Kolmogorov-Smirnov test, we registered statistically significant difference ($p<0.01$) between the presence of female and male population in our study.

Table 2. Values of 11 degrees scale for registration of symptoms in patients before beginning and after three months of treatment.

Графикон бр.1 Приказ на испитаниците според полот (1-женски пол,2-машки пол)

86, 67% од испитаниците вклучени во нашата студија беа од женски пол, додека пак 13, 33% беа од машки пол. Според Kolmogorov- Smirnov-иот тест регистриравме статистички сигнификантана разлика ($p<0.01$) помеѓу застапеноста женската и машката популација во нашето испитување.

Табела 2. Вредности на 11-степена скала за регистрирање на симптомите кај испитаниците пред почеток, еден и тримесеци по терапијата

На табелата се прикажани поединечните вредности за секој пациент на на 11-степената скала за регистрирање на симптомите пред почеток, еден и тримесеци по терапијата.

Табела 3. Разлика помеѓу средните вредности на 11-степената скала за регистрирање на симптоми,пред и еден месец по терапијата

Средните вредности на 11-степената скала за регистрирање на симптоми кај пациентите,пред терапијата изнесуваа 9, 13 а еден месец по терапијата 5,73. Според Student-овиот- t тест разликата помеѓу овие вредности се статистички сигнификантна за $p<0,000003$.

Табела 4. Разлика помеѓу средните вредности на 11-степената скала за регистрирање на симптоми,пред и три месеци по терапијата

Средните вредности на 11-степената скала за регистрирање на симптоми кај пациентите,пред терапијата изнесуваа 9, 13 а три месеци по терапијата 3,20. Според Student-овиот- t тест разликата помеѓу овие вредности се статистички сигнификантна за $p<0,000000$.

Табела 5. Разлика помеѓу средните вредности на 11-степената скала за регистрирање на симптоми, по еден месец и по три месеци од терапијата

Средните вредности на 11-степената скала за регистрирање на симптоми кај пациентите, по еден месец од терапијата изнесуваа 5,73 а три месеци по терапијата 3,20. Според Student-овиот- t тест разликата помеѓу овие вредности се статистички сигнификантна за $p<0,010537$.

Табела 6. Дистрибуција на испитаниците според субјективното чувство за намалување на симптомите по терапиајта

The table shows the individual values for each patient of the 11 degrees scale for registration to the symptoms before the start and after three months of treatment.

Table 3. Difference between average values of 11 degrees scale for registration of symptoms before and one month after treatment.

Mean values of 11 degrees scale for registration of symptoms in patient before treatment was 9.13 and one month after treatment it was 5.73. According to the Student tests the difference between this values is statistically significant for $p<0.000003$.

Table 4. Difference between mean values of the 11 degrees scale for registration of symptoms before and three months after the treatment.

Mean values of the 11 degrees scale for registration of the symptoms of patients before treatment was 9.13 and 3 months after treatment it was 3.20.

According to the Student tests the difference between this values is statistically significant for $p<0.000000$.

Table 5. Difference between mean values of 11 degrees scale for registration of symptoms after one month and after three months of treatment.

The mean values of 11 degrees scale for registration of symptoms in patients after one month of treatment was 5.73 and three months after treatment it was 3.20.

According to the Student test the difference between this values is statistically significant for $p<0.010537$.

Table 6. Distribution of the patients according to the subjective filling of reducing the symptoms after the treatment.

The biggest percent of respondents or 53.3% the condition associated with symptomatology of the mouth described as much improved, 26.7% described as improved, 6.7% as minimum improved and 13.3% for the situation in the mouth (burning, dryness) said that it was without changes.

Discussion

The main goal of the BMS treatment is to bring under control the factors that are associated with it and thus to stimulate a reduction of the symptoms described by patients.

Commonly used drugs in the treatment of BMS, where it is assumed that the etiology is psychogenic,

Најголем процент од испитаниците или 53,3% состојбата, поврзана со симптоматологијата во устата ја опишаа како многу подобрена, 26,7% како подобрена, 6,7% како минимално подобрена и 13, 3% за состојбата во устата(жарење, сувост) истакнаа дека е без промени.

Дискусија

Главна цел во третманот на ова заболување е да бидат ставени под контрола факторите кои се поврзани со него и на тој начин да се доведе до намалување на симптомите кои се опишани од пациентите.

Најчесто користени лекови во третман на ЖОС, каде што се претпоставува дека етиологијата е психогена, се антидепресивите, антипсихотиците, антиепилептиците и аналгетиците.

Правени се испитувања при што во третман на ЖОС се употребува капсаицинот кој се добива како секундарен метаболит од мали лути пиперчиња. Има аналгетски ефект врз еферентните нервни влакна и на тој начин ја намалува невропатската болка.

Спроведени се испитувања[14,15,16] во кои системски се употребува капсаицинот (0.25%, три пати дневно, триесет дена). Но, исфрлен е од употреба во третман на ЖОС поради тоа што нема значајно намалување на болката во однос на главната и контролната група на пациенти и воглавно доведува само до влошување на клиничката слика на заболувањето, а воедно после континуирана четиринеделна негова употреба има штетно дејство врз желудникот. Правени се испитувања и со топикална употреба на капсаицинот. Но, со понатамошни испитувања утврдено е дека неговата локална употреба само ја влошува веќе постоечката жаречка сензација, па е исфрлен од употреба[14,15,16].

Во неконтролирана студија, со употреба на пароксетин, трицикличен антидепресив, во терапија на ЖОС, во времетраење од 12 недели, во доза од 20 мг на ден, утврдено е дека кај 80% од нив дошло до намалување на симптомите, со мал процент на несакани ефекти, со што се утврдило дека пароксетинот може да се користи во терапија на ова заболување[17] .

Ueda[18] во терапија на ЖОС го користел оланзапинот кој покажал ефекти во редукцијата на симптомите кај двајца пациенти кои страдале од овој синдром. Оланзапинот претставува антидепресив кој делува како антагонист на допамин, норепинефрин и серотонин рецепторите. Но, за да се докаже во целост корисноста од употреба на оланзапинот во терапија на ЖОС, неопходни се контролни студии[18].

are antidepressants, antipsychotics, anticonvulsants and analgesics.

There are studies where for BMS treatment is used capsaicin, which is obtained as a secondary metabolite of small chili peppers. It has analgesic effect on the efferent nerve fibers and in that way it reduces the neuropathic pain.

There are studies[14,15,16] where the capsaicin is systematically used (0.25mg, three times a day, for thirty days). It is left out of use in the treatment of BMS, because there is not a significant pain decrease in the main and in the control group of patients.

Mainly, the capsaicin only leads to worsening of the clinical picture of the disease, and also after its continued use for four weeks has bad side effects on stomach.

Studies were made with the topical use of capsaicin. With further investigations, they concluded that the topical use of capsaicin only exacerbates the existing burning sensation, so the capsaicin is phased out of use[14,15,16].

In an uncontrolled study of BMS treatment, paroxetine, which is a tricyclic antidepressant, was used. In a period of 12 weeks, at dose of 20mg per day, was determined that in 80% of the patients comes to reduction of the symptoms, with is a small percentage of side effects, so they concluded that the paroxetine can be used in treatment of this disease[17].

Ueda[18] in the treatment of BMS used olanzapine which shows effects in the reduction of symptoms in two patients suffering from this syndrome. Olanzapine is an antidepressant that acts as an antagonist of dopamine, norepinephrine and serotonin receptors.

However, in order to demonstrate the benefits of the use of olanzapine in the treatment of BMS, control studies need to be made[18].

There have been studies[19] including the four cyclic antidepressant trazodone, with significant pain reduction in patients treated with this antidepressant according to the control placebo group.

Treatment lasted for eight weeks, with 200mg of trazodone per day for the tested group of patients where significant reduction of painful sensations had been noted.

But in some patients the drug caused dizziness and therefore is phased out.

Правени се испитувања[19] и со четирицикличниот антидепресив тразодон, со што е утврдено значајно намалување на болката кај пациентите кои биле третирани со овој антидепресив, во однос на контролната, плацебо група. Третманот траел осум недели, при што се ординирале 200 мг дневно тразодон кај испитуваната група на пациенти, па кај нив има и значајно намалување на болката. Но, кај одредени пациенти лекот предизвикал вртоглавица па затоа и е исфрлен од употреба.

Во третманот на ЖОС се користела и алфа-липоична киселина, која што спаѓа во групата на антиоксиданти[20]. Алфа-липоичната киселина делува на тој начин што го намалува интрацелуларното ниво, или во целост ги елиминира, слободните радикали. Во самата студија биле вклучени 60 испитаници, третирани со алфа-липоична киселина, и плацебо група, во период од два месеци, со константна манифестација на симптомите на ЖОС, кај кои немало лабораториски пронајдоци за дефициенција на серумско железо, витамини, пореметувања во функцијата на тироидната жлезда и без хипергликемија.

Третманот со алфа-липоична киселина, 600мг дневно, покажале сигнификантно подобрување на состојбата во однос на плацебо групата на пациенти. Ова позитивно влијание на алфа-липоичната киселина врз симптоматологијата на ЖОС било докажано кај 70% од пациентите после едногодишно следење. Исто така се утврдило дека пациентите со ЖОС кои пред третманот со алфа-липоична киселина биле третирани со бензодиазепини, покажале послаб одговор на терапијата во однос на оние кои не примале бензодиазепини.

Друг лек кој се користел во третман на оваа жаречка сензација е габапентинот, кој што спаѓа во групата на антиконвулзиви, а се користи во третман на различни типови на болка, особено онаа предизвикана од херпес вирусите. Во испитувањето21 спроведено во 2011 година, било утврдено дека габапентинот во доза од 300мг на ден, има позитивен ефект во третманот на ЖОС, особено доколку се користи во конбинација со алфа- липоична киселина.

Во друго испитување [1] во кое е користен габапентинот, дневната доза била 100мг пред спиење. Оваа доза на секои пет до седум дена се зголемувала за 100 мг со цел намалување на симптомите на ЖОС. На крај од третманот габапентинот се користел во три подеднакви дози во текот на денот.

Голем број на истражувачи[22, 23, 24,25] го користеле клоназепамот во третман на ЖОС. Клоназепамот е лек од групата на бензодиазепини кој има антиконвулзивно, анксиолитичко, мускулно-ре-

In the treatment of BMS alpha-lipoic acid had been used, which belongs to the group of antioxidants20. Alpha-lipoic acid acts in a way that reduces the intracellular level, or completely eliminates the free radicals.

In the study have been involved 60 patients treated with alpha-lipoic acid and placebo group, for a period of two months, with constant manifestation of symptoms of BMS, where laboratory findings of serum iron deficiency, deficiency of vitamins, disturbances in the function of thyroid without hyperglycemia, were not found.

Treatment with alpha-lipoic acid, 600 mg per day, showed a significant improvement of the situation, compared with the placebo patients group.

This positive effect of alpha-lipoic acid on the symptomatology of BMS has been shown in 70% of patients after one year of monitoring.

Also, it was found that the patients with BMS that before treatment with alpha- lipoic acid were treated with benzodiazepines showed poorer response to the therapy against those who had not received benzodiazepines.

Another drug used in the treatment of this burning sensation is gabapentin, which belongs to the group of anticonvulsants and it is used in the treatment of various type of pain, especially pain caused by herpes viruses.

The study[21] conducted in 2011, showed that the gabapentin in dosage of 300 mg per day, has a positive effect in the treatment of BMS, especially if it’s used in combination with alpha-lipoic acid.

In another study1 where gabapentin was used, the daily dose was 100 mg before bedtime. This dose was increased for 100 mg every five to seven days until reducing the symptoms of BMS. At the end of the treatment gabapentin was used in three equal doses throughout the day.

A lot of researchers[22, 23, 24,25] use clonazepam in treatment of BMS. The clonazepam is a drug from the group of benzodiazepines.

It has anticonvulsant, anxiolytic, muscle-relaxant, amnesic, sedative and hypnotic effects and is generally proved like good medicament effective in the treatment of BMS, at reducing the painful sensation in patients, especially when the etiology of the syndrome is psychogenic.

лаксантно, амнестичко, седативно и хипнотичко дејство и воглавно се покажал како добар медикамент во третман на ЖОС, во намалување на болната сензација кај пациентите, особено кога етиологијата на синдромот е психогена. Кај пациенти кај кои е утврдено дека стресот е главниот етиолошки фактор на ЖОС, ординирана била локална употреба на клоназепам, во времетраење од 12 до 15 недели, 0.5-1 мг три пати на ден. По спроведената терапија од шест месеци , утврдено е дека доаѓа до намалување на интензитетот на болка[22].

Правени се испитувања и со системска употреба на клоназепам[23], во концентрација од 0.25 мг па се до 3 мг дневно, но топикалната употреба на клоназепанот дава подобри резултати. Со тоа е докажано дека употребата на лекови од групата на бензодиазепини, кои делуваат како ГАБА рецептор агонисти и вршат инхибиција на ЦНС, имаат смирувачки ефект врз болната жаречка сензација.

Просечната возраст на нашите испитувани пациенти изнесуваше 58 години и регистриравме статистички сигнификантана разлика ($p<0.01$) помеѓу застапеноста женската и машката популација во нашето испитување (табела и графикон 1). Овој резултат го очекувавме, бидејќи не само податоците од литература туку и нашето клиничко искуство покажува дека ЖОС многу почесто е присутен кај женската популација.

Нашите резултати за поединечните вредности од секој пациент, на 11-степената скала за регистрирање на симптомите пред почеток, еден и тримесеци по терапијата се прикажани на табела 2.

Се забележува дека кај најголем број од испитаниците, еден месец и три месеци по третманот со клоназепам, симптомите се намалуваат.

Разликата помеѓу средните вредности на 11-степената скала за регистрирање на симптоми кај пациентите, пред терапијата и еден месец по терапијата, според Student-овиот- t тест е статистички сигнификантна за $p<0,000003$ (табела 3).

Сигнификантано ($p<0,000000$) намалување на симптоматологијата регистриравме и три месеци по третманот со клоназепам (табела 4).

Исто така, разликата помеѓу средните вредности на 11-степената скала за регистрирање на симптоми кај пациентите, еден месец и три месеци по терапијата, според Student-овиот-t тест беше статистички сигнификантна за $p<0,010537$ (табела 5).

Нашите резултати се во согласност испитувањата на Gremeau-Richard[25] и Rodrigues[26] , кои укажуваат на позитивните ефекти од локалната примена на клоназепам.

In patients where the main etiological factor of BMS was stress, local use of clonazepam (for a period of 12 to 15 weeks, 0.5-1 mg three times per day) was ordinated. After the treatment of six months, it was shown that the intensity of pain is on lower scale than before the treatment[22].

There are studies with systematic use of clonazepam23 at concentration of 0.25 mg, up to 3 mg per day, but the topical use of clonazepam gives better results. This has proved that the use of drugs from the group of benzodiazepines, which act as GABA receptor agonist and perform inhibition on CNS have a calming effect on the painful, burning sensation.

The average age of our patients in the study was 58 years old and we registered statistically significant difference ($p<0.01$) between the presents of the female and male population in our study (table and chard 1).

We expected this result because not only the literature but also our clinical experience shows that BMS is more often in woman population.

Our results for the individual values of each patients on the 11 degrees scale for registration of symptoms before and after three months of treatments are shown on table 2.

It is evident that in more of the respondents, one month and three months after the treatment with clonazepam, the symptoms are decreased.

The difference between the mean values of 11 degrees scale for registration of symptoms in patients before treatment and one month after treatment, according to the Student t-test is statistically significant for $p<0.00003$ (Table 3).

Significant ($p<0.00000$) reducing of symptomatology we registered and after three months of treatment with clonazepam (table 4).

Also the difference between the mean values of 11 degrees scale for registration the symptoms in patients, one month and three months after the treatments, according to Student t-test was statistically significant for $p<0.010537$ (Table 5).

Our results are equal with tests of Gremeau - Richard25 and Rorigues [26], that indicate the positive effects of local application of clonazepam.

The results of our pilot study indicate the positive effects of clonazepam in reducing the symptoms in patients with BMS. This is particularly evident in

Резултатите од нашата пилот студија укажуваат на позитивни ефекти на клоназепамот во намалувањето на симптоматологијата кај пациентите со Жаречки орален синдром. Тоа особено е евидентно кај пациентите по тримесечниот третман со овој синдром. Кај 53,3% од нашите испитаници состојбата по третманот беше многу подобрена. Само кај двајца пациенти вклучени во студијата не регистриравме никакво подобрување на симптоматологијата (Табела 6).

Иако во нашето испитување не вклучивме психолошко тестирање на пациентите сепак, ваквиот неуспех на третманот сметаме дека должи на сериозни психосоцијални проблеми присутни кај тие два пациенти. На тоа укажува и истражувањето на Lamey[7] во кое се посочува дека третманот ЖОС кај пациенти со психолошки проблеми и хронична анксиозност е многу потежок и непредвидлив.

Ефектите на клоназепамот сметаме дека се должата на неговата брза растворливост во устата и на неговото пролонгирано локално делување. Оваа наша теза е подржана и од Gremeau-Richard[25].

Авторите укажуваат дека клоназепамот делува локално врз еден или повеќе етиопатогенетски механизми одговорни за ЖОС. Тоа го потврдува и ставот на Grushka[27], кој укажува дека кај пациентите со орален жаречки синдром е писутно пореметување на нервната трансмисија.

Авторот потврдил дека сензитивните завршетоци на јазикот, одговорни за перцепцијата на жаречките сензации, се непосредно поврзани со густативните рецептори и рецепторите за чувство на сувост во устата.

На тој начин го објаснуваме и намалувањето на сувост во устата и подобрување на вкусовите перцепции кај нашите пациенти по третманот со клоназепам.

Заклучок

Третманот на Жаречкиот орален синдром треба да се насочи кон две тераписки опции, едната е локално третирање на симптомите а другата е практицирање на базична психотерапија (индивидуално прилагодена за секој пациент), која може да се спроведува во стоматолошката ординација.

Локално употребениот клоназапам значително ги редуцира симптомите кај ЖОС и го препорачуваме кај пациенти кои имаат подолга историја на овој синдром.

patient after three months of treatment with this syndrome. In 53.5% of our respondents the condition after the treatment was much improved. In only two patient involved in study was not registered any improvement of symptomatology.

In our study was not included psychological testing of patients, but however, this failure of treatment we believe that is result to the serious psychological problems present in this two patients.

An indicator for these results is the study of Lamey[7] in which it is proposed that BMS treatment in patients with psychological problems and chronic anxiety is very difficult and unpredictable.

The effects of clonazepam we considered that are the quick solubility in the mouth and his prolonged local action. This our thesis are supported by Gremeau – Richard[25].

The author suggested that clonazepam acts locally, affecting one or more the etiopathogenic mechanisms responsible for BMS . This would validate the proposal of Grushka et al[27], who stated that BMS ori¬ginates with an alteration in neuronal trans¬mission.

These authors note that the sensiti¬ve endings of the tongue responsible for the perception of the burning sensation are clo¬sely related to the taste receptors and to the sensation of dryness.

Thus explains the reduction of dryness in the mouth and enhance the perception in our patient after the treatment with clonazepam.

Conclusion:

The treatment of BMS should focus on two therapeutically option, one is local treatment of the symptoms and the other is practicing of basic psychotherapy (individualized for each patient), which can be implemented in the dental office.

The local use of clonazepam significantly reduces the symptoms in BMS and it is recommended to patients with long history of this syndrome.

	Valid N	Mean	Minimum	Maximum	Std.Dev.
возраст	15	58,00000	37,00000	68,00000	8,237545

Табела 1

	Valid N	Mean	Minimum	Maximum	Std.Dev.
возраст	15	58,00000	37,00000	68,00000	8,237545

Table 1

Табела 1. Приказ на просечната возраст на испитаниците

Table 1. Average age of patients

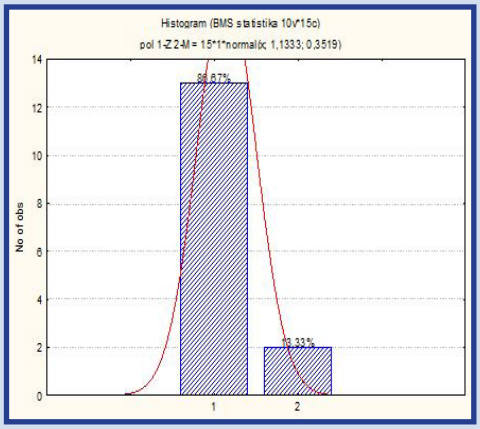

Графикон 1

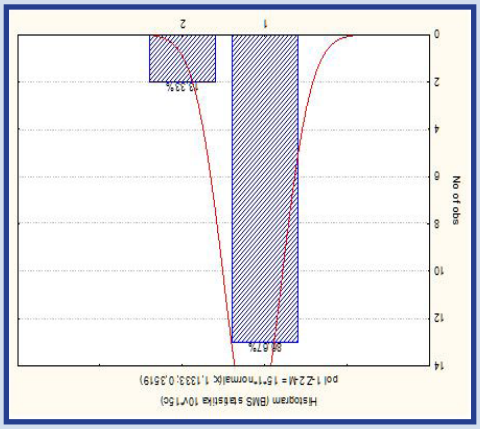

Chart 1

Графикон бр.1 Приказ на испитаниците според полот (1-женски пол,2-машки пол)

Chart 1. Respondents by sex (1- female 2-male)

ред. бр.	пред терапија	по 1 месец	по 3 месеци
1	9	6	4
2	8	2	1
3	8	5	1
4	9	5	2
5	7	3	2
6	10	5	0
7	7	4	1
8	10	7	3
9	10	7	2
10	10	5	3
11	10	9	10
12	10	9	10
13	10	7	4
14	9	7	3
15	10	5	2

Табела 2

number	Before treatment	After 1 month	After 3 months
1	9	6	4
2	8	2	1
3	8	5	1
4	9	5	2
5	7	3	2
6	10	5	0
7	7	4	1
8	10	7	3
9	10	7	2
10	10	5	3
11	10	9	10
12	10	9	10
13	10	7	4
14	9	7	3
15	10	5	2

Table 2

Табела 2.Вредности на 11-степена скала за регистрирање на симптомите кај испитаниците пред почеток, еден и тримесеци по терапијата

Table 2. Values of 11 degrees scale for registration of symptoms in patients before beginning and after three months of treatment.

ср.вр. пред тер.	ср.вр. по 1 месец	t-value	df	p	Std.Dev.	Std.Dev.
9,133333	5,733333	5,779908	28	0,000003	1,125463	1,980861

Табела 3

Mean values before treatment	Mean values after one month of treatment	t-value	df	p	Std.Dev.	Std.Dev.
9,133333	5,733333	5,779908	28	0,000003	1,125463	1,980861

Table 3

ср.вр. пред тер.	ср.вр. по 3 месеци	t-value	df	p	Std.Dev.	Std.Dev.
9,133333	3,200000	7,212078	28	0,000000	1,125463	2,980892

Табела 4

Mean values before treatment	Mean values after three months	t-value	df	p	Std.Dev.	Std.Dev.
9,133333	3,200000	7,212078	28	0,000000	1,125463	2,980892

Table 4

ср.вр. по 1 месец	ср.вр. по 3 месеци	t-value	df	p	Std.Dev.	Std.Dev.
5,733333	3,200000	2,741394	28	0,010537	1,980861	2,980892

Табела 5

Mean values after one month	Mean values after three months	t-value	df	p	Std.Dev.	Std.Dev.
5,733333	3,200000	2,741394	28	0,010537	1,980861	2,980892

Table 5

многу подобрено		подобрено		минимално подобрено		без промени	
бр.на испитаници	%	бр.на испитаници	%	бр.на испитаници	%	бр.на испитаници	%
8	53,3	4	26,7	1	6,7	2	13,3

Табела 6

Much improved		improved		Minimal improved		Without changes	
Number of respondents	%	Number of respondents	%	Number of respondents	%	Number of respondents	%
8	53,3	4	26,7	1	6,7	2	13,3

Table 6

Табела 3. Разлика помеѓу средните вредности на 11-степената скала за регистрирање на симптоми,пред и еден месец по терапијата

Табела 4. Разлика помеѓу средните вредности на 11-степената скала за регистрирање на симптоми,пред и три месеци по терапијата

Табела 5. Разлика помеѓу средните вредности на 11-степената скала за регистрирање на симптоми, по еден месец и по три месеци од терапијата

Табела 6. Дистрибуција на испитаниците според субјективното чувство за намалување на симптомите по терапијата

Table 3. Difference between average values of 11 degrees scale for registration of symptoms before and one month after treatment.

Table 4. Difference between mean values of the 11 degrees scale for registration of symptoms before and three months after the treatment.

Table 5. Difference between mean values of 11 degrees scale for registration of symptoms after one month and after three months of treatment.

Table 6. Distribution of the patients according to the subjective filling of reducing the symptoms after the treatment.

ЛИТЕРАТУРА

REFERENCES

1.Grushka M, Bartoshuk LM. Oral Dysesthesias and Burning mouth syndrome: Taste is a piece of the puzzle. The Canadian Journal of Diagnosis .2000; 17:99-109

2. Grushka M, Ching V, Epstein J. Burning mouth syndrome. Adv Otorhinolaryngol. 2006;63:278-87.

3. Klasser GD, Fischer DJ, Epstein JB. Burning mouth syndrome: recognition, understanding, and management. Oral Maxillofac Surg Clin North Am. 2008;20:255-71.

4. Brufau-Redondo C, Martín-Brufau R, Corbalán-Velez R, de Concepción-Salesa A. Burning mouth syndrome. Actas Dermosifiliogr.2008;99:431-40

5. Grushka M, Epstein JB, Gorsky M. Burning mouth syndrome and other oral sensory disorders: a unifying hypothesis. Pain Res Manag. 2003;8:133-5.

6. Scala A, Checchi L, Montevecchi M, Marini I, Giamberardino MA. Update on burning mouth syndrome: overview and patient management. Crit Rev Oral Biol Med. 2003;14:275-91.

7. Lamey PJ, Lamb AB, Hughes A, Milligan KA, Forsyth A. Type 3 burning mouth syndrome: psychological and allergic aspects. Journal of Oral Pathology & Medicine. 1994; 23: 216-219.

8. Main DM, Basker RM. Patients complaining of a burning mouth. Further experience in clinical assessment and management. British Dental Journal. 1983; 154: 206-211.

9. Schmitt RJ, Sheridan PJ, Rogers RS. Pernicious anemia with associated glossodynia. Journal of the American Dental Association. 1988; 117: 838-840.

10. López-Jornet P, Saura-Inglés A, Martínez-Mondéjar B, Bermejo-Fenoll A. Valoración de la tasa de flujo salival en pacientes con diabetes mellitus tipo 1 y tipo 2. Archivos de Odontoestomatol. 1996; 12: 690-697.

11. Maltsman-Tseikhin A, Moricca P, Niv D. Burning mouth syndrome: will better understanding yield better management? Pain Pract 2007;7(2):151-62.

12. Danhauer SC, Miller CS, Rhodus NL, Carlson CR. Impact of criteria-based diagnosis of burning mouth syndrome on treatment outcome. J Orofac Pain. 2002;16:305-11.

13. Farrara T.J., Young P.J., LaMoreauxb L, Clinical importance of changes in chronic pain intensity measured on an 11-point numerical pain rating scale. Pain. 2001;94: 149–158.

14. Grushka M, Epstein JB, Gorsky M. Burning mouth syndrome. American Family Physician. 2002; 65: 615-620.

15. Espinosa LS, López JP, Frutos RR. Síndrome de boca ardiente. Eficacia de la aplicación tópica de capsaicina. Estudio Piloto. Avances en Odontoestomatologia. 2004; 20: 297-304.

16. Epstein JB, Marcoe JH. Topical application of capsaicin for treatment of oral neuropathic pain and trigeminal neuralgia. Oral Surgery, Oral Medicine, and Oral Pathology. 1994; 77: 135-140.

17. Yamazaki Y, Hata H, Kitamori S, Onodera M, Kitagawa Y. An open-label, noncomparative, dose escalation pilot study of the effect of paroxetine in treatment of burning mouth syndrome. Oral Surgery, Oral Medicine, Oral Pathology, Oral Radiology, and Endodontics. 2009; 107: e6-e11.

18. Ueda N, Kodama Y, Hori H, Umene W, Sugita A, Nakano H, Yoshimura R, Nakamura J. Two cases of burning mouth syndrome treated with olanzapine. Psychiatry and Clinical Neurosciences. 2008; 62: 359-361.

19. . Tammiala-Salonen T, Forssell H. Trazodone in burning mouth pain: a placebo-controlled, double-blind study. Journal of Orofacial Pain. 1999; 13: 83-88.

20. Femiano F, Gombos F, Scully C. Burning Mouth Syndrome: open trial of psychotherapy alone, medication with alpha-lipoic acid (thioctic acid), and combination therapy. Medicina oral. 2004; 9: 8-13.

21. Heckmann SM, Heckmann JG, Ungethüm A, Hujoel P, Hummel T. Gabapentin has little or no effect in the treatment of burning mouth syndrome - results of an open label pilot study. Eur. J. Neurol. 2006; 13: 6–7.

22. Gremeau-Richard C, Woda A, Navez ML, Attal N, Bouhassira D, et al. Topical clonazepam in stomatodynia: a randomized placebo-controlled study. Pain. 2004; 108: 51-57.

23. Woda A, Navez ML, Picard P, Gremeau C, Pichard-Leandri E. A possible therapeutic solution for stomatodynia (burning mouth syndrome). J Orofac Pain 1998;12(4):272-8.

24. Amos K, Yeoh SC, Farah CS. Combined topical and systemic clonazepam therapy for the management of burning mouth syndrome: a retrospective pilot study. Journal of orofacial pain. 2011, 25(2):125-130

25. Gremeau-Richard C, Woda A, Navez ML, Attal N, Bouhassira D, Gagnieu MC, et al. Topical clonazepam in stomatodynia: a randomised placebo-controlled study. Pain 2004;108:51-57

26. Rodriguez C, Lopez J, Chimenos E. Response to topical clonazepam in patients with burning mouth syndrome: a clinical study. Bull Group Int Rech Sci Stomatol Odontol. 2010; 49: 19-29.

27. Grushka M, Bartashuk LM. Burning mouth syndrome and oral dysesthesias. Oral Health J 2001; 27-33.

Универзитет „Св. Кирил и Методиј“ во Скопје "Ss. Cyril and Methodius" University in Skopje
Списание на Стоматолошкиот факултет - Скопје Review of Faculty of Dentistry - Skopje

ОРАЛНА И ДЕНТАЛНА БОЛКА КАЈ ДЕЦАТА

ORAL AND DENTAL PAIN IN CHILDREN

Автор: **Марија Стевановиќ**

Катедра за детска и превентивна стоматологија,
Стоматолошки факултет,
Универзитет „Св. Кирил и Матодиј“ Скопје,
Република Македонија

Autor: **Marija Stevanovik**

Department of Pedyatric and Preventive dentistry
Faculty of Dentistry Skopje
University of,, Ss. Cirilius and Methodius" Skopje
Republic of Macedonia

Апстракт

Третманот на болката и дискомфортот кај пациентот е приоритет на секој стоматолог. Болката која ја чувствуваат децата може да доведе до долгорочни последици. Децата кои во раната возраст биле изложени на чести болни процедури имаат поголема инциденца на хронични болни синдроми покасно во животот. Неадекватната контрола на болка кај децата за време на стоматолошките третмани, ја намалува адекватната контрола на болката во иднина.

Болката се дефинира како субјективно непријатно сензитивно и емоционално искуство. Постојат два типа на болка: акутна и хронична болка.

Акутната болка е поврзана со краток период на ткивна повреда или инфламација, а хроничната болка се опишува како константна болка која трае три или повеќе месеци.

Стоматолошките интервенции или забоболката предизвикуваат ослободување на простагландини кои претставуваат медијатори на болка. Тие се моќни вазодилататори и про-инфламаторни компоненти кои предизвикуваат еритем, болка и хиперемија кои се поврзуваат со траума или оштетување на ткивата во оралната празнина.

Постојат повеќе фактори кои влијаат на перцепцијата на болка кај децата. Болката има емоционални, сензитивни, бихејвиорални и когнитивни компоненти. Некои од факторите кои влијаат на болката кај децата се: биолошки, физиолошки, културни, темпераментот на детето

Abstract

Treatment of pain and suffering should be a priority for all clinicians. Children do experience pain and pain can produce long-term consequences.

Children who undergo repeated painful procedures in early childhood have higher incidence of chronic pain syndromes later in life. Inadequate during a medical or dental procedure diminishes the effect of adequate pain control during future dental procedures.

Pain is defined as an unpleasant sensory and emotional experience and is known to be a subjective experience.

There are two types of pain: acute and chronic. Acute pain is associated with a brief period of tissue injury or inflammation. Chronic persistent pain describes nearly constant pain which continues over three months or longer.

Dental procedures and toothaches cause the release of prostaglandins and therefore cause pain. Prostaglandins are potent vasodilators and pro-inflammatory compounds that cause the erythema, pain and hyperemia associated with trauma or oral tissue damage.

There are more factors that influence pain perception in children. Pain has emotional, sensory, behavioral and cognitive components.

Some of the factors which influence the pain experience in children include: biological factors, psychological factors, cultural factors, temperament, context, previous experience, pain sensitivity, coping

и претходното искуство во слични ситуации, субјективната чувствителност на болка, способноста за справување со болката, когнитивниот развој и реакцијата на родителите.

Справувањето со болката од орално потекло кај децата вклучува комбинација на фармаколошки, психолошки, когнитивно-бихејвиорален и физички третман.

skills, cognitive development and parental anxiety. The key to managing pain from medical of rental procedures is anticipation.

Effective pain management involves a combination of pharmacologic, psychologic, cognitive-behavioral and physical treatments.

Вовед

Болката претставува еден од најкорисните симптоми на патолошките состојби во организмот, особено кога станува збор за децата, кои не се во состојба да ги регистрираат чувствата на непријатност или нелагодност кои и претходат[1,2].

Секоја болка носи порака за одредено нарушување кое треба да се пронајде и дијагностицира. Пораките обично говорат за нарушување на инегритетот на клетката, ткивото или одреден орган, дека се случуваат одредени отстапувања од физиолошките константи (хиперемија, исхемија, промена на pH), но и за тоа дека во организмот се случуваат одбранбени реакции[3,4,5].

Разликуваме два типа на болка:
•Протективна болка која е нормална, сензорна реакција која се јавува како резултат на дразба

•Непротективна (абернетна) која е патолошка и се јавува како резултат на оштетување на периферните или централни нервни системи како какрактеризира на одредени синдроми.

Постојат повеќе типови на дразби кои го нарушуваат интегритетот на клетката и предизвикуваат болка: атак на микроорганизми, механички, термички и хемиски дразби. Нивна цел се рецепторите за болка на слободните нервни завршетоци[6,7,8].

Дијагностицирањето на болката во орофацијалната регија го комплицира постоењето на различни органи во оваа регија кои подлегнуваат на различни патолошки сосотојби и заболувања со различита манифестација и симптоматологија и екстремно богатата инервација на целото подрачје. Потеклото на болката во овој регион може да биде од:
•Заб
•Пулпо-пародонтален комплекс
•Периосеално-осеални структури

Introduction

Treatment of pain and suffering should be a priority for all clinicians. Children do experience pain and pain can produce long-term consequences[1,2].

Children who undergo repeated painful procedures in early childhood have higher incidence of chronic pain syndromes later in life. Inadequate during a medical or dental procedure diminishes the effect of adequate pain control during future dental procedures[3,4,5].

Pain is defined as an unpleasant sensory and emotional experience and is known to be a subjective experience.

The two types of pain are:
•Protective pain associated with a tissue injury or inflammation or dental treatment

•Aberrant pain as a result of syndromes, nerve damage, CNS damage

Dental procedures and toothaches cause release of prostaglandins and therefore cause pain. Prostaglandins are potent vasodilators and pro-inflammatory compounds that cause erythema, pain, hyperemia associated with trauma or oral tissue damage[6,7,8].

The origin of pain in the oro-facial region comes from the:

•tooth
•pulp
•bone
•soft tissues (skin, nerves, mucosa, muscle, gland)
•TMJ
•psychiatric pain

The physiologic events that lead to the perception of pain are called nociception. Nociceptive pain is what a child detects when there is tissue injury or inflam-

•Мекоткивни структури (кожа, слузница, жлезди, нерви, мускули)
•Темпоро-мандибуларен зглоб
•Психијатриски заболувања

Болката се пренесува преку единствен сиситем (tractus spinotalamicus) кој се состои од 3 дела:
•рецептивен
•средишен (миелински и немиелински влакна кои ја водат дразбата)
•перцептивен (во кората на големиот мозок)

Сетилните нервни елементи во пулпата кај заби со завршен раст на корен потекнуваат од n. Trigeminus со присуство на миелински и амиелински нервни влакна. Миелинските нервни влакна се повеќебројни и имаат низок праг на надрзаливост. Тие не навлегуваат сигнификантно во пулпата пред ерупцијата на забите на што се должи повремената слаба чувствителност на младите трајни заби на тестот на виталитет[9,10,11].

Амиелинските нервни влакна се помалубројни и со висок праг на надразливост. Тие пренесуваат тапи, длабоки болки карактеристични за напреднати иреверзибилни хронични инфламации на пулпата[3,4].

Механизмот на настанување на болката се одвива во две фази:
•промена во мембранскиот потенцијал преку дејството на ослободените медијатори
•создавање на супстанца на врвот на нервниот завршеток која врши трансмисија на болката до ЦНС преку невроните.

Кај возрасните пациенти, орофацијалната болка може различно да се почувствува и да интерпретира. Може да биде објективно видлива пратена со болни гримаси, претставена драматично или невидлива, како интимно чувство објаснето со бирани зборови. Болката се опишува со зборови како: пецкање, тиштење, бодење, сечење, неподнослива болка.

Кај децата интерпретацијата на болката ќе зависи од возраста на детето и од анксиозноста. За млечните заби ретко се добиваат јасни податоци, болката не е секогаш јасно изразена поради ресорпција на корените на млечните заби при што доаѓа до дегенеративни промени во пулпата и намалена чувствителност. Податоците за болката обично ги дава родителот или придружникот. За трајните заби се добиваат конкретни податоци: остра краткотрајна болка предизвикана од дразба кога е болката од дентинско потекло или од хиперемија на пулпата. Спонтана болка,

mation. Nociceptive pain can be divided into four processes: transduction, transmission, modulation and perception[9,10,11].

Transduction refers to a process in which noxious stimuli are translated in to electrical signals at the sensory nerve endings[3,4]. The nerves endings are called primary afferent nociceptors

•A-delta nerve fibers are responsible for the sharp, stabbing pain of a toothache. This is also known as first pain.

•C-polymodal nerve fibers give rise to pain described as dull, aching, and poorly localized. This is also known as second pain.

Sensitive elements in the pulp of a mature tooth come from n. Trigeminus consisted of myelin fibers and amyelin fibers. Myelin fibers are more in number and have low pain threshold.

Their number in young immature teeth is not significant and immature teeth tend to be less sensitive.

The mechanism of conducting pain has two phases:
•Changes in the membrane potential by the pain mediators

•Transmission of pain from the nerve to brain trough neurons

Pain has emotional, sensory behavioral and cognitive components. Factors that influence pain experience in children include: biological factors, psychological factors, cultural factors, temperament, context, previous experience, pain sensitivity, coping skills, cognitive development and parental anxiety.

For permanent teeth we usually get clear data: sharp pain of short duration is of dentinal origin or pulpal hyperemia. Spontaneous pain with long duration is caused by pulpal inflammation.

During the diagnostic procedure one should focus on the etiology of the pain, pathogenesis, anatomic characteristic of the pain, clinical manifestation.

Differential diagnosis must separate pulpal, dental and periodontal pain from trigeminal neuralgia, myocardial pain, atypical facial pain, mechanical injuries, sinus inflammation[12,13,14].

Diagnostic procedure comprehends anamnestic data of the medical status of the child and of the orofacial status. General health status of the follows

иницирана, но перзистира по престанокот на дразбата, се јавува во хоризонтална положба, кога станува збор за инфламаторни промени во пулпата[12,13,14].

Многубројните заеднички причинители на оралната болка создаваат конфузија при дијагностицирањето. Затоа фокусот треба да биде на: етиологијата, патогенезата, анатомските белези на болката и клиничката манифестација. Диференцијално дијагностички мора да се раздвои пулподенталната и пародонталната болка од: Тригеминална неуралгија, миокардијална болка, атипичната фацијална болка, Минхаузен-ов синдром, кај возрасните и механички повреди на меките ткива во оралната празнина, воспаление на синусите, кај возрасни и кај деца.

Во таа смисла успешното дијагностицирање ќе зависи од точната и детална анамнеза и историја на болката, детален преглед на лицето, забите и околните структури и од темелно познавање на состојбите кои предизвикуваат оро-фацијална болка.

Дијагностицирањето на болката кај децата бара темелен пристап и опфаќа: прво анамнеза за општиот медицински статус на детето, а потоа следи анализа на оро-фацијалниот статус. Општиот медицински статус ги следи системските нарушувања како: компромитиран имунолошки систем кој мора да се заштити од секаков вид на инфекција, крвни нарушувања, алергии[15,16,17].

Анамнезата за локалниот статус содржи податоци за начинот и времето на здобиените повреди или патолошки промени, податоци за болката, нарушување на интегритетот на забот и околните ткива во устата на детето. Болката како субјективен симптом ги дава следните податоци: точно која регија е засегната, видот на болката, времетраењето на болката, кои фактори ја предизвикуваат, а кои ја олеснуваат болката, дали е спонтана или иницирана и дали поминува спонтано или со аналгезија.

Спонтаната болка укажува на инфламација на пулпата. Ако болката е краткотрајна при термичка дразба на ладно, укажува на хиперемија на пулпата или инфламација на истата од серозен тип ако перзистира и по престанокот на дразбата. Болка при термичка дразба на топло укажува на пурулентна инфламација на пулпата. Кога станува збор за млечните и младите трајни заби, анамнестичките податоци можат да бидат само ориентационен показател при поставу-

systematic disorders as compromised immunological system that need to be protected of all kinds of infections, blood disorder and allergy[15,16,17].

Pain itself provides data of the affected area, duration of pain, initiating factors, if the pain is initiated or spontaneous, if it goes away spontaneously or with analgesia.

Spontaneous pain points out at pulp inflammation. If the pain is of short duration ad occurs as a result of thermic initiation, it point out at a pulpal hyperemia. If the pain persists for a long time it is associated with purulent pulpal inflammation.

When it comes to deciduous teeth and immature permanent teeth, pain as symptom is not always accurate:
•Milk teeth do not always correlate between the pain and the level of pulp damage

•Inflammation quickly turns into necrosis

•Root resorption of milk teeth causes pain to diminish or last for a very short time

•Root resorption of milk teeth causes acute process to turn in to a chronical and to be less painful

•Immature permanent teeth show less painful sensation during pulpal inflammation due to undeveloped myelin fiber.

For achieving accurate diagnosis clinical tests need to be done, such as: radiography, vitality test, palpation and thermal test.

After achieving a proper Dg dental treatment is in order. Unfortunately, dental procedures are often painful and the key to managing pain is anticipation.

Effective pain management involves pharmacologic, psychologic, cognitive-behavioral and physical treatments.

Simple measure for dealing with a child in pain include reassurance, explanation, a calm environment and gentle handling, cold or hot packs and cognitive-behavioral techniques.

Oral forms of pain medication are the most common pharmacologic therapy for children in pain. They are suitable for mild to moderate pain.

Analgesic treatment should include proper dosing according to body weight, physiologic situation and medical situation. For this purpose the nonsteroidal

вањето на дијагнозата. Причина за тоа се:
•кај млечните заби нема корелација меѓу јачината на болката и степенот на оштетувањето на пулпата
•брзо преминува воспалението од акутно во некротично
•физоиолошката ресорпција на корените на млечните заби предизвикува болките да изостанат или да траат кратко време
•физоиолошката ресорпција на корените на млечните заби и со тоа намалената имунолошка одбарана предизвикува брз премин во хронична форма на воспаление и намалување на интензитетот на болката
•кај младите трајни заби, недоразвиените мијелински влакна допринесуваат за слаби болни реакции при пулпални инфламации.

Анамнестичките податоци сами по себе не се доволни за поставување на дефинитивна дијагноза, затоа треба да се направи темелен клинички екстраорален и интраорален преглед придружен со помошни дијагностички методи како: сондирање, перкусија, тест на виталитет на забот, рендген испитување, палпација, термо тест. После изведувањето на сите овие тестови и клинички прегледи може да се постави дијагнозата и да се пристапи кон третман.

За жал третманот во стоматолошките ординации е најчесто болен и во тоа лежи причината што пациентите ги избегнуваат посетите на стоматолог што особено важи за децата. Од тој аспект од круцијална важност е менаџирањето на оралната и денталната болка кај децата.

Ефикасното менаџирање на болката е комбинација на фармаколошки, психолошки, когнитивно-бихејвиорален и физички третман. Едноставните мерки кои се превземаат за третман на деца со болка и страв се сведуваат на разговор, објаснување и опис на интервенцијата, создавање на мирна и тивка околина и внимателно и нежно однесување[18,19,20].

Аналгезијата во детска возраст најчесто подразбира орална медикација која е погодна за слаба и умерена болка. Третманот треба да се изведе со правилно дозирање според телесната тежина, физиолошката и здравствената состојба на детето.

За оваа цел се користат NSAID, ацетаминофен, салицилати и слаби опијати. Според WHO слабата болка се третира со неопоидни медикаменти, а умерената болка со комбинација на неопоиден и слаб опијат.

anti-inflammatory agents (NSAID) can be used such as: acetaminophen, salicylates and weak opioids.

According to WHO, mild pain can usually be controlled with a non-opioid agent. Moderate pain can usually be controlled with a combination of a non-opioid agent combined with a weak opioid[18,19,20].

Acetaminophen is the most widely used antipyretic and analgesic for children. Acetaminophen blocks the central production of prostaglandins, thus producing analgesia.

Ibuprofen and other NSAID block the central and peripheral production of prostaglandins resulting in analgesia as well as anti-inflammatory effect.

When Acetaminophen or Ibuprofen provide insufficient analgesia, a weak opioid (codeine) may be added to the analgesic. Weak opioids provide analgesia through interaction with opioid receptors in the CNS.

Usage of opioids needs to be strictly controlled due to the undesired effects of respiratory depression, sedation, nausea, vomitus, histamine release.

Certain dental procedures for children allow administration of local topical anesthetic, injection of a local anesthetic and block anesthetic in order to stop the painful impulses.

The dentist should use the smallest possible dose which achieves anesthesia because anesthetics have a low margin of safety between the effective dose and toxic dose (4,5 mg/kg lidocain).

Conscious sedation for children may be of a great help during dental treatment. It does not achieve analgesia but it contributes in calming the child and makes the intervention more acceptable.

It is useful for no cooperative children that need to undergo a dental treatment. In such cases, Demerol 5 mg/kg may be used.

Sedative effects are obvious after 45-60 minutes. The child needs to be under constant monitoring[5].

Behavioral and cognitive intervention is something we can provide for our patients and achieve long term benefit from it.

Behavioral techniques include: desensitization, positive reinforcement, and relaxation.

Desensitization involves gradually increasing expo-

Ацетаминофенот е најшироко употребуван антипиретик и аналгетик за деца. Тој централно ја блокира продукцијата на простагландини како медијатори на болка и доведува до аналгезија.

Ибупрофен е NSAID ја блокира централната и периферната продукција на простагландин што делува аналгетички и антиинфламанторно.
Опоидите кои можат да се додадат на оваа терапија се codein и oxycodein кои обезбедуваат аналгезија преку интеракција со опоидните рецептори во ЦНС. Нивната употреба мора да биде строго контролирана и лимититана поради негативните ефекти и ризиците кои ги носи со себе (депресија на дишењето, хистамински реакции, гадење и вомитус).

Одредени интервенции во детската возраст дозволуваат употреба на локална површна анестезија, локална инфилтративна и блок анестезија која го стопира пренесувањето на болните импулси преку нервите. Во овој случај треба да се користат најмалите можни дози на анестетик и тоа со големо внимание, поради тесната граница помеѓу потребната доза и токсичната доза (4,5 mg/kg lidokain).

Свесната седација може многу да помогне при болни третмани во устата на децата. Таа не обезбедува аналгезија но придонесува за смирување на детето и полесно прифаќање на интервенцијата. Корисна е кај деца кои не соработуваат , а мораат да бидат подложени на стоматолошки третман. За таа цел, орално се администрира Demerol 5 mg/kg. ефектот е видлив по 45-60 минути. Детето треба да биде под постојан мониторинг поради опасност од депресија на центарот за дишење[5,6].

Бихејвиоралната и когнитивна интервенција е нешто што можеме да го направиме за своите пациенти, а бенефитот да го чувствуваме на долги стази. Бихејвиоралните техники вклучуваат намалување на чувствителноста со постепено изложување на факторите на страв со одржување на анксиозноста на ниско ниво. Секое позитивно однесување на детето треба да биде наградено. Додека пак, третманот на релаксација подразбира, воспоставување на контрола со помош на дишење и релаксација на одредена мускулатура6[6,7].

Когнитивните интервенции вклучуваат метода: подготовка со методата кажи-покажи-направи, промена на меморијата и хипноза. Подготовката подразбира информирање на детето за процедурата која следи фаза по фаза и за тоа што може да го почувствува во текот на интервенцијата.

sure to the feared stimuli, while maintaining anxiety at low level. Positive reinforcement involves rewarding a child for any positive behavior or even just coping with the procedure[6,7].

Relaxation training teaches children to engage in progressive relaxation of muscle groups or teaches controlled breathing.

Cognitive intervention include: preparation (tell-show-do), memory change and hypnosis. Preparation involves providing children with procedural and sensory information about the next procedure.

Procedural information describes each step of the treatment. Sensory information includes description of sensations that a child will experience.

Combined behavioral and cognitive interventions include: distraction and modeling rehearsal. Distractions include singing, visual distraction, shaking the lip during anesthesia application.

Modeling and rehearsal involves having an adult or other child demonstrate positive coping behaviors.

Treatment of pain and suffering should be a priority to all clinicians, especially for those who treat children in their offices.

Accurate diagnosis, adequate dental treatment, analgesia, anesthesia and behavioral-cognitive approach to children could be a key to a successful pain management.

Одвлекувањето на вниманието на детето (визуелно, аудиолошки, тактилно) во текот на самата интервенција исто така спаѓа во овие методи. Вежбањето со кукла модел и демонстрацијата на предстоечката интервенција има улога во припремата на детето за полесно справување со болката[9].

Третманот на болката и дискомфортот би требало да биде приоритет на секој стоматолог клиничар, особено за оние кои во своите ординации работат со деца. Точната дијагностика, адекватниот и стручен третман, аналгезијата, анестезијата и бихејвиорално-когнитивниот пристап во работата со деца би можел да биде клучот за успешно справување со болните состојби.

ЛИТЕРАТУРА ***REFERENCES***

1. Daniel E et al. Drug therapy in dental practice: nonopioid and opioid analgesic. Anesth Prog 2005; 52: 140-149.

2. Roberts G et al. Dental emergencies. BMJ 2000; 321: 559-562.

3. Barry F et al. Painless palatal anesthesia. JADA 1997; 128: 647.

4. Dworkin SF et al. Pain in clinical and laboratory context. J Dent Res 1982; 61(6): 772-774.

5. Bennett CR. Conscious sedation: an alternative to general anesthesia. J Dent Res 1984; 63(6): 832-833.

6. Newton T et al. Anxiety and pain measures in dentistry. JADA 2000; 131: 1449-1457.

7. Morosko ET et al. The effect of audio analgesia on pain threshold and pain analgesia. J Dent Res 1999; Supplement 6, 45: 1608-1617.

8. Anisavice KJ. Comparison of pain associated with mechanical and chemo-mechanical caries removal. J Dent Res 1987; 66(11): 1680-1683.

9. Okawa K. Anxiety may enhance pain during dental treatment. Bull Tokyo Dent Coll 2005; 46(3): 51-58.
10. Wijk van AJ et al. Experience of dental pain and fear of dental pain. J Dent Res 2005; 84(10): 947-950.

11. Jacobsen PL et al. Clinical dentin hypersensitivity: understanding the causes and prescribing a treatment. The Journal of Contemporary Dental Practice 2001; 2(1): 1-8.

12. Mehlisch DR. The efficacy of combination analgesic therapy in relieving dental pain. JADA 2002; 33: 861-871.

13. Nakai Y et al. Effectiveness of local anesthesia in pediatric dental practice. JADA 2000; 131: 1699-1705.

14. Rilley JL et al. Orofacial pain: patient satisfaction and delay of urgent care. Public Health Reports 2005; 120: 140-149.

15. Bastos JLD et al. Dental pain, socioeconomic status and dental caries at young male adults from southern Brazil. Cad. Saude Publica, Rio de Janeiro 2005; 21(5): 1416-1423.

16. Kaufman E et al. A survey of pain, pressure and discomfort induced by commonly used oral local anesthesia injections. Anest Prog 2005; 52: 122-127.

17. Watkins CA et al. Anticipated and experienced pain associated with endodontic therapy. JADA 2002; 133: 45-54.

18. Nikias M. Oral disease and quality of life. AJPH 1985; 75(1): 11-12.

19. Carr MP. Evaluation of transoral delivery system for topical anesthesia. JADA 2001; 132: 1714-1719.

20. Nyerere WJ. Emergency pulpotomy in relieving acute dental pain among Tanzanian patients. BMC Oral Heath 2006; 6(1): 1-4.

Универзитет „Св. Кирил и Методиј“ во Скопје "Ss. Cyril and Methodius" University in Skopje
Списание на Стоматолошкиот факултет - Скопје Review of Faculty of Dentistry - Skopje

HELICOBACTER PYLORI: МОЖНА ОРАЛНА ИЛИ ГАСТРИЧНА АФЕКЦИЈА

HELICOBACTER PYLORI: POSSIBLE ORAL OR GASTRIC AFFECTION

Автор: **Поповска Мирјана** [1]

Јусуф Османи Зана[2], Вера Радојкова-Николовска

1Стоматолошки факултет,
Универзитет „Св. Кирил и Матодиј“ Скопје,
Република Македонија
2PZU „ Dendia estetica ”, Гостивар,
Република Македонија

Autor: **Popovska Mirjana**[1]

Osmani Jusufi Zana[2], Vera Radojkova-Nikolovska[1]

1University Ss. Cyril and Methodius
Faculty of dentistry Skopje,
Republic of Macedonia,
2PZU „Dendia estetica”, Gostivar,
Republic of Macedonia

Апстракт

Цел: Да се направи осврт кон H. pylori статусот, валидноста на дијагностичките методи и поврзаноста на гастичната афекција со Helicobacter pylori (H. pylori) со оралната афекција, преку следење на присутноста на оваа инфекција во денталниот плак и плунката.

Материјал и метод: Прегледани и простудирани се 86 референци во периодот од 2014-2015 година од кои најстарите се од 1984 година, а најновите од 2012 година. Кај сите литературни единици посебно внимание е посветено кон податоците кои се однесуваат на докажување присуство на H. pylori во гастричниот ендоскопски добиен материјал, денталниот плак и плунката. Нотирани се применетите посочени методи во секоја референца и направена е споредба помеѓу наодот од гастричните и оралните примероци.

Резултати: Наодите покажуваат дека најпримената метода во докажување на присутноста на H. pylori е PCR, независно дали се работи за гастричен или орален материјал. Иако, како “златен стандард” во дијагностиката се посочува rapid urease test (RUT), во најголем дел од статиите анализите се направени со PCR. Во дијагностиката се применува и C-urea breath test (UBT), за кој се вели дека е особено погоден за имплементација во епидемиолошките студии. Наодите кои се однесуваат на асоцијативната поврзаност помеѓу гастричните и оралните

Abstract

Aim: To make a review at H. Pylori status, validity of diagnostic methods and the connection of gastric affection with Helicobacter pylori (H. Pylori) with oral affection, through monitoring the presence of this in dental plaque and saliva.

Material and method: There were 123 references examined and studied in the period of year 2014-2015 the oldest of which are from 1993, and the latest from year 2012. At all literature units special attention is given to data which are related to proving the presence of H. Pylori in gastric endoscopy obtained material, dental plaque and saliva. The applied methods are noted down in each reference and a comparison between the findings of gastric and oral samples is made.

Results: The findings show that the most applied method of proving the presence of H. Pylori is PCR, regardless whether it is oral or gastric material. Although, as a “gold standard” in the diagnostics is indicated the rapid urease test (RUT), in most of the papers analyses are made with PCR. In diagnostics C-urea breath test (UBT) is also applied, which is said to be particularly suitable for epidemiological studies.

The findings which are concerned with the associative connection between gastric and oral samples is somewhat heterogeneous, i.e. moving from total disjointedness between the findings of these two tracts, to findings ranging from 60-85% correlation between the findings in gastric H. Pylori in gastric

примероци е прилично хетерогена , т.е се движи од комплетна неповрзаност помеѓу наодите на овие два тракта, до наоди кои се движат од 60-85% поврзаност помеѓу наодот на H. pylori во гастричните и оралните примероци. Што се однесува до оралниот наод, застапеноста на H. pylori превалира во денталниот плак, во споредба со плунката.

Заклучок: H. pylori е присутен во желудникот и усната празнина. PCR е најчесто применувана техника во одредување на H. pylori дигестивно и орално со најмалку регистрирани разлики во добиениот наод. Орално, H. pylori доминира во денталниот плак во споредба со плунката.

Клучни зборови: H. pylori, дентален плак, плунка, PCR, UBT

and oral samples. Regarding the oral findings, the presence of H. Pylori prevails in the dental plaque in comparison with saliva.

Conclusion: H. Pylori is present in the stomach and mouth cavity. PCR is generally applied technique in determining of H. Pylori digestive and oral with at least registered differences in obtained findings. Orally, H. Pylori dominates in dental plaque.

Key words: H. Pylori, dental plaque, saliva, PCR, UBT

Вовед

Усната празнина може да се подели во неколку различни микрооддели на животната средина кои можат да обезбедат асоцијативна поврзаност со бројни микроорганизми, особено бактерии и габи. Таа може да послужи како резервоар на микроорганизми каде изворот на инфекција е желудникот или цревата, или алтернативно , таа може да биде порта за пренос на надворешни бактерии за понатамошна колонизација во ГИТ (вклучувајќи го и оралниот кавитет).[1]

Како прилично хетерогена средина која се состои од бројни микроорганизми таа обезбедува различни услови за различни видови бактерии. Некои бактерии трајно живеат во неа, додека други може да бидат само привремено и да делуваат транзиторно, но загадувачки на оваа празнина, која долгорочно е во постоечка условна рамнотежа, која под одредени околности може да биде нарушена од страна на бројни внатрешни и надворешни фактори.[2,3]

Доколку се случи нарушување на овој баланс може да настанат патолошки состојби, што уште повеќе може да влијаат на здравјето на целиот организам. Во спротивно, може да учествува во спроведување на инфекцијата на други делови од ГИТ и друг орган најчесто преку дишните патишта, или крвта.

Постојат податоци од литературата кои укажуваат на поврзаност помеѓу стомачните лезии и одредени делови од ГИТ или пак помеѓу желудникот и патолошки состојби на усната празнина.[1]

Introduction

The oral cavity can be divided into several different micro sections of environment which can provide associative connection with numerous microorganisms, especially bacteria and fungi.

It can serve as a reservoir of microorganisms where the source of infection is the stomach or intestine, or alternatively it may be a port of transferring of further foreign bacteria colonization in GIT (including the oral cavity as well). [1]

As a heterogeneous environment consisting of numerous microorganisms it provides different conditions for different bacteria types.

Some bacteria permanently live in it, while others may be only temporary and act transitively, but polluting in this cavity, which is long in existing conditional balance, which under certain circumstances may be affected by a number of internal and external factors[2,3] .

In the unlikely event of this balance disorder pathological conditions can occur, which may further affect the health of the whole organism.

Otherwise, it can participate in the implementation of the infection to other parts of GIT and other organ mostly through trachea or blood.

There are data from the literature that indicate a connection between abdominal lesions and certain parts of GIT or between the stomach and pathological conditions of oral cavity [1].

Оралните бактерии, покрај другите улоги, може да претставуваат извор на системски инфламаторен одговор, и на тој начин, да влијаат врз прогнозата и терапевтските резултати од спроведениот третман. Во таа микросредина на мноштво микроорганизми H. pylori е дел од бактериите во усната празнина за кој се верува дека има прилично комплексна улога започнувајќи од оралниот тракт.

Историјат

Историјата за детекција и поврзаност на H. pylori со гастричните лезии за прв пат започнува пред повеќе од 100 години кога во желудникот на човекот и животните биле најдени патогени спирални бактерии. Истражувањата кои ги поврзуваат тегобите во желудникот со спиралните бактерии започнува со нивна успешна изолација од биоптичко ткиво од желудникот во 1982 година. Во самиот почеток спиралната бактерија била класифицирана во соевите Campylobacter и го добила називот CLO (анг. campilobacter-like organism), потоа campylobacter pyloridis, и во 1989 година спиралната бактерија сместена е во новиот сој H. pylori.

Епидемиологија и патишта на трансмисија

Helicobacter pylori (H. pylori) е бактерија одговорна за болестите на гастроинтестиналниот тракт, како што се атрофичниот гастритис, хроничниот гастритис, дуоденалниот улкус, гастрично лигавично-асоцираното лимфоидно ткиво- лимфомот, како и карциномот на желудникот.[4]

Таа е микроаерофилна аспорогена грам негативна бактерија. Епидемиолошките податоци говорат дека H. pylori е дистрибуиран помеѓу луѓето низ целиот свет, но неговата превалентност е докажана во земјите во развој. Постојат докази кои укажуваат дека повеќе од 90% од иранската популација е инфицирана со H. pylori .[5]

Иако има многу информации за оваа инфекција, неколку аспекти во патогенезата и епидемиологијата на ова заболување сеуште остануваат нејасни.[6]

Mitchell[7] базирајќи се на податоците од својата студија докажува дека инфекцијата со H. pylori е последица на небезбедната канализација и ниско социоекономско ниво на популацијата.

Наспроти земјите во развој, развиените земји обично имаат пониска преваленца на инфекција со H. pylori која е присутна во секоја возраст, но разликата е особено забележлива кај помладите.8 Во САД, распространетоста на инфекцијата

Oral bacteria, among other roles, can represent a source of systematic inflammatory response, and in this way, to affect the prognosis and therapeutic results of the treatment. In that micro environment of host microorganisms H. Pylori is a part of bacteria in the mouth cavity which is believed to have quite complex role starting from oral tract.

History

The history for detection and connection of H. Pylori with gastric lesions first began over 100 years ago when in the stomach of human and animals pathogen spiral bacteria were found.

The researches which connect troubles in the stomach with spiral bacteria start with their successful isolation from bioptic tissue from the stomach in 1982.

At the very beginning the spiral bacteria was classified in Campylobacter strains and won the title CLO (campylobacter-like organism), then Campylobacter pyloridis, an in 1989 spiral bacteria was located in the new sort H. pylori.

Epidemiology and transmission routes

Helicobacter pylori (H.Pylori) is a bacterium responsible for diseases of the gastrointestinal tract, such as atrophic gastritis, chronic gastritis, duodenal ulcer, gastric mucosal- associated lymphoid tissue and gastric cancer[4].

It is a microaerophelic asporogena gram negative bacterium. Epidemiological data show that H. Pylori is distributed between people around the world, but its prevalence is proven in developing countries.

There is evidence that point out that more than 90% of Iran's population is infected with H. Pylori [5].

Although there is a lot of information about this infection, some aspects in the pathogenesis and epidemiology of this disease still remain unclear[6].

Mitchell[7] based on the data from his study proves that infection with H. Pylori is a consequence of unsafe sanitation and low socio- economic level of population.

Contrasted with developing countries, developed countries usually have a lower prevalence of infection with H. pylori which is present in every age, but the difference is especially noticeable in younger[8].

In USA, the prevalence of infection is lower than 10% at the white race under 30 years of age and over 50% of persons older than 60 years. The prevalence

е помалку од 10% кај бела е поголема кај обоената раса и емигрантите од земјите во развој и е во обратна корелац та раса под 30-годишна возраст и над 50% од лицата постари од 60 години. Преваленцата ија со социоекономскиот статус на популацијата.[9]

Повеќето инфекции се стекнати многу рано и како акутни може да резултираат со минливо клинички карактеристики кои се карактеризираат со гадење и абдоминална болка. Во повеќето случаи инфекцијата напредува во хронична асимптоматска болест.[9]

Од сето ова што досега е опишано, може да се заклучи дека инфекцијата со H. pylori останува еден од најважните научни феномени во биомедицинската литература во светот и претставува најчеста хронична бактериска болест, бидејќи таа е присутна кај повеќе од половина од светската популација. Епидемиолошките истражувања објаснуваат дека дистрибуцијата на оваа болест е во директна врска со степенот на економскиот развој во секоја земја.[6]

Преваленцијата на H. pylori значително се разликува помеѓу но, и во рамките на земји, со високи стапки на инфекција (поврзани со нискиот социоекономски статус и висока густина на живеење).10 На пример, во Јапонија, Јужна Америка, Турција и Пакистан, преваленцијата е повеќе од 80%, додека во Скандинавија и Англија, преваленцијата е помеѓу 20% и 40%. Преваленцијата на оваа бактерија во Иран е 60% -90%, што укажува дека Иран е регионот со висок ризик за H. pylori.

Преносот и патот на H. pylori инфекцијата е тема на повеќе студии. Се претпоставува дека повеќето инфекции веројатно се стекнати во детството, главно преку орално-орален или фекално-орален правец.[7]
Сепак, точниот вектор на пренос сеуште не е познат.

Рознато е deka H. pylori infekciite se стекнuvaat рано во животот[11,12], и веројатно е deka se пренecuvaat од човек на човек. Преносот е selektivno поддржан од условите за живеење, mo`e da bide придружуван од лоша хигиена ili pak da bide posledica na интрафамилијарни faktori. Сепак, точниот начин на пренос, do denes ne e definiran.[13-15]

Прифатените докази дека H. pylori соевите stignuvaat do `eludnikot со ингестија преку устата, поради неговата неинвазивни природа, is bigger in the non-white race and immigrants from developing countries and is in the opposite correlation with the socio- economic status of the population[9].

Most infections are acquired very early and as acute may result in transient clinical features which include nausea and abdominal pain. In most cases, the infection progresses to chronic asymptomatic disease[9].

From all this so far described, it can be concluded that infection with H. Pylori remains one of the most important scientific phenomena in biomedical literature in the world and represents the most common chronic bacterial disease, because it is present in more than half of world's population.

Epidemiological studies explain that the distribution of this disease is directly related to the degree of economic development in each country[6].

The prevalence of H. Pylori significantly differs between but also within countries, with high rates of infection (connected with low socio-economic status and high density living).[10]

For example, in Japan, South America, Turkey and Pakistan the prevalence is more than 80%, while in Scandinavia and England, the prevalence is between 20% and 40%.

The prevalence of this bacterium in Iran is 60% -90%, which indicates that Iran is the region with high risk of H. Pylori.

The transmission and the route of H. Pylori infection is the subject of many studies. It is assumed that most infections are probably acquired in childhood, mainly through oral- oral or fecal- oral route[7]. However, the exact vector of transmission is not known yet.

It is known that H. pylori infections are acquired early in life[11,12], and is likely to be transmitted from person to person. The transmission is selectively supported from poor hygiene of living conditions it can be escorted by poor hygiene or a consequence of intra- familiar factors.
However, the exact way of transmission, up to now is not specified [13- 15].

The accepted evidences that H. pylori strains reach the stomach through the mouth by ingestion due to its non-invasive nature, confirm that the stomach is a definite barrier where sometimes their colonization happens[16].

да, potvrduvaat deka `eludnikot e дефинитивна bariera kade se slu~uva nivnata колонизација[16].

Етиологија и патогенеза
Многу фактори вклучувајќи ги генетската предиспозиција на населението, културните навики, социоекономски ниво, но и разликите во точноста на методи кои се користат во истражувањата, битно влијаат врз наодите кои на некој начин се докази за поврзаност на овие две бариери.[17]

Но, придонесот на H. pylori во патогенезата на пародонталната болест, рецидивантниот афтозен стоматитис, глоситис, жаречкиот синдром и лезии на лигавицата сеуште останува нејасен. Се претпоставува дека тоа е сепак можно затоа што H. pylori е привремено присутен во усната празнина и доведува до дисбаланс на преостанатата флора во оралниот кавитет. Во разјаснување на овие претпоставки постои можност и за друга хипотези. Имено, бактериите кои се дел од нормалната орална микросредина и припаѓаат на нормалниот бактериски филм кој не е патоген резервоар на H. pylori за желудникот. На некој начин тој со останатите микроорганизми се наоѓа во нормална имунолошка рамнотежа со домаќинот, заштитувајќи го домаќинот од опасни патогени. Покрај тоа, бројот на H. pylori бактериите и колонизирањето во усната празнина може да биде премногу мало за да предизвика гастрична инфекција доколку имунитетот на домаќинот е солиден. Меѓутоа, кога имунолошки одбрамбените сили на домаќинот се нарушуваат, тогаш улогата на овој бактериски коменсал се менува и тој станува патоген.[18]

Појавата на орална колонизација со H. pylori, неговата врска со оралното здравје и внесувањето храна или диспептични симптоми како и нивните односи на гастричната инфекција со H. pylori остануваат нејасни.

Дијагностички тестови
Бидејќи акутната инфекција со H. pylori вообичаено е асимптоматска, а клиничките симптомите се појавуваат подоцна, прифатено е дијагностиката на оваа честа инфекција во популацијата, да се спроведува со примена на серолошки методи, C уреа издишниот тест и методологија базирана на биопсија кои може да се изведуваат во болнички или клинички услови.[19]

Тестови кои се базираат на биопсија
Вообичаено, дијагнозата на инфекцијата со H. pylori се базира на изолација на бакериите од гастричните биоптични примероци добиени со

Etiology and pathogenesis
Many factors including genetically predisposition of the population, cultural habits, socio- economic level, but the differences in the accuracy of the methods used in the research, adversely affect the findings somehow evidence to link these two barriers.[17]

But, the contribution of H. Pylori in the pathogenesis of periodontal disease, relapsing aphthous stomatitis, glossitis, annealing syndrome and mucosa membrane lesions remain unclear.

It is assumed that this is possible because H. Pylori is temporarily present in the oral cavity and leads to an imbalance of the remaining flora in the oral cavity.

In clarification of these assumptions there is a possibility for other hypothesis. Namely, the bacteria which are part of the normal oral micro-environment and belong to the normal bacterial film is a pathogen reservoir of H. Pylori for the stomach.

In a way it with other remaining microorganisms is found in normal immunological balance with the host, protecting the host from dangerous pathogen.

Moreover, the number of H. Pylori bacteria colonizing the oral cavity can be too small to cause gastric infection if host immunity is solid.

However, when the immune defence is forces disrupt the host, then the role of the commensal bacterial changes and it becomes a pathogen.[18]

The emergence of oral colonization with H. Pylori, its relationship to oral health and food intake or dyspeptic symptoms and their relationship to gastric infection with H. Pylori remain unclear.

Diagnostic tests
Because acute infection with H. Pylori is usually asymptomatic but clinical symptoms appear later accepted the diagnosis of this common infection in the population, to be implemented by serological methods, C urea flat test and methodology based on biopsy which can be executed in a hospital and clinical settings.[19]

Tests based on biopsy
Typically, diagnosis with H. pylori infection is based on isolation of bacteria from gastric biopsy samples obtained with endoscopy or identification of bacteria in bioptic samples.[20,21]

Today, proving the presence of H. pylori is done with fast urease test or by histological verification, which

ендоскопија, или со идентификација на бактериите во биоптичните примероци.[20,21]
Денес, докажување на присуството на H. pylori се изведува со брз уреаза тест или пак преку хистолошка верификација, кои се сметаат за “ златен стандард “ во дијагностиката на пациенти со активна инфекција со H. pylori.[22,23]

Додека биопсијата или докажувањето на културате е 100% специфична, сепак, таа не е 100% сензитивна, бидејќи со методот може да прикаже состојбата само на релативно мали делови од желудникот, иако таа е високо инвазивна и експанзивна.

Серолошки тестови
Со оваа метода т.е. неквантитативно ензимско-абсорбентски анализи ги детектираат H. pylori антителата во серум. Најголемата предност од оваа метода е фактот дека таа може да биде применета кај голем број субјекти. Методот е брз, едноставен, неекспанзивен, но истовремено и златен тест кој е може да биде од голема корист во епидемиолошките студии.[24]

Застапеноста на H. pylori (во свеж или замрзнат серум) преку применетите серолошки тестови се докажува присуство на ИгГантитела во серум, иако ИгА и ИгМ исто така може да бидат детектирани.[25]

Уреа издишен тест
Уреа издишниот тест во кој 13C или 14C се применува како неинвазивна и неквантитативна метода. Тој се темели на детектирање на уреазната активност од бактериите, како важен фактор во одредување на H. pylori статусот. Овој тест, од неодамна е дозволен од Центарот за храна и Администрација на лекови за рутинска примена. Иако не се применува универзална метода, некои истражувачи уреаза издишниот тест го препорачуваат како неинвазивен дијагностички златен стандард. [23, 26]

Вообичаено, овој тест се применува после применетата антибиотска терапија додека гастричната уреаза сеуште е присутна во желудникот, само додека бакериите кои ја создаваат уреазата се присутни.

Лажно негативни резулати може да се појават и кај излекувани пациенти, доколку постојат малку бактерии кои може да продуцираат детектибилна уреа, додека пак лажно позитивни реултати може да се евидентираат и кај мал процент пациенти (помалку од 5%), кои се инфицирани од други бактерии, но кои продуцираат уреа.

are considered as “gold standard “in the diagnosis of patients with active infection with H. pylori.[22,23]

While biopsy and proof of culture is 100% specific, however, it is not 100% sensitive, because the method can show the condition of only a relatively small part of the stomach, although it is highly invasive and expansive.

Serological tests
By this method, i.e. non quantitative enzyme absorbent analyses detect H. pylori antibodies in serum. The biggest advantage of this method is the fact that it can be applied in many subjects.

The method is fast, simple, non-expansive but at the same time a golden test which can be of a great use in epidemiological studies.[24]

The representativeness of H. Pylori (in fresh or frozen serum) through applied serological tests proves the presence of IG antibodies in serum, although IgA and IgM can also be detected.[25]

Urea breath test
Urea breath test in which 13C or 14C is applied as a non- invasive and non- quantitative method. It is based on the detection of urease activity from bacteria, as an important factor in determining the H. pylori status.

This test, was recently permitted by the Centre for Food and Drug Administration for routine application. Although universal method is not applied, some researchers suggest the urea breath test as a non-invasive golden diagnostic standard.[23,26]

This test is usually applied after the application of antibiotic therapy while gastric urease is still present in the stomach, while only bacteria which create urease are present.

False negative findings can occur in cured patients as well, if there are small bacteria which can produce detectible urea, while positive findings can be evidenced in a small percentage of patients (less than 5%) which are infected from other bacteria but which produce urea.

Urea breath test is more expansive than the applied serological technique but their application is especially justified for the assessment of dyspeptic difficulties in diseased patients.[27-29]

The development of technology, the advancement of genetics entered deeper in the reasons for this condition. Thus, examining the genotypes showed that

Уреа издишниот тест е поекспанзивен отколку применетата серолошка техника, но нивната примена е посебно оправдана за проценка на диспептичните тегоби кај заболените пациенти.[27-29]

Развојот на технологијата, напредокот во генетиката, навлезе подлабоко во причините за оваа состојба. Така, испитувајќи ги генотиповите се покажа дека vac As1m1, cagA генотипови се вклучени во сериозноста на гастритисот и конечниот исход на H. pylori инфекцијата. Покрај тоа, изолираните генотипови cagA и vacAs1m1, сугерираат поврзаност и зголемен ризик од развој на дистален гастричен аденокарцином[30].

Во студијата на Assumpção [31], користени се различни методи за откривање H. pylori во денталниот плак и гастричната слузница. Во овој поглед, PCR анализата се покажала поефикасна за откривање на H. pylori во клиничките примероци, во споредба со брзиот уреаза тест во денталниот плак и гастричните биопсии, како и во хистопатолошките испитувања на гастричната слузница. Овој резултат е поддржан и од други студии[32-35] .

Dönmez-Altuntaş и Güven36 откриле повисока специфичност и сензитивност на PCR анализа во однос на уреаза тест, со 93,8% наспроти 65,6% . Zsikla et al[37] се изјасниле дека H. pylori ДНК може да се детектира со PCR во 20,8% од биопсии со хроничен гастритис, но без хистолошки забележливи промени. И покрај ова, една од критичните точки на студиите кои го користат PCR е отсуство на единство во резултатите, поради примена на различни лабораториски постапки[38-41].

Во литературата наидуваме на бројни спротиставени студии во врска со оралната локализација на H. pylori. Некои автори покажале дека појавата на H. pylori е релативно ниска и изнесува околу 38% [42] додека други го евидентирале речиси во 90% [43], па дури и во 100% од испитаниците.[44,45]

Но, искуството покажало големи разлики во студиите, мострите, собирање податоци, лабораториски процедури поради шго се појавиле тешкотии во споредување на резултатите .

Присуство на H. pylori во желудникот е одредена со 13C - уреа издишен тест пред и по ерадикациска терапија, а во усната празнина бактеријата е одредена со PCR од примероци на плунка и пародонталните џепови исто така пред и по ерадикациска терапија. Од добиените резултати зак-

vac As1m1, cagA genotypes are included in the severity of gastritis and the final outcome of H. Pylori infection. In addition, isolated genotypes and cagA and vacAs1m1, suggest interconnection and an increased risk of developing distal gastric adenocarcinoma[30].

In the study of Assumpção31 , different methods of H. Pylori detection in the dental plaque and gastric mucosa are used.

In this regard, PCR analysis proved to be more effective in the detection of H. pylori in clinical samples, in comparison to rapid urease test in the dental plaque and gastric biopsies, and in histopathological examination of gastric mucosa. This result is supported from other studies as well.[32-35]

Dönmez-Altuntaş and Güven36 found higher specifity and sensitivity of PCR analysis regarding the urease test, with 93,8% versus 65,6% .

Zsikla et al [37] declared that H. Pylori DNK can be detected with PCR in 20,8% of biopsies with chronic gastritis, but without noticeable histological changes.

Despite this, one of the critical points of studies which use PCR is the lack of uniformity on results due to the application of different laboratory procedures[38-41].

In the literature we find numerous conflicting studies about oral localization of H. Pylori. Some authors have shown that the emergence of H. Pylori is relatively low, around 38%[42], while others have evidenced almost 90% [43], and even in 100% of respondents[44,45].

However, experience has shown large differences in studies, samples, gathering data, laboratory procedures where to difficulties in comparing results has appeared.

The presence of H. Pylori in the stomach is determined with 13C – urea breath test before and after eradication therapy, and in the mouth cavity bacteria is determined with PCR from samples of saliva and periodontal pockets also before and after the eradication therapy.

From the obtained results it is concluded that half of respondents with H. Pylori in the stomach have the bacteria in the mouth cavity as well.

After systematic eradication therapy H. Pylori was not detected in the mouth cavity which indicates the

лучено е дека половина од испитаниците со H. pylori во желудникот ја имаат бактеријата и во усната празнина. По системската ерадикациска терапија H. pylori не беше откриен во усната празнина што укажува на висока ефикасност на терапискиот протокол во усната празнина или пак се претпоставува дека хеликобактерските инфекции во усната празнина се привремени.

Истражувањето кое беше спроведено од Liu[46] имаше за цел да ја утврди распостранетоста на H. pylori во оралната празнина кај Кинеска популација. PCR тестот беше употребен во истражување кај индивидуи со позитивен H. pylori во усната празнина кај кои пак постоела поголема можност за гастрична инфекција. Од истражувањето тој заклучува дека распространетоста на гастричната инфекција е значително повисока кај пациенти со позитивен H. pylori во денталниот плак отколку кај пациенти без H. pylori во денталниот плак ($p<0.05$) . Усната празнина може да биде потенцијален резервоар за H. pylori, бидејќи постои близок однос помеѓу H. pylori во усната празнина и бактериите во желудникот. Диспептичните пациенти со гастрична инфекција се со поголема веројатност дека ја имат оваа бактерија во усната празнина.

H. pylori инфекцијата во желудникот потврдена е од страна на брзиот уреаза тест и уреаза издишен тест. Примероци од плунката, од дорзалната страна на јазикот и супрагингивалниот дентален плак се собрани од секоја индивидуа додека примероци од субгингивалниот дентален плак се земени од пациенти со пародонтопатија.

Добиените резултати укажуваат дека триесет пациенти со позитивен H. pylori имаат негативен наод на оваа бактерија H. pylori во усната празнина, оттука авторот заклучува дека усната празнина не представува резервоар на H. pylori кај пациенти со синдром на епигастрична болка.

Во едно друго истражување спроведено од Liu[46] во детска градинка во Кина каде биле евалуирани 214 деца во возраст од 3-6 години прикажани се резултати кои укажуваат на врска помеѓу H. pylori во денталниот плак и индекс на орална хигиена.

Усна празнина и H. pylori

Во литературата се сретнуваат податоци кои уверуваат дека преносот на H. pylori инфекцијата започнува од устата. Така пронајдена е висока преваленција на H. pylori кај африканските деца чии мајки храната пред да ја понудат на децата претходно ја прежвакуваат16 или пак кај инду-

high efficiency of therapeutic protocol in the mouth cavity or it is presumed that helicobacter infection in the mouth cavity are temporary.

The research conducted by Liu46 had the aim to determine the spread of H. Pylori in the mouth cavity in Chinese population.

The PCR test was used in research in individuals with positive H. Pylori in the mouth cavity in which there was still bigger opportunity for gastric infection.

From the research he concluded that the spread of gastric infection is significantly higher in patients with positive H. Pylori in the dental plaque than in patients without H. Pylori in the dental plaque ($p<0.05$).

Mouth cavity can be a potential reservoir for H. Pylori, because there is a close relationship between H. Pylori in the mouth cavity and bacteria in the stomach.

Dyspeptic patients with gastric infection are more likely to have this bacterium in the mouth cavity.

H. Pylori in the stomach was confirmed by rapid urease test for urease breath test. Samples from saliva, from the dorsum side of tongue and supragingival dental plaque are collected from each individual while samples from supragingival dental plaque are taken from patients with parodontopathy.

The obtained results show that thirty patients with positive H. Pylori have negative findings of this bacterium- H. Pylori in the mouth cavity, from hence the author concludes that mouth cavity does not represent a reservoir of H. Pylori in patients with epigastric pain syndrome.

In another study conducted by Liu46 in a kindergarten in China where there were evaluated 214 children aged 3-6 are presented results which indicate a connection between H. Pylori in the dental plaque and index of oral hygiene.

Mouth cavity and H. Pylori

In the literature can be encountered data which assure you that the transmission of H. Pylori starts from the mouth. In that way is found a high prevalence of H. Pylori infection in African children whose mothers chew the food before giving it to their children[16] or in individuals who have habits to chew chewing gums and share with others[47].

видуи кои имаат навики мастиките за џвакање да ги споделуваат со други.[47]
Првите информации за присуството на H. pylori во усната празнина се објавени во 1989 година. Имено, бактеријата била откриена во денталниот плак кај пациенти со гастрични тегоби поврзани со H. pylori инфекција[48].

Покрај во желудникот H. pylori се наоѓа во плунката, забните наслаги и изметот, што покажува дека во оралните и фекалните примероци се вклучени бактериите што зборува дека овој микроорганизам е застапен и во другите сегменти на гастроинтестиналниот тракт.[49]

Но, вистинската улога на H. pylori во усната празнина останува контроверзна бидејќи стапка на откривање на бактеријата е многу разновидна и се движи од 0% и 100%.[50]

Во врска со детекција на бактеријата во орални услови предложени се различни методи во одредени епидемиолошки цели за изолација од различни анатомски места.[51]

Во најголем број случаи микроорганизмите остануваат на некои места во организмот кај пациентите каде е можна повторна колонизација.[18,52]

Набљудувајќи го H. pylori кај пациентите во плунка, дорзалната страна на јазикот и денталниот плак, многу истражувачи усната празнина ја сметат како најсоодветно место за реколонизација на H. pylori откаде и настанува повторување на гастричната инфекција.[53,34]

Присуство на овој микроорганизам може да биде интермитентено, а се претпоставува дека се јавува како резултат на гастроезофагеален рефлукс. Се уште останува неразјаснето дали малиот број бактерии H. pylori присутни во усната празнина кај повеќето пациенти ќе биде доволен за да послужи како извор на гастритична инфекција или пак реинфекција.

Денталниот плак е биофилм, кој е формиран од повеќе видови mikroorganizmi и претставува asocijativna zaednica vo koja postoi опстанок и еволуција на микробни коагрегати koi se nao|aat во динамична рамнотежа, во поволна средина со селективни предности[55,56].

Оттука, бактерискиот биофилм се смета како simbioza na razni speciesi, зашитителни со одбранбените механизми на домаќинот [55,56].
Од денталниот плак може да се создаде идеална микроаерофилна средина и може да се формира

Besides in the stomach H. Pylori is found in the saliva, dental layer and dung, which shows that in the oral and fecal samples are included bacteria which indicates that this microorganism is represented in other segments of gastrointestinal tract.[49]

But the real role of H. Pylori in the mouth cavity remains controversial because the detection rate of the bacteria is very diverse and ranges from 0% and 100%. [50]

Tie in the detection of the bacteria in oral conditions there are proposed different methods of certain epidemiological purposes for isolation from different anatomic places.[51]

In most cases, microorganisms remain in some places in the organism in patients where re-colonization is possible.[18,52]

Observing H. Pylori in patients' saliva, the dorsum of the tongue and oral plaque, many researchers consider the mouth cavity as the most appropriate place for the re-colonization of H. Pylori and whence repetition of gastric infection arises.[53,54]

The presence of this microorganism can be intermittent, and is assumed to be a result of gastro- oesophageal reflux.

It still remains unclear whether the small number of H. Pylori bacteria present in the mouth cavity in most of the patients would be sufficient to serve as a source of gastric infection or as a reinfection.

Dental plaque is a biofilm, which is created from several types of microorganisms and represents associative community in which exist survival and evolution of microbe co-aggregates which are found in a dynamic equilibrium, in an environment with selective advantages.[55,56]

Hence, the bacterial biofilm is considered as symbiosis of different species protected with defence mechanisms of host.[55,56]

From the dental plaque can be created ideal microaerophilic environment and can be formed a matrix of glycoprotein for reproduction and protection of oral symbiosis[57.]

In such conditions, but under certain circumstances a re-infection of the stomach can occur. However, in various studies inconsistent results for the presence of H. Pylori in the dental plaque have been reported.[58]

матрица на гликопротеините за репродукција и заштита на оралната симбиоза.[57]
Во овие услови, но под одредени околности, може да се случи реинфекција на желудникот . Сепак, во различни студии, биле пријавени неконзистентни резултати во врска со појавата на H. pylori во денталниот плак.[58]
Затоа, на прашањето: „Може ли усната празнина да дејствува како медиум за овој патоген?“ останува неодговорено, иако серија на студии покажаа истовремено појавување на H. pylori во устата и во желудникот додека пак во други студии постојат други обиди кои не успеаа да го идентификуваат H. pylori во устата кај пациентите со гастритична инфекција.[18,53,57,58,59]

Дали денталниот плак е значаен извор за реинфекција на гастричната лигавица кај пациенти со лоша орална хигиена останува да биде подврдено во некоја блиска иднина. Сепак се смета дека подобрување орална хигиена преку стандардни процедури претставува еден вид помошна мерка која дури и со конвенционална тројна терапија, особено кај пациенти со докажана гастрична инфекција со H. pylori , исто така, може да биде кофактор во повторување на афтозните улцерации.

Авторите заклучиле дека присуството на оралниот H. pylori претставува важен маркер кај рекурентната гастрична инфекција. Oshowo[60] утврдил дека од 116 пациенти кои биле позитвни на H. pylori во желудникот , 15 биле позитивни на CLO-тестот. Сепак само 2 од 15 пациенти со орална и гастрична инфекција, биле позитивни со истиот тест. Спротивно на горе наведеното ниту еден од 92 пациенти кај кои H. pylori не бил идентификуван во желудникот и не покажал позитивитет за орален H. pylori. Авторите заклучиле дека H. pylori понекогаш прави колонизација во денталниот плак, но таквите колонизации се нестабилни за подолг временски период, најнапред се појавува, а потоа исчезнува. Сепак овие податоци дадоа мала поддршка на хипотезата дека устата е вистинско засолниште на H. pylori од антибиотска терапија која е сосем недоволна, но представува извор на инфекција кај индивидуите.

Пред да биде препознаена важноста на H. pylori во патогенезата на гастричниот улкус, стапката на повторување била над 80% на годишно ниво. Бидејќи искоренување на H. pylori ја намалува стапката на повторување на помалку од 20%,кај сите пациенти со историја на пептична болест и со докажана H. pylori инфекција потребно е да се препорача ерадикациона терапија[61] .

Therefore, the question: “Can mouth cavity act as a medium for this pathogen?” remains unanswered, although a series of studies showed simultaneous occurrence of H. Pylori in the mouth and stomach while in other studies exist other attempts which failed to identify H. Pylori in the mouth of patients with gastric infection. [18,53,57,58,59]

Is dental plaque an important source for re-infection of gastric slime in patients with poor oral hygiene remains to be confirmed in a near future?

Still it is considered that improving the oral hygiene through standard procedures represents a type of additional measure which even with conventional triple therapy, especially in patients with proved gastric infection with H. Pylori, can also be a co-factor in repeating the aphthous ulcers.

The authors concluded that the presence of oral H. Pylori represents an important marker in recurrent gastric infection. Oshowo[60] confirmed that of 116 patients who were with positive of H. Pylori in the stomach, 15 were positive in CLO-test.

However, only 2 of 15 patients with oral gastric infection were positive with the same test. On the contrary of the above mentioned none of the 92 patients in which H. Pylori was not identified in the stomach and didn’t show positivity for oral H. Pylori.

The authors have concluded that H. Pylori sometimes makes colonization in the dental plaque, but such colonization are unstable for a longer period of time, first it appears and then disappears.

However, these data led to small support of the hypothesis that mouth is the real haven of H. Pylori from antibiotic therapy which is quite insufficient but represents a source of infection at individuals.

Before being recognized, the importance of H. Pylori in the pathogenesis of gastric ulcer, the rate of repetition was over 80% annually. Since the eradication of H. Pylori reduces the reoccurrence rate of less than 20%, in all patients with a history of peptic disease and proved H. Pylori infection is necessary to recommend eradication therapy[61].

However, even the eradication therapy is often proved to be unsuccessful in healing the infection with H. Pylori [62,63] triple therapy at the moment is suggested as a regime for eradication in more than 85% of patients in the treatment of duration from 1 to 2 weeks[61].

Меѓутоа иако често пати ерадикациона терапија се покажала како неуспешна во излекувањето на инфекцијата со H. pylori [62,63] тројна терапија во моментот се препорачува како режим за искоренување во повеќе од 85% на пациенти во третман од времетраење од 1 до 2 недели[61] .

Song и сор.[44] H. pylori го детектирале во речиси 100% во денталниот плак иако во многу мал број. Овие ниски вредности може да ја објаснат широката варијација на оваа бактерија што всушност е наод од други студии.[64]
Во друга студија, Song[45] исто така ја потврдил варијацијата во преваленцата на H. pylori во зависност од локализацијата и потеклото на примероци кои биле изолирани од супрагингивалниот плак. H. pylori е откриен во примероците од молари, премолари и инцизиви, но со големи разлики во распространетоста: 82% (32/39), 64% (25/39) и 59% (23/39).

Оваа состојба може да се објасни со присутните микроаерофилни карактеристики на H. pylori. Теоретски, изложувањето на кислород може да се намали постепено од секачите кон катниците, кои придонесуваат за раст на H. pylori во моларната регија. Ова е прв документиран извештај на толку висока преваленца во развиените земји. Наодите наведуваат дека високата стапка на откривање може да ја подржи претпоставката дека H. pylori е дел од нормалната флора во усната празнина кај луѓето, иако апсолутната бројка на живи организми, може да биде многу ниска. Сепак сеуште не е познато зошто само мал дел од пациентите со H. pylori во денталниот плак имаат активна инфекција во желудникот.

Бројот на H. pylori микроорганизмите кој се потребни за да предизвикаат инфекција или болест е непознат, потребни се и понатамошни студии за да се испита дали присуството на H. pylori во устата е минлива состојба и дали постојат ризик фактори кои го фаворизираат нивниот раст во усната празнина. Истотака треба да се одговори дали малиот број микроорганизми во денталниот плак може да послужи како резервоар за реинфекција на гастричната слузница кај осетливи пациенти, по искоренување на гастричната инфекцијата со антибиотици. Оваа претпоставка исто така останува непозната.

Постојат различни ставови за тоа дали антибиотската терапија влијае на H. pylori во денталниот плак. Shankaran и Desai[65] тврдат дека антибиотската терапија нема влијание, додека Song и др.[44] евидентирале примероци од дентален плак негативни на H. pylori само кај пациSong et al.[44] have detected H. Pylori in almost 100% in the dental plaque although in a very small number. These low values can explain the wide variation of this bacterium which in fact is a result from other studies.[64]

In another study, Song [73] also confirmed the variation in prevalence of H. Pylori according to the localization and origin of samples which were isolated from supragingival plaque.

H. Pylori was detected in the samples of molars, premolars, and incisors but with large differences in prevalence: 82% (32/39), 64% (25/39) and 59% (23/39).

This situation can be explained by the presence of microaerophilic features of H. Pylori. Theoretically, oxygen exposure can be reduced gradually by punching to molars which contribute to grow of H. Pylori in the molar region.

This is the first documented report of such high prevalence in developed countries. The findings claim that the high detection rate can support the assumption that H. Pylori is a part of normal flora in the mouth cavity in humans, although the absolute number of living organisms can be much lower.

Yet, it is still not known why a small number of patients with H. Pylori in the dental plaque have an active infection in the stomach.

The number of H. Pylori microorganisms which are needed to cause infection or disease is not known, we need further studies to investigate whether the presence of H. Pylori in the mouth is a changeable condition and whether there are risk factors which favour their growth in the mouth cavity.

Also it needs to be answered whether the small number of microorganisms in the dental plaque can serve as a reservoir for re-infection of gastric infection with antibiotics. This assumption also remains unknown.

There are different views on whether antibiotic therapy affects H. Pylori in the dental plaque. Shankaran and Desai [65] claim that antibiotic therapy had no effect, while Song and others[44] have evidenced samples of dental plaque negatives of H. Pylori just in patients who were treated with triple antibiotic therapy.

Butt[66] recently reported that the effective elimination of H. Pylori from the dental plaque can be achieved by local stomatology measures.

енти кои биле третирани со тројна антибиотска терапија. Butt[66] неодамна објави дека ефикасно отстранување на H. pylori од денталниот плак може да се постигне од страна на локалните стоматолошки мерки.

Земајќи ги предвид овие факти разумно би било да се претпостави дека усната празнина треба да игра клучна улога во преносот на H. pylori кај луѓето. Меѓутоа, точната улога на усната празнина во трансмисијата на ова бактериска инфекција и понатаму останува предмет на дискусија и предмет на контраверзи.

Многу е веројатно дека усната празнина може да претставува важен извор на инфекција со H. pylori кај гастричните инфекции. Таа е одговорна за функционирање на контролните механизми кои потекнуваат од горниот гастроинтестинален тракт (ГИ) поради активирање на разни орални рецептори и аферентни нервни сигнализации на хранење, како и центри во хипоталамусот вклучени во контрола на внесувањето храна.[67]
Главните прашања што се однесуваат на присуството на H. pylori во усната празнина е дали тоа се бактериски резидуи, дел од оралниот биофилм, или пак тие имаат друго потекло но со патогена улога. Некои истражувачи сугерираат дека H. pylori може да биде клучен фактор во етиологијата на рецидивитниот афтозен стоматитис[68] .
Студијата на Czesnikiewicz-Guzik[18] беше ограничена на анализа на присуство на пародонтопатија и гингивитис и не наиде на докази кои го поврзуваат H. pylori со било кој од овие клинички состојби. Овој наод е во согласност со Okuda et al [68], кој заклучи дека H. pylori е само минливо присутна во усната празнина.

Афтите поради сличностите во хистолошките карактеристики со гастричните улцерации сугерираат дека разумно е да се претпостави дека H. pylori може да игра улога во развојот на рекурентни афтозни улцерации. Birek и др.[69] утврдија дека фреквенцијата на откривање на H. pylori во оралните примероци од рекурентни афтозни улцерации (RAUs), јазикот, плунката и плакот е 71.9% се високо сигнификнтни.

Резултатите од денталниот плак плак и плунката (добиени со PCR тест) укажуваат на тоа дека тие најверојатно не се извор на H. pylori кај здравите индивидуи. Авторите констатираа дека поврзаност помеѓу H. pylori и рекурентни афтозни улцерации постои, иако признаваат дека причините за појава на афтите се сложени, опфаќајќи

Taking into consideration these facts it will be reasonable to assume that the mouth cavity should play an important role in the transmission of H. Pylori in humans.

However, the exact role of mouth cavity in the transmission of this bacterial infection still remains a subject of discussion and a subject of controversies. It is likely that the mouth cavity can represent an important source of infection with H. Pylori in gastric infections.

It is responsible for the functioning of the control mechanisms which originate from the upper gastroinintestinal tract (GI) for activation of different oral receptors and afferent nerve signalizations of feeding and centres in the hypothalamus included in the control of food intake.[67]

The main issue related to the presence of H. Pylori in the mouth cavity is whether it is a bacterial residue, part of the oral biofilm, or they have different origin but with a pathogenic role.

Some researchers suggest that H. Pylori can be a key factor in the etiology of recidivate aphthous stomatitis[68] .

The study of Czesnikiewicz-Guzik[18] was limited in analyzing the presence of paradontopatia and gingivitis and didn't find proves that connect H. Pylori with any of those clinical conditions.

This finding is consistent with Okuda et al[68], who concluded that H. Pylori is just a fleetingly present in the mouth cavity.

Aphthae because of the similarities in histological features with gastric ulcerations suggest that it is reasonable to assume that H. Pylori can play a role in the development of recurrent aphthous ulcers.

Birek et al.[69] confirmed that the frequency of detection of H. Pylori in oral samples from recurrent aphthous ulcers (RAUs), tongue, saliva and plaque is 71.9% highly significant.

The findings from the dental plaque and saliva test (obtained with PCR test) show that probably they are not sources of H. Pylori in healthy individuals.

The authors concluded that the association between H. Pylori and recurrent aphthous ulcerations exist, although they admit that the causes for aphthae occurrence is complex, encompassing genetic, ecological, hormonal, infective and immune factors.

генетски, еколошки, хормонални, инфективни и имунолошки фактори. Поради сличностите во процесот на инфламација кај гастритисот поврзан со H. pylori и со рекурентните афтозни улцерации Birek и др.[69] претпоставуваат дека H. pylori може да биде кофактор во патогенезата на рекурентни афтозни улцерации, особено кај луѓето со чувствителен желудник. Riggio[70] исто така со PCR анализа, открил многу пониска фреквенција (11%) на H. pylori во примероците за биопсија земени од афтозните улцерации, иако биле констатирани одредени варијации во рамките на различни групи пациенти. Тој заклучил дека нивните резултати не ја поддржуваат тезата дека H. pylori во афтозните улцерации игра улога како дефинитивен предизвикувач за појава на рекуренти афтозни улцерации, иако постои можност која не треба да се исклучи дека овој микроорганизам може да биде вклучен во еден мал дел од афтозните морфи.

Денталниот плак бил дефиниран како резервоар на H. pylori меѓутоа хипотезата дека оралната празнина може да биде перманентен резервоар на H. pylori сеуште останува како предмет за контроверзна дискусија.

Во врска со ова Berroteran[57] поткрепувајќи се на податоците што ги добил од своето истражување докажува дека оралната празнина може да биде резервоар на H. pylori потенцирајќи дека оралниот секрет игра значајна улога во трансмисијата на овие микроорганизми. Овие податоци укажуваат дека H. pylori во денталниот плак представува ризик фактор за гастроинтестинални реинфекции после применета антибиотска терапија.

Kamat [71] ја испитувал преваленцата на H. pylori во денталниот плак користејќи PCR. Тој заклучува дека фрекфенција на H. pylori во дентален плак е со многу ниски вредности за да предизвика инфекција.

Во друга студија која била спроведена од Nasrolahei[72] заклучено е дека денталниот плак може да биде резервоар на H. pylori меѓутоа без поврзаност со гастричните инфекции. За реализација бил користен брзиот уреаза тест и PCR методот. Присутноста на H. pylori била потврдена кај инфицирани и не инфицирани пациенти, според тоа со ова истражување авторот заклучил дека помеѓу колонизации на H. pylori во денталниот плак и гастрични инфекции нема значајна корелација.
Инфекциите со H. pylori се поврзани со многубројни гастродуоденални заболувања во кој

Because of the similarities in the process of inflammation in gastritis connected with H. Pylori and the recurrent aphthous ulcerations Birek et al.[69] assume that H. Pylori can be a co-factor in the pathogenesis of recurrent aphthous ulcerations, especially in humans with sensitive stomach.

Riggio[70] also with PCR analysis, has found a much lower frequency (11%) of H. Pylori in the samples of biopsy taken from aphthous ulcerations, although specific variations were found within different groups of patients.

He concluded that their results don't support the thesis that H. Pylori in aphthous ulcerations play a role as a definitive cause for the occurrence of recurrent aphthous ulcerations although there is a possibility that should not be excluded that this microorganism can be included in a small part of aphthous morphea.

Dental plaque was defined as a reservoir of H. Pylori but the hypothesis that oral cavity can be a permanent reservoir of H. Pylori still remains as a subject of controversial discussion.

In this connection Berroteran[57] supporting the data obtained from his research proves that the oral cavity can be a reservoir of H. Pylori emphasizing that oral secretion plays an important role in the transmission of these microorganisms.

These data show that H. Pylori in the dental plaque represent a risk factor for gastrointestinal reinfection after an implemented antibiotic therapy.

Kamat[71] has examined the prevalence of H. Pylori in dental plaque by using PCR. He concludes that the frequency of H. Pylori in the dental plaque is with very low values to cause infection.

In another study that was conducted by Nasrolahei[72] it is concluded that dental plaque can be a reservoir of H. Pylori but without a connection with gastric infections. In order to do this the fast urease test and the PCR method were used.

The presence of H. Pylori was confirmed in infected and non-infected patients, therefore with this research the author concluded that between the colonization of H. Pylori in the dental plaque and gastric infections there is no significant correlation.

Infections with H. Pylori are connected with numerous gastroduodenal disease in which the priority belongs to ulcer lesions.

приоритетот им припаѓа на улкусните лезии. Усната празнина може да представува потенцијален резервоар на H. pylori и извор на реинфекции на желудникот. Истражувањето што го спроведе Bago[73] и соработниците имаше за цел да се анализира реинфекцијата на желудникот по ерадикациона терапија во желудникот и во усната празнина кај оние пациенти што ја имаа оваа бактерија (Табела 1).

Fritscher et al.[74] проучуваа 105 лица со повторлив афтозен стоматитис. Наодите не укажале на значајни разлики помеѓу афтозниот стоматитис и контролната група. Некои други автори претпоставуваат дека H. pylori може да биде важен фактор при појава на атрофичниот глоситис или малигните лезии.[68,75]
И покрај, тоа што H. pylori бил детектиран во неколку примероци, авторите сметаат дека тоа се само изолирани наоди од испитаните поединци. Овие автори заклучиле дека H. pylori не придонесува за појава на лезии, туку обратно, станува збор за аберирана мукоза (мукозна лезија), која ја прави слузницата повеќе наклонета кон колонизација со H. Pylori бактерии. [68,75]
Улогата на H. pylori при пародонталната болест како и на гастринот и грелининот сеуште не е јасна. Некои автори покажале очигледно присуство на H. pylori над и под гингивата [58,76], додека другите [77] не можат да го потврдат.

Различни истражувачи прикажале контроверзни резултати, кои се движат од 0-100% позитивност за H. pylori во усната празнина[34, 74, 78].
Но, истражувањата докажуваат дека е пронајдена позитивна корелација за H. pylori на оралната лигавица и желудникот.

Поврзаност на H. pylori со други системски заболувања
Долгогодишните истражувања покажаа дека H. pylori представува една од најчестите инфекци кај луѓето[79] .
Епидемиолошките студии потврдуваат застапеност кај повеќе од половина од светското население[80,81] истовремено потврдувајќи го како причина за аденокарцином на дисталниот дел од желудникот. [82]

Според агенцијата за истражување малигни заболувања на Светска здравствена организација (СЗО), во најлош случај бактеријата е назначена како канцероген фактор број еден[83].

Сепак во најблага форма таа е предизвикувач на гастрична инфекција која се смета за една од најчестите човечки инфекции[26].

The mouth cavity can represent a potential reservoir of H. Pylori and a source of re-infections of stomach.

The research conducted by Bago[73] and collaborators aimed to analyse the reinfection of stomach after eradication therapy in the stomach and mouth cavity in those patients that had this bacteria. (Table 1).

Fritscher et al.[74] studied 105 people with recurrent aphthous stomatitis. The findings indicated no significant differences between aphthous stomatitis and control group.

Some other authors assume that H. Pylori can be an important factor in the appearance of atrophic glossitis and or malign lesions.[68,75]

In addition, to that H. Pylori was detected in some samples, the authors believe that that is only isolated findings from the examined individuals.

These authors concluded that H. Pylori does not contribute to the appearance of lesions, but on the contrary it is a mucosal lesion which makes the mucous membrane more inclined to colonization with H. Pylori bacteria.[68,75]

The role of H. Pylori in periodontal disease and the gastrin and ghrelin is still not clear. Some authors have shown clearly the presence of H. Pylori above and below the gingival[88,76] while others[77] cannot confirm.

Different researchers have shown controversial results, ranging from 0-100% positivity for H. pylori in the mouth cavity[34,74,78].

However, researches prove that a positive correlation is found for H. Pylori of oral slime and stomach.
Relation of H. Pylori with other systemic diseases
Researches of many years showed that H. Pylori represents one of the most common infections in humans[79] .

Epidemiological studies confirm representation in more than half of the World's population[80,81] while confirming the reason for adenocarcinoma distal part of the stomach.[82]

According to the agency for researching malign diseases by the World Health Organization (WHO), the worst bacterium is designated as a carcinogenic factor number one[83].

However, at the best form it is a causer of gastric infection which is considered as one of the most common human infections[26].

Се верува дека ризикот за развој на карцином на желудникот неминовно се должи на разликите меѓу H. pylori соевите и присутните воспалителни реакции со посредство на генетските фактори на секоја индивидуа[80].

Затоа, се претпоставува дека тешките гастрични болести почесто се присутни кај пациенти кои се хронично инфицирани со H. pylori изолати кои се носители на cagA и vaca s1/m1 гените[13, 26,84].

Најновите истражувања укажуваат на можна поврзаност на овој микроорганизам со други заболувања како анемија [85] изменето серумско ниво на липопротеини[17] и коронарна атеросклероза[86].

It is believed that the risk of developing the cancer of the stomach inevitably is due to the differences between H. Pylori strains and the present inflammatory responses mediated by genetic factors of each individual[80].

Therefore, it is assumed that hard gastric diseases are often present in patients who are chronically infected with H. Pylori insulators which are carriers of cagA and vaca s1/m1 genes.[13,26,84]

Recent studies point out the possible association of this microorganism with other diseases such as anaemia[85] modified serum level of lipoproteins17 and coronary atherosclerosis.[86]

Застапеност на *H. pylori* во гастрични и орални примероци

Автори/година	Гастрични примероци	Орални примероци		Дијагностичка метода	Позитивни гастрични	Позитивни орални	
		Дентален плак	Плунка			Д.плак	плунка
Medina, 2010	43	98	98	PCR	38	18	
Fernàndez-Tilapa, 2011	-	200		Серолошки (ELISA)	-	124	
Fernàndez-Tilapa, 2011	-	34		PCR	-	20	
Silva, 2010	115	36		PCR	-	13	
Imarooon, 2003	-	22		PCR	-	4	
Czesnikiewicz-Guzik, 2004	100	51	51	C-urea breath test (UBT)	51	50	
Umeda M, 2003	-	57		PCR	-	20	
Chitsazi, 2006	88	14		Rapid urease test (RUT)	16	14	
Ozdemir, 2001	81	64		CLO test	63	51	
Berroteran, 2002	32	32		PCR	24	12	
Gebara, 2004	-	30	30	PCR	-	14	3
Mapstone, 1993	-	13		PCR	-	5	
Olivier, 2006	69	69		PCR	51	0	
Desai, 1991	43	43		CLO test	29	41	
Luman, 1996	120	52	52		52	0	0
Allaker, 2002	100	100		1.Rapid urease test (RUT) 2. Култура 3. хистологија 4. PCR	13 13 15 20	68	
Dönmez-Altuntaş 2002	64	-		1.Rapid urease test (RUT) 2. PCR	42 60	-	
Riggio, 1999	-	29		PCR	-	24	
Hu, 1999	-	13		PCR	-	11	
Kignel, 2005	49	20		PCR	20	1	
Momtaz, 2012	300	300	300	PCR	233	0	31
Bürgers, 2008	94	94		PCR	29	16	
Asikainen, 1994	-	336		PCR	-	60	

Табела 1.

Representation of *H. pylori* in gastric and oral samples

Authors/year	Gastric samples	Oral samples		Diagnostic method	Positive gastric	Positive oral	
		Dental plaque	Saliva			D. plaque	Saliva
Medina, 2010	43	98	98	PCR	38	18	
Fernàndez-Tilapa, 2011	-	200		Serological (ELISA)	-	124	
Fernàndez-Tilapa, 2011	-	34		PCR	-	20	
Silva, 2010	115	36		PCR	-	13	
Imarooon, 2003	-	22		PCR	-	4	
Czesnikiewicz-Guzik, 2004	100	51	51	C-urea breath test (UBT)	51	50	
Umeda M, 2003	-	57		PCR	-	20	
Chitsazi, 2006	88	14		Rapid urease test (RUT)	16	14	
Ozdemir, 2001	81	64		CLO test	63	51	
Berroteran, 2002	32	32		PCR	24	12	
Gebara, 2004	-	30	30	PCR	-	14	3
Mapstone, 1993	-	13		PCR	-	5	
Olivier, 2006	69	69		PCR	51	0	
Desai, 1991	43	43		CLO test	29	41	
Luman, 1996	120	52	52		52	0	0
Allaker, 2002	100	100		1.Rapid urease test (RUT) 2. Culture 3. Histology 4. PCR	13 13 15 20	68	
Dönmez-Altuntaş 2002	64	-		1.Rapid urease test (RUT) 2. PCR	42 60	-	
Riggio, 1999	-	29		PCR	-	24	
Hu, 1999	-	13		PCR	-	11	
Kignel, 2005	49	20		PCR	20	1	
Momtaz, 2012	300	300	300	PCR	233	0	31
Bürgers, 2008	94	94		PCR	29	16	
Asikainen, 1994	-	336		PCR	-	60	

Table 1.

ЛИТЕРАТУРА ***REFERENCES***

1. Loster BW, Majewski SW, Cześnikiewicz-Guzik M, Bielanski W, Pierzchalski P. , Konturek SJ The relationship between the presence of Helicobacter pylori in the oral cavity andgastric in the stomach. J Physiol Pharmacol. 2006;57 Suppl 3:91-100.

2.Majewski S. Propedeutyka protetyki stomatologicznej dla studentÛw medycyny. Instytut. Stomatologii WL CMUJ, Krakow 2006.

3. Majewski S. Podstawy protetyki w praktyce lekarskiej i technice dentystycznej. SZS-W Krakow, 2000.

4.Kargar M, Souod N, Ghorbani-Dalini S, Doosti A, Rezaian AA. Evaluation of cagA tyrosine phosphorylation DNA motifs in Helicobacter pylori isolates from gastric disorder patients in West of Iran. Sci Res Ess. 2011;6:6454–6458.

5.Dabiri H, Maleknejad P, Yamaoka Y, Feizabadi MM, Jafari F, Rezadehbashi M, Nakhjavani FA, Mirsalehian A, Zali MR. Distribution of Helicobacter pylori cagA, cagE, oipA and vacA in different major ethnic groups in Tehran, Iran. J Gastroenterol Hepatol. 2009;24:1380–1386.

6. Madina ML, Medina MG, Martín GT, Picón SO, Bancalari A, Merino LA. Molecular detection of Helicobacter pylori in oral samples from patients suffering digestive pathologies. Med Oral Patol Oral Cir Bucal. 2010;15:38–42.

7. Mitchell A, Silva TM, Barrett LJ, Lima AA, Guerrant RL. Age-specific Helicobacter pylori seropositivity rates of children in an impoverished urban area of northeast Brazil. J Clin Microbiol 2003;41:1326–1328.

8. Everhart J. Recent developments in the epidemiology of Helicobacter pylori. Gastroenterol Clin North Am 2000;29(3):559-78.

9. McQuaid KR. Alimentary tract. In: Tierney LM, McPhee SJ, Papadakis MA, editors. Current medical diagnosis and treatment. 40th ed. Toronto: Lang Medical Books, McGraw-Hill; 2000;600-13.

10. Abu-Ahmad NM, Odeh A, Sallal A-K J. Prevalence of Helicobacter pylori gastritis at the North of Jordan. Jordan J Bio Sci. 2011;4:71–76.

11. Feldman RA, Eccersley AJ, Hardie JM. Epidemiology of Helicobacter pylori: acquisition, transmission, population prevalence and disease-to-infection ratio. Br Med Bull. 1998;54:39–53.

12. Kodaira MS, Escobar AM, Grisi S. Epidemiological aspects of Helicobacter pylori infection in childhood and adolescence. Rev Saude Publica 2002;36:356–369.

13. Eaton KA, Kersulyte D, Mefford M, Danon SJ, Krakowka S, Berg DE. Role of Helicobacter pylori cag region genes in colonization and gastritis in two animal models. Infect Immun. 2001;69:2902–2908.

14. Goodwin CS, Mendall MM, Northfield TC. Helicobacter pylori infection. Lancet. 1997;349:265–269.

15. Mitchell HM. The epidemiology of Helicobacter pylori. Curr Top Microbiol Immunol. 1999;241:11–30.

16. Gasbarrini G, Pretolani S, Bonvicini F, Gatto MR, Tonelli E, Mégraud F, Mayo K, Ghironzi G, Giulianelli G, Grassi M. A population based study of Helicobacter pylori infection in a European country: the San Marino Study. Relations with gastrointestinal diseases. Gut. 1995;36:838–844.

17. Olivier BJ, Bond RP, van Zyl WB, Delport M, Slavik T, Ziady C, Terhaar Sive Droste JS, Lastovica A, van der Merwe SW. Absence of Helicobacter pylori within the oral cavities of members of a healthy South African community. J Clin Microbiol 2006; 44: 635-636.

18. Czesnikiewicz-GuzikE, Karczewska WB, Guzik TG, Kapera P, Targosz A, Konturek SJ, et al. Association of the presence of Helicobacter pylori in the oral cavity and in the stomach. J Physiol Pharmacol 2004;55:105-15.

19. Parsonnet J. The incidence of Helicobacter pillory infection. Aliment Pharmacol Ther 1995;9 (suppl 2):45-51.

20. Marshall BJ, Warren JR. Unidentified curved bacilli in the stomach of patients with gastritis and peptic ulceration. Lancet 1984; 1:1311-15.

21. Perez-Perez GI, Dworkin BM, Chodos JE et al. Campylobacter pillory antibodies in human. Ann Intern Med 1988;109:11-17.

22. Faigel DO, Childs M, Furth EE et all. New noninvasive tests for Helicobacter pillory gastritis. Comparison with tissue-based gold standard. Dig Dis Sci 1996;41:740-8.

23. Feldman RA, Evans SJ. Accurassy of diagnostic methods used for epidemiological study of Helicobacter pillory . Aliment Pharmacol Ther 1995;9 (suppl 2): 21-31.

24. Taylor DN, Blaset MJ. The epidemiology of Helicobacter pilory infection. Epidemiol Rev 1991; 13:42-59.

25. Anderesen LP, Rosenstock SJ, Bonnevie O, et al. Seroprevalence of immunoglobulin G, M and A antibodies to Helicobacter pillory in an unselected Danish population. Am J Epidemiol 1996;143:1157-64.

26. Atherton JC.Non-endoscopic test in the diagnosis of Helicobacter pilory infection. Aliment Pharmacol Ther 1997; 11(supll):11-20.

27. Jaakkimainen RL, Boyle E, Tudiver F. Is Helicobacter pilory associated with non-ulcer dyspepsia and will eradication improve symptoms ? A meta-analysis. BMJ 1999;341:1106-11.

28. Talley NJ, Vakil N, Ballard EL et al. Absence of benefit of eradicating Helicobacter pillory in patients with nonulcer dyspepsia. N Engl J Med 1999;341:1106-11.

29. Strachan DP, Mendall MA, Carrington D et al. Relation of Helicobacter pillory infection to 13-year mortality and incident ischemic heart disease in the carefully prospective heart disease study. Circulation 1998;98:1286-90.

30. Prinz C, Schwendy S, Voland P. H pylori and gastric cancer: shifting the global burden. World J Gastroenterol 2006;12:5458–5464.

31. Assumpção MA, Martins LC, Barbosa HPM, dos Santos Barile KA, de Almeida SS, Assumpção PP, de Oliveira Corvelo TC. Helicobacter pylori in dental plaque and stomach of patients from Northern Brazil. World J Gastroenterol 2010; 16(24): 3033–3039.

32. Song Q, Lange T, Spahr A, Adler G, Bode G. Characteristic distribution pattern of Helicobacter pylori in dental plaque and saliva detected with nested PCR. J Med Microbiol. 2000;49:349–353.

33. Majmudar P, Shah SM, Dhunjibhoy KR, Desai HG. Isolation of Helicobacter pylori from dental plaques in healthy volunteers. Indian J Gastroenterol. 1990;9:271–272.

34. Mapstone NP, Lynch DA, Lewis FA, Axon AT, Tompkins DS, Dixon MF, Quirke P. Identification of Helicobacter pylori DNA in the mouths and stomachs of patients with gastritis using PCR. J Clin Pathol. 1993;46:540–543.

35. Clyne M, Dolan B, Reeves EP. Bacterial factors that mediate colonization of the stomach and virulence of Helicobacter pylori. FEMS Microbiol Lett 2007;268:135–143.

36. Dönmez-Altuntaş H, Güven K. Detection of Helicobacter pylori using nested polymerase chain reaction and rapid urease test in gastric biopsy samples Turk J Gastroenterol. 2002;13:94–97.

37. Zsikla V, Hailemariam S, Baumann M, Mund MT, Schaub N, Meier R, Cathomas G. Increased rate of Helicobacter pylori infection detected by PCR in biopsies with chronic gastritis. Am J Surg Pathol. 2006;30:242–248.

38. Song Q, Lange T, Spahr A, Adler G, Bode G. Characteristic distribution pattern of Helicobacter pylori in dental plaque and saliva detected with nested PCR. J Med Microbiol. 2000;49:349–353.

39. Dowsett SA, Kowolik MJ. Oral Helicobacter pylori: can we stomach it? Crit Rev Oral Biol Med. 2003;14:226–233.

40. Lu JJ, Perng CL, Shyu RY, Chen CH, Lou Q, Chong SK, Lee CH. Comparison of five PCR methods for detection of Helicobacter pylori DNA in gastric tissues. J Clin Microbiol. 1999;37:772–774.

41. Namavar F, Roosendaal R, Kuipers EJ, de Groot P, van der Bijl MW, Peña AS, de Graaff J. Presence of Helicobacter pylori in the oral cavity, oesophagus, stomach and faeces of patients with gastritis. Eur J Clin Microbiol Infect Dis. 1995;14:234–237.

42. Riggio MP, Lennon A. Identification by PCR of Helicobacter pylori in subgingival plaque of adult periodontitis patients. J Med Microbiol 1999; 48: 317-322.

43. Dowsett SA, Archila L, Segreto VA, et al. Helicobacter pylori infection in indigenous families of Central America: serostatus and oral and fingernail carriage. J Clin Microbiol 1999; 37: 2456-2460.

44. Song Q, Haller B, Ulrich D, Wichelhaus A, Adler G, Bode G. Quantitation of Helicobacter pylori in dental plaque samples by competitive polymerase chain reaction. J Clin Pathol 2000; 53: 218-222.
45. Song Q, Haller B, Schmid RM, Adler G, Bode G. Helicobacter pylori in dental plaque: a comparison of different PCR primer sets. Dig Dis Sci 1999; 44: 479-484.

46.Liu Y, Yue H, Li A, Wang J, Jiang B, Zhang Y, Bai Y. An epidemiologic study on the correlation between oral Helicobacter pylori and gastric H. pylori. Curr Microbiol. 2009;58(5):449-53.

47. Chow TK, Lambert JR, Wahlqvist ML, Hsu-Hage BH. Helicobacter pylori in Melbourne Chinese immigrants: evidence for oral-oral transmission via chopsticks. J Gastroenterol Hepatol 1995;10:562–569.

48. Banatvala N, Lopez CR, Owen R, Abdi Y, Davies G, Hardie J, Feldman R. Helicobacter pylori in dental plaque. Lancet. 1993;341:380.

49. Fernández-Tilapa G, Axinecuilteco-Hilera J, Giono-Cerezo S, Martínez-Carrillo DN, Illades-Aguiar B, Román-Román A. vacA genotypes in oral cavity and Helicobacter pylori seropositivity among adults without dyspepsia. Med Oral Patol Oral Cir Bucal. 2011;16:175–180.

50. Silva DG, Tinoco EM, Rocha GA, Rocha AM, Guerra JB, Saraiva IE, Queiroz DM. Helicobacter pylori transiently in the mouth may participate in the transmission of infection. Mem Inst Oswaldo Cruz. 2010;105:657–660.

51. Iamaroon A, Chaimano S, Linpisarn S, Pongsiriwet S, Phornphutkul K. Detection of Helicobacter pylori in recurrent aphthous ulceration by nested PCR. J Oral Sci 2003;45:107–110.

52. Umeda M, Kobayashi H, Takeuchi Y, Hayashi J, Morotome- Hayashi Y, Yano K, et al. High prevalence of Helicobacter pylori detected by PCR in the oral cavities of periodontitis patients. J Periodontol 2003;74:129-34.

53. Chitsazi MT, Fattahi E, Farahani RM, Fattahi S. Helicobacter pylori in the dental plaque: is it of diagnostic value for gastric infection? Med Oral Patol Oral Cir Bucal 2006;11:325-8.

54. Ozdemir A, Mas MR, Sahin S, Saglamkaya U, Ateskan U. Detection of Helicobacter pylori colonization in dental plaques and tongue scrapings of patients with chronic gastritis. Quintessence Int 2001;32:131-4.

55. Banatvala JE. Researcher, clinician, or teacher? Lancet 2001;358(9285):921.

56. Fux CA, Costerton JW, Stewart PS, Stoodley P. Survival strategies of infectious biofilms. Trends Microbiol 2005;13:34–40.

57. Berroteran A, Perrone M, Correnti M, Cavazza ME, Tombazzi C, Goncalvez R, et al. Detection of Helicobacter pylori DNAin the oral cavity and gastroduodenal system of a Venezuelan population. J Med Microbiol 2002;51:764-7.

58. Gebara EC, Pannuti C, Faria CM, Chehter L, Mayer MP, Lima LA. Prevalence of Helicobacter pylori detected by polymerase chain reaction in the oral cavity of periodontitis patients. Oral Microbiol Immunol 2004;19:277-80.

59. Anand PS, Nandakumar K, Shenoy KT. Are dental plaque, poor oral hygiene, and periodontal disease associated with Helicobacter pylori infection? J Periodontol 2006;77:692-8.

60.Oshowo A, Tunio M, Gillam D, Botha AJ, Holton J, Boulos P, and other. Oral colonization is unlikely to play an important role in Helicobacter pylori infection. Br J Surg 1998; 85(6):850-2.

61. Windsor HM, O'Rourke J. Bacteriology and taxonomy of Helicobacter pylori. Gastroenterol Clin North Am 2000; 29(3):633-48.

62. Shiotani A, Nurgalieva ZZ, Yamaoka Y, Graham DY. Helicobacter pylori. Med Clin North Am 2000; 84(5):1125-36.

63. Marshall BJ. Treatment strategies for Helicobacter pylori infections. Gastroenterol Clin North Am 1993; 22(1):183-98.

64.Thomas E, Jiang C, Chi DS, Ferguson DA Jr. The role of the oral cavity in Helicobacter pylori infection. Am J Gastroenterol 1997; 92(12):2148-54.

65. Shankaran K, Desai HG. Helicobacter pylori in dental plaque. J Clin Gastroenterol 1995; 21(2):82-4.

66. Butt AK, Khan AA, Suleman BA, Bedi R. Randomised clinical trial of Helicobacter pylori from dental plaque. Br J Surg 2001; 88(2):206-8.

67. Konturek SJ, Konturek JW, Pawlik T, Brzozowski T. Brain-gut axis and its role in control of food intake. J Physiol Pharmacol 2004; 55: 137-154.

68. Okuda K, Ishihara K, Miura T, Katakura A, Noma H, Ebihara Y. Helicobacter pylori may have only a transient presence in the oral cavity and on the surface of oral cancer. Microbiol Immunol 2000; 44: 385-388.

69. Birek C, Grandhi R, McNeill K, Singer D, Ficarra G, Bowden G. Detection of Helicobacter pylori in oral apthous ulcers. J Oral Pathol Med 1999; 28(5):197-203.

70. Riggio MP, Lennon A, Wray, D. Detection of Helicobacter pylori DNA in recurrent aphthous stomatitis tissue by PCR. J Oral Pathol Med 2000; 29(10):507-13.

71. Kamat AH, Mehta PR, Natu AA, Phadke AY, Vora IM, Desai PD, Koppikar GV. 2.Dental plaque: an unlikely reservoir of Helicobacter pylori. Indian J Gastroenterol 1998;17(4):138-40.

72. Nasrolahei M, Maleki I, Emadian O. Helicobacter pylori colonization in dental plaque and gastric infection. Rom J Gastroenterol. 2003;12(4):293-6.

73. Bago I, Bago J, Plečko V, Aurer A, Majstorović K, Budimir A. The effectiveness of systemic eradication therapy against oral Helicobacter pylori. J Oral Pathol Med. 2011;40(5):428-32.

74. Fritscher AM, Cherubini K, Chies J, Dias AC. Association between Helicobacter pylori and recurrent aphthous stomatitis in children and adolescents. J Oral Pathol Med ;2004 33: 129-132.

75. Gall-Troselj K, Mravak-Stipetic M, Jurak I, Ragland WL, Pavelic J. Helicobacter pylori colonization of tongue mucosa-increased incidence in atrophic glossitis and burning mouth syndrome (BMS). J Oral Pathol Med 2001; 30: 560-563.

76. Young KA, Allaker RP, Hardie JM. Morphological analysis of Helicobacter pylori from gastric biopsies and dental plaque by scanning electron microscopy. Oral Microbiol Immunol 2001; 16: 178-181.

77. Hu W, Cao C, Meng H. Helicobacter pylori in dental plaque of periodontitis and gastric disease patients. Zhonghua Kou Qiang Yi Xue Za Zhi 1999; 34: 49-51.

78. Hardo PG, Tugnait A, Hassan F, Lynch DA, West AP, Mapstone NP, Quirke P, Chalmers DM, Kowolik MJ, Axon AT. Helicobacter pylori infection and dental care. Gut 1995;37: 44-46.

79. Dabiri H, Maleknejad P, Yamaoka Y, Feizabadi MM, Jafari F, Rezadehbashi M, Nakhjavani FA, Mirsalehian A, Zali MR. Distribution of Helicobacter pylori cagA, cagE, oipA and vacA in different major ethnic groups in Tehran, Iran. J Gastroenterol Hepatol. 2009;24:1380–1386.

80. Cave DR. Transmission and epidemiology of Helicobacter pylori. Am J Med. 1996;100:12S–17S; discussion 17S-18S.

81. Covacci A, Telford JL, Del Giudice G, Parsonnet J, Rappuoli R. Helicobacter pylori virulence and genetic geography. Science 1999;284:1328–1333.

82. Dunn BE, Cohen H, Blaser MJ. Helicobacter pylori. Clin Microbiol Rev. 1997;10:720–741.

83. Schistosomes, liver flukes and Helicobacter pylori. IARC Working Group on the Evaluation of Carcinogenic Risks to Humans. IARC Monogr Eval Carcinog Risks Hum. 1994;61:1-241.

84. Martins LC, Corvelo TC, Demachki S, Araujo MT, Assumpção MB, Vilar SC, Freitas FB, Barbosa HP, Fecury AA, do Amaral RK, et al. Clinical and pathological importance of vacA allele heterogeneity and cagA status in peptic ulcer disease in patients from North Brazil. Mem Inst Oswaldo Cruz. 2005;100:875–881.

85. Qu XH, Huang X L, Xiong P et al., “Does Helicobacter pylori infection play a role in iron deficiency anemia?A meta- analysis,” World Journal of Gastroenterology, 2010; 16(7): 886–896.

86. Farsak B, Yildirir A, Aky Y et al., “Detection of chlamydia pneumoniae and Helicobacter pylori DNA in human atheroscle- roticplaques by PCR,”Journal of Clinical Microbiology, 2000;38(12)4408–4411.

Универзитет „Св. Кирил и Методиј“ во Скопје "Ss. Cyril and Methodius" University in Skopje
Списание на Стоматолошкиот факултет - Скопје Review of Faculty of Dentistry - Skopje

ЕРГОНОМИЈАТА И ДЕНТАЛНАТА ПРАКТИКА: ПРЕВЕНЦИЈА НА МУСКУЛОСКЕЛЕТНИ ЗАБОЛУВАЊА

ERGONOMICS AND DENTAL PRACTICE: PREVENTING MUSCULOSKELETAL DISORDERS

Автор: Апостолска Соња

Ренцова Василка, Ефтимовска Марина, Ивановски Киро, Јанкуловска Мира, Георгиева Елизабета, Стевановиќ Марија, Еленчевски Сашо

Стоматолошки факултет,
Универзитет „Св. Кирил и Методиј“ Скопје,
Република Македонија

Autor: Apostolska Sonja

Rendzova Vasilka, Eftimovska Marina, Ivanovski Kiro, Jankulovska Mira, Georgieva Elizabeta, Stevanovic Marija, Elencevski Saso

Faculty of Dentistry,
University “Ss Cyril and Methodius” Skopje,
Republic of Macedonia

Апстракт

Терминот ергономија се користи во повеќето професии, меѓу кои и во стоматолошката професија. Тоа е дисциплина која ги проучува работници и нивниот однос кон нивната професионална средина.

Практикување на уметноста на стоматологијата бара висок степен на концентрација и прецизност. Незгодната положба при работа, повторувачките движењата и упорните вибрации на рацете и рачните зглобови се честа причина за појава на мускулоскелетни заболувања кај стоматолозите.

Многу често стоматолозите при третманот на пациентите се во статична и неприродна позиција која може да биде причина за појава на болка, повреда или потешки случаи на мускулно-скелетни нарушувања.

Бидејќи стоматологијата е ризична професија за стекнување на некакво професионално заболување, ергономијата се стреми кон максимално намалување или целосно отстранување на ризик – факторите кои доведуваат до тие заболувања.

Клучни зборови: ергономија, професионални заболувања, четирирачна стоматологија

Abstract

The term ergonomics has been used with most professions as well as in dentistry.

It is scientific a discipline which studies workers and their relationship to their professional environment.

Practicing the art of dentistry requires a high degree of concentration and precision.

However, inconvenient body postures, repetitious hand movements, and persistent vibration to hands and wrists from a high-speed hand-piece can make practitioners vulnerable to musculoskeletal disorders (MSDs).

Consider that many dentists often find themselves in a static and uncomfortable position when treating their patients.

This sustained position can lead to pain, injury, or, in severe cases of MSDs.

Since dentistry is a risky profession for acquisition of any professional disease, ergonomics aims to maximally reduce or eliminate the risk-factors leading to these diseases.

Keywords: ergonomics, professional diseases, four-handed dentistry

Вовед

Ергономијата е наука која што се занимава со проучување на односот помеѓу човекот и неговата работно место. При тоа има за цел да се усогласат и оптимизираат работните услови со човечките физички и ментални способности, со цел да се зачува здравјето на и одржување на соодветно ниво на работна продуктивност.
Професионални заболувања се болести кои се јавуваат како последица на извршување на некои активности. Најчесто се јавува по продолжено изложување на поединеците, специфични за струката супстанции, микроорганизми и околности, како и поради континуирана лоша и за здравјето штетна положба на телото при извршувањето на секојдневните задачи.
Професионалните заболувања, нивните лекувања и нивната превенција, во современата медицина се дава се повеќе внимание, при што постои голема поврзаност со ергономија. Стоматологија е една од професиите со висок ризик за развој на серија на професионални заболувања и здравствени нарушувања.
Поточно, стоматолошки лица се многу често погодени од болести кај мускулоскелетни систем, кој подразбира промени на тетивите, мускулите и нервите во рацете, зглобовите, лактот, подлактица, рамо, вратот и грбот.
Покрај тоа, работа во стоматолошката клиника често може да биде поврзано со покачено ниво на бучава, користење на уреди кои произведуваат вибрации и зрачење, како и ментален стрес предизвикан од природата на работата и пренатрупан распоред.[1,2]

Причини за професионални заболувања во стоматологија
Ризичните фактори кои водат кон појавата на професионални болести во стоматолошката професија можно е да ги класифицираме во пет основни групи: биолошки, биомеханични, хемиски, физички и психогена фактори (Табела 1).

Иако овие групи се меѓусебно јасно одделени, во реалноста многу е тешко, а понекогаш и невозможно со апсолутна сигурност да се идентификуваат главните причини за некое професионално заболување, бидејќи тоа е обично е резултат на интеракција на различни штетни влијанија за подолг временски период. Стоматологијата е една од активностите каде што има многу висок ризик од изложеност на биолошки супстанции кои се штетни за здравјето, т.н. biohazard. Под ова подразбираме заразни микроорганизми од човечко потекло како на пример вируси, бактерии и габи.[3]

Introduction

Ergonomics is science which studies the relation between man and his job position. Its aim is to adjust and optimize the working conditions with human physical and mental capabilities in order to prevent health and maintain appropriate level of work productivity.

Professional diseases are caused by performing certain activities. It usually occurs after sustained exposure of individuals to specific substances, microorganisms and circumstances and also due to continuous inappropriate and unhealthy body positions while performing their everyday working activities.

In modern medicine more and more focus is put on professional diseases, their medical treatment and prevention and this is very much connected with ergonomics.

Dentistry is one of the professions with high risk for developing a series of professional diseases and health disorders.

More precisely, dental practitioners are very frequently struck by MDSs which means: changes in tendons, muscles and nerves in hand, wrist, elbow, forearm, shoulder, neck and back.

Besides, working in dental clinics can be often connected with higher levels of noise, use of devices which produce vibrations and radiation, as well as mental stress caused by the nature of work and overloaded schedule.

Reasons for professional diseases in dentistry
Risk factors which cause professional disorders in dentistry can be classified in five basic groups: biological, bio-mechanical, chemical, physical and psychogenic (Table 1).

Although these groups clearly distinguish among one another, in reality it is very hard, and in some occasions even impossible to identify with absolute certainty the main agents of a professional disorder as it is usually a result of interaction from various harmful effects for a longer period of time.

Dentistry is one of the professional activities with very high risk from disposal on biological substances which are harmful to human health, so called biohazard.
This refers to infectious microorganisms of human origin, such as viruses, bacteria and fungi.

Табела I – Причини за појава на професионални болести

Стоматолозите можат да бидат заразени од нив директно или индиректно. Директно подразбира внесување на микроорганизми преку разни микроповреди на кожата на раката за време на вообичаените стоматолошки активности, како случаен убод од игла или нечист инструмент. Индиректни инфекции може да се случи преку: аеросоли, плунка, гингивата течност, крвта, испарувањето и слично. Тие содржат микроорганизми кои во организмот на стоматологот влегуваат преку епидермисот на раката, орална и носната лигавица, лигавицата на горните дишни патишта, бронхиите и алвеолите како и епителот на конјунктивата. Стоматолог од овие штетни супстанции може најефективно да се заштити со употреба на заштитни средства, како што се ракавици, маски и очила, кои оневозможуваат директен контакт помеѓу микроорганизмите и стоматолозите. При тоа неопходно е да се спроведат сите други хигиенски мерки соодветни за стоматолошките ординации. Изворот на биолошки опасности стоматологија претставува самиот пациентот.

Биомеханичка опасност во најголема мера е изведувањето и начинот на стоматолошките интервенции над пациентите. Поточно, стоматолог при работата со пациентот е во неприродна позиција што предизвикува напрегнување на ,рбетот и екстремитетите без разлика дали стоматологот стои или седи. [4,5]

Според некои истражувања, во оваа неприродна позиција се поминува околу 37% од вкупното време поминато со пациентот. Пренапрегнувањето има лошо влијание на состојбата на мускулноскелетниот и периферниот нервен систем.

Ризични фактори се сметаат за долгорочни статички позиции, монотоно повторувачки движења, лошото осветлување на работното место, лоши ергономски карактеристики на уреди и инструментите, вибрациите, генетските предиспозиции, зголемен психички стрес и лошата физичка состојба. Притоа имајќи во предвид дека покрај овие фактори, исто така има и голем индивидуални варијации во ставовите при работа со пациентите, така да кај различни стоматолози последиците на неповолни биомеханички услови на работа ќе се изразат на различни начини. Прво, се јавуваат промени кај ,рбетот, а потоа ова нарушување се шири до раменета, рацете и нозете. Работно позиција со искрувување на грбот, странично искривување на вратот и неприродната позиција на раката кој што прави серија на повторувачки, но прецизни движења, со текот

Table I – Reasons for professional diseases in dentistry

Dental professionals can get infections directly or indirectly. Direct infection means intake of microorganisms through various micro injuries on the hand skin during the usual dental practice, such as accidental needle sting or infected instrument.

Indirect infections can occur through: aerosols, saliva, gingival liquid, blood, evaporation and the like.

They contain microorganisms which get into dental professional body through the hand epidermis, the oral or nasal mucosa, mucus of upper respiratory system, bronchi and alveolus as well as epithelium conjunctiva.

Dentists can most effectively protect him/herself from those harmful substances by using safety equipment, such as gloves, masks and goggles which prevent direct contact between microorganisms and dentists.

It is also inevitable to provide all the needed hygienic measures in dental offices. The patient himself/herself is the source of biohazards.

The biomechanical hazard refers mainly to performing and the ways of dental interventions on patients.

More precisely, dentists are in unnatural posture while working on patients which lead to back and limbs straining no matter if the dentist is in standing or sitting position.

Some research state that dentists spend around 37% in those unnatural positions from the overall time spent with their patients.

Straining has bad influence on the conditions of musculoskeletal and peripheral nervous systems.

Risk factors are also considered the sustained static body postures, monotonous repeating movements, poor lighting in dentist offices, poor ergonomic characteristics of devices and instruments, vibrations, genetic predispositions, increased psychological stress and poor physical condition.

Yet, we should keep in mind that beside all these factors, there are also large individual variations when dentists work on their patients, so that unfavorable biomechanical working conditions leave various consequences on dentists' health.

на времето, предизвикува чувство на напнатост и болки во вратот, раменатa и рацете (Слика 1).

Покрај тоа, се јавува и лумбална болка, што се рефлектира кај нозете. Ова особено влијае на десната нога, што може да се објасни со фактот дека десната страна е пооптоварена со работа од левата. [6,7,8]

Слика 1 – неприродна позиција при работа, лошо влијае на мускулноскелетниот систем

За отстранувањето на овие биомеханички опасности од најголемо значење се: примена на ергономски уреди и инструменти, соодветна организација на работа и примена на соодветни вежби за истегнување. [9,10,11,12,13,14]

Четири раката стоматологија е ергономски најдобриот начин на работа бидејќи ги минимализира непотребните движења на стоматолошкиот тим и ги експедитира повеќето дентални процедури.
Клиничката динамика на четири раката стоматологија вклучува процес на добро обучен стоматолог и асистент кои работат заедно во безбедна, нестресна, продуктивна ергономска средина. Во рацете на обучен и стручен тим, оваа комбинација обезбедува намалување на стресот, зголемување на продуктивноста и ефикасноста.
Главна цел на организацијата на работата во стоматологијата е да се зголеми продуктивноста, а да се зачуваат стандардите за давање на квалитетни услуги на пациентите како и да се минимизира стресот и заморот на терапевтот и асистентите.[15,16]
Основен критериум за зголемување на ефикасност при работењето е ергономски дизајнирана опрема (за намалување на непотребните движења). Членовите на тимот и пациентот се во комотна седечка позиција при што се штеди на движењата, се користат однапред подготвени и стандардизирани сетови со инструменти, стоматологот ги делегира на асистентите сите со закон дозволени помошни процедури, а третманот се планира однапред во логичен сет на последователни постапки.[17,18]
Стоматологијата е стресна и напорна работа при што стоматологот мора да одржува постојано високо ниво на концентрација, клиничка стручност каде преку неговата способност ќе ги задоволи разните потреби на пациентот, ќе изведува деликатни интервенции во поле со ограничен пристап, ќе раководи со ординацијата и ќе го запазува распоредот на пациенти.
4-раката стоматологија го намалува стресот преку зголемување на ефикасноста и продуктивнос-

First, changes in spine occur which disorder then spreads to shoulders, arms, hands and legs. Over time, bending the spine while working, lateral neck bending and unnatural arm and hand positions which perform series of repeated but precise movements evokes feeling of tension and neck, shoulders and arms and hand pains. (Picture 1)

Besides, lumbar pain which reflects on legs occurs. This particularly influences right leg which can be explained with the fact that right side of the body is more burdened with work that the left one.

Picture 1 – unnatural position during work, bad influence on musculoskeletal system

To remove those biomechanical dangers, of great importance are: using ergonomic devices and instruments, suitable organization of work, practicing adequate exercises for body extension, and the best of all would be the application of four-handed dentistry.

The four-handed dentistry is ergonomically the best working way since it lowers the unnecessary movements of the dentist team and accelerates many of the dental procedures.

The clinical dynamics of four-handed dentistry includes a process of a well educated dentist and assistant who work together in a safety, unstressed productive ergonomic environment.

In the hands of an educated and skilled team, this combination leads to reduction of stress, and increasing of productiveness and efficiency.

The main goal of work organization in dentistry is to increase productivity and to keep the standards for delivering quality services for patients as well as to minimize the stress and fatigue of both dentists and their assistants.

The basic criterion for increasing the working efficiency is ergonomically designed equipment (to decrease unnecessary movements).

Dentist team members and the patient are in a comfortable sitting position wherein the level of movements is decreased, the team uses previously prepared and standardized sets of instruments, the dentist delegates his/her assistants all supporting procedures allowed by law, and the treatment is planned in advance with a logical set of subsequent procedures.

та. 4-раката стоматологија е начин на работа во стоматологијата во која тимот составен од терапевт и асистент работат заедно во ергономски дизајнирана средина со цел да се зголеми продуктивноста на тимот, да се подобри квалитетот на услугите и грижата кои му се пружат на пациентот, а истовремено да се заштити физичкото здравје на членовите на тимот.[19]

Концептот на 4-раката стоматологија е работа во седечка положба, работа во тим со обучен асистент, правилна организација на секој дел од ординацијата, поедноставување на сите задачи до максимално можно ниво.

Постојат 3 главни аспекти на 4-рака стоматологија
◊Економија на движење (техника на трансфер на инструменти)
◊Позиционирање на тимот во седечка позиција
◊Поедноставување и стандардизирање на процедурите и интервенциите

За сето ова е потребна посебна опрема со посебно ергономски дизајнирани работни места кои овозможуваат: лежечка положба на пациентот и седечка положба на терапевтот и асистенот како и лесен пристап до сите инструменти и материјали за време на процедурата со минимум непотребни движења
Опремата за 4-рака стоматологија се состои од посебен тип на столица за терапевтот, пациентот (за лежечка позиција), асистентот (со преден наслон за горниот дел на телото) и задолжителна употреба на хируршки аспиратор (заради лежечката положба на пациентот) (Слика 2).[20,21]

Слика 2 - опрема за 4- рака стоматологија

Кај 4 – раката стоматологија многу се важни принципите на економијата на движења каде при непотребни движења се троши време и енергија и затоа треба да се елиминираат или сведат на минимум .[22]
Заради тоа е потребна Класификација на движењата каде имаме

I Класа - Движење само на прстите , Кога се сигнализира за трансфер на инструменти
II Класа - Прсти и зглоб , Користење на инструмент
III Класа - Прсти, зглоб и лакт , Мешање на амалгам, активирање на копчиња од столицата
IV Класа - Цела рака од рамо , Подесување на светло, ставање кофердам
V Класа - Цела рака и виткање на трупот .Се користи најмногу енергија , Потребно е одвојување

Dentistry is a stressed and hard work and the dentist must keep constant high level of concentration, clinical skillfulness for fulfillment of all patients' needs, performing delicate interventions in an area with restricted access, manage the dental office and keep patients in order according to the daily schedule.

The four-handed dentistry decreases the stress and increases efficiency and productivity. It is a type of dentist work where the team consists of a dental practitioner and his/her assistant who work together in an ergonomically designed environment with the goal of increasing the team productivity, improving the quality conditions and the treatment for the patient, and at the same time to protect the physical health of team members.

The concept of four-handed dentistry is to work in a sitting position, to work in a team with educated assistant, proper organization of every part of the dentist office, and to simplify the whole work to the maximum possible level.

There are three aspects in four-handed dentistry:

•Economic movements (technique for transfer of instruments)
•Positioning the team in sitting posture
•Simplify and standardize procedures and interventions

We need special equipment for all these with special ergonomically designed working positions that allow: lying position of patient and sitting position of dentist and assistant as well as easy access to all instruments and materials during the procedure with minimum unnecessary movements.

The four-handed dentistry equipment consists of a special type of chair for the dentist, the patient (for lying position), assistant (with foreboding of the lower body part) and obligatory use of surgical aspirator (due to the lying position of patient).

Picture 2 equipment for 4-hand dentistry

In four-handed dentistry of great importance are the principles of economic movements where with unnecessary movements we waste time and energy and thus we should eliminate or lower them to minimum. For this, we need the Classification of movements:

Class I – movement of fingers only, when we signalize transfer of instruments
Class II – fingers and wrist, using of instruments

на погледот од оперативното поле, Резултат: Напрегање на видот и главоболка.

I, II и III Класа движења се препорачуваат за стоматологот и асистентот , потребно е помала мускулна активност и време и овозможуваат константно одржување на погледот на оперативното поле

Мерките за заштеда на движењата се во намалување на бројот на инструментите кои се користат во процедурите преку употреба на исти инструменти за повеќе функции, поставување на инструменти во однапред подготвени тацни/касети по редослед по кој се употребуваат , однапред подготвени и поставени сите инструменти, материјали и опрема кои ќе се користат за време на процедурата, чување резервни материјали и поголеми инструменти на дофат на рака за да се избегнат движењата од V Класа, поставување на инструментите на мобилни колички колку што е можно поблиску пациентот, поставување на пациентот во лежечка положба, седење на тимот колку што е можно поблиску пациентот, намалување на должината и бројот на движења кои ги прават стоматологот и асистентот за да се употребат рутински и движења кои се повторуваат и употреба на континуирани наместо прекинати цик-цак движења
Активностите на лекување во клиничката пракса во основа се вртат околу пациентот. Од таму и произлегува потребата за позиционирање на пациентот и тимот каде целта во соодветна седечка положба дава пристап до оперативното поле, добра видливост, удобност на тимот, удобност и сигурност на пациентот. [23,24,25]

Зони на активност. Пациентот е во лежечка положба, центарот на лицето на пациентот претставува часовник, Зоните се претставени според часовите на часовникот .(Слика 3)

Слика 3. Зони според часовите на часовникот
Зоните на активност на Деснорак стоматолог се :

Зона на операторот 7 – 12 ч., Статична зона 12 – 2 ч , Зона на асистентот 2 – 4 ч, Зона на трансфер 4 – 7 ч. (слика 4)

Слика 4. Зони на активност на деснорак стоматолог

Леворак стоматолог Зона на операторот 12 - 5 ч., Зона на трансфер 5 – 8 ч., Зона на асистентот 8 – 10 ч., Статична зона 10 – 12 ч. (слика 5)

Слика 5. Зони на активност на леворак стоматолог

Class III – fingers, wrist and elbow, mixing the amalgam, activation of chair buttons
Class IV – Arm from shoulder, adjusting the light, putting rubber dam
Class V – whole arm and bending the torso. We use here most energy. We have to move our eyes from the operative field. Result: sight straining and headache.

Class I, II and III movements are recommended for the dentist and assistant, lesser muscular activity and time is needed and allow constant eye focus on operative field.

•Measures to spare the movements refer to decreasing the number of instruments which are used during dental activities by using same instruments for different functions, placing instruments on already prepared trays/cassettes in order of their usage, preparing and placing all the instruments, materials and equipment that are to be used during the procedure in advance, keeping spare materials and larger instruments at hand in order to avoid Class V movements, placing the instruments on mobile carts as close to the patient as possible, allowing the patient in lying position, sitting as close to the patient as possible of the whole team, decreasing the length and number of movements made by dentist and his/her assistant for routine repeated movements and making continuous and not zig-zag movements.

•Activities for treatment in clinic practice are basically made around the patient. Thus the need to position the patient and the team in a certain position so that his/her posture allows access to operative field, good view, comfortableness for the team, comfortableness and safety of the patient. Zones of activity.

The patient is in lying position, the center of patient's face represents a clock, and the zones are presented according to hours on the clock.

Picture 3 - Zones are presented according to hours on the clock

Activity zones for right-handed dentist are: Operator's zone 7-12 h, Static zone 12-2 h, Assistant's zone 2-4 h, Transfer zone 4-7 h.

Picture 4 - Zones of Activity for Right Handed Dentist

Activity zones for left-handed dentist are: Operator's zone 12-5 h, Transfer zone 5-8 h, Assistant's zone 8-10 h, Static zone 10-12 h.

Picture 5 - Zones of Activity for Left Handed Dentist

Позицијата на терапевтот:
Бутините паралелни со подот ,
Целата површина на столицата ја потпира тежината на телото ,
Потпирање на грбот на наслонот на столчето ,
При интервенција подлактиците се паралелни со подот ,
Лактите блиску до градите ,
Грбот и вратот се во исправено со врвот на раменната паралелни на подот,
Меѓу носот на терапевтот и пациентот се одржува растојание од 35-45 см.

Позиција на пациентот:
Лежечка позиција со челото нагоре,
Устата во висина на лактите на терапевтот ,
Главата на горниот дел од столицата и малку кон страната на терапевтот ,
Рамнината на челото на пациентот е паралелна со подот

Позиција на асистентот:
Позиција која му овозможува добро да го гледа оперативното поле и да има соодветен пристап за да може да:
Екартира,
Аспирира течности,
Да го гледа и да предвиди што му треба на терапевтот,
Одржува чисто работно поле

Позиција на асистентот (II):
3 ч. за сите квадранти за деснорак и 9 ч за сите квадранти за леворак терапевт ,
Столицата се поставува што е можно поблиску до пациентот ,

Столицата на асистентот се подигнува на висина на која главата на асистентот е на 10-15 см повисоко од главата на терапевтот ,исправен грб , горниот дел од телото се потпира на потпирачот на столчето кој доаѓа под градниот кош

Работа од седечка позиција:
Истражувањата покажуваат дека терапевтите кои седат користат 27% помалку енергија , имаат за 17% подолг живот , имаат зголемена продуктивност за 33 – 78% половина од ефикасноста на асистентот е резултат на добро организирам стоматолог кој практикува 4-рака стоматологија

Трансфер на инструменти: Основна вештина која секој стоматолошки тим мора да ја научи за да се зголеми продуктивноста и намали стресот

Posture of therapist:
Thighs parallel to floor.
Whole chair surface supports body weight.
Back leans on chair backrest.
During intervention, forearms parallel to floor.
Elbows are close to chest.
Back and neck stretched to the top.
Shoulders parallel to floor.
Distance from dentist's nose to patient at 35 to 45 cm.

Patient posture:
Lying position with forehead upwards.
Mouth is at level of dentist's elbows.
Head on upper chair and slightly towards the therapist.
Forehead is parallel to floor.

Assistant's posture:
Allowing him/her good sight over operative field and suitable access as to be able to retract, aspire liquids, to watch and foresee what therapist needs. Maintain clean working field.

Assistant's posture (II):
3 h in all quadrants for right-handed, and 9 h in all quadrants for left-handed therapists. Chair positioned as closer to patient as possible.

Assistant's chair lifts so that assistant's head is 10-15 cm higher than dentist's, back straightened, upper body part leans on chair forward rest which is under ribs.

Working in sitting posture: Researches show that dentists who work in sitting position, use 27% less energy, live 17% longer, have increased productivity for 33-78%.

Half of assistant's efficiency is a result of well organized dentist who practices four-hand dentistry.

Transfer of instruments:
This is the basic skill which every dentist team should learn in order to increase productivity and lower stress.

Basic preconditions for successful transfer of instruments:
Each team member has to understand intervention procedure, to predict other member's needs.

The team should develop a type of intercommunication (verbal or other) to signalize when to make the transfer of instruments.

Основни предуслови за успешна размена на инструменти:
Секој член од тимот треба да ја разбира процедурата на интервенцијата,
Да ги предвиди потребите на другиот член,
Тимот да развие тип на меѓусебна комуникација (вербална или не) за да си сигнализира кога треба да се направи размената на инструментите.[26,27]

Одговорности на тимот за време на размена на инструментите

◊Основни принципи - Да се работи според добро дефиниран план на терапија да може материјалите и инструментите кои се потребни за време на процедурата да се подготват однапред.
Развивање на стандардизирани процедури кои ќе бидат детално познати на сите членови на тимот со што се овозможува предвидување на потребите при изведување на процедурите
◊Одговорности на асистентот - Да користи однапред подготвени сетови на инструменти Да ги предвиди потребите на стоматологот и да биде подготвен за модифицирање на процедурата ако е потребно.Да обезбеди лесен трансфер на инструменти со стоматологот на начин на кој стоматологот нема да го одвои погледот од полето (техника во видеото)
◊Одговорности на стоматологот - Да се работи според добро дефиниран план на терапија да може материјалите и инструментите кои се потребни за време на процедурата да се подготват однапред. Развивање на стандардизирани процедури кои ќе бидат детално познати на сите членови на тимот со што се овозможува предвидување на потребите при изведување на процедурите
◊Одговорности на тимот-Да го набљудува движењето на пациентот (особено при трансфер на игли и остри инструменти) .Инструментите постојано цврсто да се држат. Размената да се одвива исклучиво во зоната за трансферот над градите на пациентот (не над главата)

Начини на држење на инструменти:
Како држење пенкало,
Држење со дланка и палец,
Држење со дланка (Слика 6)

Слика 6 Начини на држење на инструменти

Најчести типови на размена на инструменти се:
Размена со една рака ,
Размена со две раце,
Скриена размена на шприц,

Team responsibilities during transfer of instruments
•Basic principles – To work according to well defined plan of therapy so that all the necessary materials and instruments for the procedure will be prepared in advance.
Development of standardized procedures which all team members will know well, and which allow prediction of the needs for the procedure.

•Assistant's responsibilities – To use previously prepared sets of instruments. To predict dentist's needs and to be ready to modify the procedure if necessary. To provide easy transfer of instruments for dentist in a way that dentist will not look away from the operative field (technique with video).

•Dentist's responsibilities – To work according to well-defined plan of therapy, to be able to prepare all materials and instruments for the procedure in advance.
Development of standardized procedures which are well-known to all team members, which allow prediction of necessities during the procedure.

•Team responsibilities – To monitor patient's movements (especially during transfer of needles and sharp instruments).

Instruments must be constantly held tightly. Transfer must be done only and only in the transfer zone of patient's chest (not above his/her head).

Different ways to grasp instruments Resembles to:
Pen grasp;
Grasp with your palm and thumb;
Palm grasp, and the like.

Picture 6 Different ways to grasp instruments

Most frequent ways to transfer instruments: One-hand transfer; Two-hand transfer; Hidden syringe transfer; Transfer of separate instruments and in delicate situations

◊One-hand transfer The most frequently used way. The way it is done: the assistant transfers the instruments with his/her left hand, and holds the surgical aspirator and/or puster with his/her right hand.

Picture 7 - One-hand transfer

Two-hand transfer:
Used with marker instruments (oral and surgical). The way it is done: the assistant grasps with one hand the used instrument and hands over with his/

Размена на посебни инструменти или ситуации

◊Размена со една рака Најчесто се користи .Се изведува со тоа што асистентот ја изведува размената на инструментите со левата рака, а со десната го држи хируршкиот аспиратор и/или пустерот. (Слика 7)

Слика 7. Размена со една рака

Размена со две раце Се користи за габаритни инструменти (орално –хируршки) . Ова се изведува со тоа што асистентот го прифаќа искористениот инструмент со едната рака, а подава нов со другата. Се изведуваат повеќе движења и се оневозможува истовремено држење на аспираторот и пустерот. (слика 8)

Слика 8. Размена со две раце

Скриена размена на шприц Се изведува надвор од видот на пациентот при подавање на шприц (анестезија) . Со ова се избегнува стресот на пациентот од гледање на игла . (слика 9)

Слика 9. Скриена размена на шприц

Посебни инструменти или ситуации Подавање на огледало и сонда , пинцета, мали предмети, Ножици. (слика 10)

Слика 10. Посебни инструменти или ситуации – трансфер со шест раце.

ЗАКЛУЧОК

Положбата и движењето при работата на стоматологот имаат централно значење, бидејќи добар дел слични движења и положби се случуваат во секојдневниот живот. Мускулите, лигаментите и зглобовите кои се вклучени во сето тоа, се адаптираат на различните положби на деловите на телото, споредувајќи ги движењата и користејќи ја сопствената сила за да се адаптираат на истите, имено мускулите вложуваат неопходна сила за да се адаптираат на положбата или движењето. Затоа лошата положба и движења на одделни делови може да биде причина за локални механички стресови на овие структури, што доведува до: нелагодност, болка на делови од мускулно скелетниот систем (најчесто рамениците, грбот, градите).

Токму и од тука значењето на ергономијата со нејзините научни согледувања, препорачува оптимализација на дизајнот на работниот стоматолошки простор, кој што ќе ги спречи овие несакани оптеретувања кои што се случуваат при работата (стоечка или седечка) кај стоматолозите и стоматолошкиот персонал.

her other hand the new instrument.

Many movements are made and it is not possible to simultaneously hold the aspirator and the sprayer.

Picture 8 - Two-hand transfer

Hidden syringe transfer It is made out of patient's sight when exchanging syringe (anesthesia). In this way we avoid patient's stress from watching a needle.

Picture 9 - Hidden syringe transfer

Transfer of separate instruments and in delicate situations Transfer of mirror and probe, tweezer, small things, scissors.

Picture 10 - Transfer of separate instruments and in delicate situations

CONCLUSION

Working postures and movements of dentists has essential meaning because many everyday movements and postures are made during our everyday life.

We include our muscles, ligaments and joints when doing all this and they adjust to different body positions, comparing the movements and using our own strength to adjust to them; namely, muscles use the necessary strength to adjust to postures or movements.

That is why inappropriate postures and movements of certain body parts can be the reason for local mechanical stress of these structures, which leads to: uneasiness, pains in some parts of the musculoskeletal system (mainly in shoulders, back, chest).

Hence the significance of ergonomics and its scientific views, recommending optimal design of dentist office in order to prevent these unneeded burden while dentists and their assistants work (both in standing or sitting position).

Accordingly, every dentist, dental nurse, dental technician should inevitably adjust to his/her needs the posture and patient's posture.

Any time when needed, there should be made modification of body position as to obtain good working conditions without stress.

In dentistry, the sitting position of dentist and his/her team is of essential importance as it allows

Соодветно на тоа секој стоматолог, стоматолошка сестра, стоматолошки техничар неепходно е рутински да ја прилагодува својата положба и положбата на пациентот според потребите. Кога ќе се јави потреба за тоа веднаш треба да се направи модификација на положбата за да се обезбедат услови за работа без стрес.

Седечката положба при работа на стоматологот и неговиот тим е од витално значење бидејќи овозможува работа без стрес и елиминација на мускулно скелетна дифункција. Бројни студии прикажуваат корелација помеѓу примената на 4-рачната стоматологија со клиничката продуктивност.[28]

Поради сето ова, воведувањето на 4-рачната стоматологија има основна цел да ја зголеми ефикасноста,квалитетот и намалување на времетраењето на интервенцијата, со можност стоматологот целосно да се концентрира на неговата работа и задоволување на сите ергономски стандарди.

Со примена на 4-рачната стоматологија се зголемува продуктивноста за 33 – 75 % .[29]

working without stress and eliminates musculoskeletal dysfunction.

Many studies show the correlation between four-handed dentistry and clinical productivity.

Because of all these, implementation of four-handed dentistry increases efficiency, quality and decreases the time of intervention with the possibility for dentist to concentrate completely on his/her work and to satisfy all ergonomic standards.

Productivity increases for 33 to 75% with four-handed dentistry implementation.

причинители	Штетни фактори	Можни пореметувања и оштетувања
Биолошки	Микроорганизми (вируси, бактерии, габи)	Заразни болести, респираторни болести, коњуктивитис
Биомеханички	Неправилна положба на телото, повторувачки движења, долготрајно механичко напрегање,вибрации	Мускулоскелетни пореметувања, пореметување на периферен нервен систем, неуролошки испади
Хемиски	Лекови, стоматолошки материјали, дезинфициенси	Алергии, кожни болести, преосетливост
Физички	Бучава, зрачење, вештачко и полимеризациско светло	Оштетување и вид, слух и разни пореметувања од прекумерно зрачење
психогени	Стрес, хроничен замор	Кардиваскуларно пореметување, психичко пореметување, дигестивно пореметување

Табела I – Причини за појава на професионални болести

Agents	Harmful factors	Possible disorders and injuries
Biological	Microorganisms (viruses, bacteria, fungi)	Infectious diseases, respiratory diseases, conjunctivitis
Biomechanical	Incorrect body posture, repetitive movements, prolonged mechanical straining, vibrations	Musculoskeletal disorders, disorders of nervous system, neurological disturbances
Chemical	Drugs, dental materials, disinfectants	Allergies, skin diseases, hypersensitivity
Physical	Noise, radiation, artificial and polymer light	Impaired sight and hearing and various disorders from excessive radiation
Psychogenic	Stress, chronic fatigue	Cardiovascular disorder, psychological disorder, digestive system disorder

Table I – Reasons for professional diseases in dentistry



Слика 1 / Picture 1



Слика 1а / Picture 1a



Слика 1б / Picture 1b



Слика 1в/ Picture 1c



Слика 2/ Picture 2



Слика 2а/ Picture 2a



Слика 3 / Picture 3

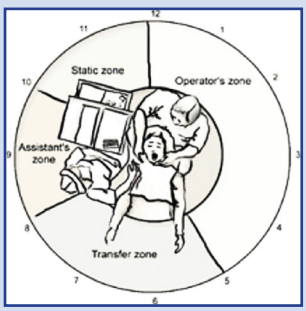

Слика 4 / Picture 4

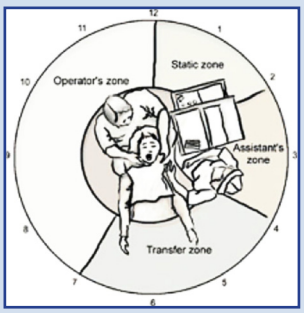

Слика 5 / Picture 5

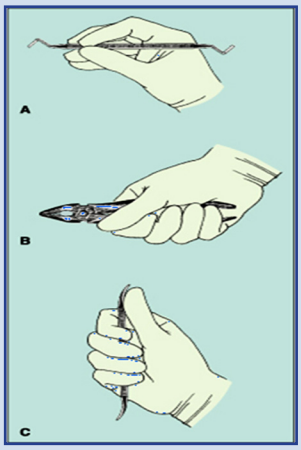

Слика 6 / Picture 6



Слика 7/ Picture 7



Слика 8 / Picture 8



Слика 9 / Picture 9



Слика 10 / Picture 10

Слика 1 – неприродна позиција при работа, лошо влијае на мускулноскелетниот систем
Слика 2 опрема за 4- рака стоматологија
Слика 3. Зони според часовите на часовникот
Слика 4. Зони на активност на деснорак стоматолог
Слика 5.Зони на активност на леворак стоматолог
Слика 6 Начини на држење на инструменти
Слика 7. Размена со една рака
Слика 8. Размена со две раце
Слика 9. Скриена размена на шприц
Слика 10. Посебни инструменти или ситуации – трансфер со шест раце

Picture 1 – unnatural position during work, bad influence on musculoskeletal system
Picture 2 - equipment for 4-hand dentistry
Picture 3 - Zones are presented according to hours on the clock
Picture 4 - Zones of Activity for Right Handed Dentist
Picture 5 - Zones of Activity for Left Handed Dentist
Picture 6 Different ways to grasp instruments
Picture 7 - One-hand transfer
Picture 8 - Two-hand transfer
Picture 9 - Hidden syringe transfer
Picture 10 - Transfer of separate instruments and in delicate situations

Универзитет „Св. Кирил и Методиј“ во Скопје
“Ss. Cyril and Methodius” University in Skopje
Списание на Стоматолошкиот факултет - Скопје
Review of Faculty of Dentistry - Skopje

СОВРЕМЕНИ АСПЕКТИ ВО АДУЛТНАТА ОРТОДОНЦИЈА

CONTEMPORARY ASPECTS IN ADULT ORTHODONTICS

Автор: Џипунова Билјана[1]

Тошеска Спасова Н[1], Радојкова Николовска В2, Поповска М[2], Поповиќ Моневска Д[3], Муратовска И[4]

Универзитет „Св. Кирил и Методиј“ Скопје
Стоматолошки факултет Скопје
Клиника за ортодонција
Клиника за болести на устата и пародонтот
Клиника за максилофацијална хирургија
Клиника за болести на забите и ендодонтот

Autor: Dzipunova Biljana

Tosheska Spasova N[1], Radojkova Nikolovska V[2], Popovska M[2], Popovic Monevska D[3], Muratovska I[4]

”Ss. Cyril and Methodius ”University Skopje
Faculty of Dentistry
Department of Orthodontics
Department of Parodontology
Department of Maxillofacial Surgery
Department of Endodontics

Апстракт

Адултната ортодонција не е новост, но денес таа секако дека значи повеќе од реорганизирање на изгубениот простор во денталниот лак. Не постојат фундаментални разлики помеѓу третманот во различни возрасти, но присутен е спектар на проблеми и тераписки солуции, кои не се асоцирани за адолесцентите. Мотивацијата и ткивниот одговор кај нив се поинакви, а проблем е и недостатокот на раст, што неретко го комплицира процесот. Потребата од орална хирургија е поголема кај адултите него ли кај младите пациенти и генерално, процесот трае подолго. Еден од основните предуслови во адултната ортодонција е здрав пародонт, во спротивно веќе ослабената коскена потпора попушта под притисокот со што напредува оштетувањето.
Ќе бидат презентирани неколку адултни пациенти, со различни ортодонтски дијагнози, и индивидуален тераписки план дизајниран според оклузалните проблеми. Повеќето пациенти се мултидисциплинарни кандидати, и така се третирани.
Може да се заклучи дека за потполн успех во оралната рехабилитација, есенцијално е да се постигне ефективна комуникација со пациентите за разбирање на нивните мотиви и очекувања од третманот, високо ниво на доверба и соработка, како и избор на оптимална физиолошка тераписка постапка.

Клучни зборови: адулти, ортодонција, фиксна терапија

Abstract

Orthodontics for adult s is not new. But today, adult orthodontics involves much more than regaining lost arch space. There are no fundamental differences between treatment for adults and children. We have unrestricted range of problems and solutions, more than those associated with adolescents. Motivation and tissue answer are different, as a lack of growth which usually complicated the problem. The need of oral surgery is much more common in adult orthodontics than in treating younger patients, and generally the process lasting longer. One of the critical factors for the success of adult orthodontics is the health condition of the parodontium, because the already weakened jaw bone may not withstand the applied pressure and could cause permanent damage.

It will be presented few cases of adult patients, with different malocclusions. Therapy plan was individually designed for all of them according to occlusal problems. Many patients are multidisciplinary candidates and interdisciplinary team were involved in all cases.

It can be concluded that it is essential for therapist to establish an effective communication with patients to understand their desires in relation to the treatment, achieving a higher level of trust, cooperation and successful therapy.

Key words: adults, orthodontics, fixed appliances

Времето кога ортодонцијата беше привилегија само за децата е дефинитивно минато. Зголемувањето на бројот на адулти кои бараат ортодонтски третман е рефлектиран и во нашата пракса. Всушност, не постојат фундаментални разлики во ортодонтскиот третан на деца и адулти. Одговорот кон ортодонтските сили е малку поспор кај адултите, но денталното поместување се одвива во ист манир без разлика на возраста.

Ортодонцијата за адултите не е новост. Во минатото, проблемите поврзани со екстракција на забите поради неконтролиран кариес, биле најчестите поплаки кај адултите. Губењето на постериорните заби во младоста доведува до неповолна инклинација на забите кои го ограничуваат просторот.

Во 1880 година, Kingsley[22] после третирањето на 40-годишен пациент со обратен преклоп, индицира на рана свесност од ортодонтски потенцијал кај возрасните пациенти пред реставративните процедури. Но, нагласил дека сепак постојат одредени разлики во движењето на забите кај повозрасните пациенти. Во 1901 година McDowell[29] напишал дека комплетна и трајна промена во оклузијата после 16-тата година е речиси невозможна.

Според Lischer[28] (1912) „златното време за терапија“ е кога се менува мешаната во трајна дентиција. Но не сите авторитети во раниот XX-ти век биле негативни во врска со адултната ортодонција.

„Г-ѓа А“ е 38-годишна пациентка на др. Angle, од Кентаки. Нејзините четири здрави први молари биле „жртвувани“ на 9 годишна возраст, за превенирање на развој на малоклузија. Angle[2] бил горд со постигнатите резултати и нејзиниот случај го вклучил во објавените публикации во 1903 и 1907 година.

Денес, адултната ортодонција вклучува многу повеќе од обновувањето на изгубениот простор во забниот лак. Во секојдневната пракса се соочуваме со неограничен број на проблеми и солуции, многу повеќе него ли оние карактеристични за адолесцентите. Некогаш сме принудени да се задоволиме и со не многу идеални резултати, но тоа неретко е и единстениот максимум. Адултите се оптеретени и со други состојби, нетипични за децата, како екстрахирани повеќе заби, нагласени скелетални дисплазии, периодонтални заболувања и различни форми на дисфункции на ТМЗ.

The time when orthodontics was just for children is definitely over. The increase in number of the adult patients requesting orthodontic treatment is also reflected in our practice. There are no fundamental differences between treatment for adults and children. The response to orthodontic force may be somewhat slower in the adult than in a child, but root movement occurs in the same manner at all stages.

Orthodontics for adults is not new. Years ago, the problems related to the common loss of permanent teeth from uncontrolled caries were among the frequent chief complains of adult patients. Unwitting extractions of posterior teeth during youth, allowed adjacent teeth to tip into the spaces over time.

In 1880 Kingsley[22] indicated an early awareness of the orthodontic potential for adult patients, after treating 40-year-old patient with anterior crossbite before restorative dentistry.

He pointed out that some differences existed in tooth movement in adolescent and the action is slower. In 1901 McDowell[29] wrote that complete and permanent change in dentition after 16 years is almost impossible.

According to Lischer[28] (1912) “golden age of treatment” is when a change from the temporary to the permanent dentition takes place. But, not all authorities in early 1900s were negative about orthodontics for adults.

“Mrs.A.” is 38-years old Angle’s patient from Kentucky. Patient’s 4 healthy first molars were “sacrificed” at 9 years of age by her dentist as a prevention of a malocclusion development.
“...her age is most advanced age recorded for such an extensive operation...”

Dr. Angle[2] was proud with “Mr.A.” treatment results and he included her case in his published lectures and textbook in 1903 and 1907.

Today, adult orthodontics involves much more than regaining lost arch space. We have unrestricted range of problems and solutions, more than those associated with adolescents. Sometimes we must accept less-than-ideal results as the best possible outcome in many cases.

Adults have many preexisting conditions that are not seen in the adolescents, as tooth loss, severe skeletal dysplasias, periodontal disease and various forms of TMJ dysfunction.

Малоклузиите кај адултите се влошуваат со напредувањето на возраста, како резултат на дисбаланс во оклузијата асоциран со возраста. Стареењето е асоцирано со биохемиски промени како намалување на алвеоларната васкуларизација и крвната перфузија, алтерирана коскена минерализација и зголемена ригодност на колагенот. Но овие промени не го попречуваат ортодонтскиот третман[7,36].

Адултите се поделени во 2 групи: млади адулти, кој штотуку го завршиле растот и се во нивните 20-30 години и постари адулти (над 40) кој имаат посериозно нарушување на дентицијата, периодонциумот и оклузијата, и кај кои се потребни екстензивни рехабилитации.

Причините, мотивите за ортодонција се: интерни мотивации (на сопствено барање); екстерна мотивација (по препорака од општиот стоматолог, семејството или пријателите); желба за подобра естетика; функционални проблеми при говорење или мастикација; дисфункции на ТМЗ и обезбедување на поволна база за протетска рехабилитација.

Проблемите генерално се фокусирани на фронталните заби и вклучуваат збиеност или растреситост, обично придружени со промени во ој-от и об-от. Оваа тенденција се рефлектира и во зголемената желба за подобра естетика, вклучувајќи козметска хирургија, естетска стоматологија и ортодонција. Многу адулти се свесни и објективни во врска со можностите и исходот од терапијата. Всушност, оние кои се самомотивирани, имаат попозитивна слика за себе. Секако, индивидуалното ниво на себеперцепција варира значајно. Генерално, адултите обично очекуваат детално и опсежно објаснување на состојбата во оралната празнина, помалку го толерираат оралниот дискомфорт, поосетливи се на болка и потешкотии во говорот, исхраната или адаптацијата. Дури и силно мотивираните адулти манифестираат загриженост за изгледот и видливоста на ортодонтскиот апарат. Многу од нив би сакале да ја редуцираат или тотално да ја избегнат видливоста на ортодонтскиот апарат.

Тригерот за да се побара ортодонтски третман, варира од пациент до пациент. Некогаш тоа е само фотографија направена на некој настан или компарација со некоја стара фотографија која јасно го демонстрира пропаѓањето на оклузијата и напреднатото екстраорално влошување[21].

Пред 30 години, Breece и Nieberg[7] репортирале дека 50% од адултите би биле засрамени доколу

Adult malocclusions originate from two sourses: they occur during the period of oclusal development which may worsen with increasing ages and as result of ongoing, age-related deterioration of the permanent dentition. Aging is associated with biochemical changes such as decreased alveolar vascularity and blood flow, altered bone mineralization and increased collagen rigidity. These changes have not been found to impede orthodontic treatment[7,36].

Adulds are no longer growing, are divided in 2 groups: young adults who have recently stopped growing and older adults (over 40) who have experienced deterioration of their dentition and periodontium, worsenes their occlusion over time, and they need extensive rehabilitations.

Reasons for orthodontics are : on their own intuition (internal motivation), referred by general dentist or family or friends (external motivation), aesthetics, functional problems related to speaking, chewing, TMA disorders and provide a satisfactory basis for planned prosthodontic rehabilitation.

Problems are generally confined to the anterior teeth and comprise spacing or crowding, often related to changes in the oj and ob. This tendency is reflected in the increased desire for aesthetic treatment, including cosmetic surgery, aesthetic dentistry and orthodontics.

Most adults are realistic about what they can obtain from it. Those who seek treatment tend to have a more positive self-image than average. But, individual level of appearance varies greatly.

They want and expect a considerable degree of explanation of what is happening and why; they are less tolerant of discomfort and more likely to complain about pain and difficulties in speech, eating and tissue adaptation.

Even totally motivated adults express some concern about the appearance of orthodontic appliance. Many adults want to reduce or totally avoid the visibility of the appliances.

Triggers to seek treatment may differ from patient to patient. A photograph taken at a social event may be the primary trigger, and comparation with an earlier photo would clearly demonstrate the agravitation of the oral situation and gradual worsening21.

30 years ago, Breece and Nieberg[7] reported that 50% of adults would feel embarrassed by wearing orthodontic appliance. 20% felt the appliance had adverse social effect, but their families and friends

носат фиксен апарат. 20% сметале дека апаратот би имал негативен социјален ефект, но за среќа, семејството и пријателите обично се многу подржувачки расположени. Денес, со зголемената општествена толерантност кон сите корективни процедури, бројот на адулти како ортодонтски пациенти е сигнификантно зголемен. Ова делумно се должи и на подобрените димензии и дизајн на брикетите. Но, не секој возрасен со малоклузија чувствува потреба за ортодонтски третман. Според Harris и Baker[17] ова се должи на недостаток на свесност и информации за можностите кои ги нуди ортодонцијата; висока цена на чинење; времетраење на третманот или страв од болка. Факт е дека дисконфортот е слаб, трае неколку дена и обично поминува со аналгетици и мека диета[1].

Според Graber, Vanarsdall и Vig[14], причините за зголемениот интерес на адултите за ортодонцијата се: достапност на различни козметски тераписки опции; подобрени техники на поставување на апаратите; поефективно менаџирање на скелеталните вилични дисплазии со напреднати ортогнати хируршки техники; развиток на интралаков анхораж со миниимпланти или плочи и пософистицирана и редуцирана вулнерабилност на периодонталното ткиво.

Главната поплака на пациентот често е далеку од објективната состојба и обично е фокусирана само на еден заб. Листата на проблеми обично е компилација од интервју, анамнеза, клинички испитувања и анализа и вреднување на дијагностичките наоди. На пациентот треба да му се дозволи со сопсвени зборови да ги искаже проблемите, стимулусот и мотивацијата за консултација на ортодонт; за подобра импресија на приоритетите, дали лошата естетика или нарушената функција се поважни во перцепцијата.

Скелетот е динамичен медиум со континуирани промени и најпозната промена асоцирана со напредувањето на возраста е губењето на коскена маса. Степенот и големината на промените варираат, но просекот е губиток на 1% годишно во период од 25-75 годишна возраст. Постои силна корелација меѓу тоталната коскена маса и денталната коскена маса кај жените. Мандибуларната коска е во потесна корелација со целокупниот скелет него ли со возраста. Виличната коскена маса е само нејасно корелирана со коскената маса во илијачната регија[24,25].

Функционалната оклузија има сигнификантен импакт на квалитетот на алвеоларната коска. Влијанието на функцијата врз коскената струк-

were usually very supportive. Today, with increased social acceptance of orthodontic therapy there has been an increase in adults seeking orthodontic treatment. The design of the brackets are much more smaller and more aesthetically pleasing than it was a decade ago, and are more acceptable to the patients. But not every adult with malocclusion is seeking orthodontic treatment.

According to Harris and Baker[17] reasons by adults for not seeking treatment include lack of awareness, high cost, duration of treatment and fear of pain. Fact is that patient discomfort is mild and not lasting more than 3 days and is usually relieved by anallgetics and placing the patient on a soft diet[1].

According to Graber, Vanarsdall and Vig[14], reasons for the increased interest by orthodontists in adults as patients are: availability of variety of cosmetic appliances options, improved appliance placement techniques, more effective management of skeletal jaw dysplasias using advanced orthognathic surgical techniques, development of intraarch anchorage devices through implants and bone plates and more sophisticated reduced vulnerability of periodontal tissue.

Patient’s chief complaint is often far from the objective problem list, and often they are focused only on one tooth. Problem list is compilation of positive findings: the interview, the clinical examination and analysis of the diagnostic records. Patients should be allowed to freely express in them own words, his problems and the stimulus and motivating factor that led to the consultation.

This is for better impression of the priority, whether poor aesthetics or function ranks higher in their perceptions.

The skeleton is a dynamic state of undergoing continuous changes, and the most well-known age-related changes occurring in the skeleton is the general bone loss. The rate and magnitude of bone loss varies. The loss is 1% a year between 25 to 75 years of age. There is strong correlation between total bone mass and dental bone mass in women.

Mandibular bone mass was more closely related to that of the whole skeleton than to age. Bone mass in the jaws was only vaguely correlated to the bone mass of the iliac crest[24,25].

Functional occlusion did have a significant impact on the quality of the alveolar bone. The influence of function on the bone structure of the alveolar process was clearly demonstrated by Picton (1961) who

тура на алвеоларниот продолжеток е јасно демонстрирано од Picton, 1961 кој екстрахирал заби во еден квадрант кај мајмуни и го споредувал коскениот дензитет околу забите во оклузија со оние без оклузија. Коската околу забите без оклузални контакти недвосмислено покажувала остеопороза поради неактивност. А најчеста болест асоцирана со рапиден прогрес на губитокот на алвеоларна коска, и агресивна форма на пародонтопатија е шеќерната болест.

Кај адултите, губитокот на коска или периодонтален супорт резултира во патолошка миграција на еден или група на заби, манифестирајќи се како медијална дијастема, генерална растреситост, инцизивна протрузија, ротација или инклинација, потенцирана збиеност или продлабочување на загризот. Фиксните апарати, кои креираат континуирани сили во повеќе правци, овозможуваат корекција на промените со торквирање, интрудирање, деротирање и бодили поместување[32]. Со напредување на возраста, целуларната активност се намалува, а ткивото станува побогато со колаген[33]. Ткивниот одговор кон ортодонтските сили кој вклучува и клеточна мобилизација и конверзија на колагените фибри, е многу поспор него ли кај децата и тинејџерите[33]. Кај адултите многу полесно се формираат хијалинизирани зони на страната на притисок на ортодонтски придвижените заби кои привремено го оневозможуваат движењето на забите во саканиот правец[34]. Одговорот на периодонталниот лигамент (ПДЛ) на различната јачина на ортодонтската сила е опишана уште 1965 година од Gryson[15]. На страната на притисокот настанува ресорпција а нова коска се формира на страната на влеча. Кога се аплицира сила, постои иницијален период од 6-8 дена кога снабдувањето со крв е прекинато во ПДЛ и се формира аваскуларна безклеточна зона, во процес наречен хиалинизација и забот престанува да се движи. Хиалинизираната зона се елиминира при регенерацијата и реорганизацијата на ПДЛ, преку ресорпција на средишните простори (подминирачка ресорпција) и соседните области на неафектираниот ПДЛ и алвеоларната коска. По одстранувањето на хиалинизираната зона, забот продолжува да се движи. Според Ericsson[9] регенерацијата на ПДЛ изостанува доколку постои инфламација. Затоа, инфламацијата мора да биде ставена под контрола во текот на периодонталниот третман.

Lindhe[27] препорачува иницијална сила од 20-30 гр кај адулти, покасно од 30-50 гр за инклинација и 50-80 гр за бодили движење, зависно од степенот на изгубена маргинална коска и количината

extracted teeth in one quadrant in monkeys and compare the bone density around teeth in occlusion and those without occlusion. The bone surrounding teeth without occlusal contacts clearly suffered from inactivity osteoporosis.

The most common disease associated with a rapidly progressing alveolar loss, due to aggressive form of periodontal disease is diabetes mellitus.

In adults, the loss of the teeth or periodontal support can result in pathological teeth migration involving either a single tooth or a group of teeth, as median diastema, general spacing of the teeth, incisal proclination, rotation or tipping, decreasing vertical dimension, excess crowding, hypererupted teeth. Fixed appliances can create continuous multidirectional forces to create torquing, intrusive, extrusive, rotational and bodily movement[32].

With increasing age, cellular activity decreases and the tissue becomes richer in collagen[33]. In the elderly, the tissue response to orthodontic forces including both cell mobilization and conversion of collagen fibers is much slower than in children and teenagers[33]. In adults, hyalinized zones are formed more easily on the pressure side of an orthodontically moved tooth and these zones may temporarily prevent the tooth from moving in the intended direction[34].

Response of the periodontal ligament (PDL) to various magnitudes of orthodontic forces is described by Gryson in1965[15]. Resorption occurs on preassure side and new bone forms where tension is. When pressure is applied, there is an initial period for 6-8 days when blood supply being cut off to an area of the PDL and this produces an avascular cell-free zone by a process termed “hyalinization” and tooth stops moving. This delay in tooth movement varies from times and tooth.

The hyalinizated zone is eliminated by PDL regeneration that occurs from the reorganization of the area through resorption by the marrow spaces (undermining resorption) and adjacent areas of unaffected PDL and alveolar bone. When hyalinized zone is removed, tooth movement can occur again.

According to Ericsson[9] regeneration of PDL does not occur when inflammation is present. Because of this, inflammation must be controlled through periodontal treatment.

Lindhe27 recommends the initial force of 20-30 gr in adults, later force may be increased up to 30-50 gr for tiping and 50-80 gr for bodily movements, de-

на преостаната алвеоларна коска. При апликација на поголема сила (при интрузија или поопсежно бодили поместување) ризикот од коренска ресорпција сигнификантно се зголемува32. Повеќето ресорптивни лакуни се мали и главно се јавуваат на ивицата од ПДЛ хијалинизираната зона во маргиналната или средната третина од коренот. Тие наскоро потоа се репарираат со апозиција на целуларен цемент. Но, апикалната коренска ресорпција е иреверзибилна појава и резултира со перманентно скратување на коренот[32]. Според Lindhe[27], кај анхоражните заби кои се оптоварени со поголем притисок, има ризик од коренска ресорпција.

Wickwire[37] елаборира дека е возможно ортодонтско движење на ендодонтски третираните заби како резултат на одговорот на ПДЛ, а пулпата не е клучниот елемент за движењето на забот. Но секако, треба апликација на благи сили бидејќи овие заби се поподложни на ресорпција.

При ортодонтско движење на забите, целиот периодонтален атачмент, вклучително и мекото ткиво, ПДЛ и коскената структура, се движат со забот[5]. Guilford[16] го опишал бенефитот од форсирана вертикална ерупција при експозиција на забот за олеснување на протетската рехабилитација, кај здрав периодонциум. Некои автори19,20 репортираат дека е возможно постигнување на редукција на длабочината на коскените дефекти со екструзија на забите. Goldstein и Fritz[13] нудат докази за намалена длабочина на џебовите при екструзија на моларите кај пациенти со локализиран јувенилен периодонтитис. Инцизивната интрузија кај адултните пациенти со длабок загриз и изгубен дел од маргиналната коска, е пропратена со коренска ресорпција од 1-3 мм. Препорака за ова движење е употребата на благи сили (5-15 гр/заб) после воспоставувањето на периодонтален баланс[30].

Резултатите на студијата на Ericson и Thilander10 покажуваат дека во одсуството на плак, ортодонтските сили не индуцираат гингивитис. При присуство на плак, еквивалентни сили генерираат ангуларни коскени дефекти и ризик од губење на атачментот.

Во услови на здрава, но редуцирана периодонтална поддршка, ортодонтските сили кои не го преминуваат биолошкиот лимит не индуцираат гингивална инфламација9. Микробиолошкиот плак е најважниот фактор за иницијација и прогресија на пародонтопатијата. Boyd[6] демонстрирал дека во услови на контрола на плакот, и заби со компромитирана периодонтална

pending of the degree of marginal bone loss and the amount of remaining alveolar bone. When greater forces are employed (like for intrusive or prolonged bodily movements), chance of development of root resorption is significantly increased[32].

The majority of resorption lacunae are small and generally appear at the border of the PDL hyalinized zone within the marginal and middle third of the root.

These are soon repaired by apposition of cellular cementum. But, apical root resorption is an irreversible injury and results in permanent shortening of the root[32]. So, in anchorage teeth often subjected to heavy loading, there is risk for root resorption[27].

Wickwire[37] indicated that orthodontic movement of endodontically treated teeth is possible as the response of the PDL and the pulp is not the key element for movement. But, light forces should be used because those teeth are more prone to root resorption.

When moving teeth orthodontically, the entire periodontal attachment, including soft tissue, PDL and osseous structures, moves together with the tooth5. Guilford[16] described the benefits of forced vertical eruption in the exposure of tooth structure to facilitate prosthetic treatment in healty periodontium.

Some authors[19,20] reported that a reduction of probing depths in intrabony defects following tooth extrusion can be achived. In addition, Goldstein and Fritz[13] gived evidens for pockets depth reduction in uprighting molars in cases of localized juvenile periodontitis.

Intrusion of incisors in adult patients with marginal bone loss and deep ob has been described with root resorption varying from 1-3 mm. it is suggested that intrusion is best performed with low forces (5-15 gr/tooth) and in presence of gingival health[30].

Results from Ericson and Thilander study10, show that in absence of plaque, orthodontic forces do not induce gingivithis. In the presence of plaque, similar forces can cause angular bone defects, so attachment loss can occur.

In healthy reduced periodontal tissue support regions, orthodontic forces kept within biological limits, do not cause gingival inflammation9. Microbal plaque is most important factor for initiation and progression of periodontal disease.

поддршка можат успешно ортодонтски да се придвижат без додатно загрозување на состојбата. Постојаниот мониторинг на маргиналниот периодонтален статус за време на активната ортодонтска терапија кај адулти е императив и задолжителна контролна процедура[31].

Кај адултите, реализацијата на рапидната максиларна експанзија (РМЕ) е комплицирана поради зголемената ригидност на коскените структури[4], малата можност од екстензија поради зголемена осификација во медијалната палатинална сутура и намалената коскена еластичност[23]. Од тие причини, се препорачува хирушки асистирано раздвојување на среднолицевите осеални структури[8]. РМЕ без хирушка асистенција може да доведе до значаен стрес и микрофрактури на коскениот скелет од кранијалната база и средното лице, со ризик од невозможна контрола на оштетувањето на крвната и нервната мрежа. Овие компликации и ткивниот стрес можат единствено да се избегнат со хирушката остеотомија, при што палатумот би се сепарирал на два дела [4,38]. Но во литературата не постои согласност за екстензијата на латералната остеотомија.

Buloff и Mossaz[8] преферираат медијална и парамедијална сепарација на тврдото непце, Zoler и Ullrich[38] и Basdra[4] сметаат дека ослабувањето на латералниот ѕид на максиларниот синус мора да е ограничено само околу зигоматичниот продолжеток. Glassman[12], Feller[11] и Schimming[35] фаворизираат значајно поекстензивна остеотомија од птеригопалатиналната јункција до апертура пириформис. РМЕ индуцира стрес на сите коскени структури од черепот, а нивото и дистрибуцијата вариираат од локализацијата и опсежноста на остеотомијата. Holberg и сор.[18] репортираат за резултатите од виртуелната 3Д анализа на хирушки асистирана остеотомија, за компарирање на 4 различни симулации на процедури. Заклучиле дека поголема и поекстензивна хирургија, нуди попротективен ефект, и тоа: Le Fort I остеотомијата демонстрира најголем протективен ефект за средното лице и кранијалната база, но е поинвазивна метода од конвенционалната латерална остеотомија; а ослабувањето на зигоматикоалвеоларната креста продуцира минимална стрес редукција.
Комплетната латерална остеотомија од птеригопалатиналната јункција до апертура пириформис е најефективна. После се, Anttila[3] заклучува дека кај адулти, РМЕ не смее да се превземе без предходна поинвазивна хирургија. Но не смее да се маргинализира фактот дека поинвазивната хирургија го зголемува и ризикот од компликации[26].

Boyd[6] demonstrated that with plaque control, teeth with reduced periodontal support can undergo successful tooth movement without compromising their periodontal situation.

Close monitoring of marginal periodontal status during active adult orthodontic therapy is mandatory and appropriate supportive periodontal treatment instituted[31].

In adult patients, the realization of rapid maxillary expansion (RME) is complicated by the increasing rigidity of the bony structures with age[4] and to a lesser extent by the increasing degree of ossification in the median palatal suture and decreasing bone elasticity[23], so the additional surgically assisted weakening of specific midfacial structures is required[8].

RME without surgical assistance might lead a considerable stresses and microfractures on bony structures of the midface and cranial base, with risk of injury to vessels and nerves can not be controlled.

Surgical osteotomies reduced these stresses. In lateral osteotomy, the palatal one is carried out to separate the two maxillary parts[4,38]. But, there is not agreement in the literature regarding the extent of lateral osteotomies.

The median and paramedian separation of the hard palate is preferred by Buloff and Mossaz[8]; Zoler and Ullrich[38] and Basdra[4] consider a weakening of lateral maxillary sinus wall should be restricted to the area of the zygomatic process as sufficient. Glassman[12], Feller[11] and Schimming[35] favourized considerably more extensive osteotomies extending from the pterygopalatal junction to the piriform aperture. Stress is induced in all bony structures of skull during RME, so both the level and distribution of these stresses are influenced by the localization and extent of the osteotomies. Holberg et all[18] reported a results from virtually 3D based analysis of surgically assisted osteotomy, for comparation of different surgical procedures employed for lateral osteotomy. Four simulations allowed a satisfactory, fundamental comparation of the effectiveness of various surgical procedures. Conclusions are: the greater and more extensive surgery gives the greater protective effect. The Le Fort I osteotomy demonstrated the greatest protective effect for the midface and cranial base, but is more invasive than a conventional lateral osteotomy. Weakening of the zygomaticoalveolar crest induced a minor stress reduction. Complete lateral osteotomy from piriform aperture to the pterygopalatal junction is far more effective. So, the extend of surgical relief during RME should be more

Одлуката за хирургија секако дека е базирана на предностите и недостатоците на ортодонтскиот и хирушкиот пристап во третманот. За некои адулти и малоклузии, секако дека хирургијата е единствената можна солуција. Ненавременото третирање на малоклузиите го зголемува бројот на хирушки кандидати. Лимитите не треба да се примаат ултимативно, туку повеќе како индикации за „сивата зона“ каде треба да се разгледаат повеќе третмански опции. За среќа, денес има многу иновативни техники и ветувачки материјали.

Во детската возраст, темпоромандибуларната болка и дисфункција ретко се причина за ортодонтски третман, но се сигнификантен мотивирачки фактор за некои адулти. Корелацијата меѓу денталната оклузија и дисфункцијата на ТМЗ е многу контраверзна. Најрелевантен аргумент дека малоклузијата не е примарна причина за болка во ТМЗ, е дека ТМЗ дисфункцијата не е попревалентна кај индивидуи со нагласена малоклузија него ли во општата популација. Пациентите можат да се поделат во две групи: со интерна патологија на зглобот, поместување или деструкција на дискот; и оние со симптоми примарно од мускулно потекло, причинети од спазам или замор на мускулите кои ја одржуваат позицијата на вилиците и главата. Дистинкцијата е важна при планирање на третманот. Оние со миофацијална болка или дисфункција обично имаат бенефит од подобрените оклузални односи. Но, ортодонтскиот третман сам по себе не носи подобрување кај пациентите со немускуларни извори на болка.

Многу луѓе манифестраат симптоми од дегенеративни заболувања на зглобот со напредувањето на возраста. Поместувањето на дискот може да настане од бројни причини, а траумата е една од нив. Лигаментите спротивни од акцијата на латералниот птеригоиден мускул се истегнуваат или кинат, па при отварање на устата мускулната контракција го движи дискот напред додека кондилот транслатира кон напред, а оштетените лигаментите оневозможуваат дискот да се врати во нормална позиција при затворање на устата. Резултат е „кликање“ на зглобот при отворање и затворање на устата, и може да се корегира со оклузален сплинт. Се препорачуваат и ортодонтски или реставративен третман со благо зголемување на вертикалната димензија[32].

Миофацијалната болка се јавува кога мускулите се поодолго контрахирани и заморени, како манифестација на стрес. Трите главни пристапи во менаџирањето на миофацијалната болка се: ре-

invasive in older patients[3] (Anttila, 2004). But, with the invasiveness of surgery, the risk of complications also increases[26].

Decision about surgery is based on advantages and disadvantages of surgical and orthodontics approaches to the treatment. Surgery sometimes is only possible solution. A lack of treatment at the most convenient time, adds a number of surgical candidates. Limits shouldn’t be considered as sharp points but rather as indicative of a “grey-zone” in which more than one treatment option can be considered. Fortunately, we have new and promising materials and innovative techniques today.

TMJ pain and disfunction, rarely are encountered in children seeking orthodontic treatment, but are significant motivating factor for some adults. The relationship between dental occlusion and TMD symptoms is highly controversial. Most compelling argument against malocclusion as a primary cause of TMD is observation that TMD is no more prevalent in patients with extremely severe malocclusion than in general population.

Patient can be divided in two groups: with internal joint pathology, displacement or destruction of intra-articular disk; and those with symptoms primarily of muscle origin, caused by spasm and fatigue of the muscles that position the jaw and head. The distinction is important when orthodontic treatment is considered. Those who have myofacial pain/disfunction may benefit from improved occlusal relationship. But, orthodontic treatment alone will be not bring benefit to individuals with joint problems or other nonmuscular sourses of pain.

Most people develop some symptoms of degenerative join disease as grow older, so joints sometimes show internal degenerative changes. Displacement of the disk can arise from a number of causes and trauma is one possibility. Ligaments that oppose the action of tha lateral pterygoid muscle are streached or torn; muscle contraction moves the disk forward as the condyles translate forward on wide opening, but ligaments do not restore the disk to its proper position when the jaw is closed. The result is a click upon opening and closing, and can be corrected with occlusal splint to prevent the patient from closing beyond the point at which displacement occurs. Restorative or orthodontic treatment for slight increasing facial vertical dimensions are recommended[32].

Miofascial pain develops when muscles are overly fatigued and tend to go into spasm; and this is possible way on which individuals respond to stress. Tree

дуцирање на стресот, промена на реакцијата кон стресот и подобрување на оклузалните односи, но секако, не се препорачуваат драстични алтерации во оклузијата.

Ортодонтските проблеми кај адултите се ретко уникатни, почесто се само еден од многуте симптоми во комплексниот проблем на генерализирани метаболни промени корелирани со возраста и/или заболувања и дегенерација на мастикаторниот орган.

Затоа, при третирањето на адултите, ортодонтот треба да е спремен на дијагноза и прецизирање на различните стадиуми на периодонтална болест и придружните ризик фактори; дијагноза на ТМЗ дисфункција пред и после третманот; детерминирање и препознавање на случаите кај кои трењба хирушко менаџирање или треба инцивна реангулација за камуфлирање на скелетната дискрепанса или максилофацијален хирург, периодонтолог, гнатолог и протетичар.

Адултната ортодонција треба да овозможи[14]: паралелизирање на забите носачи, за инсерција на мултипли протетски надоместоци и најповолна дистрибуција на ретенционите заби; редистрибуција на оклузалните и инцизалните сили, кои мора да се усмерени вертикално долж осовината на забот; обезбедување на адекватен простор; порамнување на оклузалната рамнина; подобра усна компетенција и потпора (во спротивно се менуваат А-П и вертикалната позиција на горната усна, се потенцираат борите, па лицето изгледа предвреме остарено); подобрување на гингивалната топографија и создавање на услови за санирање на мукогингивалните и коскените дефекти; обезбедување на услови за поефективно одржување на периодонталното здравје, како и естетски и функционални подобрувања.

Клиничките испитувања вклучуваат: екстраоорална егзаминација, интраоорална егзаминација (пат и максимално отварање на устата, латерални движења, мобилност на јазикот, тип на респирација и голтање, дисфункции на ТМЗ), периодонтален статус (периодонтални џебови, рецесии, инфламации), радиографии, кефалометриски анализи и анамнеза (генерално здравје, болести, трауми, медикации).

Постои генерална перцепција дека времетраењето на ортодонтскиот третман кај адултите е поголемо, споредено со адултите[32]. Всушност, адултите се пооптеретени со губиток на периодонтален атачмент и хронични медицински проблеми, а ортодонтското движење на забите

broad approaches to myofascial pain symptoms can be considered: reducing the amount of stress, reducing the patient’s reaction to the stress or improving the occlusal relationships, but drastic alteration of the occlusion is not recommended.

The orthodontic problems in adults are rarely unique but only one of many symptoms reflecting a more complex problem related to general metabolic changes related to age and/or disease in combination with a degenerating chewing organ.

So, when treating adults, the orthodontist needs to be prepared to do the following: diagnose different stages of periodontal disease and the associated risk factors, diagnose TMJ disfunction before and after the treatment, determine which cases require surgical management and which one require incisor reangulation to camouflage the skeletal base discrepancy and work cooperatively with a team of other specialists.

Interdisciplinary team is made by orthodontist, oral or maxillofacial surgeon, periodontist, gnathologist and prosthodontist.

Goals in adult orthodontics[14] are: parallelism of abutment teeth to permit insertion of multiple unit replacements and most favorable distribution of teeth (for replacement of fixed and removable prostheses), redistribution of oclusal and incisal forces, which must be directed vertically along axis of the root, adequate embrasure space and proper tooth position, acceptable occlusal plane 9the curve of Spee should be mild to flat bilaterally), better lip competency and support (inadequate support may create a change of A-P and vertical position of the upper lip and increase wrinkling, this often makes the face seem prematurely aged), improvement of mucogingival and osseous defects and gingival topography, improved self-maintenance of periodontal health and esthetic and functional improvement (muscle function, normal speech, masticatory improvements).

Clinical examination includes: extraoral examination, intraoral examination (missing teeth, morphological anomalies, restorations, attritions, space analysis, oclusal analysis, arch shape), photos (en face, profile, smile, lips, midlines), evaluation of dental casts and occlusion, oral functions (opening path, lateral movements, maximum opening, tongue function, lip catch, mode of respiration, mode of swallowing, TMJ), periodontal status (pathological pockets, recessions), radiographs, cephalometric analysis, interview (general health, previous diseases, trauma, medications).

може да е компромитирано од различни лекарства.
Кај децата, препорака е да се направи поголема корекција на малоклузијата, за да се компензира евентуалниот релапс [27,32]. Кај адултите, ова не е препорачливо поради редуцираната периодонтална поддршка. Edwards 1988 препорачал дека циркумферентната супракрестална фибректомија (CSF) би го редуцирала релапсот за 30% а не доведува до сигнификантна гингивална рецесија. Релапсот е причинет од мрежа на еластични супракрестални фибри, па CSF хирургијата би требало да се изведе на крајот од третманот, неколку недели пред вадење на фиксниот апарат[32].

Целта на трудот е да се прикажат неколку случаи на адултни пациенти од двата пола, со различни малоклузии. Терапискиот план е индивидуално дизајниран согласно со дијагнозата, дентицијата, импакциите и оклузалните проблеми. Интердисциплинарен тим е вклучен во сите случаи.

Приказ на случај 1: 29-годишен пациент, со I класа моларен и канински однос, со бимаксиларна збиеност, обратен преклоп на 11 и 22, трауматска абразија на 41 (сл. 1а,б).

Беше спроведена пародонтолошка терапија, екстрахиран десниот мандибуларен инцизив и поставени беа фиксни апарати во двете вилици (SWA, Roth prescription). Активната терапијата траеше 15 месеци, а пациентот сеуште е во фаза на ретенција со фиксните апарати (сл.1 в, г, д).

Приказ на случај 2: 28-годишна пациентка, со I класа канински однос, со бимаксиларна збиеност, инфрапозиција на 13, померениост на интеринцизивната средина во максилата во десно, длабок загриз, предходна екстракција на 37 и 46 (сл. 2 а,б).

Беше спроведена пародонтолошка терапија, екстрахирани беа 14 и 25 и поставени фиксни апарати во двете вилици (SWA, Roth prescription). Активната терапијата траеше 21 месец, а пациентката сеуште е во фаза на ретенција со долниот фиксен апарати (сл.2 в, г, д, ѓ).

Приказ на случај 3: 33-годишна пациентка, со I класа канински однос, со бимаксиларна збиеност, отворен загриз, обратен преклоп на 13, предходна екстракција на 36 и 46 (сл. 3 а).

Пациентката беше со добра орална хигиена и здраво периодонтално ткиво Поставени беа фиксни апарати во двете вилици (SWA, Roth

There is common perception that duration of treatment for adults is longer than that of adolescents32. Adults are more likely present with chronic medical problems, periodontal attachment loss or post-treatment stability.
Orthodontic tooth movement is also affected by certain drugs, for example Prostaglandin – inhibitors used for athletes and inhibitors of bone resorption used to treat osteoporosis.
In children, it is recommended to overcorrect the malocclusion to compensate the future relapse [27,32]. In adults, such overcorrections may not be advisable by reduced periodontal tissue support.

Edwards (1988) noted that circumferential supracrestal fiberotomy (CSF) reduced the mean relapse by 30% and no significant gingival recession was noted. Relapse is caused by network of elastic supracrestal fibers, so SCF surgery should be done toward the end of the finishing phase, a few weeks before the removal of the orthodontic appliances[32].

The purpose of this article is to presented few cases of adult patients in both sexes, with different malocclusions. Therapy plan was individual designed for all of them according to diagnosis, missed teeth, impactions and occlusal problems. Interdisciplinary team were involved in all cases.

Display on case 1: 29-year old male with Class I canine and molar relationship, with bimaxillary crowding, an anterior crossbite on 11 and 22, traumatic abrasion on 41 (fig 1 a, b).

After parodontal therapy, a 41 was extracted and fixed orthodontic appliances were placed in both jaws (SWA, Roth prescription). The active therapy lasted for 15 months, and the patient is still in the retention phase with fixed appliances (fig 1 c, d, e).

Display on case 2: 28-year old female with Class I canine relationship, with bimaxillary crowding, infraposition of 13, deviation of midline in maxilla in right, previous extraction of 37 and 46 (fig 2 a, b).

After parodontal therapy, a 14 and 25 were extracted and fixed orthodontic appliances were placed in both jaws (SWA, Roth prescription). The active therapy lasted for 21 months, and the patient is still in the retention phase with lower fixed appliance (fig 2 c, d, e, f).

Display on case 3: 33-year old female with Class I canine relationship, with bimaxillary crowding, anterior open bite, anterior crossbite on 13, previous extraction of 36 and 46 (fig 3 a). Patient display a good oral hygiene and healty periodontal tissue.

prescription). Активната терапијата траеше 19 месеци, а пациентката сеуште е во фаза на ретенција (сл.3 б, в).

Заклучоци: Општите стоматолози се првиот контакт со пациентот и играат суштинска улога во идентификација и препознавање на адултите кои може да имаат бенефит од ортодонтскиот третман, како и во нивно упатување на ортодонтски преглед.
Исклучително важно е за секој стоматолог да е запознаен со индикациите и контраиндикациите, како и со консеквенците од ортодонтскиот третман кај адултите.

По завршување на третманот, адултите демонстрираат попозитивен селфимиц, поголема самодоверба, подобри можности за кариера и социјален живот, обрнуваат поголемо внимание на дентицијата и се силно мотивирани за одржување на правилна орална хигиена и редовни посети на стоматолог.

Fixed orthodontic appliances were placed in both jaws (SWA, Roth prescription). The active therapy lasted for 19 months, and the patient is still in the retention phase (fig 3 b, c).

Conclusion: General practitioner being the first contact with the patient, must play an integral role of identifying and recognizing adults who might benefit from orthodontic treatment, as well as referring and arranging orthodontic consultation for such patients. It is very important for dentist to understand the indications and contraindications as well as consequence of orthodontic therapy for adults.

After orthodontic treatment adults possess a more positive self-image, improved body image, greater self-confidence, better career opportunities and social life. Most adult patients who complete orthodontic therapy place great value on their dentition and are highly motivated to maintaining good oral hygiene and seeking professional advice.



Слика 1а / Figure 1a



Слика 1б / PFigure 1b



Слика 1в / Figure 1c



Слика 1г / Figure 1d



Слика 1д / Figure 1e



Слика 2а / Figure 2a



Слика 2б / Figure 2b



Слика 2в / Figure 2c



Слика 1г / Figure 1d



Слика 1д / Figure 1e



Слика 1ѓ / Figure 1f

Универзитет „Св. Кирил и Методиј“ во Скопје
“Ss. Cyril and Methodius” University in Skopje
Списание на Стоматолошкиот факултет - Скопје
Review of Faculty of Dentistry - Skopje



Слика 3а / Figure3a



Слика 3б / Figure 3b



Слика 3в / Figure 3c

Сл.1 а, б: Изглед на оклузијата и денталните лаци пред почетокот на терапијата (на гипсени модели)

Сл 1 в, г, д: Интра- и екстраорален изглед на пациентот по завршување на активната терапија, во фаза на ретенција

Сл.2 а, б: Изглед на оклузијата и денталните лаци пред почетокот на терапијата (на гипсени модели)

Сл 2 в, г, д, ѓ: Интра- и екстраорален изглед на пациентот по завршување на активната терапија, во фаза на ретенција

Сл.3 а: Изглед на оклузијата и денталните лаци пред почетокот на терапијата

Сл 3 б, в: Интра- и екстраорален изглед на пациентот пред крајот на активната терапија

Fig: 1a, b: Appearance of occlusion and dental arches before the beginning of the therapy (on dental casts)

Fig 1 c, d, e: Intra- and extraoral appearance of the patient on the end of the active phase of therapy, in phase of retention

Fig: 2a, b: Appearance of occlusion and dental arches before the beginning of the therapy (on dental casts)

Fig 2 c, d, e, f: Intra- and extraoral appearance of the patient on the end of the active phase of therapy, in phase of retention

Fig: 3 a: Appearance of occlusion and dental arches before the beginning of the therapy

Fig 3b, c: Intra- and extraoral appearance of the patient on the end of the active phase of therapy

ЛИТЕРАТУРА ***REFERENCES***

1.Adeyemi AT, Denloye OO: A rewiew of adult orthodontics – role of the general dental practitioner. Niger J Clin Pract 2004; 7(1):37-40

2.Angle EH: Treatment of the malocclusion of the teeth, Angle's system, 7th ed., p 438-445, Philadelphia

3.Anttila A et all: Feasibility and long-term stability of surgically assisted rapid maxillary expansionwith lateral osteotomy. Eur J Orthod 2004: 26:391-5

4.Basdra EK, Zoller JE, Komposch G: Surgically assisted rapid palatal expansion. J Clin Orthod 1995, 29:762-6

5.Berglundh Tet all: Periodontal tissue reactions to orthodontic extrusion, an experimental study in the dog. J Clin Period 1991, 18: 330-6

6.Boyd RL et all: Periodontal implications of orthodontic treatment in adults with reduced or normal periodontal tissues versus those of adolescents. Am J Orthod Dentofac Orthop 1989, 96:191-8

7.Breece GL, Nieberg LG: Motivations for adult orthodontic treatment. J Clin Orthod 1986, 20:166-71

8.Buloff FK, Mossaz CF: Skeletal and dental changes following surgically assisted rapid palatal expansion. Eur J Orthod 2004, 26:403-9

9.Ericsson I et all: The effect of orthodontic tilting movements on the periodontal tissues of infected and non-infected dentitions in dogs. J Clin Period 1977, 4: 278-93

10.Ericsson I, Thillander B, Lindhe J: Periodontal conditions after orthodontic tooth movement in the dog. Angle Orthod 1978, 48:210-8

11.Feller KU, Herzmann K, Schimming R: Glassman palatine expansion, Experiences with mono- and bimaxilary dysgnathia operations. Mund- Kiefer- und Gesichtschirurgie 1998, 2:26-9

12.Glassman AS, Nahigian SJ, Medway JM: Conservative surgical orthodontic adult rapid palatal expansion:16 cases. Am J Orthod 1984, 86: 207-13

13.Goldstein MC, Fritz ME: Treatment of periodontosis by combined orthodontic and periodontal approach: report of a case. J Am Dental Assoc 1976, 93: 985-90

14.Graber TM, Vanarsdall RL, Vig K: Orthodontics, Current principles & techniques.4th ed, 2005, Elsevier Inc

15.Gryson J: Changes in the periodontal ligament incident to orthodontic therapy. J Western Society Period 1965, 13:14-21

16.Guilford HJ, Grubb TA, Pene DL: Vertical extrusion: a standardized technique. Education in Dentistry 1984: 5:562-7

17.Harris and Baker: Loss of root length and crestal bone height before and during treatment in adolescent and adult orthodontic patients. Am J Orthod Dentofac Orthop 1990; 98: 463-9

18.Holberg C, Steinhauser S, Rudzki-Janson I: Rapid maxillary expansion in adults: cranial stress reduction depending on the extend of surgery. Eur J Orthod 2007, 29:31-6

19.Ingber JS: Forsed eruption, part I: a method of treating isolated one and two wall infrabony osseous defects – rationale and case reports. J Period 1974, 45:199-206

20.Ingber JS: Forsed eruption, part II: a method of treating nonrestorable teeth – periodontal and restorable considerations. J Period 1976, 47: 203-16

21.Kalia S, Melsen B: Interdisciplinary approaches to adult orthodontic care. J Orthod. 2001 Sep;28(3):191-6

22.Kingslley NW: A treatise on oral deformities as a branch of mechanical surgery; New York, 1880, D Appleton

23.Knaup B, Yildizhan F, Wehrbein H: Age-related changes in the midpalatal suture. A histomorphometric study. J Orofac Orthop 2004, 65: 467-74

24.Kribbs et all: Oral findings in osteoporosis. Part I: Measurement of mandibular bone density. J Prosthet Dent 1983, 50:576-9

25.Kribbs: Oral findings in osteoporosis. Part II: Relationship between residual ridge and alveolar bone resorption and generalized skeletal osteopenia J Prosthet Dent 1983, 50:719-24

26.Li KK, Meara JG, Rubin PA: Orbital compartment syndrome following orthognathic surgery. J Oral Maxillofac Surg 1995, 53: 964-8

27.Lindhe J: Textbook of clinical periodontology. 1989, 2nd ed, Copenhagen: Munksgaard

28.Lischer BE: Principles and methods of orthodontia, Philadelphia, 1912, Lea&Febiger

29.McDowell JN: McDowell orthodontia, Chicago, 1901, Blakely

30.Melsen B, Agerbaek N, Markenstam G: Intrusion of incisors in adult patients with marginal bone loss. Am J Orthod Dentofac Orthop 1989, 3: 232-41

31.Ong MA, Wang HL, Smith FN: Interrelationship between periodontics and adult orthodontics. J Clin Periodontol 1998, 25:271-7

32.Profitt WR, Field HW: Contemporary orthodontics, 3rd ed, 2000, St Louis: CV Mosby

33.Reitan K: Biomechanical principles and reactions, in Graber: Current orthodontic concepts and techniques, 1985, St Louis: CV Mosby

34.Reitan K: Effects of force, magnitude and direction of tooth movement on different alveolar bone types. Angle Orthod 1964, 34:244-55

35.Schimming R, Feller KU, Herzmann K: Surgical and orthodontic rapid palatal expansion in adults using Glassman's technique: retrospective study. Br J Oral Maxillofac Surg 2000; 38: 66-9

36.Tulloch JFC: Adjunctive treatment for adults. In: Contemporary orthodontics 2nd ed St.Louis Mosby Year Book 1993:65-84

37.Wickwire NA et all: The effects of toth movement upon endodontically treated teeth. Angle Orthod 1974, 44:235-42

38.Zoller J, Ullrich H: Combined surgical-orthodontic palatine suture expansion in adulthood. Fortschritte der Kieferorthopadie 1991, 52:61-5

Универзитет „Св. Кирил и Методиј“ во Скопје "Ss. Cyril and Methodius" University in Skopje
Списание на Стоматолошкиот факултет - Скопје Review of Faculty of Dentistry - Skopje

ПРОПОЗИЦИИ

PROPOSITIONS



Цели и намена
Македонскиот стоматолошки преглед како водечко, непрофитно, научно меѓународно и официјално списание на Универзитетот “Св. Кирил и Методиј”, Факултет за дентална медицина, пружа релевантни информации од сите гранки на стоматологијата и максилофацијалната хирургија, коишто се во непосредна врска со оралното здравје и оралните заболувања. Со цел задржување на вака високо поставените стандарди, сите пријавени ракописи претходно се разгледуваат од страна на докажани стручњаци или искусни клиничари од различни области на стоматологијата. Секој ракопис треба да исполни одредени критериуми, во спротивно несоодветно подготвените ракописи се враќаат на авторот-ите.

Издавач
Универзитет “Св. Кирил и Методиј” Скопје
Факултет за дентална медицина
Мајка Тереза 17
1000 Скопје, Македонија

Упатство на авторите
Македонскиот стоматолошки преглед објавува научни трудови од областа на стоматологијата и максилофацијалната хирургија. Ракописите може да се пријавуваат во форма на сопствени погледи, оригинални или ревијални трудови, опис на клинички случаи, потоа терапевтски препораки, посебни трудови и писма до уредникот.
Ракописите треба да се подготвени според ова упатство на авторите, коешто е во склад со општите барања за ракописи, прифатени од биомедицинските издавачи, односно во склад со барањата од Меѓународниот комитет за медицински списанија (www.icmje.org). Трудовите коишто не се сообразени со меѓународните стандарди не се земаат во разгледување.

Ракописите може да се поднесуваат и директно до издавачот за издавање во електронска форма на следната адреса: msp@stomfak.ukim.edu.mk

Поднесените ракописи треба да бидат оригинални и да не се претходно делумно или целосно објавени. Сите доставени фотографии треба да се оригинални. Фотографиите земени од други публикации треба да се со дозвола за преземање од соодветниот издавач. Кога ракописот е прифатен за печатење авторот-ите ги пренесуваат сите свои авторски права на издавачот на Македонскиот стоматолошки преглед. МСП се придржува до принципите на Декларацијата од Хелсинки и се согласува сите испитувања коишто се однесуваат на хуманата популација се во врска со овие принципи. МСП се придржува, исто така и до меѓународните принципи за биомедицинските истражувања, коишто се изведуваат врз експериментални животни, а се во склад со упатствата на СЗО за испитувања изведувани врз животни. Ако е неопходно авторите треба да докажат дека имаат и дозвола од етички комитет и дека пациентите опфатени во студијата се запознаени со испитувањата. Авторите се обврзуваат да достават изјава дека немаат било какви финансиски обврски кон некоја организација, којашто била вклучена во испитувањето, преку пополнување на соодветен формулар. Кон ракописот треба да се приложи и потпишана изјава од авторите дека немаат никаков етички конфликт или конфликт на интерес: долу потпишаните автори ги пренесуваат авторските права на издавачот и се согласуваат трудот да биде објавен во МСП. Авторите потврдуваат дека трудот е оригинален, дека не е поднесен за објавување во друго списание и дека ниту еден негов дел или целина не се објавувани. Авторите потврдуваат дека добиените резултати се оригинални и сопствени, добиени и проверени од самите автори, дека авторите лично учествувале во изработката и составувањето на ракописот и дека се согласуваат со неговата содржина. Во случај трудот да е изведен врз хумана популација, авторите треба да потврдат дека ги имаат сите согласности од етичките комитети и дека испитуваните пациенти се известени и согласни за спроведување на истражувањето. Авторите, исто, потврдуваат дека објавените резултати во студијата се во согласност со Хелсинкишката декларација и меѓународните принципи коишто се однесуваат на испитувањата изведени врз животни. Авторите го известуваат издавачкиот совет на МСП за непостоење на конфликт на интереси што би можеле да произлезат од одредени финансиски обврски со фармацевтски или биомедицински компании чиишто производи се користат во приложениот ракопис.”

Aims and scope
Macedonian Dental Review, is a leading, non-profit, scientific international and official journal of the University Ss Cyril and Methodius, Faculty for Dental Medicine, provides new information at a high standard of quality in all disciplines involved in the field of dentistry and craniofacial research, related to oral health and disease. To maintain that high standard all submitted manuscripts are peer-reviewed by scientists or clinical experts in the forefront of dental research and in clinics worldwide.
Each manuscript should be complete and the submission of preliminary or inconclusive results is discouraged.

Publisher
University "Ss. Cyril & Methodius" Skopje
Faculty for Dental Medicine
Mother Theresa str. 17
1000 Skopje, Macedonia

Authors Guidelines
Macedonian Dental Review (MDR) publishes scientific papers on dentistry and craniofacial surgery. Manuscripts may be submitted in the form of editorials, original articles, review articles, case reports, therapeutical notes, special articles and letters to the Editor.

Manuscripts are expected to comply with the instructions to authors which conform to the Uniform Requirements for Manuscripts Submitted to Biomedical Editors by the International Committee of

Medical Journal Editors (www.icmje.org). Articles not conforming to international standards will not be considered for acceptance.

Papers should be submitted directly to the online Editorial Office at website:
msp@stomfak.ukim.edu.mk

Submission of the manuscript means that the paper is original and has not yet been totally or partially published and, if accepted, will not be published elsewhere either completely or as a part. All illustrations should be original. Illustrations taken from other publications must be accompanied by the publisher's permission. The Authors agree to transfer the ownership of copyright to Macedonian Dental Review in the event the manuscript is published.
The journal adheres to the principles set forth in the Helsinki Declaration and states that all reported research concerning human beings should be conducted in accordance with such principles. The journal also adheres to the International Guiding Principles for Biomedical Research Involving Animals recommended by the WHO and requires that all research on animals be conducted in accordance with these principles. The Authors, if necessary, must indicate that the study has been approved by the Ethic's committee and that patients have given their informed consent. Authors must also indicate whether they have any financial agreement with any organization that were involved in the research by filling the relevant form.
Papers must be accompanied by the following authors' statement relative to copyright, ethics and conflicts of interest, signed by all authors: «The undersigned authors transfer the ownership of copyright to Macedonian Dental Review should their work be published in this journal.
They state that the article is original, has not been submitted for publication in other journals and has not yet been published either wholly or in part. They state that they are responsible for the research that they have designed and carried out; that they have participated in drafting and revising the manuscript submitted, whose contents they approve. In the case of studies carried out on human beings, the authors confirm that the study was approved by the ethics committee and that the patients gave their informed consent. They also state that the research reported in the paper was undertaken in compliance with the Helsinki Declaration and the International Principles governing research on animals. They agree to inform Editorial Board of MDR of any conflict of interest that might arise, particularly any financial agreements they may have with pharmaceutical or biomedical firms whose products are pertinent to the subject matter dealt with in the manuscript. «

Авторите се согласни нивниот труд претходно да биде рецензиран. Сите ракописи претходно се рецензираат од страна на членови на издавачкиот совет коишто го задржуваат правото истиот да го одбијат, ако не е соодветна неговата структура или не се испочитувани етичките норми. Доколку ракописот биде прифатен, следи негово печатење. Ако е потребно да се направат одредени корекции во ракописот, коригираната верзија треба да се испрати во on-line форма до издавачкиот совет, со јасно нагласени и обележани делови. Ревидираната верзија на ракописот треба да се испрати повторно до издавачкиот совет со пропратно писмо во кое се дадени одговори на рецензентските забелешки.
Корекциите на тврдењата треба да се ограничени пред да се пристапи кон печатење: за сите промени во текстот известени се авторите. Корекциите треба да се направат во рок од три работни денови и потоа да се испратат on-line до издавачкиот совет на МСП. Во случај на задоцнување, членовите на издавачкиот совет на списанието може да пристапат кон корекции на забелешките во самиот ракопис.

За понатамошни информации во врска со термините за печатење, ве молиме, контактирајте го издавачкиот совет на МСП на следната адреса: ул. Мајка Тереза 17, 1000 Скопје, Република Македонија
e-mail: msp@stomfak.ukim.edu.mk

Видови ракописи
Упатства за подготовка на најчесто пријавуваните ракописи во МСП

Преписки со уредништвото: овие преписки се упатуваат до главниот уредник или до помошникот на главниот уредник, а се однесуваат на одредени ставови и мислења на некој читател, каде тој изразува лични видувања за одредена проблематика. Овие преписки не се поголеми од 1000 зборови (три страници со двојно напишан текст) и не повеќе од 15 референци.

Оригинални трудови: овој вид на ракопис се однесува на оригинални сознанија до кои дошол авторот. Текстот на овие ракописи треба да содржи 3000 до 5500 зборови и да е изложен на 8 до 16 страници со двоен проред без референци, табели и слики. Не треба да се цитираат повеќе од 50 референци. Ракописот мора да биде составен од следниве делови:
1. Вовед, 2. Материјал и методи, 3. Резултати, 4. Дискусија и 5. Заклучоци.
Во воведниот дел целта на студијата треба да е јасно назначена. Во делот материјали и методи на логичен начин треба да се објасни како е спроведено испитувањето, како се анализирани податоците (која хипотеза е тестирана, каков вид на испитување е применето, како се појавите подредени, како се испитаниците одбрани и испитани, прецизно да се одредат сите детаљи во третманот, кои материјали се користени, дози на лекови, видови лабораториска опрема, кои статистички методи и сл.). во делот каде се наведуваат резултатите треба да се одговорат сите прашања што се наведени во воведниот дел. Добиентите резултати треба да се изнесат потполно, јасно и концизно, па ако е потребно треба да се поткрепат со слики, графикони и табели. Во делот означен како дискусија се сумираат добиените резултати, критички се анализираат користените методи, се споредуваат добиените резултати со други објавени податоци и се дискутираат импликациите од добиените резултати. Заклучоците треба на кратко да го сумираат значењето на студијата и нејзините идни импликации.

Ревиски трудови: овој тип на ракописи треба да се во врска со одредена актуелна состојба на некоја појава, истата да се анализира од различен аспект и да е поткрепена со најновите литературни сознанија. Текстот на овој труд треба да има од 6000 до 12000 зборови (17 до 34 страници со двоен проред) не вклучувајќи ги референците, табелите и сликите. Во трудот не треба да се цитираат повеќе од 100 референци.

Приказ на случаи: овие трудови опишуваат одредени интересни случаи од практиката. Текстот би требало да се состои од 2000 до 3000 зборови (6 до 8 страници текст со двоен проред) без референции, табели и слики. Бројот на референци не треба да изнесува повеќе од 30.

The authors implicitly agree to their paper being peer-reviewed. All manuscripts will be reviewed by Editorial Board members who reserve the right to reject the manuscript without entering the review process in the case that the topic, the format or ethical aspects are inappropriate.

Once accepted, all manuscripts are subjected to copy editing. If modifications to the manuscript are requested, the corrected version should be sent to the online Editorial Office with the modified parts underlined and highlighted. The revised version should be accompanied by a letter with point-by-point responses to the reviewers' comments.

Correction of proofs should be limited to a simple check of the printing; any changes to the text will be charged to the authors. Corrected proofs must be sent back within 3 working days to the online Editorial Office of Macedonian Dental Review. In case of delay, the editorial staff of the journal may correct the proofs on the basis of the original manuscript. Forms for ordering reprints are sent together with the proofs.

For further information about publication terms please contact the Editorial Office of Macedonian Dental Review, Mother Teresa str. 17, 1000 Skopje, Republic of Macedonia.
E-mail:msp@stomfak.ukim.edu.mk

Article types
Instructions for the most frequent types of articles submitted to the journal.

Editorials. Commissioned by the Editor in Chief or the Managing Editor, editorials deal with a subject of topical interest about which the author expresses his/her personal opinion. No more than 1000 words (3 typed, double-spaced pages) and up to 15 references will be accepted.

Original articles. These should be original contributions to the subject. The text should be 3000-5500 words (8 to 16 typed, double-spaced pages) not including references, tables, figures. No more than 50 references will be accepted. The article must be subdivided into the following sections:
1. introduction, 2. materials and methods, 3. results, 4. discussion, 5. conclusions.

In the introduction the aim of the study should be clearly summed up.

The materials and methods section should describe in a logical sequence how the study was designed and carried out, how the data were analyzed (what hypothesis was tested, what type of study was carried out, how randomization was done, how the subjects were recruited and chosen, provide accurate details of the main features of treatment, of the materials used, of drug dosages, of unusual equipments, of the statistical method ...).

In the results section the answers to the questions posed in the introduction should be given. The results should be reported fully, clearly and concisely supported, if necessary, by figures, graphs and tables.
The discussion section should sum up the main results, critically analyze the methods used, compare the results obtained with other published data and discuss the implications of the results.

The conclusions should briefly sum up the significance of the study and its future implications.

Review articles. Generally commissioned by the Editor in Chief or the Managing Editor, review articles should discuss a topic of current interest, outline current knowledge of the subject, analyze different opinions regarding the problem discussed, be up-to-date on the latest data in the literature. The text should be 6000-12000 words (17 to 34 typed, double-spaced pages) not including references, tables, figures. No more than 100 references will be accepted.

Case reports. These give a description of particularly interesting cases. The text should be 2000-3000 words (6 to 8 typed, double-spaced pages) not including references, tables, figures.
No more than 30 references will be accepted.

Овој тип на трудови треба да ги има следниве делови: 1. Вовед, 2. Приказ на случаи или клинички испитувања, 3. Дискусија, и 4. Заклучоци.

Терапевтски забелешки: намената на овој тип ракописи е приказ и процена на нови стоматолошки и хируршки методи на третман. Текстот би требало да е изнесен во 3000 до 5500 зборови (8 до 16 страници со двоен проред) без референци, табели или слики. Трудот не треба да користи повеќе од 30 референци. Трудот би требало да е составен од следниве делови: 1. Вовед, 2. Материјали и методи, 3. Резултати, 4. Дискусија, 5. Заклучоци.

Специјални трудови: овие трудови се однесуваат на историјата на стоматологијата, забоздравствената заштита, етиката, економските правила и законските прописи коишто се однесуваат на стоматологијата. Текстот би требало да е изнесен на 3000 до 7000 зборови (8 до 12 страници со двоен проред) без референци, табели и слики. Не треба да се цитираат повеќе од 50 референци.

Писма за уредникот: овие писма се однесуваат на трудовите објавени во МСП, или пак, обработуваат одредена интересна појава, која побудува интерес кај авторите, коишто сакаат своите опсервации да им ги предочат на читателите. Писмата треба да се составени од 500 до 1000 зборови (1 до 3 страници со двоен проред) без референци, табели, слики. Не треба да се цитираат повеќе од 5 референци.

Упатства: ова се документи напишани од одредени стоматолошки здруженија или авторитетни извори. Бројот на слики и табели треба да соодветствува со содржината на упатството.

Подготовка на ракописите

Текст документ
Ракописите мора да се подготвени според типот каде се сврстуваат (преписки со уредништвото, оригинални ракописи, прегледи, приказ на случаи, терапевтски забелешки, специјални трудови, писма до уредникот).
Страниците на ракописот треба да се со текст со двоен проред со маргини од најмалку 2,5 sm на хартија со формат (ISOA4) . Прифатен формат на ракописот е Word. Содржината на текстот треба да има наслов, информации за авторот-ите, забелешки, апстракт, клучни зборови, текст, референци и именување на табелите и сликите. Табелите и сликите треба да се доставуваат на одделни станици.

Наслов на ракописот и информации за авторот-ите
• Скратена верзија на насловот, но без користење на кратенки на зборовите
• Име и презиме на авторот-ите
• Работно место на секој автор (оддел, институција, клиника)

Забелешки
• Дата на одржување на конгрес каде ракописот бил презентиран (ако бил претходно презентиран)
• Изјава од авторот дека нема финансиски обврски или судир на интереси
• Изјава за признание кон некоја компанија која го поддржала испитувањето изведено во ракописот (ако има таква компанија)
• Име, адреса или електронска адреса на авторот за коресподенција

Апстракт и клучни зборови
Ракописот треба да има апстракт составен од 200 до 250 зборови. Кај оригиналните ракописи и терапевтските забелешки апстрактот треба да ги има следните делови: цел на трудот, методи (опис на експериментите, пациентите, интервенциите) резултати (што е откриено), заклучок (значење на трудот). Клучните зборови треба да се во врска со терминте наведени во Medical Subject Heading (MeSH) of MEDLINE/PubMed. Ракописите коишто припаѓаат во преписки со уредништвото или писма до уредникот не треба да имаат апстракт.

The article must be subdivided into the following sections:
1. introduction, 2. case report or clinical series, 3. discussion, 4. conclusions.

Therapeutical notes. These are intended for the presentation and assessment of new medical and surgical treatments. The text should be 3000-5500 words (8 to 16 typed, double-spaced pages) not including references, tables, figures. No more than 30 references will be accepted. The article must be subdivided into the following sections: 1. introduction, 2. materials and methods, 3. results, 4. discussion, 5. conclusions.

Special articles. These are articles on the history of medicine, health care delivery, ethics, economic policy and law concerning dentistry. The text should be 3000-7000 words (8 to 20 typed, double-spaced pages) not including references, tables, figures. No more than 50 references will be accepted.

Letters to the Editor. These may refer to articles already published in the journal or to a subject of topical interest that the authors wish to present to readers in a concise form. The text should be 500-1000 words (1 to 3 typed, double-spaced pages) not including references, tables, figures. No more than 5 references will be accepted.

Guidelines. These are documents drawn up by special committees or authoritative sources.
The number of figures and tables should be appropriate for the type and length of the paper.

Preparation of manuscripts

Text file
Manuscripts must be drafted according to the template for each type of paper (editorial, original article, review, case report, therapeutical note, special article, letter to the Editor).

The paper should be type written double spaced with margins of at least 2.5 cm on 212·297 mm format sheets (ISOA4).). The formats accepted are Word and RTF. The text file must contain title, authors' details, notes, abstract, key words, text, references and titles of tables and figures. Tables and figures should be submitted as separate files.

Title and authors' details
• Short title, with no abbreviations.
• First name and surname of the authors.
• Affiliation (section, department and institution) of each author.

Notes
• Dates of any congress where the paper has already been presented.
• Mention of any funding or research contracts or conflict of interest.
• Acknowledgements.
• Name, address, e-mail of the corresponding author.

Abstract and key words
Articles should include an abstract of between 200 and 250 words. For original articles and therapeutical notes, the abstract should be structured as follows: aim (aim of the study), methods (experimental design, patients and interventions), results (what was found), conclusion (meaning of the study). Key words should refer to the terms from Medical Subject Headings (MeSH) of MEDLINE/PubMed. No abstracts are required for editorials or letters to the Editor.

Text
Identify methodologies, equipment (give name and address of manufacturer in brackets) and procedures in sufficient detail to allow other researchers to reproduce results. Specify well-known methods including statistical procedures; mention and provide a brief description of published methods which are not yet well known; describe new or modified methods at length; justify their use and evaluate their limits.

Текст на ракописот
Во ракописот треба да се идентификува методологијата на работа, опремата (да се наведе производителот, неговите податоци) на којашто е спроведено испитувањето, како и постапките на истражувањето да се опишат на начин, за да може некој друг заинтересиран истражувач да го повтори истото испитување. Треба да се специфицираат користените статистички методи, да се наведат и објаснат користените методи кои не се сеуште доволно објаснети, да се процени употребата и ограничувањата на користените методи. За лековите треба да се наведат нивните генерички имиња, дозите и постапките за нивна прескрипција. Заштитените имиња на лековите треба да се наведат во заграда. Единиците за мерки, симболите и кратенките треба да се изразуваат со меѓународни стандарди. Мерките за должина, височина, широчина треба да се изразуваат во метрички единици (метар, килограм, литар) или нивните соодветни помали единици. Температурата треба да се изразува во степени по Целзиус. Крвниот притисок треба да биде изразен во милиметри живин столб. Сите клинички хемиски мерки треба да се прикажани во метрички единици, користејќи го интернационалниот систем за мерки (SI). Користењето на различни симболи и кратенки не е дозволено. Кога кратенка се користи за првпат во текстот на ракописот, потоа понатаму таа се користи со истото значење.

Референци
Очекувано е сите цитирани референци да се прочитани од страна на авторот-ите. Референците мора да ги содржат само оние автори, коишто се цитирани во текстот на ракописот, нумерирани се со арапски цифри и се наредени консекутивно, онака како што се јавуваат во текстот. Библиографските единки во текстот се наведени со користење на суперскриптирани арапски броеви. Референците мора да се наведени во стандарден формат наведен според меѓународниот комитет на издавачите на медицински списанија (www.icmje.org).

СПИСАНИЈА
Секоја референца мора да го специфицира презимето на авторот и неговите иницијали на името (ако е нивниот број до шест или помалку се наведуваат сите автори, ако во трудот учествуваат седум или повеќе автори, тогаш се наведува само првиот, а другите се наведуваат како “со сор.”). Оригиналниот наслов на трудот, името на списанието (според кратенките коишто се користат во MEDLINE/PubMed), година на издавање, број на волуменот и бројот на првата и последната страница. При цитирање на референците, ве молиме, следете ги внимателно правилата на меѓународните стандарди.

На пример:
Стандардни трудови
Guguvcevski Lj, Shaqiri Sh. The Role of Occlusal Splints in Temporomandibular Disorder Treatment. Apolonia 13, 15; May 2011:31-6.
Организација се јавува во својство на автор
International Committee of Medical Journal Editors. Uniform requirements for manuscripts submitted to biomedical journals. Ann Int Med 1988;108:258-65.
Додатоци од книги
Payne DK, Sullivan MD, Massie MJ. Women’s psychological reactions to breast cancer. Semin Oncol 1996;23(1 Suppl 2):89-97.

КНИГИ И МОНОГРАФИИ
За периодичните публикации мора да се наведат имињата на авторите, насловот, едицијата, местото на издавање, издавачот и годината на издавање.

На пример:
Книги од еден или повеќе автори
Guguvcevski Lj, Veleski D, Dejanoski K. Complete Denture Clinics, Skopje: Ein-Sof;2005.
Глава во книга
De Meester TR. Gastroesophageal reflux disease. In: Moody FG, Carey LC, Scott Jones R, Ketly KA, Nahrwold DL, Skinner DB, editors. Surgical treatment of digestive diseases. Chicago: Year Book Medical

For each drug generic name, dosage and administration routes should be given. Brand names for drugs should be given in brackets. Units of measurement, symbols and abbreviations must conform to international standards. Measurements of length, height, weight and volume should be given in metric units (meter, kilogram, liter) or their decimal multiples. Temperatures must be expressed in degrees Celsius. Blood pressure must be expressed in millimeters of mercury.

All clinical chemistry measurements should be expressed in metric units using the International System of Units (SI). The use of unusual symbols or abbreviations is strongly discouraged. The first time an abbreviation appears in the text, it should be preceded by the words for which it stands.

References
It is expected that all cited references will have been read by the authors. The references must contain only the authors cited in the text, be numbered in Arabic numerals and consecutively as they are cited. Bibliographical entries in the text should be quoted using superscripted Arabic numerals. References must be set out in the standard format approved by the International Committee of Medical Journal Editors (www.icmje.org).

JOURNALS
Each entry must specify the author's surname and initials (list all authors when there are six or fewer; when there are seven or more, list only the first six and then "et al."), the article's original title, the name of the Journal (according to the abbreviations used by MEDLINE/PubMed), the year of publication, the volume number and the number of the first and last pages. When citing references, please follow the rules for international standard punctuation carefully.

Examples:
- Standard article.
Guguvcevski Lj, Shaqiri Sh. The Role of Occlusal Splints in Temporomandibular Disorder Treatment. Apolonia 13, 15; May 2011:31-6.

- Organization as author
International Committee of Medical Journal Editors. Uniform requirements for manuscripts submitted to biomedical journals. Ann Int Med 1988;108:258-65.

- Issue with supplement
Payne DK, Sullivan MD, Massie MJ. Women's psychological reactions to breast cancer. Semin Oncol 1996;23(1 Suppl 2):89-97.

BOOKS AND MONOGRAPHS
For occasional publications, the names of authors, title, edition, place, publisher and year of publication must be given.

Examples:
- Books by one or more authors
Guguvcevski Lj, Veleski D, Dejanoski K. Complete Denture Clinics, Skopje: Ein-Sof;2005.

- Chapter from book
De Meester TR. Gastroesophageal reflux disease. In: Moody FG, Carey LC, Scott Jones R, Ketly KA, Nahrwold DL, Skinner DB, editors. Surgical treatment of digestive diseases. Chicago: Year Book Medical Publishers; 1986. p. 132-58.

- Congress proceedings
Kimura J, Shibasaki H, editors. Recent advances in clinical neurophysiology. Proceedings of the 10th International Congress of EMG and Clinical Neurophysiology; 1995 Oct 15-19; Kyoto, Japan. Amsterdam: Elsevier; 1996.

Publishers; 1986. p. 132-58.
Трудови презентирани на конгреси
Kimura J, Shibasaki H, editors. Recent advances in clinical neurophysiology. Proceedings of the 10th International Congress of EMG and Clinical Neurophysiology; 1995 Oct 15-19; Kyoto, Japan. Amsterdam: Elsevier; 1996.

Наслови на табели и слики
Насловите на табелите и сликите треба да ги има како во текстот, така и на самите табели и под соодветните слики.

Содржина на табелите
Секоја табела треба да се поднесе како одделна содржина. Прифатен формат на табелите е програмата Word. Секоја табела мора да биде коректно напишана, означена со римски бројки и означена со соодветен наслов. Забелешките треба да се означени на крајот од табелата, а не во нејзиниот наслов. Табелите треба да се реферирани во текстот по одреден редослед.

Содржина на слики
Секоја слика треба да се поднесе како одделна содржина. Прифатени формати се JPEG со резолуција 300 dpi, други прифатени формати се TIFF, PNG, PDF (висок квалитет) и Word за графикони. Сликите треба да се означени со арапски броеви и означени со соодветен пропратен текст. Сликите треба да се подредени во текстот по одреден редослед.
Репродукциите треба да се користат ограничено, значи само ако се навистина неопходни.
Фотографиите од хистолошки препарати треба да се јасно означени со процентот на зголемување и со означен метод на боење на препаратот.
Ако се сликите во боја, треба точно да се означи дали ќе останат во боја или може да бидат и во црно бела репродукција.

Оптималните димензии за печатење на сликите во списанието се:
- 7,2 см (широчина) 4,8 sm (височина)
- 7,2 см (широчина) 9 sm (височина)
- 15 см (широчина) 9 sm (височина)
- 15 см (широчина) 18,5 sm (височина): 1 страница

Македонски Стоматолошки Преглед (МСП) се објавува два пати годишно.

Годишна претплата во Македонија е 500,00 денари, за поединци,
за студентите 250,00 денари и
за институциите 700,00 денари

во странство:
25 € за Европа и
30 € вон Европа

- да се уплати на сметка:

С-ка НБРМ : 100000000063095,
Депонент: НБРМ

С-ка корисник: 160011048078819
Приходна шифра: 723019-41

Брза назнака “за МСП”.

УПАТСТВО ЗА АВТОРИТЕ

Titles of tables and figures
Titles of tables and figures should be included both in the text file and in the file of tables and figures.

File of tables
Each table should be submitted as a separate file. Formats accepted are Word and RTF. Each table must be typed correctly and prepared graphically in keeping with the page layout of the journal, numbered in Roman numerals and accompanied by the relevant title. Notes should be inserted at the foot of the table and not in the title. Tables should be referenced in the text sequentially.

File of figures
Each figure should be submitted as a separate file. Formats accepted: JPEG set at 300 dpi resolution preferred; other formats accepted are TIFF, PNG, PDF (high quality) and Word (for graphs). Figures should be numbered in Arabic numerals and accompanied by the relevant title. Figures should be referenced in the text sequentially.

Reproductions should be limited to the part that is essential to the paper.
Histological photographs should always be accompanied by the magnification ratio and the staining method.

If figures are in color, it should always be specified whether color or black and white reproduction is required.

Optimal dimensions for publication of figures in the journal are:
• 7.2 cm (base) • 4.8 cm (height)
• 7.2 cm (base) • 9 cm (height)
• 15 cm (base) • 9 cm (height)
• 15 cm (base) • 18.5 cm (height): 1 page.

Macedonian Dental Review (MDR) is published two times per year.

Annual subscription fee in Macedonia is 500,00 Mkd denars, for individuals,
for students 250,00 Mkd denars and
for institutions 700,00 Mkd denars

Abroad:
25 € for Europe and
30 € outside Europe

- to be paid to account:
NBRM : 100000000063095,

Recipient: NBRM,
The user's account: 160011048078819
Income code: 723019-41

Swift marked "For MDR".

МАКЕДОНСКО СТОМАТОЛОШКО ДРУШТВО

MACEDONIAN DENTAL SOCIETY

7ми Конгрес на стоматолозите од Македонија со меѓународно учество

“Стоматолошката наука во секојдневната практика”

Охрид 11-14 Јуни 2015

7th Macedonian Dental Congress with International Participation

“Dental science in everyday practise”

Ohrid 11-14 June 2015

генерален спонзор

general sponzor

KaVo. Dental Excellence.

ПРОМЕДИКА
СТОМАТОЛОГИЈА





Treatment unit
ESTETICA E50 Life

Мојот живот. Мојата работа. Мојот стил.

Сектор за стоматологија и забна техника - ул.Св. Кирил и Методиј бр.50
1000 Скопје - Македонија - п.фах. 122 - Тел: 02 3248 403- Факс: 02 348-401

dental@promedika.com.mk
www.facebook.com/promedika.dental

ПРОМЕДИКА
СТОМАТОЛОГИЈА

KaVo Estetica E30

ИЛЈАДНИЦИ ПРОДАДЕНИ МОДЕЛИ ШИРУМ СВЕТОТ

5 места за инструменти - рефлектор MAIA LED - електричен светлосен микромотор INTRAmatic LUX 701 KL - PIEZOsoft инструмент за ЧЗК - боја на тапацир по избор - специјални цени за пакети насадни инструменти



рефлектор **MAIA LED**



БОИ НА ТАПАЦИР



KaVo. Dental Excellence.

GX DP-700™

Дигитална панорама со можност за надоградба со кефалометар и 3D



GENDEX®
Imaging Excellence Since 1893

Сектор за стоматологија и забна техника - ул.Св. Кирил и Методиј бр.50
1000 Скопје - Македонија - п.фах. 122 - Тел: 02 3248 403- Факс: 02 348-401

dental@promedika.com.mk
www.facebook.com/promedika.dental
e-mail miki_l@promedika.com.mk

ivoclar vivadent
passion vision innovation

ПРОМЕДИКА
СТОМАТОЛОГИЈА

EVETRIC

од Ivoclar Vivadent, универзален нано-хибриден композит



ВИСОКОКВАЛИТЕТЕН УНИВЕРЗАЛЕН НАНО-ХИБРИДЕН КОМПОЗИТ ЗА ИЗВОНРЕДНА ЕСТЕТИКА!

Достапен е во 10 различни бои и разни транслуценции од дентиска до емајлова, вклучувајќи и една високо транспарентна инцизална боја! A1, A2, A3, A3.5, B2, B3, C2, T, A3.5 Dentin i B2 Dentin. Благодарение на интегрираните нано-пигменти, Evetric е извонредно добро прилагодлив и има каракетристики на камелеон. Како резултат на нано-структурата на честиците, пигментите се хомогено распоредени во композитот, со што материјалот идеално се вклопува во околината на природни заби. Резултатот е природен изглед на пломбите и скоро невидливост. Иновативната нано-оптимизирана технологија допринесува за добрите физички својства на материјалот, извонредната складност на бои, одличното моделирање како и нелепливоста на материјалот.





Сектор за стоматологија и забна техника - ул.Св. Кирил и Методиј бр.50
1000 Скопје - Македонија - п.фах. 122 - Тел: 02 3248 403- Факс: 02 348-401

dental@promedika.com.mk
www.facebook.com/promedika.dental
savic_m@promedika.com.mk

COMPONEER

ДИРЕКТНИ КОМПОЗИТНИ ЛАМИНАТИ

ПРОМЕДИКА
СТОМАТОЛОГИЈА

Иновативна и перфектно лесно изводлива естетска реставрација за фронталната регија Со Componeer системот се овозможува квалитетна естетска реставрација , ефективно и брзо само во една еднинствена сеанса!

Componeer доаѓа во 3 различни пакувања и тоа :

- пакувања во сетови
- поединечно 2 ламинати
- поединечно 6 ламинати (горен или долен фронт)







COLTENE

Вистинска перфекција во секоја насмевка !



Сектор за стоматологија и забна техника - ул.Св. Кирил и Методиј бр.50
1000 Скопје - Македонија - п.фах. 122 - Тел: 02 3248 403- Факс: 02 348-401

dental@promedika.com.mk
www.facebook.com/promedika.dental
e-mail miki_l@promedika.com.mk


Јади
пиј
ЧВАКАЈ
Orbit

Македонско стоматолошко друштво
Macedonian Dental Society

7-ми Конгрес на стоматолозите од Македонија
со меѓународно учество

7th Macedonian Dental Congress
with International Participation

Охрид 11-14 Јуни 2015
Ohrid 11-14 June 2015

КНИГА НА АПСТРАКТИ
ABSTRACT BOOK

“Стоматолошката наука во секојдневната практика”

“Dental science in everyday practise”

Охрид 2015

Ohrid 2015

КОНГРЕСЕН ОДБОР

Претседател
Соња Апостолска

Потпретседател
Киро Ивановски

Генерален секретар
Владимир Поповски

НАУЧЕН ОДБОР

Претседател
Љубен Гугувчевски

Потпретседател
Мира Јанкуловска

Членови
Борис Величковски
Данимир Јевремовиќ (ХР)
Мирјана Поповска
Андреј Кански (СЛО)
Билјана Капушевска
Лиљана Тихачек Шојиќ (СРБ)
Јагода Бајевска
Реха Кисничи (ТР)
Даница Поповиќ
Ивица Станчиќ (СРБ)
Марија Стевановиќ
Тамер Тузунер (ТР)
Јадранка Бундевска
Никола Стојановиќ (БИХ-РС)
Елизабета Ѓоргиевска
Енита Накаш (БИХ)
Емануел Морела (И)
Марија Пеева Петреска
Раде Живковиќ (СРБ)
Маја Пандилова
Енрико Фако (И)
Анета Атанасова
Нилс Хулсник (Х)
Илијана Муратовска
Бранимир Кирилов (БГ)
Никола Гиговски
Карло ди Паоло (И)
Лидија Кануркова
Алесандро Куки (И)

ОРГАНИЗАЦИОНЕН ОДБОР

Претседател
Сања Панчевска

Потпретседател
Данчо Бизевски

Членови
Златко Масларевски
Сашо Еленчевски
Василка Ренџова
Александар Димков
Габриела Ќурчиева Чучкова
Катарина Дирјанска
Лидија Поповска
Јасмина Врговиќ
Силвана Георгиева
Снежана Пешевска
Ана Сотировска Ивковска
Златко Георгиев
Весна Коруновска
Оливер Димитровски
Грчев Александар
Гордана Ковачевска
Марина Ефтимоска
Билјана Џипунова
Горан Панчевски
Радмила Димовска
Ивона Ковачевска
Драган Петровски
Весна Чаушевска
Ирена Видинчева
Фатон Војника
Ненад Цветановски

ИТ поддршка,подготовка и дизајн
Драган Ласков

Конгресен менаџер
Ивана Тодоровска

Конгресна канцеларија
тел.: +389 (0)2 3092841 ; факс: +389 (0)2 3092842
e-mail: contact@msd.org.mk

CONGRESS COMMITTEE

President
Sonja Apostolska

Vice President
Kiro Ivanovski

General Secretary
Vladimir Popovski

SCIENTIFIC COMMITTEE

President
Ljuben Guguvcevski

Vice President
Mira Jankulovska

Members
Boris Velichovski
Danimir Jevremovic (HR)
Mirjana Popovska
Andrej Kansky (SLO)
Biljana Kapushevska
Ljiljana Tihacek Shoic (SRB)
Jagoda Bajevska
Reha Kisnisci (TR)
Danica Popovic Monevska
Ivica Stancic (SRB)
Marija Stevanovic
Tamer Tuzuner (TR)
Jadranka Bundevska
Nikola Stojanovic (BIH - RS)
Elizabeta Gjorgievska
Enita Nakash (BIH)
Emanuele Morella (I)
Marija Peeva Petreska
Rade Zivkovic (SRB)
Maja Pandilova
Enrico Facco (I)
Aneta Atanasova
Nils Hulsnik (NL)
Ilijana Muratovska
Branimir Kirilov (BG)
Nikola Gigovski
Carlo Di Paolo (I)
Lidija Kanurkova
Cucci Alessandro (I)

ORGANISING COMMITTEE

President
Sanja Pancevska

Vice President
Dancho Bizevski

Members
ZZlatko Maslarevski
Saso Elencevski
Vasilka Rendjova
Aleksandar Dimkov
Gabriela Kjurchieva Chuchkova
Katerina Dirjanska
Lidija Popovska
Jasmina Vrgovic
Silvana Georgieva
Snezana Pesevska
Ana Sotirovska Ivkovska
Zlatko Georgiev
Vesna Korunovska
Oliver Dimitrovski
Aleksandar Grcev
Gordana Kovacevska
Marina Eftimoska
Biljana Dzipunova
Goran Pancevski
Radmila Dimovska
Ivona Kovacevska Dragan Petrovski
Vesna Chaushevska
Irena Vidinceva
Faton Vojnika
Nenad Cvetanovski

IT Support, Prepress and Design
Dragan Laskov

Congress Manager
Ivana Todorovska

Congress office
tel: +389 (0)2 3092841 ; faxc: +389 (0)2 3092842
e-mail: contact@msd.org.mk


ЗЛАТАРА

VII Конгрес на стоматолозите од Македонија со меѓународно учество
Охрид 11-14 Јуни 2015

VII Macedonian Dental Congress with International Participation
Ohrid 11-14 June 2015

ПЛЕНАРНИ ПРЕДАВАЧИ

PLENARY LECTURERS



Македонско стоматолошко друштво Macedonian Dental Society
www.msd.org.mk



Андреј Кански
Словенија

Роден: Љубљана, Словенија, 17 март 1959
Универзитет: Медицински факултет оддел за Стоматологија
Дипломирал: 1985, на Универзитетот во Љубљана , Медицински факултет оддел за Стоматологија
Работи: 1987 - 1991 на Одделот за максилофацијална хирургија, во Универзитетскиот медицински центар во Љубљана, Словенија
Специјализирал: 1991

• Престои : 1987 Universitets Klinik für Kifer und Mund Chirurgie München , 1988 BMA во Белград, 1990 Универзитетската Клиника за максилофацијална и орална хирургија Загреб, 1991 Pitie salpetriere Париз, 1996 Универзитетската клиника Базел, 2001 Провиденс - Краниофацијален Институт Детроит.

Работи : од 2002 Раководител на Оделот за максилофацијална и орална хирургија при Универзитетскиот медицински центар во Љубљана.

Магистрирал: Март 2000 година на Медицинскиот факултет во Загреб.
Докторирал: Март 2003 година на Медицинскиот факултет во Љубљана
Поле на професионален интерес: онкологија на главата и вратот, реконструкција, траума, дентална имплантологија.

Професионален придонес: Работни повеќе од 20 години во струката, во онкологија, реконструкција, траума, ортогнатна хирургија, дентална имплантологија.
Објавува во локални медицински списанија, едуцира студенти по медицина и постдипломски студии, стоматолози и лекари. Вонреден професор на Медицинскиот факултет во Љубљана.

Професионално членство:Словенска медицинска асоцијација, Словенска асоцијација за максилофацијална и орална хирургија, Европската асоцијација на Cranio-максилофацијална хирургија (EACMFS), Словенски Медицински одбор на максилофацијална и орална хирургија, АО член на Алумни



Реха Кишнишчи
Турција



Andrej Kansky
Slovenia

•Born: Ljubljana, Slovenia, March 17, 1959
•University: Medical faculty department of Stomatology
•Graduation: 1985, University Ljubljana Faculty of Medicine department of Stomatology
•Residency: 1987 - 1991 Department of Maxillofacial Surgery, University Medical Center, Ljubljana, Slovenia
•Specialistic exam: 1991

•Visiting hospitals: 1987 Universitets Klinik für Kifer und Mund Chirurgie München, 1988 VMA Belgrade, 1990 University Clinic of Maxillofacial and oral Surgery Zagreb, 1991 Pitie salpetriere Paris, 1996 University Clinic Basel, 2001 Providence Hospital - Craniofacial Institute Detroit.

•Present employment: from 2002 Head of Maxillofacial and Oral Surgery Department University Medical Center, Ljubljana.
•Postgraduation studies
MSc studies: »Human papillomavirus DNA in oral squamous cell carcinomas and normal oral mucosa.« March 2000 at the Faculty of Medicine in Zagreb
phD studies: »The Role of Human Papilloma Viruses infection in Oral Squamous Cell carcinoma Etiopathogenesis« March 2003 at the Faculty of Medicine in Ljubljana
•Field of professional interest: Oncology of the head and neck, Reconstruction, Trauma, Orthognatic surgery, Dental implantology.

•Professional contribution: Working over 20 years in the profession, in Oncology, Reconstruction, Trauma, Orthognatic surgery, Dental implantology.
Publishing in local medical papers, education for medical students and postgraduate students, dentists and medical doctors. Assistant Profesor et the Medical Faculty Ljubljana.

•Professional Membership:Slovenian Medical Association, Slovenian Association for Maxillofacial and Oral Surgery, European Association of Cranio-Maxillofacial Surgery (EACMFS), Slovenian Medical Board of Maxillofacial and Oral Surgery, AO Alumni member



Reha Kisnisci
Turkey



Карло Ди Паоло
Италија

Карло Ди Паоло е роден 27.09.1956 година во Италија.

Вонреден професор е на Универзитетот во Рим , Медицински и Стоматолошки факултет . На истиот Универзитет , тој е претседател на Магистерските студии за здравствени професии за техничка помош и директор на мастер курсот на ТМЗ нарушувања.

Тој има учествувано и учествува на неколку универзитети и Национални истражувачки проекти. Тој е одговорен за Гнатологија на одделот за глава и врат на Поликлиниката Умберто I во Рим.

Тој е автор на повеќе од 170 национални и меѓународни публикации и 2 монографии

Образование и обука има остварено во 1981: студии по медицина и хирургија , Сапиенца Универзитетот во Рим 1984: специјализација по стоматологија , Универзитетот во Рим Сапиенца 1989: специјализација по ортодонција , втор Универзитет во Неапол.



Никола Стојановиќ
Р. Српска, БиХ

Д-р Никола Стојановиќ (роден 1974) дипломирал на Стоматолошкиот факултет при Универзитетот во Источно Сараево, Република Српска, Босна и Херцеговина во 2002 година каде и го завршил неговиот степен на специјализација по Болести на забите и Ендодонтот од во 2007 година Во 2007 година магистрирал од областа на Кариологија при Универзитетот на Источна Сараево.

Докторирал врз основа на тезата на тема: “Клинички и микробиолошки испитувања за ефикасноста на медикаментозни Gutta Percha- шилци” во 2011 година на Универзитетот во Источно Сараево.

Д-р Стојановиќ е моментално со полно работно време на факултет от како член и доцент на Катедрата за Болести на забите и Ендодонтот на Универзитетот во Источно Сараево и е помошник асистент на деканот на Стоматолошкиот Факултет.

Покрај тоа, тој работи и во една стоматолошка ординација која е посветена само за Ендодонтски упати. Тој има објавено повеќе од 15 трудови во научни и клинички рецензирани списанија. Д-р Стојановиќ е член на Меѓународната асоцијација (IADR) и Европското здружение на Ендодонти(ECE).

Држи предавања од неговите примарни истражувачки интереси кои се во областа на Ендодонтско молекуларната микробиологија, ендодонтски третман и резултати и патогенезата и лекувањето на периапикалните лезии.



Carlo Di Paolo
Italy

Occupational field
Odontostomathology - Gnathology – Implantology - Prosthodontics

Associate Professor, he teaches with Gnathologic and Pain address at various Degree of “Sapienza” University of Rome (Medicine and Surgery, Dental School and Master Health Professions, Hygiene Dental and Physiotherapy). At the same University he is President of the Master Degree of Health Professions Technical Assistance and Director of the Master Course on TMJ disorders. He has participated and participates in several University and National research projects. He is Responsible of the Gnathologic Service of the Head and Neck Department of the Policlinico Umberto I in Rome.

He is the author of over 170 national and international publications and 2 monographs
Education and training
1981: Degree in Medicine and Surgery, Sapienza University of Rome
1984: specialization in Dentistry, University of Rome Sapienza 1989: specialization in Orthodontics, Second University of Naples



Nikola Stojanovic
R. Srpska, BiH

Dr Nikola Stojanović (born 1974) received his dental degree from the Faculty of Dentistry of the University of East Sarajevo, Republic of Srpska, Bosnia and Herzegovina in 2002 and his specialization degree in Dental Disease and Endodontic from the same University in 2007.

In 2007 he also earned a Master’s Degree in Cariology from University of East Sarajevo. He obtained his PhD based on a thesis entitled: “Clinical and Microbiological Investigations of the Efficacy of Medicated Gutta-Percha Points” in 2011 at University of East Sarajevo.

Dr. Stojanović is currently full time faculty member and Assistant Professor in the Department of Dental Disease and Endodontics at the University of East Sarajevo.

He is also the Dean□s Assistant at the Faculty. In addition, he works in a dental office only devoted to endodontic referrals. He has published more than 15 papers in scientific and clinical peer-reviewed journals.

Dr. Stojanović is a member of the International Association of Dental Research (IADR) and European Society of Endodontology (ESE). He gives lectures nationally and his primary research interests are in the area of endodontic molecular microbiology, endodontic treatment outcomes and the pathogenesis and healing of periapical lesions.



Дејан Марковиќ
Србија

Професор Д-р Дејан Марковиќ работи на Факултетот за дентална медицина, на белградскиот универзитет од 1990 година. Професор е на Катедрата за детска и превентивна стоматологија и е шеф на отсекот за дентална грижа на пациентите со посебни потреби. Тој исто така држи предавања на неколку стоматолошки факултети во регионот - Нови Сад (Србија), Фоча (Босна и Херцеговина) и Подгорица (Црна Гора). Бил шеф на одделот за дентална грижа на пациенти со посебни потреби од 2001 до 2012, и продекан на Факултетот за дентална медицина во Белград од 2006 до 2012 година.

Д-р Дејан Марковиќ е автор на повеќе од 120 трудови објавени во научни часописи и на повеќе од 300 трудови презентирани на национални и меѓународни собири. Неговиот индекс на цитати е 213 (на Web of Science and Scopus databases). Тој е автор или коавтор на осум учебници од областа на детската и превентивната стоматологија, трауматологијата и денталните материјали.

Д-р Дејан Марковиќ бил и организатор или активен учесник на неколку научни и стручни собири и предавач на повеќе од сто предавања. Бил ментор на голем број студентски теми, дипломски и специјалистички трудови, магистерски тези и 10 докторски дисертации.

Исто така, тој е член на издавачкиот одбор на, Balkan Journal of Dental Medicine, EC Dental Science Journal, the Serbian Dental Journal, the Dentist, и е рецензент на многу научни и стручни трудови. Од 2004 година бил и претседател на Асоцијацијата на стоматолози од областа на детска и превентивна стоматологија. Член е на многу меѓународни и национални научни асоцијации и добитник е на голем број стручни и научни признанија и награди.



Билјана Џипунова
Македонија

Науч.сор. д-р Билјана Џипунова

- Родена е 1968 год. во Скопје
- 1990 год. дипломирала на Стоматолошкиот факултет во Скопје
- 1996 год. специјализирала ортодонција
- 2000 год. магистрирала од областа на ортодонцијата
- 2008 год. докторирала од областа на ортодонцијата
- Од 1997 е асистент на Стоматолошкиот факултет, а од 2014 год. е избрана за научен соработник.
- 2012 год. е автор на учебно помагало од областа на ортодонцијата



Dejan Markovic
Serbia

Professor Dr Dejan Marković is permanently employed at the Faculty of Dental Medicine, University of Belgrade since 1990, where he is a professor of Paediatric and Preventive Dentistry and is a chief of the course entitled Dental care of patients with special needs. He also teaches at several Faculties of Dentistry in the region, such as Novi Sad (Serbia), Foča (Bosnia and Herzegovina) and Podgorica (Monte Negro). He has been a head of the Centre for dental care of patients with special needs from 2001 to 2012., and a Vice-Dean for Health from 2006 to 2012., both at the Faculty of Dentistry, University of Belgrade.

Dr Dejan Marković is an author of more than 120 papers published in scientific journals and more than 300 papers presented at national and international meetings. His citation index is 213 (Web of Science and Scopus databases). He is an author/co-author of eight textbooks in the field of paediatric and preventive dentistry, traumatology and dental materials (see the Research Gate) .

Dr Dejan Marković was an organizer or an active participant in several scientific and professional meetings and a lecturer of more then 100 lectures. He supervised many students' scientific papers, graduate or specialisation final works, MSc Theses and 10 PhD Theses .

He is also a member of editorial boards the Balkan Journal of Dental Medicine, EC Dental Science Journal, the Serbian Dental Journal, the Dentist, and is a reviewer of many scientific and professional papers. He has been a president of the Association of Paediatric and Preventive Dentists of Serbia since 2004. He is a member of many international and national professional associations, and so far he was granted with many professional and scientific awards.



Biljana Dzipunova
Macedonia

Research fellow. Dr. Biljana Dzhipunova

- Born 1968. Skopje
- 1990. She graduated from the Dental Faculty
- 1996. specialized orthodontics
- 2000. MA in the field of orthodontics
- 2008. PhD in the field of orthodontics
- Since 1997 is an assistant Faculty of Dentistry, and since 2014. she was elected Fellow.
- 2012. she is the author of a textbook in the field of orthodontics



Енрико Фако
Италија

Проф. Enrico Facco е експерт од областа на анестезијата во стоматологијата и истовремено е и едукатор од областа на општата и специјална анестезиологија на University of the Studies in Padua. Роден е во Addis-Abeba во 1951 година, дипломирал на University of the Studies of Padua, каде специјализирал анестезија, реанимација и неурологија.

Предава и општа и специјална анестезиологија во стомотогијата на University of the Studies of Padua. Директор е на програмата за мастер студии за седација и ургентна стоматологија на University of Padua и исто така практикува техники на хипноза и акупунктура за потребите на стоматолошките интервенции.



Василка Ренџова
Македонија

Др Василка Ренџова е вработена на клиниката за болести на забите и ендодонтот при ЈЗУ,, Стоматолошки клинички центар,, Св Пантелејмон Скопје и на Стоматолошкиот факултет, УКИМ како научен соработник. Во 1998 година го положила специјалистичкиот испит и се здобила со звањето специјалист по болести на забите и ендодонтот.
Во 2005 година го одбранила магистерскиот труд, а на 20. 01. 2011 година ја одбранила и докторската дисертација. Активно е вклучена во наставно образовниот процес на Катедрата за болести на забите и ендодонтот при Стоматолошкиот факултет во Скопје каде активно учествува во изведување на практичната настава. Нејзиниот стручен опус опфаќа авторство и коавторство во голем број на трудови, стручни книги и учебник од областа на ендодонцијата.

На Катедрата за болести на забите и ендодонтот каде била избрана за научен соработник, своите сручни и научни усовршувања ги насочила кон проблематиката од областа на кариологијата и ендодонцијата. Особено поле на интерес и е влијанието на современите материјали за реставрација врз пулпното ткиво, како и врз тврдите забни ткива.



Кнут Хафшмит
Германија

Knut Hufschmidt студирал стоматологија на Универзитетот во Фрајбург,Германија а добива лиценца за работа во 1992.По 2 години по добивањето на докторатот, работел 2 години во приватна ординација во Кенцинген, Германија.

Измеѓу 1995 и 1998, работи како орален хирург на Универзитетот во Мунстер и Клиниката Велс.Потоа отвора сопствена ординација.

Од 2003 често е поканован да држи предавања од областа на имплантологија.Дополнително држи предавања за композитна смола и целосни керамички реставрации во последниве 3 години.



Enrico Facco
Italy

Prof. Enrico Facco is an expert in dental anesthesia and teacher of general and special dental anesthesiology at the University in Padua.

Born in Addis-Abeba in 1951, he has graduated to the University of the Studies in Padua, where he is specialized in anesthesiology and reanimation and in neurology.

He is director of the Master programm in sedation and emergency in dentistry at the University of Padua. He also performs the techniques of hypnosis and acupuncture in everyday dental practice.



Vasilka Rendjova
Macedonia

Dr. Vasilka Rendzova is an employee at the National Dental Clinical Center “St. Pantelejmon-Skopje” and a research assistant at the University “St. Kiril and Metodij- Skopje”.

In 1998 she passed the specialist exam, and in 2005 she became a Master of Science defending the thesis of. In 2011 she became a Doctor of dental sciences.

Since then she is actively involved in the educational process at the cathedra of restorative dentistry and endodontics where she gives lectures. Her professional background includes large number of authored and co-authored dental articles and books describing many aspects of endodont reseraches.

Her main fields of research and scientific improvements were cariology and endodontics She devoted her main research to the influence of modern materials for restoration on the pulp tissue, as well as the hard dental tissues.



Knut Hufschmidt
Germany

Dr. Knut Hufschmidt studied dentistry at the University of Freiburg, Germany, and obtained his dental licence in 1992. After earning his doctorate two years later, he worked as an assistant dentist at a private dental practice in Kenzingen, Germany, for two years.

Between 1995 and 1998, he trained as an oral surgeon at the University of Münster (G) and the Clinic of Wels (A). Subsequently, he opened his own dental practice, which specializes in esthetic dentistry, implantology and full-mouth rehabilitation.

Since 2003 he has been frequently invited to hold lectures on the topic of implantology.
Additionally, Dr Hufschmidt has held various lectures about composite resin and all-ceramic restorations in the past three years.



Владимир Поповски
Македонија

Професор д-р Владимир Поповски - максилофацијален хирург на Клиниката за максилофацијална хирургија, редовен универзитетски професор на Стоматолошкиот факултет во Скопје и раководител на програмата за континуриана едукација на истиот факултет.

Актуелен Претседател на Балканската асоцијација на Максилофацијални хирурзи (BAMFS) и Претседател на Стоматолошката Комора на Македонија (СКМ).

Реномиран експерт од областа на максилофацијална хирургија со 27 годишно специјалистичко искуство и официјален поканет предавач на многу важни интернационални Конгреси и Конференции по орална и максилофацијална хирургија во Виена, Анталија, Кјото, Вашингтон, Тур – Франција, Атина, Болоња, Белград, Барцелона, Тирана, Варна, Родос, Бриж, Ферара, Истанбул, Загреб, Прага.

Автор на екстензивен опус на научни и стручни трудови во домашни, регионални и меѓународни часописи. На јубилејниот 20-ти Европски Конгрес на EACMFS во Бриж, Белгија 2010, награден за исклучителен придонес во максилофацијалната хирургија со престижна награда за животно дело, а на последниот Европски Конгрес на EACMFS во Прага, Чешка со највисока награда за особен придонес во Едукацијата (Recognition Award of European Association for Cranio-Maxillofacial Surgery).



Елизабета Ѓоргиевска
Македонија

Елизабета Ѓоргиевска е вонреден професор на Стоматолошкиот факултет, УКИМ, Скопје. Магистрирала и специјализирала во 2002 година, а докторирала во 2006 година. Има реализирано повеќе студиски престои во Велика Британија и Белгија. Учесник е во повеќе меѓународни проекти.

Има публицирано повеќе од 80 трудови (Google Scholar: 23 во меѓународни списанија, 108 цитати, h-indeks: 7; SCOPUS: 14 трудови, 64 цитати, h-index: 5).

Учествувала во организацијата на повеќе национални и меѓународни симпозиуми и конференции. Активно, со презентации, пленарни предавања и одржување на курсеви има учествувано на научни собири во земјата и странство (Велика Британија, Украина, Хрватска, Турција итн.).

Автор е на 2 монографии и ко-автор на 3 монографии и учебни помагала. Од 2010-2014 година беше Претседател на Здружението на педодонти на Македонија. Член е на повеќе домашни и реномирани странски здруженија: МСД, FDI, IAPD, UKSB.

Нејзините истражувачки интереси опфаќаат: синтеза и карактеризација на глас-јономер цементи, белење на забите, употреба на ласерите во стоматологијата, де/реминерализација на емајлот.



Vladimir Popovski
Macedonia

Professor Vladimir Popovski is experienced Maxillofacial surgeon on the University Clinic for Maxillofacial Surgery, in Skopje, and University Professor on the Faculty of Dentistry at the University "St. Cyril and Methodius", in Skopje, R. Macedonia.
Formerly he was Head of the University Clinic for Maxillofacial Surgery in Skopje-Macedonia from 2006-2008 and Deputy Minister of health for the period 2008-2011.
Presently he is President of Balkan Association of Maxillofacial Surgery and Councilor in European Association for Cranio-Maxillofacial Surgery.

A well renowned expert in the field of maxillofacial surgery, with his principal works involving oncological surgery of maxillofacial region, clefts, oro-facial deformities, trauma, and especially surgical pathology of salivary glands. He has been committed to this surgical entity during the past 30 years, during which he has been an invited speaker, oral exponent or chairman on many international meetings in Vienna, Kyoto, Antalya, Washington DC, Athens, Tours-France, Varna, Belgrade, Barcelona, Bologna, Zagreb, Bruges, Prague, including two in Ankara, under the auspices of the American Academy of Otolaryngology Head and Neck Surgery.
He is an author of extensive opus of scientific articles in different regional and international journals. Awarded for his Educational activities for EACMFS on the XX-th jubilee Congress in Bruges. On the latest XXII-th European Congress on EACMFS in Prague 2014 on the proposal of the Executive Committee of Association he was honored for outstanding contribution for European Association with the prestigious Recognition Award of European Association for Cranio-Maxillofacial Surgery.



Elizabeta Gjorgievska
Macedonia

Elizabeta Gjorgievska is an Associate Professor at the Faculty of Dentistry, UKIM, Skopje. She became an MSc and specialist in Paediatric and Preventive Dentistry in 2002, and a PhD in 2006.

She has conducted several research visits at Universities in the UK and Belgium and has been associated with several international research projects.

She has published more than 80 papers (Google Scholar: 24 in international journals, 108 citations, h-index: 7; SCOPUS: 14 papers, 64 citations, h-index: 5). She was part of the organization and scientific committees of several national and international symposia and conferences.

She has given lectures and workshops at scientific conferences in Macedonia and abroad (UK, Ukraine, Croatia, Turkey etc.). She is an author of 2 and a co-author of 3 monographs. In the period 2010-2014 she was a President of the Macedonian Pedodontic Association. She is a member of MDA, FDI, IAPD, UKSB.

Her research interests involve: synthesis and characterization of glass-ionomer cements, tooth bleaching, laser application in dentistry, enamel de/remineralization.



Мира Јанкуловска
Македонија

Проф. д-р Мира Јанкуловска, вработена на Стоматолошкиот факултет при Универзитетот “Св. Кирил и Методиј” во Скопје и Клиниката за детска и превентивна стоматологија при ЈЗУ УСКЦ “Св. Пантелејмон” во Скопје, е родена во Скопје, на 15. 03. 1961 година.

Универзитетско образование:
- Доктор стоматолог, 1984/85 година,
- Магистер на стоматолошки науки, 1994,
- Специјалист по детска и превентивна стоматологија, 1996 година,
- Доктор на стоматолошки науки, 2000 година,

на Стоматолошкиот факултет при Универзитетот “Св. Кирил и Методиј”, во Скопје.

Стручно-научна дејност:
- Постар истражувач во три научноистражувачки проекти, автор на бројни стручно-научни трудови во домашни и странски списанија, три монографии, учебно помагало и учебник.

Стручно-апликативна дејност:
- Вонреден професор на Катедрата за детска и превентивна стоматологија и одговорен наставник по предметот Забоздравство во заедницата,
- Раководител на Клиниката за детска и превентивна стоматологија при ЈЗУ УСКЦ “Св. Пантелејмон” во Скопје,
- Продекан на Стоматолошкиот факултет при Универзитетот “Св. Кирил и Методиј”, во Скопје, 2009/12 година
- Член на здружението на специјалисти по детска и превентивна стоматологија при МСД
- Член на уредувачкиот одбор на Macedonian Journal of Medical Sciences (MJMS).



Ивана Радовиќ
Србија

Ивана Радовиќ работи како доцент на Клиниката за детска и превентивна стоматологија, на Факултетот за Стоматологија при Универзитетот во Белград, Србија, каде што дипломирала во 2001 година.

Во 2006 д-р Радовиќ ја одбранила магистерската теза и се здобила со титулата Магистер на стоматолошки науки на Универзитетот во Сиена, Италија.

Докторска теза ја одбранила во 2009 година д-р Радовиќ, специјализирала на Стоматолошкиот факултет при Универзитетот во Белград во 2007 година од областа за детска и превентивна стоматологија.

Таа е ко-автор на неколку учебници и има објавено повеќе од 30 статии во областа од атхезивната стоматологија во меѓународни научни списанија, презентирала повеќе од 30 трудови на научни собири и голем број како поканет предавач.

Д-р Радовиќ е, исто така, рецензент за неколку водечки меѓународни научни списанија.



Mira Jankulovska
Macedonia

Prof. dr. Mira Jankulovska born in Skopje 15th of March, 1961, graduated with a BA at the Faculty of Dental medicine (1985), University "Ss Cyril and Methodius", Skopje, where she later obtained her MSc (1994), and PhD (2001) degrees. In 1989 she was employed at the Clinic for pedriatric and preventive dentistry in Skopje, were she completed her specialization in 1996 in this field.

Her present duties are:
- Assistant Profesor at the Departement of Pediatric and Preventive Dentistry, obligated lecturer for the subject Community Dentristry;
- Chief executive of the Clinic of Pediatric and Preventive Dentistry
- member of the Edithorial board of the Macedonian Journal of Medical Sciences (MJMS).

Her previous duties were:
- president of the Board of Specialist"s association for pediatric and preventive dentistry in Republic of Macedonia.
- Vice Dean of the Faculty of Dentistry, University "Ss Cyril and Metodius", 2009/12

She is one of the autors of the book "Community dentistry" and the monographs: "Oral microflora and dental caries", "Fluorides in the oral medium in prevention of the dental decay" and "Nutrition and the oral health". Published numerous papers and participated in various scientific projects and books.

Her research interest is in Preventive and Pediatric Dentistry, Fluorides in prevention of the dental decay, Oral health education in the community, Community Dentistry, Dental care for children with special needs.



Ivana Radovic
Serbia

Ivana Radovic (DDS, MSc, PhD) works as an Assistant Professor at the Clinic for paediatric and preventive dentistry, School of dental medicine, University of Belgrade, Serbia, where she graduated in 2001, and received a Master's degree in 2005 (topic: Bond strength, microleakage and SEM investigation of self-etching adhesive systems).

From 2005-2009 Dr. Radovic had been attending the PhD program "Dental materials and their clinical applications" at the University of Siena, Italy, where she defended Master thesis in 2006 (topic: Coupling between fiber posts and resin cements) and PhD thesis in 2009 (title: Different aspects related to luting fiber posts).

Dr. Radovic specialized in preventive and paediatric dentistry at the Faculty of dentistry, University of Belgrade in 2007. She co-authored several textbooks.

Dr. Radovic published more than 30 articles in the field of adhesive dentistry in international scientific journals, presented more than 30 abstracts at scientific meetings and gave numerous invited lectures. Dr Radovic is also a reviewer for several leading international scientific journals.



Наташа Тошеска-Спасова
Македонија

Науч.сор.д-р Наташа Тошеска-Спасова

- Родена е 1970 год. во Скопје
- 1993 год. дипломирала на Стоматолошкиот факултет во Скопје
- 1998 год. специјализирала ортодонција
- 2001 год. магистрирала од областа на ортодонцијата
- 2009 год. докторирала од областа на ортодонцијата
- Од 1997 е асистент на Стоматолошкиот факултет, а од 2014 год. е избрана за научен соработник.
- 2012 год. е автор на учебното помагало ”Ортодонтска морфолошка анализа и дијагностика”од областа на ортодонцијата.

- Поле на интерес-морфолошки карактеристики на неправилноста збиеност во денталните лакови, нејзиното влијание на краниофацијалната морфологија и третманот на ортодонтските неправилности во орофацијалниот систем.



Ќиро Ивановски
Македонија

Ќиро Ивановски е роден на 3.11.1960 во Железнец, Репблика Македонија. Дипломирал на Стоматолошкиот факултет во Скопје во 1986 година. На истиот факултет, магистрирал во 1993-та, специјализирал 1994-та и ја одбранил докторската дисертација 2000-та година. Престојувал на постдокторско усовршување во Белград на Стоматолошкиот факултет. Специјалист е по Болести на устата и пародонтот.

Пародонтологијата, оралната медицина и биохемиските процеси во оралната празнина се предмет на негов потесен научен интерес. Има објавено повеќе учебници и над 100 труда од наведените области. Дел од нив се овјавени на базата Web of science, а исито така и цитирани на оваа база.

Редовен професор е на Катедрта за болести на устата и пародонтот, на Универзитетот “Св.Кирил и Методиј” , на Стоматолошкиот факултет во Скопје. Учествува во изведување на наставата по предметите Пародонтологија, Орална биохемија, Орална хигиена на прв циклус на студии на Стоматолошкиот факултет.

Активно е вклучен и во изведување на наставата на вториот и на третиот циклус на истиот факултет. Ментор е на две специјализации по Пародонтологија, на 9 магистерски теми и на една докторска дисертација.



Natasa Toseska-Spasova
Macedonia

Assistant research professor d-r Natasa Toseska-Spasova

- Born 1970 in Skopje,Macedonia
- 1993 graduated at Faculty of Stomatology,Skopje-MD
- 1993 specialist in orthodontics
- 2001 Mr.sci in orthodontics
- 2009 Ph.D in orthodontics
- From 1997 is an assistant at Faculty of Stomatology, from 2014 is an assistant research professor at Faculty of Stomatology, Skopje,Macedonia.
- 2012 author of book “Orthodontic Morphological Analysis and Diagnostic”

- Field of interest - morphological characteristics of irregularity -crowding of the dental arches, its influence on craniofacial morphology and the treatment of orthodontics malocclusion.



Kiro Ivanovski
Macedonia

Kiro Ivanovski was born on 03/11/1960 , in Zeleznec, Republic of Macedonia. He graduated to the Faculty of Dentistry in 1986. On the same faculty, he got his master’s degree in 1993, his specialization in 1994 and defended his doctoral dissertation in 2000. He was on after-doctoral training in Belgrade on the Faculty of Dentistry. He is a specialist for Periodontology and Oral pathology .

Parodontology, oral medicine and biochemical processes in the oral cavity are the subject of his main scientific interest. He has published several books and over a hundred papers in that areas. Some of them are published on the Web of science, and also referred on this database.

He is a full time professor at the Department of Periodontology and Oral pathology, at the University “st.Cyril and Methodius”, on Faculty of Dentistry in Skopje. He participates in teaching subjects like Parodontology, Oral Biochemistry, Oral Hygiene on the first cycle of studies on the Faculty of Dentistry.

He is involved in the teaching of second and third cycle of studies on the same faculty. He is mentor of two Parodontology specializations, of nine master theis and one doctoral dissertation.



Радојка Делиќ
Србија

Др спец Радојка Делиќ дипломирала на Стоматолошкиот факултет во Белград а потоа е избрана за асистент на отсекот за стоматологија На Медицинскиот факултет во Нови Сад на предметот Болести на забите.

По одбраната на магистерската дисертација , докторската дисертација и положениот специјалистички испит по предметот Болести на устата и забите е избрана во доцент . Во 1994 отвора своја приватна специјалистичка ординација Делиќ каде и ден денес работи.

Со ласер терапија се занимава од 1996 година и во секојдневната пракса користи MID ласер 634 nm, Iradia , ласерите LAMBDA 808nm и MASTER kAVo 980nm, како и високоенергетски ласери Er:Yag 2940nm и Nd:Yag 1064nm, Fotona.

Се усовршувала во еминентни установи во странство и предавач е на повеќе конгреси во земјата и странство.

Член е на стоматолошката секција на друштвото на лекарите на Војводина - српското лекарско друштво, беше уредник на списанието „Stomatološki informator“ 14 години , а сега е член на редакцијата , член е на секцијата за ендодонција на српското лекарско друштво , член на здружението „Solas“(Serbian Oral Laser Application Society), член на здружението „Sola“(International society for Oral Laser Applications).

Наставник е на приватниот факултет за фармација - Европски универзитет - Нови Сад



Љубен Гугувчевски
Македонија

Проф. д-р Љубен Гугувчевски е редовен професор на катедрата по стоматолошка протетика на Стоматолошкиот факултет во Скопје.

Има објавено околу стотина стручнонаучни публикации во домашни и странски списанија од областа на стоматолошката протетика.

Последниве петнаесеттина години се занимава со проблематиката на дисфункциите на виличниот зглоб.

Автор е на повеќе учебници, учебни помагала и монографии од областа на протетиката, оклузалните промени и виличнозглобната патологија.



Radojka Delic
Serbia

Dr sci.stom.Radojka Delic graduated on the Faculty of Dentistry in Belgrade and she was elected as an assistant at the Department of Dentistry, Medical Faculty in Novi Sad on the departmant Dental patology .

After defended master's theses, doctoral dissertations and passed the specialist exam in dental diseases , she was promoted as a docent. In 1994 launched its private specialist clinic "Delic", where she still works.

She has been working Laserotherapy since 1996 in the daily use of MID laser, 634 nm, iRadio, Diode Laser LAMBDA 808nm and 980nm MASTER KaVo, and the high-energy laser Er: YAG 2940nm Nd: YAG 1064nm, Fotona.

She was trained in eminent institutions abroad , lecturer at dental conferences in the Serbia and other countries .Representative opinion educator for Master KaVo Diode laser.

A member of the dental section of the Society of Physicians of Vojvodina-Serbian Medical Society, was the chief editor of the "Dental informant" for 14 years, and now is a member of the editorial board, a member of the Section of Endodontics Serbian Medical Society, a member of the association "Solas" (Serbian Oral Laser Application Society), member of the Association "Sola" (International Society for Oral Laser Applications).

She is a teacher at the private Faculty of Pharmacy-European University in Novi Sad.



Ljuben Guguvcevski
Macedonia

Prof. Ljuben Guguvcevski is a professor on the cathedra of prosthetic dentistry of the faculty for dental medicine in Skopje.

He has published about hundred studies in domestic and foreign journals.

In the last fifteen years his interest is on tempoormandibuar dysfunctions.

He is also author of textbooks and monographic editions in the field of prosthetic dentistry, occlusal changes and joint jaw pathology.



Анета Атанасовска Стојановска
Македонија

Родена сум 1968 година во Куманово.
На Стоматолошкиот факултет во Скопје дипломирав во јануари 1992 година , а се вработив 1993 година во Стоматолошкиот клинички центар во Скопје каде работам до денеска.
Магистрирав во 2002 година, а докторирав во 2007 година на Стоматолошкиот факултет во Скопје.
1997 година бев избрана за помлад асистент на Клиниката за Болести на устата и пародонтот, а денеска сум вонреден професор на истоимената катедра.
Член сум на Македонското стоматолошко друштво, Балканската асоцијација на стоматолошки здруженија, Член на ФДИ.
Имам учествувано со усмени, постер презентации и предавања на голем број домашни конгреси, симпозиуми и семинари како и на многу балкански стоматолошки конгреси BaSS, европски пародонтолошки конгреси EFP како и на светски конгрес на FDI.
Исто така континуирано стручно се надоградувам преку посети на hands on курсеви и работилници, а сум била и на два стручни претстои во Солун И Белград.
Во мојот публицистички опус имам објавено преку 90 научни и стручни трудови во домашни и меѓународни списанија, како и четири објавени труда во списанија со импакт фактор.
Автор сум и на книга од стручна област како и на четири учебни помагала.



Марија Стевановиќ
Македонија

Проф. д-р Марија Стевановиќ е специјалист по детска и превентивна стоматологија, вонреден професор и раководител на Катерата за детска и превентивна стоматологија при Стоматолошкиот факултет, УКИМ во Скопје.
Магистер е на стоматолошки науки од областа на детска и превентивна стоматологија на тема „Застапеноста на микроелементите во тврдите забни супстанции кај здрави и кариозни заби".
Доктор на стоматолошки науки е од областа на детска и превентивна стоматологија на УКИМ, Стоматолошки факултет во Скопје, на тема „Евалуација на ефектите од тераписката апликација на Er:YAG ласерот на тврдите забни ткива и пулпата.

Има одржано повеќе предавања од едукативен карактер, а активно учествувала со јавните усни настапи на симпозиуми и конференции во земјата и во странство. Своето севкупно стручно-научно искуство го има преточено во поголем број стручно-научни публикации објавени во домашни и меѓународни публикации. Нејзината научноистражувачка работа беше насочена кон проблематикитеза употреба на деструктивните и биостимулирачки ласери продлабочувајќи ги ултраструктурните познавања за забните ткива.
Автор е на следните монографиии: "Микроелементи, исхрана и кариес" и "Примена Er:YAG ласерот во конзервативниот третман на забите".

Коавтор е на книгата "За стоматолошката болка" (Богдановски, Накова), со поглавјето "Диференцијално-дијагностички разлики помеѓу денталната, пулпалната и психогената болка", како и на "Прирачникот за превенција на професионална експозиција на крвно-преносливи причинители" (публикуван од Министерството за здравство на РМ и ЈЗУ Универзитетска клиника за инфекивни болести и фебрилни состојби), "Базични критериуми за процена на оралното здравје", монографијата "10 години постоење на БаСС 2005 од Марко Вуловиќ, Марија Стевановиќ и сор., и стручно-научната книга "Современи дострели во стоматологијата" со поглавјето "Ултраструктурни промени на цврстите забни ткива по тераписко препарирање како предуслов за добра атхезија на композитните полнења ".



Aneta Atanasovska Stojanovska
Macedonia

Lecturer is Employed on a Full Time Basis with Dental Faculty UKIM –Skopje,
University Dental Clinical Center Ss Pantelejmon -Skopje
Present Position:Professor
Head of Department of periodontology and oral medicine since 6.06.2013
Working Experience 21 years
Scientific Field of Expertise:Periodontology and oral medicine
Doctoral Degree year:2007
Master's Degree year:2002
Specialization year:1998
Faculty year:1992
Current Participation in Science Projects:
1.Diabetes and periodontal disease
2.HPV oral lesions needs for vactination?



Marija Stevanovik
Macedonia

Prof. Dr Marija Stevanovic is a Specialist in paediatric and preventive dentistry, Associate Professor and Head of Department of Paediatric and Preventive Dentistry at the Faculty of Dentistry, University „Ss Cyril and Methodius" in Skopje.

Prof. Stevanovic's MSc thesis in was entitled „Presence of microelements in the hard dental tissues in healthy and deciduous teeth", while her PhD thesis was entitled „Evaluation of the effects of the therapeutic application of Er:YAG laser on the hard dental tissues and the pulp".

She has held several educational lectures, and presentations at symposia and conferences in Macedonia and abroad. Her complete professional and scientific experience is transferred in numerous scientific papers published in national and international journals.

Her scientific work is focused on the application of the destructive and biostimulationg lasers, especially the effects of the lasers on the hard dental tissues.

Prof. Stevanovic is an author of the monographs „Microelements, nutrition and the tooth decay" and „Application of the Er:YAG laser in the conservative dental treatment".

She is a co-author of the book „About the stomatological pain" (Bogdanovski & Nakova) with the chapter „Diferential diagnostical differences between the dental, pulpal and psychogenic pain"; further she is also a co-author of the „Manual for prevention of the professional exposition by blood-transferred pathogens" (published by the Ministry of Health of the RM and the PHO University Clinic for infectious diesases and febrile conditions), „Basic criteria for evaluation of the dental health", the monograph „10 years of the BaSS 2005" by Marko Vulovic, M. Stevanovic et al., as well as the textbook „Contemporary achievements in dentistry" with the chapter „Ultrastructural changes of the hard dental tissues following therapeutic preparation as a precondition for good adhesion of the composite resins".



Алесандро Куки
Италија

Dr. Cucchi Alessandro е роден во Италија во 1985. Во 2008/2009 година дипломирал со почести на University of Verona. Во 2011/2012 година ги завршува постдипломските студии од областа на оралната хирургија со почести на University of Milan.

Автор е на неколку научни трудови во интернационални списанија со импакт фактор. Коавтор е на книгите ,,Evidence-Based Practices toward optimizing clinical outcomes" и ,,New Perspectives in prosthetic implant dentistry and regenerative therapy."

Едукатор е на неколку тренинг курсеви и научни конференции, национални и интернационални од областа на периодонтологијата, имплантологијата и оралната хирургија. Моментално е на докторски студии на University of Bologna.

Моментално работи на Катедрата за биомедицински и неуромоторни науки на University of Bologna и на Катедрата за орална и максилофацијална хирургија Sant'Orsola - Malpighi Hospital, Bologna.





Alessandro Cucchi
Italy

Alessandro Cucchi was born in Italy in 1985.

In 2008/2009, he graduated with honors in Dentistry at the University of Verona, lecturing a thesis in oral implantology, entitled “Biomechanical evaluation of 259 sintered-porous-surfaced implants: influence of crown/implant ratio and other implant-prosthetic factors on implant success. A 18-month follow-up prospective study”.

In 2011/2012, he postgraduated with honors in Oral Surgery at the University of Milan, lecturing a thesis in oral implantology, entitled “Clinical, radiographic, and histological evaluation of alveolar ridge preservation (ARP) using heterologous bone and collagen membrane. A 12-month follow-up randomized controlled clinical trial.

He was author of several scientific publications in implantology and oral surgery in international journals, including Clin Oral Implant Res (Clinical Oral Implant Reseach), Int J Oral Maxillofac Implants (International Journal of Oral and Maxillofacial Implants), Clin Implant Dent Relat Res (Clinical Implant Dentistry and related Research), J Oral Implantol (Journal of Oral Implantology), and J Craniofac Surg (Journal of Craniofacial Surgery).

He was co-author of the book internationale “Evidence-Based Practices toward optimizing clinical outcomes”; and co-author of the international “New Perspectives in prosthetic implant dentistry and regenerative therapy.”

He is speaker at training courses and scientific conferences, national and international, in the context of the periodontics, Implantology and Oral Surgery.

Currently he is member of several scientific societies, including SICOI (Italian Society of Oral Surgery and Implantology), SIO (Italian Society of Osseointegration), SIdP (Italian Society of Periodontology), SISCOO (Italian Society Specialist in Oral Surgery) and AIIP (Italian Academy of Implant-Prosthetics).

Today, he attends PhD course in Surgical Sciences – Reconstructive problems in maxilla-facial surgery, at the University of Bologna, focusing about vertical and horizontal guided bone regeneration (GBR) by means non-resorbable Ti-reinforced d-PTFE membranes and Ti-meshes.

Currently, he is resident of the Department of biomedical and neuromotorial sciences, University of Bologna, and the Department of oral and maxillofacial surgery, Sant’Orsola - Malpighi Hospital of Bologna. He works in private offices in Mantova, Verona, Reggio Emilia, Modena, and Vicenza, with particular interest in periodontics, implantology, and reconstructive surgery of the hard and soft tissues of the oral cavity.



Бранимир Кирилов
Бугарија

Мр.д-р. Бранимир Кирилов завршува дентална медицина на Софискиот медицински универзитет во 1998. Од 1999 до октомври 2010 работи како асистент на Катедрата за орална и лицевовилична хирургија на Факултетот за дентална медицина при Софискиот медицински универзитет. Во 2003 г.специјализира и магистрира од областа на оралната хирургија. Др. Бранимир Кирилов е предавач при Dental Medicine Faculty of Sofia Medical University. Исто така е и сертифициран предавач при International Training Centre in Dental Implantology (IFZI).

Член е на International Congress of Oral Implantologists (ICOI) и Bulgarian Dental Association. Учествува со бројни предвања и презентации на интернационални конгреси по имплантологија во Европа и САД. Неговото име се поврзува со основањето и развојот на бугарската школа по имплантологија (Bulgarian school of dental Implantology).

Организира семинари и консултации при IFZI International Training Centre in Implantology, Bulgaria. Моментално е вработен во центарот за имплантологија и естетска стоматологија (Centre for Implantology and Aesthetic Dentistry-Medical Dent, Sofia).



Вера Радојкова - Николовска
Македонија

Науч. сор. д-р Вера Радојкова-Николовска дипломирала на Стоматолошкиот факултет во Скопје во 1988 год. Од 1992 год. е вработена на Клиниката за болести на устата и пародонтот при Универзитетскиот стоматолошки клинички центар. Специјалист е од областа болести на устата и пародонтот. Во 2000 год се здобива со звањето магистер по стоматолошки науки од истата област.

Од 2004-2006 год е вклучена во тимот истражувачи за реализација на проектот: Проценка на состојбата на оралното здравје и потребниот третман кај населението од Република Македонија со примена на базичните критериуми на Светската здравствена организација (СЗО)". Поседува Сертификат за калибрирање и тренинг за собирање и прикажување на податоци за оралното здравје во епидемиолошки и научни цели на територијата на Република Македонија.

Во 2006 год се здобива со Сертификат од Министерството за здравство и Стоматолошката Комора на РМ, за едукатор во акредитираната програма за модернизирање на процесот на лиценцирање на лекари, стоматолози и фармацевти на Р. Македонија.

Во 2008 год ја одбранува докторска дисертација под наслов "Влијанието на половите хормони врз пародонтално ткивната афекција" со што се здобива со звањето доктор по стоматолошки науки.

Сега е член на истражувачкиот тим во проектот "Поврзаност помеѓу оралната и гениталната афекција со ХПВ- причина за вакцинација: да или не?

Има објавено повеќе трудови во домашни и странски часописи и зема активно учество на повеќе национални и меѓународни семинари и конгреси во Република Македонија, како и во странство.



Branimir Kirilov
Bulgaria

D-r. Branimir Kirilov ends dentistry at Sofia Medical University in 1998. From the beginning of 1999 to october 2010 is a fellow in the Department of Oral and maxillofacial surgery, University School of Dental Medicine at the Medical University in Sofia. In 2003 finishes his postgraduate studies and specializes in the field of oral surgery.

Dr.Branimir Kirilov is a Lecturer in Dental Medicine Faculty of Sofia Medical University. He is also a certified instructor in International Training Centre in Dental Implantology (IFZI). He is a member of the International Congress of Oral Implantologists (ICOI) and Bulgarian Dental Association. He participates in numerous lectures and presentations at international congresses in implantology in Europe and the United States.

His name is associated with the establishment and development of the Bulgarian School of Implantology (Bulgarian school of dental Implantology). He organizes seminars and consultations in IFZI International Training Centre in Implantology, Bulgaria. Now he is currently employed at the Center for Implantology and Aesthetic Dentistry, Medical Dent, Sofia, Bulgaria.



Vera Radojkova-Nikolovska
Macedonia

Assoc. Prof. Dr. Vera Radojkova-Nikolovska graduated at the Faculty of Dentistry in 1988. Since 1992 she is employed at the Clinic for oral pathology and periodontology at the University Clinical Center “St Pantelejmon” in Skopje. She is specialist in the field of oral pathology and periodontology. In 2000, gain the title of Master of Dental Sciences from the same area.

From 2004-2006 she was involved in the research team for the project: Assessing the state of oral health and treatment needed at the population of the Republic of Macedonia by applying the basic criteria of the World Health Organization (WHO)”. Owns a certificate for calibration and training for collecting and displaying data on oral health in epidemiological and scientific purposes in the Republic of Macedonia.

In 2006 she obtained a certificate from the Ministry of Health and Dental Chamber of Macedonia, for the educator in an accredited program to modernize the process of licensing doctors, dentists and pharmacists in R. Macedonia.

In 2008, dams doctoral dissertation titled “The influence of sex hormones on periodontal tissue affection,” which earned the title of doctor of dental science.

Now is a member of the research team in the project “Relationship between oral and genital involvement with HPV- reason for vaccination: yes or no?”

She has published many papers in national and international journals and actively participated in several national and international seminars and conferences in the country as well as abroad.



Саша Вурзингер
Германија

Sascha Wurzinger, дипл. ing
Датум на раѓање: 13 мај, 1979
Компанија и позиција:
Меѓународниот менаџер на продажба во Schuetz Dental Group, Германија
Академска кариера:

2001 - 2006: Студии за индустриско инженерство / Германија



Емануел Морела
Италија

Prof. Emanuele Morella завршува Медицински факултет на Универзитетот во Милано во 1992 год. Ја одбранува докторската дисертација под менторство на под наслов Prof. A. Salvato под наслов ,, Неуромускулна дисфунцкија на TM3 со акцент на електромиографските аспекти".

Завршува специјализација по дентална медицина во 1995, додека специјалистичкиот курс по ортодонција го завршува следната година.

Во периодот од 1993 до 2003 интензивно посетува голем број на усовршувања и специјализации како на пример специјализацијата по максилофацијална хирургија (University Medical Habana) или интензивните истаржувања на Универзитетите во Хавана (Universities Calixto Garcia Habana).

Денес е ангажиран на голем број на универзитетски позиции како на пример визитинг професор на University UNIBE (University Iberio Americana), UFO university post graduate Tirana (ALBANIA), Раководител на Lombardy за пиезохирургија –AISI и Хонорарен Професор на University of Bari, координатор на Приватната школата за стоматологија dir Professor Agro Meto (Tirana) и едукатор за пиезохирургија на UNIVERSITA DI, S.D.Q.

Работи како главен истражувач и координатор на линијата на импланти и тоа Sl Monomac (company Facchini) и инструментариум на Avanzata Martin group Italy.

Активен член е на следниве асоцијации и тоа Academy of Piezoelectric , A.I.S.I, S.I.D.O, S.I.E, S.I.C.O.I, Socio Academy implant prostheses Dominican, R.M.V. Dental Group.





Sascha Wurzinger
Germany

Sascha Würzinger, Dipl. Wirt. Ing.
Date of birth: 13.05.1979
Company and position:
International Sales Manager at Schütz Dental Group
Academic Career:
2001 – 2006: Study of Industrial Engineering at Pforzheim University of Engineering/ Ger-many
2004 – 2005: Internship at Tecnológico de Monterrey



Emanuele Morella
Italy

•Medicine Degree:
Achieved in the academic year 1991/1992 . Dissertations completed with Prof. A. Salvato discussing a topic entitled " Neuromuscular dysfunction on ATM , with references electromyographic " . voting 100/110
•Specialization in Dentistry 1993/1995
•Specialization Course in Orthodontics
•Refresher courses 1993-2013
" Practical course and theoretical implant prosthetics " " Contemporary Issues on new technology for cather ablation" " Clinical forensic " " Practical course in periodontics " " graduate course of theoretical and clinical orthodontics " " Course endosseous implant " " Pathophysiology of masticatory system " " theoretical / Practical prosthesis " " Course orthodontics " " Diagnosis of TMJ pathologyCorso teorico –pratico di impianto protesi università tor Vergata –Roma
•Specialization Maxillofacial Surgery University Medical Habana
•Responsible scientist for universities Calixto Garcia Habana
•Responsible scientist for the line Monomac implantology
•professor for University UNIBE (University Iberio Americana)
•Post Graduate
•Tutor for surgical techniques Piezoelectric -UNIBE
•Responsible for Scientific implant line and piezoelectric surgery
•Referee for the Lombardy company porters development systems for implantology
•Contact Advanced Surgery MARTIN GROUP tecnicha in box
•YUXTA RIGENERATED INTRAOSSEUS
•Refresher courses 1986 -2013:
Skull mandibular occlusal dysfunction and use of EMG ; Dental Aesthetics ; Fixed prosthesis metal ceramics ; Use of articulators to individual values to use recording dell'assiografo ; Blade implants , screw and submerged with the aid of the attacks in OT CAP over dentures ; Total prosthesis ; Aesthetics and function ; Piezoelectric surgery ; Immediate loading .Laser
•Responsible scientist since 2005
•Contact person for piezoelectric surgery UNIVERSITA DI, S.D.Q
•Contact person for UFO university post graduate Tirana (ALBANIA)
•Coordinator for the School of Dentistry private dir Professor Agro METO (Tirana)
•Head of Lombardy for the piezoelectric surgery AISI
•Scientific Responsible for the implant line SI Monomac (company Facchini)
•Responsible Coordinator of surgery Avanzata Martin group Italy
•Adjunct Professor University of Bari for the Postgraduate in Implantology
Scientific systems iplantari Connest
For immediate load implantology at the University of Havana (Hospedale Carlisto Garsia) and surgery at the University Piezoeletrica Iberian American UNIBE .
Active member Academy of Piezoelectric (PIEZOSARGERY ACCADEMY)
Active Member A.I.S.I
Active member S.I.D.O
Active Member S.I.E
Active Member S.I.C.O.I
Socio Academy implant prostheses Dominican
Active Member R.M.V. Dental Group



Матија Горјанц
Словенија

Меѓународно признат специјалист по максилофацијална хирургија.По завршување на студиите по општа и дентална медицина и добивање на неколку студентски награди, добива специјалистички тренинг во Словенија на Универзитетскиот медицински центар во Љубљана, во Австрија на Универзитетската клиника за максилофацијлна и орална хирургија во Виена како и на Гете Универзитетот во Франкфурт на Клиниката за орална и имплантна хирургија.
После едногодишното работење на одделот за интензивна нега, специјализира максилофацијална хирургија и се посветува на хируршкото и истражувачо поле во области на третирање на лицева траума, ТМЗ нарушувања како и имплантна хирургија. Др.Горјанц и неговиот тим го воведуваат пристапот на отворена хирургија при третирање на фрактури на мандибуларниот кондил во клиничката пракса како и компјутерски асистирано планирање на постава на импланти.
Од 1998 има изведено повеќе од 10 000 имплантации со 99% осеоинтеграциска стапка на успешност кај сите индикациони класи.Има изведувано секаков тип на остеопластични процедури во имплантологијата, вклучувајќи синус лифт аугментации, транспозиција на алвеоларен нерв, коскени графтови. Тој е референтен доктор за еден од најголемите светски имплантни системи во светот како и предавач на многубројни светски конгреси и имплант форуми. Има одржувано курсеви по дентална имплантна хирургија и едукации во централна Европа каде повеќе од 400 доктори на медицина и стоматологија имаат земено учество. Тој е поранешен претседател на Словенечката асоцијација доктори по орална и максилофацијална хирургија, активен член на ЕАО и на Европската асоцијација за Кранио-максило и фацијална хирургија.
Има работено речиси 12 години на Клиниката за максилофацијална и орална хирургија при Универзитетскиот медицински центар во Љубљана каде беше и дел од едукативниот персонал на Универзитетот Љубљана.Денес е раководител на Имплантниот институт –една од најголемите приватни максилофацијални ординации во Словенија.Споделува клиничка експертиза со колегите овозможувајќи им интензивни индивидуални клинички курсеви.Подршка и мотивација за професионалните ангажмани наоѓа во фамилијата и регуларните спортски аквтиности- во трчање и планинарење.



Габриела Ќурчиева Чучкова
Македонија

Д-р Габриела Ќурчиева-Чучкова дипломирала и специјализирала на Стоматолошкиот факултет, Катедра по ортодонција, при Универзитетот “Св. Кирил и Методиј” во Скопје. Магистрирала во 1995 година, специјализирала 1996, докторирала 2005 година на истата катедра. Вработена е на Клиниката за ортодонција при УСКЦ “Св. Пантелејмон”, Скопје од 1992 година.

Нејзино поле на интерес во научно-истражувачката и клиничка дејност се функционалните и морфолошки промени во орофацијалниот систем како резултат на влијанието на функционалните пореметувања во растот и развојот, ран ортодонтски третман на дентоалвеоларни и скелетни дискрепанци, интердисциплинарен третман на импакции.

Автор е на голем број научни трудови објавени во домашни и странски стоматолошки и ортодонтски списанија, рецензент во стручно-научно списание, Активно учествувала со усни и постер презентации на симпозиуми и конгреси во земјата и странство, и во организација на симпозиуми и конгрес во земјата,.

Претседател е на Здружението на ортодонти на Македонија, член е на Европското ортодонтско друштво. Македонско стоматолошко друштво, Балканско стоматолошко друштво. Антрополошко друштво на Србија



Matija Gorjanc
Slovenia

Internationally renowned specialist in maxillofacial surgery. After completing his studies in general and dental medicine with distinction and winning several student awards, he received further specialized training in Slovenia at University Medical Centre in Ljubljana, in Austria at the University Clinic for maxillofacial and oral surgery in Vienna, and at the Oral and implant surgery clinic of J. W. Goethe University in Frankfurt/Main, Germany.
After working for a year in the intensive care unit, he specialized maxillofacial surgery and devoted most of his surgical and research focus to the treatment of facial trauma, temporomandibular joint disorders and implant surgery in particular. Dr. Gorjanc and his team introduced the open surgery approach in the treatment of fracture of the mandibular condyle into clinical practice as well as a computer-assisted planning system which enables optimal and objective accuracy of dental implant placement.
Since 1998 he has performed more than ten thousand implantations with an 99.0% osseointegration success rate in all indication classes. He is performing all osteoplastic procedures in implantology, including sinus floor augmentations, inferior alveolar nerve transpositions, bone grafts. He is an opinion leader and a reference surgeon for one of the major implant systems in the world as well as a lecturer at numerous world congresses and expert meetings. He directs courses on dental implant surgery and education in central Europe on which to date more than 400 doctors of medicine and dental medicine have taken part. He is a former president of the Slovenian maxillofacial and oral surgery association, an active member of the European Association for Osseointegration (EAO), European Association for Cranio-Maxillo-Facial Surgery (EACMFS).
For almost twelve years he has worked at the Clinical Department for Maxillofacial and Oral Surgery, University Medical Centre in Ljubljana, where he was also member of the teaching staff of Ljubljana University. Today he is the head of Implant Institute - one of the largest maxillofacial private clinics in Slovenia where he is completely devoted to his patients. He is also sharing his clinical expertise with colleagues by occasionally providing intensive individual clinical courses. His finds a lot of support and motivation for his professional performance, personal competence and integrity in his family and in regular sports activities - particular in running and mountaineering.



Gabriela Kjurchieva Chuchkova
Macedonia

Dr. Gabriela Kjurchieva-Chuchkova received her dental and orthodontic education at the Faculty of Dental Medicine, Department of Orthodontics, University “Ss. Cyril and Methodius” in Skopje. She finished her postgraduate studies in orthodontics and received her master degree B. Sc. in 1995, specialisation 1996, and PhD 2005. Since 1992 she is emploed at P.H.O. University Dental Clinical Center, Department of Orthodontics, Skopje

Her main fields of research are functional and morphological changes of the orofacial region due to influence of functional disturbances on growth and development, cephalometric standards, early orthodontic treatment of dentoalveolar and sceletal discrepancy, interdisciplinary treatment of impacted teeth.

Dr Kjurchieva-Chuchkova is an author of scientific papers published in domestic and foreign journals, and an invited reviewer of journal. She presented her work at numerous congresses home and abroad, organizing conferences and congresses in the Republic of Macedonia.

She is President of the Macedonian Orthodontic Society, member of the European Orthodontic Society. Balkan Stomatologic Society (BaSS), Ortodontsko drustvo Srbije i Crne Gore, Antropolosko Drustvo Srbije



Тамер Тузунер
Турција

Тамер Тузунер е вонреден професор на Катедрата за детска и превентивна стоматологија на Стоматолошкиот факултет при Караденив техничкиот универзитет во Трабзон, Турција.

Неговото поле на истражување од областа на стоматологијата ги опфаќа глас - јономер цементите, антимикробните соединенија во стоматологијата, материјалите за прекривање на пулпата, флуоридите и залевачите на фисури, постоперативна перцепција на болка, управување со однесувањата во детската стоматологија како и употреба на ласерот во детската стоматологија.

На почетокот од својот научен и работен век, Проф. Тузунер работел на Стоматолошкиот факултет на Гази Универзитетот во Анкара, а од 2008 година работи како вонреден професор на Стоматолошкиот факултет во Трабзон.

Во текот на својата професионална кариера соработувал со Гринвич универзитетот, одделот за биоматеријали во Лондон, Велика Британија. Член е на Турското здружение на детски стоматолози и Европското здружение на детски стоматолози.

Рецензент е на Journal of Applied Oral Science,European Journal of Dentistry и Australian Dental Journal. Член е на GC Corp. MI Board. Активно учествувал на голем број меѓународни конгреси и симпозиуми. Има објавено повеќе од 30 научни и стручни трудови во меѓународни стручни и научни списанија.



Енита Накаш
Босна и Херцеговина

Др. Енита Накаш, родена во Сараево 07.06.1977. Специјалист по ортодонција (2008 год), магистрирала 2005 год, а докторирала 2011 година.

Шеф на Катедрата за ортодонција при Стоматолошки факултет во Сараево од 2011 година, и Претседател на Ортодонтското Друштво на БиХ.

Во својата струка се едуцирала на курсеви, и конгреси во својата земја и странство (Австрија, Финска, САД).

Учествувала со свои трудови (постер, усни презентации и пленарни предавања) на бројни конгреси и симпозиуми во земјата и странство.



Tamer Tüzüner
Turkey

Positions and Honors.
1997-2002 Gazi University, Faculty of Dentistry, Ankara, Turkey

2002-2008 Gazi University, Faculty of Dentistry, Department of Pediatric Dentistry, Ankara, Turkey (PhD, DDS)

2008- Karadeniz Technical University, Faculty of Dentistry, Department of Pediatric Dentistry (Assist Prof) Trabzon, Turkey

2013- Karadeniz Technical University, Faculty of Dentistry, Department of Pediatric Dentistry (Assoc Prof) Trabzon, Turkey

Other Experience and Professional Memberships

•Collaborated with Greenwich University Biomaterial Department, London, UK

•I have animal ethichs, statistical and pediatric dentistry training certificates

•I am a member of Turkish Pediatric Dentistry Society

•I am a member of European Pediatric Dentistry Society

•I am reviewer in Journal of Applied Oral Science,European Journal of Dentistry,Australian Dental Journal



Enita Nakash
Bosnia and Herzegovina

The biographic dataPh.D.. Nakas general, specialist orthodontics, orthodontics
07.06.1977 Sarajevo, Bosnia and Herzegovina
The course of education:
1991 finished primary school in Sarajevo
1991-1993 Middle School in Sarajevo
1993-2001 Faculty of Dentistry, Sarajevo
2001-2003 Postgraduate studies, School of Dental Medicine in Sarajevo
2005 Thesis defended at the Faculty of Dentistry in Sarajevo entitled “Effect of oral disinfectants Streptococcus mutans levels in patients with fixed orthodontic appliance”
2008 Specialist exam-specialist orthodontics, orthodontics
2011 doctoral thesis defended at the Faculty of Dentistry in Sarajevo entitled “Assessing the importance of concentration and application interval of local bisphosphonate-clodronata during orthodontic treatment”

Work Experience:
2000-2002 Demonstrator, Department of OrthodonticsSarajevo School of Dentistry
2002-2006 Assistant, Department of OrthodonticsSarajevo School of Dentistry
2011Assistant professor, Department of OrthodonticsSarajevo School of Dentistryc)
2011 Head of Orthodontic Department , Sarajevo school of dental medicine, University of Sarajevo
2013 President of the Orthodontic Society of Dental Association of Federation BiH



Билјана Капушевска
Македонија

Професор на Катедрата по стоматолошка протетика при Стоматолошкиот факултет,У.КИ.М. во Скопје, Магистер по стоматолошки науки 1990, Доктор по стоматолошки науки 1998, Примариус 2010.

Автор е на 150 научни и стручни трудови, учебни помагала, монографии и едукативна литература: „Инструменти и апарати за заботехничка лабораторија (2005 г.) - коавтор, „Сила на мастикација на забите носачи на фикснопротетичките конструкции во услови на намалено пародонтално здравје“ (2010 г.) – автор, „Болка и осетливост на препариран и импрегниран заб во корелација со количеството на флуор“ (2012 г.) – автор, „Технологија на фиксни протези (мостови)“ (2013 г.) – автор, Бруксизам и оклузални парафункции – општ дел (2014 г.) – автор и Бруксизам и оклузални парафункции – специјален дел (2015 г.) - автор. Се јавува како истражувач во научно-истражувачкиот проект „Асоцијација помеѓу орална и генитална афекција со ХПВ. – причини за навремено вакцинирање: Да или Не? “ (2013 г.), како носител и главен истражувач на проектот „Анализа и евалуација на состојбата на оралното здравје и интервенциите кај пациенти од ЈЗУ СКЦ Свети Пантелејмон, Скопје во период 2012-2014 година“ (2014 г.), како и учесник во меѓународниот проект „Gallup World Poll (2014 г.) “.

Посебен интерес во работата врз пациентите, и е изработка на фикснопротетички конструкции кај пациенти чии заби се дискутабилни, со намалено пародонтално здравје. Друго подрачје на испитување се пациентите со ТМД, бруксизам, компликации на ТМЗ и мастикаторната мускулатура, нивна навремена дијагноза и терапија.



Марија Пеева Петреска
Македонија

Проф. д-р Марија Пеева-Петреска, магистерскиот труд и докторската дисертација од областа на оралната хирургија ги реализирала на Стоматолошкиот факултет при Универзитетот “Св. Кирил и Методиј” во Скопје, каде од 2010 година ги изведува наставните активности.

Има 25 годишно работно искуство на Клиниката за орална хирургија и во континуитет остварувала повеќекратни професионални студиски престои во Германија, САД, Словенија и Австрија.

Член е на домашни и интернационални професионални организации, преку кои посетува европски и светски конгреси, симпозиуми и едукативни програми и истите ги имплементира и развива на домашно тло како претседател на здружението на специјалисти по орална хирургија на Македонија.

Автор е на бројни стручно-научни трудови публицирани или презентирани во земјата и во странство а како поканет предавач учествува на Балкански и домашни интернационални конгреси и симпозиуми.



Biljana Kapushevska
Macedonia

Biljana Kapusevska is a professor at the department for dental prosthodontics at the faculty of Dentistry – University St. Cyril and Methodicus, Republic of Macedonia. Magistrate of dental sciences 1990, doctorate of dental sciences 1998, primaries 2010.

Author of 150 scientific articles, monographies, textbooks and educational literature. “Instrumensts and apparatuses in the dental laboratory’’ (2005) – textbook; ‘’Mastication force of the dental abutments from fixed partial dentures in conditions of deteriorated periodontal health (2010) – monographie; ‘’Pain and sensitivity of prepared and impregnated tooth in correlation with the quantities of fluor (2012) – monographie; ‘’Tehnology of fixed partial dentures (dental bridges)’’ (2013) – textbook , ‘’Bruxism and occlusal parafunctions – general section’’ (2014) – author, ‘’Bruxism and occlusal parafunctions – special section’’ (2015 r.) - author. She appears as a researcher in the scientific research project “Association between oral and genital HPV involvement. - Reasons for timely vaccination: Yes or No? “(2013), as the main and principal investigator of the project” Analysis and evaluation of the state of oral health interventions in patients from PHI DCC St. Panteleimon, Skopje period 2012-2014 “(2014), and participant in the international project “Gallup World Poll (2014).”

Special interest in her clinical work is fabrication of fixed partial dentures on patients whose teeth are questionable and with deteriorated periodontal health. Another of her research areas are patients with TMD, bruxism, complications on TMJ and mastication muscles, their timely diagnosis and treatment.



Marija Peeva Petreska
Macedonia

Prof. D- r. Marija Peeva-Petreska has completed her Master’s thesis and Doctoral dissertation in the field of oral surgery at the Faculty of Dentistry at the University “St. Cyril and Methodius” in Skopje.

Additionally, she has been carrying out teaching activities there since 2010. She has 25 years of working experience within the Clinic for Oral Surgery, during which time she has continually undertaken multiple professional study visits in the USA, Germany, Slovenia and Austria. She is a member of various national and international professional organizations through which she regularly participates in European and world-wide congresses and symposia.

As the president of the Association of Specialists in Oral Surgery in Macedonia, she has implemented and developed many such educational programs in her native country. She is the author of numerous scientific papers which have been presented and publicized in Macedonia as well as abroad. As a guest lecturer, she is frequently involved both in regional and global congresses and symposia.



Илијана Муратовска
Македонија

Доц.д-р Илијана Муратовска е родена 1969г. во Скопје. На Стоматолошкиот факултет при УКИМ дипломира во 1992г. со просечен успех 9.33. Запишувајќи ги постдипломските студии во 1994г. станува дел од наставниот кадар кој активно учествува во студентските вежби и воедно посетува и учествува во бројни домашни и меѓународни конгреси се до денешен ден.

Од 1998г. е специјалист по областа Реставративна стоматологија и Ендодонција, на која катедра го брани магистерскиот труд во 2004г. Со звањето 'Доктор на стоматолошки науки' се стекнува во 2010г. кога станува и раководител на Клиниката за Болести на забите и Ендодонтот.

Во 2013 година е избрана за Доцент на соодветната катедра и потоа истата година станува продекан на Стоматолошкиот факултет при УКИМ. Во текот на својата континуирана едукација, објавува трудови, учествува со презентации и постери на конгреси и семинари и воедно реализира претстои на Универзитетите во Амстердам, Виена и Тенеси, Америка.



Марина Ефтимоска
Македонија

•Родена на 04 септември 1973 год. Во Скопје, Р. Македонија
•Средно бразование- УСО "Никола Карев" Скопје во 1991 год.
•Стоматолошки факултетво 1997 год. Со среден успех 8,35.
•Запишана на постдипломски студии 2003 година
•Специјалист по болести на забите и ендодонтот- 2005 год.
•Избрана во звање помлад асистент по предметот Болести на забите и ендодонтот, на ден 27.12. 2006 година.
•Со создавањето и формирањето на Стоматолошката ревија од страна на Стоматолошкиот факултет, зема активно учество во објавување на трудови од областа на кариологија и ендодонција.
•Во периодот од 2006-2009 година зема учество како млад истражувач во меѓународен проект со наслов Корелација помеѓу орална хигиена, pH на плунката и дентален плак во фреквенцијата на кариесот и негова контрола преку современи мерки (кај различна популација Македонија и Грција)
•Во јуни 2011 година јавно го брани својот магистерски труд со наслов "Компаративна анализа меѓу конвенционалнот и хемо-механичкиот метод на елиминација на кариес", по што се стекнува со звањето магистер.
•Автор е на многу стручни публикации и учесник на домашни и меѓународни стоматолошки конгреси.
•Во декември 2014 година јавно ја брани докторската дисертација со наслов "Влијание на различни материјали за директно прекривање врз хистопатолошкиот одговор на пулпата"



Iliana Muratovska
Macedonia

Assoc.Prof. Dr. Iliana Muratovska was born 1969. Skopje. She graduated in 1992 on The Faculty of Dentistry at “Ss Cyril and Methodius” University in Skopje, with GPA 9:33. After the postgraduate studies in 1996 she becomes part of the teaching staff, actively participate in student exercises and also attends and participates in numerous national and international congresses to this day.

Since 1998.she is a specialist in the field Restorative dentistry and Endodontics, where she defended her MD thesis in 2004.With the title ‘Doctor of Dental Sciences’ gains in 2010. and in the same time she becomes a Head of the Department for Restorative dentistry and Endodontics.

In 2013 she was elected as an Associated Professor of the appropriate department and later that year became vice-dean of the Faculty of Dentistry at “Ss Cyril and Methodius” University in Skopje. In hers continuing education, she publish papers, participate in presentations and posters at conferences and seminars and also realized ahead of universities in Amsterdam, Vienna and Tennessee, USA.



Marina Eftimoska
Macedonia

- Family name: EFTIMOSKA
- First name: MARINA
- Date of birth: 4th September 1973, in Skopje, R. Macedonia
- High School - USO “Nikola Karev“ Skopje 1991.
- Faculty of Dentistry, Skopje 1997.
- Specialist in Diseases of the teeth and endodontic - 2005.
- Elected in position of Junior Assistant in the subject Diseases of the teeth and endodontics, 27.12. 2006.
- With the creation and establishment of the Dental Review by the Faculty of Dentistry, actively participating in the publication of papers on kariology and endodontic.
- In the period 2006-2009 took part as a young researcher in international project titled Correlation between oral hygiene, the pH of saliva and dental plaque in the frequency of caries and its control through modern measures (among different population of Macedonia and Greece)
- Master degree thesis “Comparative analysis between conventional and chemo-mechanical method of elimination of caries” Skopje, 2011
- Author of many publications and participant in national and international dental congresses.
- PhD thesis “Influence of different materials for direct pulp capping to histopathological response of a pulp”



Љиљана Тихачек Шојиќ
Србија

Др. Љиљана Тихачек Шојиќ, редовен професор, доктор на стоматолошки науки, специјалист, на Клиниката за стоматолошка протетика на Стоматолошкиот факултет на Универзитетот во Белград е од 1985.

Автор е на повеќе монографии, учебници за редовна и постдипломска настава и коавтор во меѓународни научни монографии.Има објавено околу 250 трудови од кои 30 се во часописи на СЦИ листата. Носител е на права за четири патентни иновации.

Добитник е на голем број награди од областа на наука и пронајдоци.

Ментор е на 10 магистерски и докторски дисертации, соработник во три научни истаржувачки проекти и раководител на два меѓународни.

Актуелен продекан за настава на Стоматолошкиот факултет на Универзитетот во Белград.

Член е на повеќе стручни интернационални домашни асоцијации.



Мирјана Поповска
Македонија

Проф. д-р Мирјана Поповска е родена на 11.11.1959 година.

Дипломирала во септември 1984 година на Стоматолошкиот факултет во Скопје, а се вработила во јуни 1985 година во Стоматолошкиот клинички центар во Скопје.

За асистент по предметот болести на устата и пародонтот е избрана во 1989.

Во јуни, 1991 година магистрирала од областа болести на устата и пародонтот, во април 1994 го положила специјалистичкиот испит, а во мај 2000, докторирала на истоимениот предмет.

Автор е и коавтор на повеќе од 150 статии објавени во домашни и странски реномирани часописи.

Истотака е автор на 5 учебника, 3 практикуми и 3 стручни книги наменети за студентите по стоматологија, специјализанти, магистранти докторанти и доктори по стоматологија.

Моментално е раководител на III циклус студии-докторски студии по стоматологија и продекан за наука на Стоматолошкиот факултет во Скопје.



Ljiljana Tihaček Šojić
Serbia

Tihaček-Šojić Đ. Ljiljana
Position - Professor
Scientific field - Clinical Dental Sciences
Appointment to position 2009 School of Dental Medicine, University of Belgrade Clinical Dental Sciences
PhD 1996 School of Dental Medicine, University of Belgrade Dental Sciences
Diploma 1985 School of Dental Medicine, University of Belgrade Dentistry
List of courses within the curriculum for the first and second level where professor is involved
Course The title of the study program, type of the study
1. Preclinical prosthodontics Integrated studies of dental medicine
2 .Removable prosthodontics Integrated studies of dental medicine
3 Fixed prosthodontics Integrated studies of dental medicine
4. Final course: Restorative dentistry Integrated studies of dental medicine
5 Basic principles of dental practice Integrated studies of dental medicine
6 Basics of scientific work and research Integrated studies of dental medicine
7 Gerodontology Integrated studies of dental medicine
8 Urgent dental care Integrated studies of dental medicine
9 Complex partial dentures Specialistic academic studies
10 Partial denture Basic vocational studies – dental tehnician



Mirjana Popovska
Macedonia

Prof.. Dr. Mirjana Popovska is born on 11.11.1959 year.

She graduated at Dental Faculty in September 1984, and employed at the Dental Clinical Center in Skopje in June 1985.

She was elected as assistant of the subject oral pathology and periodontology in 1989.

In June, 1991 get master degree of oral pathology and periodontology, in April 1994 passed the specialist exam, and in May 2000, PhD of the same field.

She is author and co-author of more than 150 articles published in national and international renowned journals.

It also is the author of six textbooks, three workshops and three textbooks designed for dentistry students, specialists, MSc, PhD and Doctors of Dentistry.

She is currently Head of the III-cycle studies – for PhD in dentistry and vice dean for science at the Faculty of Dentistry.



Соња Апостолска
Македонија

Соња Апостолска е вонреден професор на Стоматолошкиот факултет при Универзитетот “ Св.Кирил и Методиј “ во Скопје. Во 1994 година се здобива со титулата магистер , а во 2002 година со доктор на стоматолошки науки на Болести на забите и ендодонтот .

Во 1995 година специјализирала на Катедрата по Болести на забите и ендодонтот.

Таа е шеф на Катедрата за болести на забите и ендодонтот. Автор е на 2 учебника за студентите по стоматологија, како и на 3 монографии .

Била претседател на Здружението на специјалисти по Болести на забите и ендодонтот кое е дел од Македонското Стоматолошко Друштво од 2004-2010 . Од 2010 година до денес, е Претседател на Македонското Стоматолошко друштво. Таа е член на ЕРО ,ФДИ , автор и ко- автор на повеќе од 100 стручни и научни трудови .

Официјален презентер е на компанијата Coltene , Whaledent , Швајцарија.

Има одржано предавања и курсеви на теми поврзани со естетиката, ендодонцијата , атхезивната стоматологија, белењето на забите и новиот COMPOONEER Директен Композитен Винир Систем.



Николина Георгиева
Бугарија

Инг. Николина Георгиева е управител на фирмата Атлантис од Бугарија, производител на дентални и медицински ласери.

Од 1982 година активно работи на полето на научните достигнувања и технолошка примена на ласерите.

Од 1991 е вклучена во изработка на тераписки протоколи за денталните ласери.

Автор е на неколку клинички упатства за високоенергетските диодни и терапевтски ласери за стоматолози и општи доктори.

Поседува огромно искуство како лектор на Дентални форуми.



Sonja Apostolska
Macedonia

Sonja Apostolska is an Associate Professor at the Faculty of Dentistry at the University of Ss. Cyril and Methodius in Skopje. In 1994 she becomes an MSc, and in 2002 she becomes a PhD in Restorative dentistry and endodontics.

In 1995 she obtained the title of specialist in Restorative Dentistry and Endodontics. She is the

Chief of Department of Restorative Dentistry and Endodontics. Mrs.Apostolska is the author of 2 student books for students who study dentistry and also published 3 monographs.

She was a president of the Association of Specialists in Restorative Dentistry and Endodontics which is part of the Macedonian Dental Society, from 2004 to 2010. Since 2010 until today she has been the President of the Macedonian Dental Society.

She is a member of ERO, FDI and author and co-author of more than 100 professional and scientific papers.

She is the official presenter of the company Coltene, Whaledent, Switzerland. She has held lectures and courses in the field of aesthetics, endodontics, white bleaching and COMPOONEER Direct Composite Veneering System.



Nikolina Georgieva
Bulgaria

Ing. Nikolina Georgieva is the manager of the company Atlantis from Bulgaria , a manufacturer of dental and medical lasers.

Since 1982 actively working in the field of scientific achievements and technological application of lasers.

Since 1991 she is involved in the preparation of therapeutic protocols for dental lasers.

Author of several clinical guidelines for high-energy diode and therapeutic lasers for dentists and physicians.

She possesses vast experience as a lecturer at Dental forums.

Colgate®

ВИ ГО ПРЕТСТАВУВАМЕ НОВИОТ СТАНДАРД ВО ЗАШТИТАТА ОД КАРИЕС

ДОКАЖАНО НИЗ 8 ГОДИНИ КЛИНИЧКИ ИСТРАЖУВАЊА И ВКЛУЧЕНИ 14000 УЧЕСНИЦИ



Про Аргин Технологија

⊕

Флуор

- Се бори со шеќерните киселини во плакот– причинител број 1 во настанувањето на кариес[1,2]
- 4 x поголема реминерализација*[3]
- Скоро 2 X поголемо намалување на почетниот кариес †[4]
- 20% поголемо намалување во појавата на кариес ‡[5]

Флуориди



Македонско Стоматолошко Друштво

Препорачано од Македонско Стоматолошко Друштво

COLGATE - ПОСВЕТЕНИ НА ИДНИНА БЕЗ КАРИЕС

* Резултати од студија за реминерализација споредено со стандардна паста за заби со флуор, двете со 1450ppm флуор

† Резултати од 6 месечна студија за проценка на подобрувањето кај раниот кариес на емајлот со користење на QLF™ (Квантитативно Светлечко-индуцирана флуоросценција) метод споредено со стандардна паста за заби со флуор, двете со 1450ppm флуор

‡ Резултати од 2 годишна клиничка студија споредено со стандардна паста за заби со флуор, двете со 1450 ppm флуор QLF е патент кој е во сопственост на Inspektor Research Systems BV

Цитирани научни трудови: **1.** Wolff M, Corby P, Klaczany G, et al. J Clin Dent. 2013;24(Spec Iss A):A45-A54. **2.** Data on le. Colgate-Palmolive Company. **3.** Cantore R, Petrou I, Lavender S, et al. J Clin Dent. 2013;24(Spec Iss A):A32-A44. **4.** Yin W, Hu DY, Fan X, et al. J Clin Dent. 2013;24(Spec Iss A):A15-A22. **5.** Data on le. Colgate-Palmolive Company

VII Конгрес на стоматолозите од Македонија со меѓународно учество
Охрид 11-14 Јуни 2015

VII Macedonian Dental Congress with International Participation
Ohrid 11-14 June 2015

ПЛЕНАРНИ ПРЕДАВАЊА

PLENARY LECTURES



Македонско стоматолошко друштво Macedonian Dental Society
www.msd.org.mk

КАНСКИ АНДРЕЈ

ШТО СТОМАТОЛОГОТ ТРЕБА ДА ЗНАЕ ЗА ВРОДЕНИТЕ АНИОМАЛИИ НА УСНАТА ПРАЗНИНА

Генетските абнормалности во устата се дисфункции и болести на забалото и оралните ткива, причинети од дефектни гени. Многу генетски абнормалности индицираат покомплесни пореметувања поврзани со наследни особини и недостатоци, или се резултат на спонтани генетски мутации.

Синдроми на главата и вратот

Постојат повеќе од 700 различни генетски синдроми на главата и вратот кои ги зесегаат телесните структури, но за среќа повеќето од нив се ретки. Зборувајќи за оние кои се сложени и опсежни здравствени проблеми, треба да се испита фенотипскиот спектар, епидемиологијата, начинот на наследување, патогенезата, клиничкиот профил на секоја состојба и можната терапија. Пациентите со сондроми имаат кардиоваскуларни, неврлошки, гастроинтестинални, ендокрини, дерматолошки, краниоскелетни, стоматолошки и други проблеми, така што пристапот треба да биде мултидисциплинарен, но не сите проблеми можат да се решат. Задача на медицината е да помогне на најдобар можен начин, да се намалат проблемите, болката, стигмата, и на луѓето со тежок инвалидитет да им се даде шанса да бидат рамноправни членови на општеството.

Одредени медицински состојби можеме да ги препознаеме и третираме успешно, а фокусот треба да биде на кранијалните деформации, расцепите на усна и непце, развојот на забите и растот на вилиците. Во мојата клиничка пракса се сретнав Gorlin-Goltz, Treacher-Collins, Apert, Cruson, Goldenhar и Pierre-Robin синдромите.

Бидејќи овие медицински состојби се ретки , Универзитетскиот Клинички Центар во Љубљана, кој покрива популација од 2 милиони жители, никогаш немаше доволно патологија за да развие комплексен краниофацијален центар, за да се третираат посложени случаи кои ги сретнував во мојата триесет годишна пракса. Овој проблем ги надминува моите сознанија и рамката на текстот.

Расцепи на усна и непце

Најчест краниофацијален деформитет е расцеп на усна и непце. Некомплетното сраснување на усната и непцето, се јавува самостојно или како дел на наследни синдромски заболувања. Фамилијарната застапеност на расцепи ги зголемува шансите за ова наследно пореметување. Расцепот на усна со или без расцеп на непце се јавува кај 1/700 новородени, повеќе кај машки деца, најчесто едностранo и тоа на левата страна, додека билатералните расцепи се поретки. Некомплетните расцепи, не ги зафаќаат ноздрите, додека комплетните влегуваат во нив. Повеќето типови на расцепи го вклучуваат и непцето. Типичен пациент со расцеп има дефект на палатумот кој комуницира со носната празнина.

Расцепите на усна и непце може да се третираат хируршки уште во рано детство. Менаџирањето на овие пациенти традиционално инволвира мулти-дисциплинарен тим, за координација на сите функционални и козметски процедури, како говор и функционална терапија. Расцепите на усна обично се третираат на возраст од шест месеци, мекото непце на возраст од една година (да се овозможи нормален развој на говор), а на тврдото непце на возраст од две години (да се намали ризикот од оштетување на витални центри за раст). Третманот во Центар за слух и говор секогаш е дел од терапевтскиот план.

Анодонција/хиподонција/олигодонција

Анодонцијата, односно вроден недостаток на заби, е наследна состојба кај која еден или повеќе трајни заби не се развиени, додека млечните заби обично еруптираат. Анодоцијата подразбира отсуство на сите заби, олигодоцијата вклучува недостаток на повеќе од шест трајни заби и хиподонцијата подразбира отсуство на неколку трајни заби (до шест).

KANSKY ANDREJ

WHAT THE DENTIST SHOULD KNOW ABOUT CONGENITAL ANOMALIES OF ORAL CAVITY

Genetic mouth abnormalities are dysfunctions and diseases of oral tissues and dentition caused bydefectieve genes. Many genetic oral abnormalities indicate more complex disorders and are linked toinherited traits and defects, or result from spontaneous genetic mutations.

Syndromes of the head and neck

There are over 700 different genetic syndromes of the head and neck affecting body structures, and fortunatelly most of them are rare. Discussing those complex and comprechensive medical problems, we should examine the phenotype spectrum, epidemiology, mode of inheritance, pathogenesis, clinical profile of each condition and possible therapy.

Syndromes patients have cardiovascular, nevrologic, gastrointestinal, endocrinal, dermatological, cranioskeletal, dental and other problems, so the approach to the patients should be multidisciplinary and not all the problems could be solved. The task of medicine is to help in the best possible way, to diminish problems, pain, stigma and heavily disabled people, give a chance to become an equal part of the society.

Certain medical conditions we my recognise and treat successfully, early focus should be on cranial deformations, cleft lip and palate, teeth developement, growth of the jaws. In my clinical practice I met Gorlin -Goltz, Treacher Collins, Apert, Cruson, Goldenhar, Pierre Robin syndrome.

As those medical condition are rare, Ljubljana University Medical Centre that covers 2 million population never had enough patology to develope a complex craniofacial centre, to cover more complex pathology.met in my thirty years of practise. The problem exceeds my knowledge and the frame of the text,

Cleft lip and palate (CLP)

The most common craniofacial deformity is cleft lip and palate (CLP), The incomplete fusion of the lip and palate, can appear alone or as a part of a hereditary syndrome, family history of clefting increases the chances of inheriting disorder. Cleft lip with or without palate occurs occurs in 1/700 births, it's seen more often in boys than girls, CLP more often appears on one side, most often on left, a bilateral cleft (BCLP) is less common. An incomplete cleft stops short of the nostril, a complete cleft goes into the nostril. All cleft types often involve the palate. A typical patient with cleft has defects in the roof of the palate, with opening into the nasal cavity.

CLP can be corrected with cleft surgery, performed in early childhood. Management of patients with CLP deformities traditionally involves a multi-disciplinary team, to coordinate all functional and cosmetic procedures, as well as speech and psychological therapy. Cleft lips are typically repaired at infant's six months, a soft palate at one year of age (to allow the normal developement of speech), surgical repair of a hard palate is performed at the patients 24 months (to lessen the risk of damaging vital growth centers). Speech and hearing services are allways included in the treatment plan.

Anodontia/hypodontia/oligodontia

Anodontija, also called congenitally missing teeth, is a hereditary condition in which one or more permanent teeth do not develope, though decidous teeth usually erupt. Anodontia involve the absence of all teeth, oligodontia involve more than six missing permanent teeth and hypodontia involve only some (up to six) missing teeth. Hypodontia has a negative impact on the development of upper and lower jaw, resulting in teeth spacing and oclusion problems. It is more common in males, incidence varies among populations.

Third molars (upper) lateral incisors, upper and lower second premolars (bicuspids) are the teeth that most frequently fail to appear. After diagnosis, we set the treatment plan. In cases where the primary teeth erupted, many dentists elect to leave the primary tooth in place to prevent malocclusion. If

Хиподонцијата има негативно влијание на развојот на горната и долната вилица и резултира со раздвоеност на забите и проблеми со оклузијата. Позастапена е кај машки, а инциденцата варира кај различни популации. Третите горни молари, латералните инцизиви, горните и долните втори премолари се забите кои најчесто недостасуваат. По дијагностиката се прави план на терапија. Кај случаите каде млечните заби се еруптирани, многу стоматолози избираат да ги остават за да се превенира малоклузија. Ако тоа не е можно, односно екстракција е неопходна , просторот се се покрива со ортодонтска протеза. Исто така е можно да се направи привремен мост или ретејнер и по завршеток на растот, забите кои недостасуваат да се надоместат со дентални импланти.

Олигодонцијата, а посебно анодонцијата бараат покомплексен приод кој вклучува мулти-дисциплинарен тим (педодонт, ортодонт, протетичар, орален хирург) за да се координираат сите процедури и да се изведат во соодветен тајминг.

Amelogenesis / Dentinogenesis imperfecta

Amelogenesis imperfecta е наследно пореметување, кое резултира со неправилно формирање на забниот емајл. Amelogenesis imperfecta исто така предизвикува пореметување во глеѓната минерализација на нормални количини глеѓ, или пак намалена глеѓна продукција. Dentinogenesis imperfecta е генетско пореметување кое причинува неправилно формирање на дентин. Неправилниот дентин доведува до рана абразија на емајлот. Двете состојби се среќаваат и кај млечните и кај трајните заби, и доведуваат до ослабнување, осетливост на темпратура и притисок, како и абразија на забите. Со цел да се заштитат забите, кај двете состојби препорачлива е иработка на вештачки коронки.

Прекубројни заби

Состојба со повеќе трајни заби кои може но и не мора да еруптираат. Може да се појават било каде во вилиците и се со абнормална форма. Најчест прекуброен заб е мезиоденс, мал заб со конусна коронка и краток корен лоциран меѓу максиларните централни инцизиви. Прекубројните заби се чести и во горната моларна регија (дистомолари или четврти молари). Покрај другите фактори, наследниот фактор има улога во развојот на прекубројни заби. Тие се почести кај деца од афектирани родители отколку кај останата популација. Мултипни прекубројни заби се сретнуваат кај пациенти со други заболувања или синдроми. Тука спаѓаат расцепите на усна и непце, dysostosis cleidocranialis (генетско пореметување на коските и развојот на забите) и Gardner syndrome (наследно пореметување кое води до карцином на колон).

Прекубројните заби се причина за преметена ерупција на други заби, поместување на трајни заби, збиеност и цистични формации. Менаџирањето на прекубројни заби е дел од сеопфатен план на терапија кој подразбира нивно отстранување со минимална колатерална штета и ублажување естетските, функционалните и емоционалните проблеми на пациентот. Важно е да се постави навремена дијагноза за да се овозможи нормален раст на трајните заби со што би се избегнале евентуални понатамошни проблеми. Стоматологот треба да ги контролира децата пациенти и да го евалуира ефектот од третманот.

Малоклузии

Синоними се лош загриз, оклузално пореметување, а може да бидат предизвикани од збиеност, прекубројни заби, недостаток на заби или неправилен раст на вилиците. Најголемиот број на малоклузиите се наследни и доведуваат до проблеми во џвакањето, говорот и до дисфункција на ТМЗ.

Кај малоклузиите кои се резултат на денталните причинители терапијата е ортодонтска, додека оние предизвикани од скелетни причинители потребно е хирушки да се третираат. Ортогнатната хирургија се применува за да се корегираат аномалиите при растот на вилиците и лицевите коски. Овие проблеми може да ги нарушат не само џвакањето и говорот, туку и општото здравје на индивидуата, како и лицевата естетика. Хирушкиот третман најчесто е спроведен од максилофацијален хирург во комбинација со ортодонтски третман. Во текот на хирушката интервенција изведена во општа анестезија, вилиците се поместуваат до коректна позиција со цел да се подобри оклузијата на пациентот и лицевата естетика.

this isn't possible, it may be necessary to extract the decidous tooth and close the gap with braces orthodonticaly. It's also possible to or cover the gap with a temporary bridge or a ratainer and when the growth is complete, missing teeth are replaced with dental implants.

Oligodontia and specially anodontia need more complex approach which involves a multi-disciplinary team (pediatric dentist, orthodontist, prosthodontist, oral surgeon) who need to coordinate all procedures and perform them in proper time.

Amelogenesis / Dentinogenesis imperfecta

Amelogenesis imperfecta is an inherited disorder, results in defective formation of tooth enemel, the hard surface covering tooth crowns. Amelogenesis imperfecta either causes problems in enamel hardening (mineralisation) of normal amounts of enemel, or causes less than normal enemel production. Dentinogenesis imperfecta is a genetic disorder causing defective formation of dentin, the mineralized material composing the majority of all tooth structure. Defective dentin causes the normal enemel layer covering it to flake off. Both diseases can effect decidous and permanent teeth, leaving them week, sensitive to temperature, pressure and prone to quick wear.

To improve the teeth's appearance and protect them from additional damage, full crown restorations are recommended for both conditions.

Supernumerary teeth

Supernumerary teeth are extra permanent teeth and may or may not erupt. Many are abnormally shaped and can appear anywhere in the jaws. The most common supernumerary teeth are mesiodens, small teeth with cone-shaped crown and short root located between the maxillary central incisors. Supernumerary teeth are also common in the upper molar area (distomolars or forth molars). While other factors also contribute, heredity playes a role in the developement of supernumerary teeth, since they are more common in children of the affected parents, than among the general population.

Multiple supernumerary teeth are rare in people with no other associted diseases or syndromes. Conditions frequently associated with higher incidence of supernumerary teeth include cleft lipe and palate, chleidocranial dysplasia (a genetic disorder affecting bone and teeth developement), Gardner syndrome (inherited disorder leading to colon cancer).

Supernumerary teeth can cause problems such as failed tooth eruption, permanent teeth displacement, crowding and cyst formations. Management of supernumerary teeth is part of a comprehensive treatment plan intended to eliminate them, with as little collateral damage as possible and alleviate the patient's esthetic, functional and emotional concerns.

It is important that diagnosis is set early anough, to allow normal growth of permanent teeth and to avoid possible problems in adult people. The dentist and should monitor the children and evaluate the treatment's effectiveness.

Malocclusion

A synonim is a bed bite, occlusion disorder, is caused by crowded teeth, extra teeth, missing teeth, irregular jaw growth. Most malocclusions are inherited genetically and can lead to problms with chewing, speaking, and also TMS disorders. The objective of the diagnosis and treatment management is to restore normal function, appearance and eliminate pain.

Dental causes of malocclusion is treated with orthodontical therapy, sceletal causes shoud be treated with surgery. Orthognathic surgery is performed to correct developmental growth abnormalities of the jaws and facial bones.

These problems can affect not only chewing and speech, but also the overall health of an individual, as well as the esthetic appearance of their face. Surgical treatment is usually performed by a maxillofacial surgeonand is performed in combination with orthodontic treatment. During the general anesthesia surgery, the jaws are moved to the correct position to improve the patient's occlusion and facial esthetics.

Терапија на дисфункцијата на ТМЗ предизвикана од малоклузија вклучува носење на штитник за превенција на абразија на забите, ортодонтска, медикаментозна или хируршка терапија.

Иако општите лекари и стоматолози се одговорни за евалуација, упатување и координирање на третманот, сепак потребен е мултидисциплинарен тим кој ќе постави сеопфатна дијагноза, ќе ги дефинира приоритетите во терапијата и ќе го следи долгорочниот план за постигнување на оптимални резултати. Детскиот стоматолог треба да го координира третманот на забите и орална хигиена, додека ортодонтот се вклучува кога има потреба од ортодонтски третман. Максилофацијалниот хирург е одговорен за хируршка реконструкција на било која максилофацијална скелетна деформација, протетичарот за протетскиот третман, оториноларингологот и аудиологот за проблеми поврзани со сегментот уво, грло и нос, а хирург пластичар за естетскиот аспект. Стручна помош е потребна и при проблеми со говорот, потоа при советување за генетските аспекти на состојбата како и од страна на психолог за надминување на ментални, емоционални и општествени аспекти на проблемот на пациентот и неговото семејство.

РЕХА КИСНИШЧИ

СОВРЕМЕНИТЕ ПРИСТАПИ, ДИЈАГНОЗАТА И ТРЕТМАНОТ НА ТЕМПОРОМАНДИБУЛАРНИТЕ НАРУШУВАЊА

Неодамна направени сенеколку обиди за да се разбере етиологијата на клиничката дијагноза и третманот на темпоромандибуларните нарушувања. Етиолошките фактори кои водат до темпоромандибуларните тегоби можат да бидат од мноштво причини особено интраартикуларно и резултираат со промени на дискот, синовијалните и ‘рскавичните слоеви кои се во предниот дел.

Мускулната нерамнотежа, од друга страна, исто така има клучна улога и во етиологијата и прогресијата на симптомите, како и во одговорот на третманот. Оттука точната клиничка дијагноза треба да се направи со цел како би се спровела соодветна шема и третман на пациентот.

Во одредени случаи мускулните елементи бараат да се претстават што е можно повеќе фактори како и можностите кои ги истакнуваат клинички знаци и симптоми. Интраартикуларните промени во анатомијата, биохемијата и ткивата треба да се откријат и менаџираат соодветно.

Опциите за третманот се разликуваат од препишување на фармаколошките агенси и механичките терапии и од минимално инвазивните интервенции за артротомијата на зглобот. Во оваа презентација ќе се даде преглед на темпоромандибуларните нарушувања. Ќе се дискутира за најсовремените дијагностички процедури и минимално инвазивниот третман.

Treatments for malocclusion-induced TMJ disorders may include wearing a mouth protector to prevent teeth grinding, orthodontic treatment, medication or surgery.

Although general practitioner and the dentist are responsible for the screening, referral and overall coordination of treatment, it may take a collaborative team of multi-disciplinary professionals who can deliver a comprehensive diagnosis, determine treatment needs and priorities, and monitor long-term planning and care for optimal results. A pediatric dentist should take care for coordination of dental treatment, regular oral hygiene and teeth maintenance, an orthodontist in cases requiring orthodontic correction treatments, an oral/maxillofacial surgeon for the surgical reconstructive correction of any maxillofacial skeletal deformities, a prosthodontist for prostodontic care, an otolaryngologist and audiologist for ear, nose and throat-related issues, a plastic surgeon for the esthetic aspects, a speech-language pathologist to assist with speaking problems, a genetic counselor for testing (counseling and guidance of inherited aspects of the condition), a psychologist to help the patient and family members cope with the mental, emotional and societal issues.

REHA KISNISCI

CONTEMPORARY APPROACHES, DIAGNOSIS AND MANAGEMENT OF TEMPOROMANDIBULAR DISORDERS

Recently several attempts have been made to understand the etiology of, clinical diagnosis and treatment ladder of temporomandibular disorders. Etiological factors leading to temporomandibular complaints although can be in multitude of reasons notably intraarticular cascade of events resulting in changes of disc, synovium and cartilaginous layers are in the forefront.

Muscular imbalances on the other hand also hold a crucial role both in the etiology and progression of the symptoms as well as response to the treatment. Hence exact clinical diagnosis should be made in order to institute proper treatment scheme for the patient.

In certain instances muscular elements require to be unveiled as possible factors as they can both initiate or accentuate the clinical signs and symptoms. Intraarticular alterations in anatomy, biochemistry and juxtaposing tissues should be detected and managed accordingly.

The treatment options vary from prescribing pharmacological agents to mechanical therapies and from minimally invasive interventions to arthrotomies of the joint. In this presentation an overview of the temporomandibular disorders will be given. Modern diagnostic modalities and minimally invasive treatments will be discussed.

КАРЛО ДИ ПАОЛО

КЛИНИЧКИ И НАУЧНИ ОСНОВИ ЗА ПРАКТИЧНИ РЕШЕНИЈА НА ПАЦИЕНТИ СО ТМД

Дијагностиката и третманот на темпоромандибуларните дисфункции (ТМД) во моментот претставува еден од најголемите професионални предизвици за стоматолозите. Една од основните контраверзии се однесува на недоволното познавање на факторите кои влијаат на развојот на овие дисфункции.

Овој недостаток често претставува потешкотија специјалистот да го избере и спроведе најсоодветниот третман за секој пациент поединачно. Базирано на клинички стекнатото искуство и атуелните научни сознанија во оваа презентација, авторот ќе ги претстави индикациите за различни оклузални третмани корисни за решавање на ТМД.

НИКОЛА СТОЈАНОВИЌ

ПРОГНОЗА НА УСПЕХОТ НА ЕНДОДОНТСКАТА ТЕРАПИЈА

Познавањето на исходот на ендодонтската терапија е еденод важните фактори кои го детерминираат изборот на тераписката процедура, особено во оние случаи кога постои дилема дали заболениот заб треба ендодонтски да се лекува или екстрахира и надаокнади со имплант или со некој друг облик на забен надоместок.

Успехот на примарната ендодонтска терапија е доста висок, но добариот исход на лекувањето зависи од начинот на кој се дефинира успехот, дали како отсуство на клинички и радиографски промени во пулпата и периапикалното ткиво, отсуство на клинички знаци и симптоми на зболувањето и намалување на периапикалното просветлување или отсуство на клиничките знаци и симптоми на заболувањето независно од состојбата на периапикалното ткиво.

Покрај ова, исходот на терапијата може да зависи и од многуте фактори: предоперативни, оние врзани со самата постапка на лекување – интраоперативни и фактори во посттерапискиот тек - постоперативни.

Многу истражувања се спроведени со цел да се воочи кој од овие фактори и во колкава мерка влијаат на успехот на лекувањето. Иако голем број од нив се во врска со исходот на ендодонтската процедура, литературните податоци и клинички студии укажуваат на значајно влијание на само неколку од нив.За голем број фактори сеуште не постојат доволно научни докази како би се поврзале со успехот односно неуспехот на лекувањето.

Заради тоа, целта на предавањето е да се прикаже успехот на примарната ендодонтска терапија и начинот на кој се одредува, да се анализираат факторите кои можат да го зголемат или намалат успехот на лекувањето и да се одговори на прашањето дали е можно со одредена сигурност да се предвиди исходот на ендодонтската процедура.

CARLO DI PAOLO

THE CLINICAL AND SCIENTIFIC BASES IN THE PRACTICAL MANAGEMENT OF TMD PATIENTS

Diagnosis and treatment of temporo mandibular joint disorders (TMD) are, currently, one of the biggest professional challenges for the dentist. One of the basic controversies is the unclear knowledge about the factors involved in the development of these disorders.

This lack often leads the specialist in front of the difficulty of choosing and managing the most suitable treatment for each patient. Based on clinical acquired experience and current scientific evidence, in this presentation the author introduce the correct indications of the different occlusal treatments useful for the resolution of the TMJ dysfunctions.

MACEDONIAN DENTAL SOCIETY

NIKOLA STOJANOVIC

PROGNOSIS OF ENDODONTIC TRERAPY

Knowing the outcome of root canal treatment is determinant to substantiate the clinical decision making process, especially when root canal treatment is weighed against the extraction of natural teeth and replacement by implant or prosthetic elements.

The success rate of root canal treatment is high, but the outcome depends on the way in which success is defined, whether an absence of clinical sign and symptoms with normal radiradiographic presentation, an absence of clinical sign and symptoms with reduction in size of periapical radiolucency or as absence of clinical sign and symptoms regardless of the presence or absence of periapical radiolucency. In addition, treatment outcome may depend on a number of factors classified into pre-, intra- and post-operative factors.

Numerous studies have been conducted with the aim of identifying which of these factors and to what extent influence the success of endodontic treatment. Although many factors have been assessed for their relationship to treatment outcome, literature data and clinical studies have showed a significant impact only a few of them.

For a large number of factors there is still not enough scientific evidence to link it with treatment success or failure. Therefore, the objectives of this lecture are to show the success rate of primary endodontic treatment and the way in which it is assessed using different outcome measures and criteria, to analyze the factors that can increase or decrease the success of treatment and to answer the question whether it is possible to predict the outcome of endodontic procedures.

ДЕЈАН МАРКОВИЌ

УРГЕНТЕН СТОМАТОЛОШКИ ТРЕТМАН – КЛУЧ ЗА УСПЕХ ПРИ ТЕРАПИЈА НА ПОВРЕДИ НА ЗАБИТЕ

Повредите на забите претставуваат 5-10% од повредите во детската возраст. Според својата клиничка слика и последиците, тие секако спаѓаат во најдраматичните состојби при кои ниту медицинскиот персонал ниту родителите не се снаоѓаат на најадекватен начин.

Правилната и правовремена прва помош и ургентниот стоматолошки третман се од клучна важност за успех на терапијата. Затоа, од исклучително значење е дефинирање на клучните места и начините на повредување, дефинирање на начините и задолжително спроведување на дијагностички процедури, како и прецизен редослед на тераписките постапки за секој тип на повреда. Обуката и континуираното освежување на знаењето на стоматолошкиот тим, како и на наставниците, особено на оние по физичко воспитување, родителите и другите, мора да бидат постојана обврска на континуираната медицинска едукација и на здравствено-образовната грижа

МАКЕДОНСКО СТОМАТОЛОШКО ДРУШТВО

ЏИПУНОВА БИЛЈАНА

СОВРЕМЕНИ АСПЕКТИ ВО АДУЛТНАТА ОРТОДОНЦИЈА

Адултната ортодонција не е новост, но денес таа секако дека значи повеќе од реорганизирање на изгубениот простор во денталниот лак. Не постојат фундаментални разлики помеѓу третманот во различни возрасти, но присутен е спектар на проблеми и тераписки солуции, кои не се асоцирани за адолесцентите. Мотивацијата и ткивниот одговор кај нив се поинакви, а проблем е и недостатокот на раст, што неретко го комплицира процесот.

Потребата од орална хирургија е поголема кај адултите него ли кај младите пациенти и генерално, процесот трае подолго. Еден од основните предуслови во адултната ортодонција е здрав пародонт, во спротивно веќе ослабената коскена потпора попушта под притисокот со што напредува оштетувањето.

Ќе бидат презентирани неколку адултни пациенти, со различни ортодонтски дијагнози, и индивидуален тераписки план дизајниран според оклузалните проблеми. Повеќето пациенти се мултидисциплинарни кандидати, и така се третирани.

Може да се заклучи дека за потполн успех во оралната рехабилитација, есенцијално е да се постигне ефективна комуникација со пациентите за разбирање на нивните мотиви и очекувања од третманот, високо ниво на доверба и соработка, како и избор на оптимална физиолошка тераписка постапка.

DEJAN MARKOVIĆ

EMERGENCY DENTAL TREATMENT - THE KEY TO SUCCESS IN THE TREATMENT OF TRAUMATIC DENTAL INJURIES

Teeth injuries represent 5-10% of all injuries in childhood. By its clinical picture and the consequences they certainly belong to the most dramatic situations in which both, parents and medical staff, often can't cope in the most appropriate manner.

Proper and in time first aid and emergency dental treatment are crucial for the success of therapy. It is therefore of utmost importance to define key sites of injury and the ways in which the injuries happen, methods and mandatory diagnostic procedures, and to specify the sequence of therapeutic procedures for each injury type. Time elapsed from injury is also important for the course and outcome of the therapy. Training and continuous updating of knowledge of the dental team, as well as their educators, physical education teachers, parents and others which are in frequent contacts with kids, should be a permanent obligation of continuous medical education and health-educational activity.

DZIPUNOVA BILJANA

CONTEMPORARY ASPECTS IN ADULT ORTHODONTICS

Orthodontics for adult s is not new. But today, adult orthodontics involves much more than regaining lost arch space. There are no fundamental differences between treatment for adults and children. We have unrestricted range of problems and solutions, more than those associated with adolescents. Motivation and tissue answer are different, as a lack of growth which usually complicated the problem.

The need of oral surgery is much more common in adult orthodontics than in treating younger patients, and generally the process lasting longer. One of the critical factors for the success of adult orthodontics is the health condition of the parodontium, because the already weakened jaw bone may not withstand the applied pressure and could cause permanent damage.

It will be presented few cases of adult patients, with different malocclusions. Therapy plan was individually designed for all of them according to occlusal problems. Many patients are multidisciplinary candidates and interdisciplinary team were involved in all cases.

It can be concluded that it is essential for therapist to establish an effective communication with patients to understand their desires in relation to the treatment, achieving a higher level of trust, cooperation and successful therapy.

ЕНРИКО ФАКО

ПРАВОТО НА ПАЦИЕНТОТ ДА НЕ СТРАДА И ДОЛЖНОСТА НА СТОМАТОЛОГОТ ДА ГАРАНТИРА ГРИЖА БЕЗ АНКСИОЗНОСТ И БОЛКА

Стравот од дентална болка се смета за универзален феномен и ги афектира околу 25-30% од пациентите. Потеклото на стравот од дентална болка е мултидимензионален и ги вклучува ендогените и егзогените причини.

Некои типови на психолошки нарушувања се пофрекфентни кај пациентите со дентална анксиозност. Анксиозноста, паничните напади и посттрауматскиот стрес можат да го зголемат стравот од денталните интервенции, при што денталната фобија е претставена најчесто како последица од претходното трауматско искуство.

Денталната анксиозност влијае на целокупниот живот на пациентот. Очекуваната болка и перцепцијата на болка ја компромитира способноста на пациентот да ја разбере информацијата која ја проследува терапевтот пред интевенцијата, при што се зголемува анксиозноста и ризикот од компликации во тек на интервенцијата.

Соодветниот психолошки третман и употребата на седација со бихејвиорални техники (јатроседација и хипноза) од страна на терапевтот претставуваат есенцијални чекори за обезбедување на сигурност во тек на интервенцијата и превенција на ургентните состојби. На овој начин се зголемува целокупниот квалитет на грижа во стоматологијата.

ВАСИЛКА РЕНЏОВА

МЕНАЏИРАЊЕ И ПРЕВЕНЦИЈА НА ДЕНТИНСКА ПРЕОСЕТЛИВОСТ

Дентинската хиперсензитивност, или цервикална дентинска сензитивност, е значаен клинички проблем. Преваленцата на дентинската хиперсензитивност варира зависно од видот на истражувањето. Дентинска хиперсензитивност настанува кога одредени дразби предизвикуваат истекување на денталниот флуид од пулпата према надвор што ги активира интрадентинските нервни завршетоци и предизвикува појава на болка.

Менаџирањето на оваа состојба бара добро познавање на комплексноста на проблемот, како и различните можности за третман. Денеска постојат голем број на можности кои се користат за третман, елиминација и менаџирање на хиперсензитивноста.

Долготрајното решавање на проблемот е поуспешно кога покрај контрола на болката, стратегијата на третман вклучува и елиминација или редукција на етиолошките фактори. Дентинската хиперсензитивност најдобро се решава преку терапија во домашни услови, терапија во ординација и комбинација од двете.

ENRICO FACCO

THE RIGHT OF THE PATIENT NOT TO SUFFER AND THE DUTY OF THE DENTIST TO GUARANTEE CARES WITHOUT ANXIETY AND PAIN

Dental fear can be considered as an universal phenomenon with different cultural features; it affects no less than 25-30% of patients, leading to delay or avoid attendance. The origin of dental anxiety is multidimensional and includes both endogenous and exogenous causes. Several psychological disorders are more frequent in patients with high dental anxiety. Trait anxiety, panic attacks and post-traumatic stress disorders may increase anxiety in the dental setting; on the other hand, dental phobia may be due to previous traumatic experiences and/or bad information causing distrust of dental professionals, patient's helplessness, threat for autonomy loss and violation. Severe systemic diseases may also increase dental anxiety, related to previous bad experience with medical invasive procedures. As a result, dental anxiety is far from being a simple entity and makes psychology and behavioural sciences an essential component of dentist's competence.

Dental anxiety involves a wide ranging and dynamic impact in patients' life, besides avoidance behaviour. The expected suffering and pain perception during dental treatment care impairs the patient's capability of understanding the information provided before treatment and causes a relevant increase of anxiety and stress reaction during dental treatment, thus increasing the risk of emergencies.

An appropriate psychological assessment, the use of conscious sedation with pharmacological and/or behavioral techniques (such as iatrosedation and hypnosis) and an adequate skill in local and regional anesthesia are the essential steps to assure both safety, emergency prevention and the appropriate overall quality of care in dentistry.

VASILKA RENDJOVA

MANAGEMENT AND PREVENTION OF DENTIN HYPERSENSITIVITY

Dentinal hypersensitivity, or cervical dentinal sensitivity, is a significant clinical problem. The prevalence of DH varies widely, depending on the mode of investigation. Dentinal hypersensitivity results when stimulation causes the fluid in open dentinal tubules to undergo pressure changes, which activates mechanoreceptor nerves and results in pain. DH is diagnosed after elimination of other possible causes of the pain.

The management of this condition requires a good understanding of the complexity of the problem, as well as the variety of treatments available. There are numerous methods used to treat, eliminate or manage hypersensitivity.

Long-term management is most successful when, in addition to pain control, treatment strategies include the elimination or reduction of contributing factors. Dentin sensitivity is managed best through self-care, professional care, or a combination of the two.

КНУТ ХАФШМИТ

IPS E-MAX SYSTEM
МОЖНОСТ ДА СЕ СМЕНИ ВАШИОТ СИСТЕМ

За да се овозможи естетска и функционална рехабилитација кај пациенти со потреба од комплескна дентална нега,не е потребно само јасно дефиниран дентален план ,туку и современ мултифункционален целосно керамички систем.
Оваа кратко,практично ориентирано предавање ќе се фокусира на важните предности на целосно керамичките материјали при изработката на предвидливи и високо естетски реставрации.
И едноставни и комплескни случаи можат да бидат решени со употреба на E-max целосно керамичкиот систем во комбинација со адхезивна техника.
Посебно внимание ќе се обрне на стандардизираниот естетски протокол преку презентација на различни клинички случаи во детаљи.
Следниве теми ќе бидат обработени:
•Индикации за литиум дисиликат, циркониум оксиден скелет и флуороапатитна стаклена керамика
•Техники на препарација
•Привремени изработки
•Меко ткивен менаџмент
•Отпечатување
•Адхезивно лепење
•Нега после третманот

МАКЕДОНСКО СТОМАТОЛОШКО ДРУШТВО

ЕЛИЗАБЕТА ЃОРГИЕВСКА

ДИРЕКТНИ ПОСТЕРИОРНИ РЕСТАВРАЦИИ: СОВРЕМЕНИ МОДАЛИТЕТИ

Минатите декади беа во знак етаблирање на композитните смоли како механички најдобри и естетски прифативи директни постериорни реставрации. Развојот во последните години одеше во правец на инкорпорирање на нано-честички во нивната структура, со што беа подобрени нивните својства. Сепак, контракциониот стрес сеуште диктираше поставување на овие материјали во слоеви, што одзема време. За надминување на овој проблем, развиени се т.н. „bulk-fill“ композити. Овие материјали значајно го скратуваат времето на работа, поради можноста за поставување на материјалот во слоеви и до 4мм.

Од друга страна, глас-јономер цементите се користат како средства за реставрација кои покажуваат висока биоактивност, т.е. интеракција со околните цврсти забни супстанции.

Ослободувањето и можноста за повторно полнење со флуориди долго време се сметаше за нивна главна предност, па оттука произлегуваа и индикациите за нивна апликација (цервикални и апроксимални кавитети, сендвич-техника, реставрации кај млечни заби итн.). Сепак, современите модалитети на овие материјали поради нивните подобрени механички карактеристики нудат можност за проширување на индикационото подрачје на овие материјали во одредени ситуации дури и во оклузалната регија.

Во предавањето ќе бидат опфатени и можностите за инкорпорирање на различни хемиски супстанции во структурата на овие материјали, со цел да се подобрат нивните својства

KNUT HUFSCHMIDT

IPS E-MAX SYSTEM
THE CHANCE TO CHANGE YOUR SYSTEM

In order to provide esthetic and functional rehabilitation to patients with difficult and complex dental care needs, not only a clearly structured dental treatment plan but also a state-of-the-art, multifunctional all-ceramic system is required.
This short, practical oriented lecture will focus on the important advantages of all-ceramic materials in the fabrication of predictable and high esthetic restorations and the delivery of defect oriented care.
Both, simple standard cases and very difficult, complex cases can be resolved by using the IPS e.max all-ceramic system in combination with the adhesive technique.
The red thread running through this lecture will be a standardized esthetic treatment protocol, which will be presented in detail by means of various clinical cases.
The following topics will be addressed:

- Indications for lithium disilicate, zirconium oxide frameworks and fluorapatite glass-ceramics
- Preparation techniques
- Temporization
- Soft tissue management
- Impression making
- Adhesive luting
- Aftercare

MACEDONIAN DENTAL SOCIETY

ELIZABETA GJORGIEVSKA

DIRECT POSTERIOR RESTORATIONS: CONTEMPORARY VARIETIES

In the past decades, the composite resins were widely established as direct posterior restorations with superior mechanical and aesthetic characteristics. Lately, nanoparticles were incorporated into their structure, which lead to their improvement. However, the polymerization stress still dictated application of the composite resins in layers, which is time-consuming. In order to overcome this problem, the so-called “bulk-fill” composites were developed. These materials shorten the application time significantly, due to the ability of their placement in layers up to 4mm.

On the other side, the glass-ionomer cements are widely accepted as restorative materials with high bioactivity, i.e. interaction with the surrounding hard dental tissues.

The fluoride release and re-charge was considered as their principal advantage for a long period of time, which determined the indications for their application (cervical and proximal cavities, sandwich-technique, restorations on deciduous teeth etc.). Nevertheless, the contemporary varieties of these materials offer a possibility to extend the range of indications in some situations even in the occlusal region.

The lecture will deal with the possibilities of incorporation of several different chemical substances into the structure of these materials, in order to improve their physical and chemical characteristics.

ПОПОВСКИ ВЛАДИМИР

ДИЈАГНОСТИЧКИ И ТЕРАПИСКИ КОНЦЕПТИ КАЈ ХИРУРШКАТА ПАТОЛОГИЈА НА САЛИВАРНИТЕ ЖЛЕЗДИ

Вовед: Многу различни фактори заеднички придонесуваат да пристапот и третманот за заболувањата на саливарните жлезди претставува посебен предизвик за оралниот или максилофацијален хирург. Ограниченоста во пристапот, анатомските специфики, комплексни и разновидни патолошки вариетети, придонесуваат за отежнатото планирање на рационален тераписки пристап.

Големите саливарни жлезди може да бидат афецирани од различни специфични топични патолошки состојби, но исто така и од одредени системски заболувања. Изолираните саливарни отекувања кај паротидните жлезди во најголем дел се од туморско потекло. Субмандибуларните жлезди почесто се со обструктивен сиалоаденитис и сијалолитијаза. Меѓутоа, постојат одредени заболувања на саливарните жлезди кои не се од туморско потекло, имаат слична клиничка слика со рекурентни отекувања, но сосема поинаков клинички ток. Дијагностицирањето на атипичните рекурентни форми на сиалопатии е од особена важност и недвојбено може да спречи непотребна хируршка интервенција.

Материјал и Методи: Во проспективна рандомизирана студија беше анализирана инвестијацијата и третманот кај 155 саливарни жлезди со евидентно отекување. Рутински дијагностички алгоритам за саливарна патологија беше изведуван со вклучени клиники наоди, ултрасонографија, КТ и МР сликовна дијагностика. Тенкоиглена аспирациона биопсија беше Кај случаи со лимфоепителијални лезии или малиген тумор дополнителна имунохистохемиска анализа беше вклучена.

Резултати: Анализата на завршните дијагнози покажа дека кај 40% од случаевите се работеше за инфламаторно заболување, системски заболувања кај 18% оде третираните жлезди, нетуморски патолошки промени (цисти, сиалози и сл) кај 21% и кај околу 36% патохистолошки беше потврден тумор. Статистиката изведена за евалуирање на сензитивноста и точноста на поедините дијагностички модалитети (КТ и МР) беа со највисока статистичка сигнификантност.

Сиалохемиските анализи се потврдија како високо ефекасни низ утврдувањето на промените на органските комоненти на плунката во различните патолошки состојби. Ефикасноста на од конзервативниот третман покажа 70% ремисија или комплетен опоравок кај нетуморските заболувања на саливарни жлезди додека кај 30% од случаите беше неизбежен оперативниот третман поради деструктивни промени на жлезданиот паренхим. Контроверзите во хируршкиот третман се дискутирани од отстранување на сиалолити, сиалоаденектомии, па се до паротидектомии и решавање на саливарни фистули при повреди во паротидна регија. Конечно, посебна евалуација е направена на промените во саливарните жлезди кај HIV позитивни пациенти.

Заклучоци: Инвестигацијата кај овој тип на хируршки заболувања во значителна мера зависи од прецизата клиничка проценка нагласувајки ја големата важност од поставување на дијагноза. Детерминиран дијагностички протокол со новите радиолошки дијагностики се потврдува дека е значајно олеснување во дефинирањето на отекувањето во саливарни жлезди, овозможува и соодветен и минимално инвазивен избот на третманот.

POPOVSKI VLADIMIR

CONTEMPORARY DIAGNOSTIC AND THERAPEUTIC CONCEPTS FOR THE SURGICAL PATHOLOGY OF THE SALIVARY GLANDS

Introduction: Numerous factors conspire to challenge oral and maxillofacial surgeon approaching salivary gland surgical pathology. Limited availability, intricate anatomy, complex and varied pathology account for the difficulty in planning a rational therapeutic approach.

Major salivary glands can be affected by specific local pathology but also by systemic disease. In the majority clinically affected parotid glands, isolated swellings are from neoplastic origin. The submandibular gland is more frequently involved by sialolith's obstruction. However, there are apparent diseases of salivary glands of non-tumor origin, with very similar clinical expression but quite different clinical course, where recurrent swelling is the principal symptom. Dilemmas arise with the maxim that discrete salivary gland swellings are likely to be neoplastic and managed with sialoadenectomy. The diagnosis of obscure recurrent forms of sialopathy is essential and undoubtedly saves unnecessary operation.

Material and Methods: In a prospective randomized study, 155 salivary glands with evident glandular swelling were examinated and treated. Standard diagnostic algorithm for salivary glands was performed, including clinical examination, ultrasonography, CT sialogarphy and MRI. FNAC was compulsory for the entire study. Determination of immunohoistochemical profiles was occasionaly accomplished in lymphoepithelial lesions or malignant tumors.

Results: Final diagnoses included salivary inflammations in 40%, lymphoepithelial lesions in 18%, non-tumor diseases (saloadenosis, sialolithiasis, cyst etc) in 21% and in 36% were salivary gland neoplasm's. Considering the statistical evaluation compared was the sensitivity of separate diagnostics in surgically treated recurrent swellings with mass lesion where referring values were operative and hystological findings. Imaging diagnostics (CT and MRI) were with maximal significance about localization were compared first with ultrasonography and sialography.

Sialochemical analyses were confirmed to be effective in detecting changes in organic components of saliva in disease states. Finally the analysis of efficiency of conservative treatment disclose that in non-tumor salivary gland diseases in 70% conservative treatment leads to remission or recovery and in 30% operative treatment was inevitable because of permanent destruction of salivary gland parenchyma. Controverses in the surgical treatment starting from sialolyths extraction, sialoadenectomy, over intraoral radical excisions, parotidectomies and approaches for parotid trauma and salivary fistulas are discussed. Finally, special attention is estimated about HIV associated salivary gland disease with imaging and histologycal exclusivities.

Conclusions: The investigation for this kind of surgical pathology depends greatly on decisive clinical judgement, emphasizing that the diagnosis is one of importance. Exact diagnostic work-up, with imaging radiology refinements, is approved as great proficiency in the most clinical presentation of recurrent salivary gland swellings, correspondingly obtaining adequate treatment decision with minimal functional morbidity.

МИРА ЈАНКУЛОВСКА

ПРИМЕНА НА ПРЕВЕНТИВНО-РЕСТАВРАТИВНИ МАТЕРИЈАЛИ ВО СОВРЕМЕНАТА ДЕТСКА СТОМАТОЛОГИЈА

Пациентите на детска возраст го заслужуваат најдобриот стоматолошки третман, било да се работи за примена на превентивни или реставративни методи. При тоа, целта на секоја интервенција би била: спречување на иницијацијата на денталниот кариес, ограничување на почетната фаза на развој или надоместување на тврдите забни ткива доколку се оштетени од дентален кариес или траума; заштита и зачувување на пулпиното ткиво, биокомпатибилност, да обезбеди соодветна функција, да се врати естетиката и да се овозможи одржување на добра орална хигиена.

Примената на сите интервенции во детската стоматологија мора да базира на резултатите од клиничките истражувања и сеопфатен план за лекување и индивидуално прилагодена превентивна програма. Планот за третман мора да ги земе во предвид: развојниот статус на детето, но и конкретно, забите и вилиците; проценка на кариес ризикот; оралната хигиена на пациентот; очекуваната родителска согласност и веројатноста за редовни контроли; степенот на кооперативност на малиот пациент и неговите родители во текот на лекувањето.

Анализирајќи ги бројните литературни податоци и резултатите добиени од клиничките истражувања, можеме да констатираме дека како од аспект на биотолерантноста, така и од аспект на други особини и можности, како што се антимикробното дејство и потенцијалот за реминерализација, гласјономер цементите се реставративни материјали од избор во современата детска стоматологија.

Еден од најзначајните придонеси на современата реставративна стоматологија е развојот на технологијата на композитните смоли, која може да се дефинира како тридимензионална комбинација на најмалку два хемиски различни материјали. Композитните реставративни материјали овозможуваат максимална заштедата на цврстите забни супстанции, добра адхезија со потенцијал за појачување на забот, истовремено, обезбедувајќи козметски прифатливи реставрации.

Компомерите или композитни материјали модифицирани со поли-киселини (polyacid-modified resin-based composites) се група на материјали кои би ги поседувале најдобрите особини на композитните материјали (лесна примена, отпорност на жвакопритисок и естетика) и на глас-јономер цементите (отпуштање на флуориди).

Клучни зборови: превентивно-реставративни дентални материјали, биокомпатибилност, реминерализирачки потенцијал, гласјономер цементи, компомери, композити

MIRA JANKULOVSKA

THE USE OF PREVENTIVE-RESTORATIVE DENTAL MATERIALS IN CONTEMPORARY PEDODONTICS

Our child patients deserve the best dental treatment that clinicians can provide, because any treatment – preventive or restorative – will shape their dental future. The objective of any restorative treatment is to: repair or limit the damage of dental caries and trauma, protect and preserve remaining vital pulp and remaining tooth structure, biocompatibility, ensure adequate function, restore aesthetics (where applicable) and provide ease in maintaining good oral hygiene.

Restorative treatment should be based upon the results of a clinical examination and ideally part of a comprehensive treatment plan. The treatment plan shall take into consideration: developmental status of the dentition; caries-risk assessment; patient's oral hygiene; anticipated parental compliance and likelihood of recall; patient's ability to cooperate for treatment.

The restorative treatment plan must be prepared in conjunction with an individually-tailored preventive program. Owing to the variety of restorative materials available today, many appropriate materials can be used to restore teeth of the primary, young permanent and permanent dentition.

One of the most significant advances in contemporary paediatric dental practice has been the development of GICs. A principal benefit of GIC is their adhere to dental hard tissues, biocompatibility and remineralization potential.

Resin-based composites are a revolution in the clinical dentistry, although water absorption and polymerization contraction can limit their use in larger restorations in the posterior permanent dentition. Placement of these materials is highly technique sensitive, and patient compliance and adequate moisture isolation can prove difficult in the younger, more challenging child patient.

Polyacid-modified resin composites or compomers are materials that contain a calcium aluminium fluorosilicate glass filler and polyacid components. They set by resin photopolymerization. The acid–base reaction does occur in the moist intra-oral environment and allows fluoride release from the material. Successful adhesion requires the use of dentine-bonding primers before placement.

Key words: preventive-restorative dental materials, biocompatibility, remineralization potential, glass-ionomer cements, resin-modified filling materials, composites

НАТАША ТОШЕСКА-СПАСОВА

РЕТЕНЦИЈА, СТАБИЛНОСТ И РЕЦИДИВИ ВО ОРТОДОНЦИЈАТА

Ретенција е фаза која следи по активниот ортодонтски третман со цел да се стабилизира постигнатата ортодонтска корекција или задржување на забите во идеална, функционална, естетска оклузија.Релапс е дефиниран како "враќање кон условите пред третманот".Релапс е термин кој се однесува на губиток на било каква корекција постигната со ортодонтскиот третман.
Метапозиција се опишува како пожелни и очекувани постретмански промени.Тие промени не се рецидив и се составен дел на самиот третман.Стабилност е состојба на постигнат еквилибриум.Тоа се однесува на квалитетот или на состојба да се остане стабилен; фиксација на позицијата во просторот или капацитет за отпор кон преместување. Предавањето се фокусира на систематскиот преглед на различните школи на толкувања на ретенцијата и на основните теореми за ретенцијата.
Презентацијата дава корисни информации за ткивниот одговор на периодонциумот и за реорганизацијата на периодонталното ткиво.Ортодонтското движење на забите бара проширување на периодонталниот простор и прекинување на колагенските влакна. Реставрацијата на нормалната периодонтална архитектура започнува кога забите можат да одговорат индивидуално на силите на мастикација.Тоа бара период од 3-4 месеци и мала подвижност која е присутна по отстранувањето на апаратот.Принципите на ретенцијата и факторите кои влијаат на ретенцијата се презентирани.Предавањето ги анализира биолошките основи на ортодонтскиот рецидив и причинските фактори за појавата на рецидив.Тие фактори се во релација со краниофацијалниот раст, денталниот развој и мускулната функција.Прикажани се условите кои се потребни за ретенција и планирањето на ретенцијата.Ретенцијата може да биде: ограничена, умерена, постојана или полу -постојана.
На крајот се коментирани повеќе информации околу третманските модалитети , видовите на ретенциони апарати и ретејнерски дизајни.

Клучни зборови: ретенција, рецидив, стабилност.

ЌИРО ИВАНОВСКИ

ТРЕТМАН НА ЖАРЕЧКИОТ ОРАЛЕН СИНДРОМ (ЖОС)

Жаречкиот орален синдром(ЖОС), е дефиниран како хронична болна состојба која се карактеризира со локализирана или генерализирана жаречка сензација. Најчесто се јавува кај средовечни луѓе и тоа почесто кај жени во постменопаузалниот период. Карактеристики на симптоматологијата на ЖОС се: болка (која се опишува како горење, жарење, боцкање и пецкање) на јазикот и усните а можат да бидат зафетени останатите делови од оралната мукоза.Терапијата на примарниот, идиопатскиот жаречки орален синдром сеуште останува непотполно делотворна и фрустрирачка, како за пациентот, така и за докторот. Различната рекција на пациентите кон дадената медикаментозна терапија, се должи на мулитифакторската патофизиологија на овој идиопатски орален синдром, вклучувајќи и иреверзибилни патофизиолошки процеси. Кај најголем број од пациентите, целта на терапијата на идиопатскиот жаречки орален синдром е негово менаџирање како хронична неуропатија. Најчесто користените тераписки методи за идиоптскиот ЖОС се следниве:локална примена (клоназепам, лидокаин, капсацаин, доксепин и бенсидамин), системска примена(алфа липоична киселина, капсацаин, клоназепам, пароксетин, тразодон и др.), останати тераписки методи(когнитивна бихевиорална терапија, групна терапија, електроконвулзивна терапија, акупунктура и ласерска терапија). Во предавањето ќе бидат посочени наши резултати од третман на пациентите со овој синдром.

NATASA TOSESKA-SPASOVA

RETENTION, STABILITY AND RELAPSE IN ORTHODONTICS

Retention is the phase following active orthodontic treatment aimed at stabilization of achieved orthodontic correction or holding of the teeth in ideal functional esthetic occlusion.
Relapse is defined as “return towards pre-treatment conditions”.
Metaposition denotes the desirable and expected post treatment changes that are anticipated. These changes are not relapse and must be part of the treatment itself. Stability is the condition of maintaining equilibrium. This refers to the quality or condition of being stable; the fixity of position in space or the capacity for resistance to displacement.The lecture focuses on systematic review of different schools of thought for retention and basic theorems for retention.
The presentation gives valuable information regarding tissue response in periodontium and reorganization of periodontal tissues.Orthodontic tooth movement requires widening of PDL space and disruption of the collagen fiber bundles. Restoration of the normal PDL architecture begins once the teeth can respond individually to the forces of mastication.
It requires 3-4 months period and the little amount of mobility that is present at appliance removal disappears. Principles of retention and factors affecting retention are presented .The lecture analyzes the biologic basis for orthodontic relapse and causative factors for relapse, which may be related to craniofacial growth, dental development and muscle function .
The presentation examines conditions requiring retention and retention planning. Retention planning is divided into three categories: limited, moderate, permanent or semi permanent retention. At the end more information about treatment modalities, retention appliances and retainer design are commented.

Key words: retention, relapse, stability

KIRO IVANOVSKI

TREATMENT OF BURNING MOUTH SYNDROME

Burning Mouth Syndrome (BMS) is defined like chronic (recurrent) pain sensation that is characterized with located or widespread burning sensations.
Usually this syndrome appears at people of middle age, especially women in postmenopausal period. The main symptoms of BMS are: pain (described like burning), scalding and tingling on the tongue and lips, but also the oral mucosa at all can be affected. The treatment of primary, idiopathic, Burning Mouth Syndrome, is still incomplete effective and frustrating for both, for the patients and the doctorstoo. The different reaction on the patients to the given drug therapy is caused by the multifactorial pathophysiology of this idiopathic oral syndrome, including irreversible pathophysiological processes. In most patients, the goal in treatment of this idiopathic burning mouth syndrome is its management as chronic neuropathy. The most used treatment methods for BMS are: local use (clonazepam, lidocaine, capsaicin, doxepin and bensidamin); systematic use (alpha-lipoic acid, capsaicin, clonazepam, paroxetine, trazodone etc.) ; other treatment methods (cognitive behavioral therapy, group therapy, electroconvulsive therapy, acupuncture and laser therapy). In the lecture will be referred our results by the treatment of the patients with this syndrome.

Keywords: Burning Mouth Syndrome, therapy

РАДОЈКА ДЕЛИЌ

УПОТРЕБА НА ДИОДЕН ЛАСЕР ВО СТОМАТОЛОШКАТА ПРАКСА

Употребата на диодните ласери во модерната стоматологија станува неопходност. Употребата на ласер со високи перформанси овозможува интервенции кој секојдневно ја олеснуваат работата. Master Lase (Kavo) е дизајниран за примена на сите мекоткивни структури , со широк спектар на употреба во терапија на одстранување фиброми , хемангиоми , мукокели , овозможува биостимулација , стерилизација на коренски канали , белење на заби , односно 35 различни индикации со поентер во текот на работата.
По запознавањето со техничките можности и карактеристики ќе бидат прикажани случаи од пракса со сеопфатна дискусија со аудиториумот.

МАКЕДОНСКО СТОМАТОЛОШКО ДРУШТВО

ЉУБЕН ГУГУВЧЕВСКИ

ДИСФУНКЦИЈА НА ВИЛИЧНОЗГЛОБНИОТ ДИСКУС

Дисфункцијата на виличнозгобниот дискус се однесува главно на негова малпозиција како во однос на капитулумот на долната вилица така и во однос на слепоочната коска.

Цел на презентацијата се промените коишто настануваат во структурата на дискусот кај пациенти со неправилности во виличниот зглоб. Дискусната малпозиција може да се манифестира на различни начини.

Во ова испитување проследени се четири пациенти од женски пол со просечна возраст од 32,5 години со малпониран дискус, којшто е истовремено и редуциран. Клиничката манифестација кај пациентите се одликува со појава на звуци во левиот или во десниот виличен зглоб, при состојба на отворање на устата. Малпонираниот дискус се јавува како резултат на зголеменото оптоварување во виличниот зглоб.

Вака зголеменото механичко оптоварување резултира со промена во организацијата на сите виличнозглобни ткива, па ваквата промена е означена како ремоделација. Секако, дека и дискусот не е имун на оваа ремоделација. Поимот ремоделација во овој случај се однесува на процесот на деградација на екстрацелуларниот матрикс на дискусното ткиво и негово ресинтетизирање во организација којашто е различна од нормалната организација на дискусното ткиво.

Како заклучок од појавата на дисфункција на дискусот може да се каже дека промените во организацијата и составот на малпонираниот дискус и неговиот заден приклучок се јавуваат како резултат на зголемено оптоварување. Поради ова се јавува деградација и преструктуирање на екстрацелуларниот матрикс. Како резултат од дегрдацијата и преструктуирањето, задниот приклучок може да поприми структура на дискус. Оваа промена не е секогаш можна, па овие состојби клинички се манифестираат како дисфункција на дискусот и секако на виличниот зглоб.

Клучни зборови: виличен зглоб, зглобен дискус, дислокација на зглобен дискус

RADOJKA DELIC

USE THE DIODE LASER IN DENTAL PRACTICE

The use of diode lasers in modern dentistry becomes a necessity. The use of high-performance laser allows interventions that facilitate daily work. Master Lase (Kavo) is designed for use on all soft tissue structures, with a wide range of use in the treatment of fibroids removal, hemangiomas, Mukocela allows biostimulation, sterilization of root canals, teeth whitening, or 35 different indications with scorers during work.

After understanding the technical capabilities and features will be presented cases of practice with a comprehensive discussion with the audience.

LJUBEN GUGUVCEVSKI

TEMPOROMANDIBULAR JOINT DISC DYSFUNCTION

Disc dysfunction meanly is characterized with its malposition in relation with mandible condyle and temporal bone.

The aim of the study is changes in disc structure in patients with temporomandibular disorders. Disc malposition can be manifested in very different ways.

The study is done over four patients; all of them were female with mean age of 32.5 years with disc malposition and reduction.

The investigated patients clinically presented joint sounds on both sides of the jaw joint during mouth opening. Disc malposition is generated because there is increased loading in the temporo-mandibular joint.

This increased mechanical loading results in organization changes in all joint tissues and a result of this a remodelation as a process appears.

Changes in the organization and composition of the malpositioned disc and posterior attachment tissues are secondary to abnormal loading.

This process induces cell-driven processes of degradation and reassembly of the extracellular matrix. In the initial stages the posterior attachment may be converted into a disc-like structure.

Key words: jaw joint, articular disc, jaw joint displacement

АНЕТА АТАНАСОВСКА СТОЈАНОВСКА

ВЛИЈАНИЕТО НА ГЕНЕТСКИТЕ ОСОБЕНОСТИ ВРЗ РИЗИКОТ ЗА ПРИЕМЧИВОСТ И РАЗВОЈ НА ПАРОДОНТАЛНАТА БОЛЕСТ

Постојат силни докази дека генетските фактори во спрега со надворешните влијанија ќе учествуваат во ризикот за појава на пародонтопатија, на возраста кога таа ке се појави и на степенот на деструкција со кој ке биде зафатено забнопотпорното ткиво.

Доказите за генетската предиспозиција доаѓаат од студиите со близнаци, лонгитудиналните студии каде што има појава на агресивна пародонтопатија и асоцијативните студии.

Бројни системски нарушувања ја зголемуваат приемчивоста кон пародонтопатија и се патогенетски асоцирани со алтерации во имунолошкиот и ендокринолошкиот статус како и состојбата на сврзното ткиво. Во присуство на квалитативни или кантитативни алтерации во целуларниот имунолошкиот одговор пародонтопатијата може да се манифестира во раната возраст во својата агресивна локализирана или генерализирана форма и поврзана со присуство на дентален плак и специфични бактерии-(конгенитална неутропенија или инфантилна генетска агранулоцитоза, Chediak-Higiashi и Papillon-Lefevre синдром). Кај алтерации во хуморалниот имунитет, пародонталните оштетувања настануваат индиректно како последица на алтерации во другите системи. Кај заболувањата на сврзното ткиво постојат и алтерации во пародонталното ткиво кое потенцирано од плакот ја зголемува гингивалната инфламација и деструкцијата на алвеоларната коска-(Marfan и Ehler-Danlos синдром).

И за крај и полиморфизмот на цитокинските гени кои имаат докажана улога во инфламаторните процеси, влијае на концентрациите на инфламаторните медијатори во ткивата, го модулира имуниот одговор, па токму поради тоа може да ја детерминира и приемчивоста кон пародонтопатијата, како хроничен инфламаторен процес.

Менаџирањето на пародонталната болест е фокусирано на контрола на инфекцијата и отстранување плакот по механички или хемиски пат, а не е исклучена и паро хирургија па дури и екстракција на најсериозно афектираните заби. Во зависност од позадината за појава на пародонтопатија постојат и различни протоколи за третман како на пример во случај на Chediak-Higiashi синдром антибиотскиот третман не е ефикасен, кај конгенитална неутропенија или инфантилна генетска агранулоцитоза е потребна антибиотска профилакса а за Papillon-Lefevre синдром постои стандардизиран стоматолошки протокол.

ANETA ATANASOVSKA STOJANOVSKA

THE INFLUENCE OF GENETIC CHARACTERISTICS ON THE RISK OF SUSCEPTIBILITY AND DEVELOPING PERIODONTAL DISEASE

There is strong evidence that genetic factors combined with external influences will participate in the risk of periodontitis, the age when it will occur and the level of destruction that would be affected supported tissue.

Evidence of genetic predisposition come from twin studies, longitudinal studies in families there is an outbreak of aggressive periodontitis and associated studies.

Numerous systemic disorders increase receptiveness to periodontal disease and they are associated with alterations in the immune and endocrine status and condition of the connective tissue. In the presence of qualitative or quantitative cellular immune alterations periodontal disease can be manifested at an early age in his aggressive localized or generalized form and associated with the presence of dental plaque and specific bacteria - (congenital neutropenia or infantile genetic agranulocytosis, Chediak-Higiashi and Papillon -Lefevre syndrome).In the presence of humoral immune alterations, periodontal damage may result indirectly as a consequence of alterations in other systems. In connective tissue disorders there are alterations in the periodontal tissue that emphasized the plaque increases gingival inflammation and destruction of alveolar bone- (Marfan and Ehler-Danlos syndrome).

Finally and polymorphism of cytokine genes which role in inflammatory process has been proved, affects the concentrations of inflammatory mediators in the tissues, modulates the immune response, thus it can determinate acceptability of periodontal disease as chronic inflammatory process.

The management of periodontal disease focuses on the control of infection and removing plaque by means of mechanical or chemical methods, but does not exclude the periodontal surgery and even extraction of the most seriously affected teeth. Depending on the background of the systemic disorder there are different protocols for treatment such as in the case of Chediak-Higiashi syndrome antibiotic treatment is ineffective, with congenital neutropenia or infantile genetic agranulocytosis require antibiotic prophylaxis and for the Papillon-Lefevre syndrome is available established standardized dental protocol.

МАРИЈА СТЕВАНОВИЌ

ОРАЛНА И ДЕНТАЛНА БОЛКА КАЈ ДЕЦАТА

Третманот на болката и дискомфортот кај пациентот е приоритет на секој стоматолог. Болката која ја чувствуваат децата може да доведе до долгорочни последици. Децата кои во раната возраст биле изложени на чести болни процедури имаат поголема инциденца на хронични болни синдроми покасно во животот. Неадекватната контрола на болка кај децата за време на стоматолошките третмани, ја намалува адекватната контрола на болката во иднина.

Болката се дефинира како субјективно непријатно сензитивно и емоционално искуство.
Постојат два типа на болка: акутна и хронична болка.

Акутната болка е поврзана со краток период на ткивна повреда или инфламација, а хрроничната болка се опичува како константна болка која трае три или повеќе месеци.

Стоматолошките интервенции или забоболката предизвикуваат ослободување на простагландините кои претставуваа медијатори на болка. Тие се моќни вазодилататори и про-инфламаторни компоненти кои предизвикуваат еритем, болка и хиперемија кои с еповрзуваат со траума или оштетување на ткивата во оралната празнина.

Постојат повеќе фактори кои влијаат на перцепцијата на болка кај децата. Болката има емоционални, сензитивни, бихејвиорални и когнитивни компоненти. Некои од факторите кои влијаат на болката кај децата се: биолочки, физиолочки, културни, темпераментот на детето и предходното искуство во слични ситуации, субјективната чувствителност на болка, способноста за справување со болката, когнитивниот развој и реакцијата на родителите.

Справувањето со болката од орално потекло кај децата вклучува комбинација на фармаколошки, психолошки, когнитивно-бихејвиорален и физички третман.

MARIJA STEVANOVIK

ORAL AND DENTAL PAIN IN CHILDREN

Treatment of pain and suffering should be a priority for all clinicians. Children do experience pain and pain can produce long-term consequences. Children who undergo repeated painful procedures in early childhood have higher incidence of chronic pain syndromes later in life. Inadequate during a medical or dental procedure diminishes the effect of adequate pain control during future dental procedures.

Pain is defined as an unpleasant sensory and emotional experience and is known to be a subjective experience.

There are two types of pain: acute and chronic. Acute pain is associated with a brief period of tissue injury or inflammation. Chronic persistent pain describes nearly constant pain which continues over three months or longer.

Dental procedures and toothaches cause the release of prostaglandins and therefore cause pain. Prostaglandins are potent vasodilators and pro-inflammatory compounds that cause the erythema, pain and hyperemia associated with trauma or oral tissue damage.

There are more factors that influence pain perception in children. Pain has emotional, sensory, behavioral and cognitive components. Some of the factors which influence the pain experience in children include: biological factors, psychological factors, cultural factors, temperament, context, previous experience, pain sensitivity, coping skills, cognitive development and parental anxiety.

The key to managing pain from medical od rental procedures is anticipation. Effective pain management involves a combination of pharmacologic, psychologic, cognitive-behavioral and physical treatments.

АЛЕСАНДРО КУКИ

ПРЕДНОСТИ НА МУКОГИНГИВАЛНАТА ЕСТЕТСКА ХИРУРГИЈА:НАУЧНИ ДОКАЗИ И КЛИНИЧКИ ИМПЛИКАЦИИ

-гингивални рецесии; епидемиологија, дијагноза и класификација
-мукогингивална терапија
-улога на кератинизираното ткиво
-техники на покривање на корените на забите при гингивални рецесии;единечни и мултипни
-флап дизајн при коронарно поместен флап: (Coronally advanced flap -CAF), со или без вертикални инцизии
-ткивна аугментација: сврзноткивен графт
-менаџмент на периимплантните меки ткива
-клинички случаи

Мукогингивалната естетска хирургија подразбира низа на хируршки техники кои ја презервираат атачираната гингива, се со цел да се покрие експонираниот корен на забите при изолираните или мултипните гингивални рецесии.

Целите на естетската хирургја во голема мера се следниве: зголемување на гингивалниот волумен, отстранување на присутниот краток френулум, превенирање на колапс на резидуалниот коскен гребен асоциран со екстракцијата на забите, зголемување на клиничката коронка на компромитираните заби, корегирање на црвено-белата естетика на забите, менаџирање на интерденталната папила или зголемување на волуменот на беззабиот алвеоларен гребен.

Двојната улога на мукогингивалниот третман на гингивалните рецесии вклучува комплетно покривање на корените на забите се до цементно-емајловата граница. Иако слободниот сврзно-ткивен графт се смета за ,, златен стандард" при третман на дефектите со рецесија, често не мора да биде најдобра хируршка опција за секој клинички случај поединечно.

Од исклучителна важност е да се избере најадекватната хируршка техника во зависност од евалуацијата на следниве фактори: вид на пациент, постоење на единечни или мултипни рецесии, мукогингивални рецесии локализирани во естетски или не-естетски сензитивни подрачја, присутна дефектна анатомска морфологија (количество на кератинизирано ткиво, периодонтален биотип, вестибуларна длабочина), способност да се постигне периодонтално зараснување на раните и стабилизација на флапот со оптимална техника на сутурирање како и употребата на биоматеријалите (сврзно ткивен графт, дерифат од емајлов матрикс, ацелуларен дермален матрикс и сл).

Авторите на предавањето ќе се задржат на досегашните научни и клинички искуства, се со цел да илустрираат начини на поставување на дијагноза и/или третман на мукогингивални дефекти со комплетно покривање на можните дијагнози и хируршки протоколи за менаџмент на различни степени на гингивални рецесии и/или рецесии присутни кај осеоинтегрираните дентални импланти.

Скоро сите мукогингивални хируршки процедури можат да бидат ефективни во смисла на постигнување на долготрајни естетски и стабилизирачки ефекти. Правилната анализа на клиничката состојба како и адекватниот избор на пациенти, претставуваат клучни фактори во селекцијата на најоптимални хируршки техники.

ALESSANDRO CUCCHI

ADVANCES IN MUCOGINGIVAL ESTHETIC SURGERY: SCIENTIFIC EVIDENCE AND CLINICAL IMPLICATIONS.

- Gingival recessions: epidemiology, diagnosis and classification.
- Mucogingival therapy: clinical application.
- The role of keratinized tissue.
- Rationale for root coverage: single sites and multiple sites.
- Flap design: Coronally advanced flap (CAF) with and without vertical releasing incisions
- Tissue augmentation: connective tissue graft (CTG)
- Peri-implant soft tissue management
- Clinical cases

The mucogingival esthetic surgery indicates any surgery designed to preserve attached gingiva, to achieve root coverage, to increase gingival volume, to remove aberrant frenulum, to prevent of ridge collapse associated with tooth extraction, to lengthen clinical crown of compromised teeth, to correct estehtics of teeth that are not likely to erupt, to manage interdental papilla, and to increase volume of edentulous ridge.

The dual goals of mucogingival treatment for gingival recessions include complete root coverage, up to the cemento-enamel junction, and blending of tissue color between the treated area and non-treated adjacent tissues.

Even though the connective tissue graft is commonly considered the “gold standard” for treatment of recession defects, it may not always be the best surgical option for every case.

It is important to choose the most predictable technique according to a careful evaluation of the following factors: patient; single or multiple gingival recession defects; mucogingival defects localized in esthetically or non-esthetic sensitive sites; defect anatomic morphology (amount of keratinized tissue, periodontal biotype, and vestibule depth); ability to enhance periodontal wound healing and stabilize the flap with optimal suture technique; and biomaterials (connective tissue graft, enamel matrix derivative, acellular dermal matrix).

The author draws upon scientific evidence and clinical experience to illustrate how to diagnose and treat mucogingival defects, with detailed coverage of the diagnosis of and the surgical options for covering varying degrees of gingival recession.

The author features protocols for the surgical procedures to cover exposed root surfaces and increase the volume of the gingiva, around natural teeth as well as osseointegrated implants.

Under non-experimental conditions, all mucogingival surgical procedures may be effective in terms of adequate esthetics and long-term stability. Careful analyses of patient- and defect-related factors, however, are key considerations prior to selecting an appropriate surgical technique.

ЕМАНУЕЛЕ МОРЕЛА

ТЕХНИКИ НА ПЛАСТИЧНА ХИРУРГИЈА ВО ПАРОДОНТОЛОГИЈАТА

Денес техниките на пластичната хирургија наоѓаат секојдневна имплементација кај парадонталните и перимплантните меки ткива; на тој начин можат да се одбегнат не само проблемите од естетски карактер кои се врзани за меките ткива на максилата, туку и за оние кои може да се појават во процесот на регенерација на коските.
Тој пристап, меѓутоа, сеуште е само плод на балансот помеѓу "уметноста" и "науката", како и во малкуте аспекти на професионален план.
Во процесот на реализација ќе бидат прикажани, преку клинички случаи, различните модули со сопствени техники на гингивалната рецесија кои исто така можат да се користат во имплантологијата, во лечење на многубројни сложени состојби.
Сето ова ќе доведе до еден стандард на одлични резултати во ова поле што ќе придонесе кон зглемување на предвидливоста на успехот.

КИРИЛОВ БРАНИМИР

СИНУС ЛИФТ – ИНДИКАЦИИ, КОНТРАИНДИКАЦИИ, ТЕХНИКИ И КОМПЛИКАЦИИ

Кај 43% од резидуалните алвеоларни гребени на постериорна максила се наидува на неадекватни расположливи вертикални димензии (помали или еднакви на 4 мм. Постериорниот дел на максилата се одликува со послаб квалитет на коска,при што најчесто е застапен четвртиот тип на коска. Во најголем број на случаи се препорачува користење на импланти со помала должина за адекватна имплантo-протетска рехабилитација. Во текот на предавањето ќе бидат анализирани сите аспекти на третман на атрофијата на горната вилица. Исто така детално ќе бидат разработени и различните хируршки техники (вертикален и хоризонтален синус лифт), како и алтернативите на овие техники (импланти со мала должина- short implants, коso поставени импланти, импланти со дистален висечки член). Посебно внимание ќе биде посветено и на евентуалните краткотрајни и долготрајни компликации од синус лифт техниките.

МАКЕДОНСКО СТОМАТОЛОШКО ДРУШТВО

САША ВУРЦИНГЕР

IMPLA 3D - DVT ДИЈАГНОЗА, 3D – ПЛАНИРАЊЕ И 3D – ПЕЧАТЕЊЕ, ЗА КРЕИРАЊЕ НА ХИРУРШКИ АЛАТКИ И МОДЕЛИ

Предавањето претставува детално запознавање со техниката, материјалот и методот на IMPLA 3D имплантолошко навигациониот систем-планирање и креирање на стоматолошки и медицински алатки, почнувајќи од хируршки шаблони, сплинт терапија , хируршки поделби и коскени модели, па се до поддршка на ткивен менаџмент. Презентација на детален пристап во врска со согледувања за различни IMPLA 3D - процедури, како што се 3D - режење, 3D - печатење, 3D - ласерско синтерување и стереолитографија.
Предавањето ќе обезбеди увид во тековните најнови техники и достигнувања, земајќи го во предвид предмет влијанието на 3D - планирањето и моделирањето во медицината и стоматологија.

EMANUELE MORELLA

TECHNIQUES OF PLASTIC SURGERY IN PERIODONTOLOGY

Today the techniques of plastic surgery are daily implemented in periodontal and perimplant soft tissues: we are able to avoid not only the problems of aesthetic nature that are tied to the soft tissues of the maxilla, but also the problems that may arise in the process of bone regeneration.
That approach, however, is still result of the balance between “art” and “science” and in the few aspects of professional life.
The process of implementation will be shown through clinical cases, various modules with their own techniques of gingival recession, which can also be used in implantology and in the treatment of multiple complex conditions.
All this will lead to a standard of excellent results in this field that will contribute to enlargement of success predictability.

BRANIMIR KIRILOV

SINUS LIFT-INDICATIONS, CONTRAINDICATIONS AND COMPLICATIONS

43% of cases with residual alveolar ridges (posterior maxilla) encountered inadequate available vertical dimensions (smaller or equal to 4 mm). Posterior maxilla is characterized by poor quality of bone mostly represented with the type four bone. In most cases, the use of implants with smaller length is recommended for adequate implant-prosthetic rehabilitation. During the lecture all aspects of the treatment of atrophy of the upper jaw, will be analyzed. Also all the details will be worked out, such as different surgical techniques (vertical and horizontal sinus lift) and all alternatives to these techniques (implants with small length-short implants, oblique implants, implants with distal cantilever). Special attention will be paid to the potential short and long term complications of sinus lift techniques.

MACEDONIAN DENTAL SOCIETY

SASCHA WURZINGER

IMPLA 3D-DVT DIAGNOSIS, 3D-PLANNING, 3D-PRINTING FOR MANUFACTURING OF SURGICAL TOOLS AND MODELS

The lecture shows a detailed introduction of technique, material and method at the exam-ples of 3D navigated implant-planning and manufacturing of dental medical tools starting from surgical templates, therapy splints, surgery splits, bone models up to the tissue magagement sup-port. Detailed considerations will be put to the variety of 3D-procedures such as milling, 3D-printing, 3D-plotting, Laser-sintering and stereolithography.

The lecturers will provide an insight to currents developments and latest techniques under consideration of the interfaces to 3D-planning and modelling in dental medicine

РАДОЈКОВА-НИКОЛОВСКА ВЕРА

АСОЦИЈАРАНОСТ ПОМЕЃУ РЕВМАТОИДНИОТ АРТРИТИС И ПАРОДОНТАЛНАТА БОЛЕСТ

Бројни епидемиолошки податоци укажуваат на врска помеѓу ревматоидниот артритис (РА) и пародонталната болест (ПД). Ин витро и ин виво студиите се обидоа да ги разоткријат потенцијални механизми со кои пародонталната болест може да придонесе за иницирање и прогресијата на ревматоидниот артритис.

Двете заболувања се мултифакторски, хронични болести, а нивната комплексна етиологија и патогенеза сеуште останува нецелосно разјаснета. Обете се карактеризираат со хронично воспаление, коскена деструкција, оштетување на потпорните меки ткива, слични клеточни имунолошки реакции и општи имуногенетски наоди. Прашањето е дали навистина може да постои етиолошката поврзаност или не, или тоа едноставно претставува статистичка случајност поврзана со заедничките фактори на ризик?

Ова предавање има за цел да укаже на основата и позадината на овие две болести во контекст на неодамнешните откритија кои сугерираат на поврзаност на нивната патогенеза. Особено, процесот на цитрулинација и пост-транслационата модификација на протеините, се истакнати како процеси кои се заеднички за двете болести. Предавањето ги презентира доказите за врската помеѓу двете болести, како и потенцијалните механизми вклучени во нивната експресија.

МАТИЈА ГОРЈАНЦ

ПЕРИИМПЛАНТИТИС- КАКО ДА СЕ СПРАВИМЕ СО ОВОЈ РАСТЕЧКИ ПРОБЛЕМ ВО ИМПЛАНТОЛОГИЈАТА?

Денталните импланти претставуваат еден од главните откритија во третманот на беззабост во последните пет декади во развојот на стоматологијата.Денталната имплантологија иницираше и стимулираше огромен развој започнувајќи од хируршки и протетски техники до клеточна биологија, микробиологија и многу други области на биомедицината.Квалитетот на живот кај беззабите пациенти може да биде многу подобрен со примената на најновите имплантолошки третмани.

Осеоинтеграционата стапка со современите имплантолошки системи користени од искусни имплантолози може да достигне и повеќе од 99%.За жал, ова секогаш не е гаранција за долготраен успех на имплантопротетските реконструкции.Бактериската инфекција ја игра најважната улога при подоцнежните неуспеси на денталните импланти. Терминот периимплантно заболување означува два различни модалитети: периимплантен мукозитис, кој е реверзибилна воспалителна реакција околу имплантот и периимплантитис, кој е инфективно заболување кој предизвикува воспалителен процес на меките ткива како и коскена загуба околу осеоинтегрираниот имплант во функција.

Преваленцијата на периимплантитисот се случува кај 10% од вградените импланти и 20% пациенти за време од 5-10 години по имплантацијата.Пушењето, преоперетувањето и историја на пародонтопатија се поврзуваат како фактори за повисока преваленција на периимплантитис. Постојат повеќе различни пристапи на третман на периимплантитисот објавени во литературата. До сега, ниту еден протокол не е покажан како целосно ефективен.

Дебридман на површината претставува основен елемент во третман на периимплантитисот,

RADOJKOVA-NIKOLOVSKA VERA

ASSOCIATION BETWEEN RHEUMATOID ARTHRITIS AND PERIODONTAL DISEASE

Numerous epidemiological data indicate a link between rheumatoid arthritis (RA) and periodontal disease (PD). In vitro and in vivo studies have sought to dissect potential mechanisms by which periodontal disease may contribute to initiation and progression of rheumatoid arthritis.

However, these are both multifactorial, chronic diseases, and their complex etiologies and pathogenesis remain incompletely understood. Both diseases are characterized by chronic inflammation, osseous destruction, damage of the supporting soft tissues, similar cellular immune responses and common immunogenetic findings. There is a question could really be an etiological link or does this simply represent a statistical coincidence connected by common risk factors?

This lecture seeks to provide background on these two diseases in the context of recent discoveries suggesting that their pathogenesis may be related. In particular, the process of citrullination, a post-translational protein modification, has been highlighted as a process common to both diseases. This lecture presents the evidence for a relationship between the diseases and its potential mechanisms in their expression are discussed.

MATIJA GORJANC

PERI-IMPLANTITIS: HOW TO COPE WITH THE EVOLVING PROBLEM IN IMPLANTOLOGY?

Dental implants represent one of the major innovations in the treatment of edentulism in the last five decades of development in dentistry. Dental implantology initiated and boosted tremendous development ranging from surgical and prosthodontic techniques to cell biology, microbiology, material science and many other fields of biomedicine. Quality of life of edentulous patients can be much enhanced by state-of -the art implant treatment.

Osseointegration rate with contemporary implant system in trained surgical hands can reach over 99% of success. Unfortunatelly this doesn't always represent a guarantee for a long term success of implant borne prosthodontic reconstructions.

Bacterial infection plays the most important role in the late failure of dental implants. Term "peri-implant disease" denotes two distinct modalities: peri-implant mucositis, which is a reversible inflammatory reaction arround the implant and peri-implantitis, which is an infectious disease that causes an inflammatory process in soft tissues, and bone loss around an osseointegrated implant in function.

The prevalence of peri-implantitis seems to be in the order of 10% implants and 20% patients during 5-10 years after implant placement. Smoking, overloading and a history of periodontitis have been associated with a higher prevalence of peri-implantitis.

There are many different treatment approaches of peri-implantitis reported in the literature. Until now, no particular treatment protocol has been shown to be definitively effective. Surface debridements constitute the basic element for treating of peri-implantitis but it may have a limited effect

но може да има ограничен ефект и не може да резултира во целосно отстранување на сите атхерирачки микроогранизми.Затоа, адјувантни периимплантни терапии се предложени за да ги подобрат нехируршките можности на третманот.Регенеративните процедури користејќи коскен графт суспституент во комбинација со мембрана се предложени за третман на коскените дефекти кај напредните случаи на периимплантитис.

Кај нашата презентација ќе дадеме осврт на растечкиот проблем на периимплантитисот и неговите закани од клиничка перспектива. Со презентација на клинички случаи ќе ги разгледаме дијгностичките методи и нивната примена како и ќе дадеме преглед на опциите за третман на периимплантитисот и на вообичаените мерки за одржување на долготраен успех на денталните импланти.

ДОЦ.ДР ГАБРИЕЛА ЌУРЧИЕВА ЧУЧКОВА

МИОФУНКЦИОНАЛНА ТЕРАПИЈА: ТЕМЕЛ НА УСПЕШЕН ОРТОДОНТСКИ ТРЕТМАН

Главната цел на ортодонтското лекување, малоклузијата, не претставува болест, туку едноставно варијација и отстапување од нормалниот раст и развој на дентицијата. Повеќето ортодонтски проблеми, особено збиеност и неравиена долна вилица, се предизвикани од неправилни функции и лоши навики.

Неправилните функции претставуваат движечка сила која доведува до појава на ортодонтска аномалија. Дисфункција на меките ткива влијае не само на дентофацијалниот развој, но истовремено и на исходот од ортодонтскиот третман и стабилноста на резултатите од ортодонтското лекување.

Штом се дијагностицира неправилност и кога се одлучуваме да примениме миофункционална терапија, круцијално е да го познаваме делувањето на силите на мекоткивните структури и миофунционалните навики, кои влијаа негативно не само на дентицијата туку и на развојот на лицевите структури

Соодветно идентификување на мекоткивните дисфункцијии и правилното лекување на овие проблеми овозможува подобро изведен миофункционален ортодонтски третман.

За корекција на малоклузиите со примена на миофункционална ортодонтска терапија потребен е еден сосена нов приод кон дијагнозата и третманот на мекоткивните дисфункција.

Главната цел на функционалната вилична ортопедија е постигнување на соодветна функционална оклузија со правилен виличен однос во три димензии, значително подобрување на профилот на лицето, и стабилен и здрав темпоромандибуларен зглоб.

Откако овие дисфункции се отклонат, постабилни резултати може да се постигнат за пократко време.

and can not result in the complete removal of all adhering microorganisms. Therefore, adjunctive peri-implant therapies have been proposed to improve the non-surgical treatment options. Regenerative procedures using a bone graft substitute in combination with a membrane have been proposed to treat bone defects in advanced cases of peri-implantitis.

In our presentation we are going to shed light on the groving problem of peri-implantitis and its threats from the clinitians point of view. By presenting clinical cases we will take a look at diagnostic tools and their use; we will provide an overview of treatment options and discuss regular maintenence program in long-term success of dental implants.

GABRIELA KJURCHIEVA-CHUCHKOVA

MYOFUNCTIONAL THERAPY: THE FOUNDATION OF SUCCESSFUL ORTHODONTIC TREATMENT

The main treatment objective in orthodontics, the malocclusion, is not a disease but simply a variation of normal growth and development in a growing dentition.

Most orthodontic problems, particularly crowded teeth and an under developed lower jaw, are caused by bad habits and soft tissue dysfunction.

Soft tissue dysfunction must be acknowledged as the driving force behind malocclusion. Soft tissue dysfunction affects not only dentofacial growth and development but also influence the orthodontic treatment outcome and stability.

When diagnosing a patient's malocclusion and prescribing myofunctional orthodontic treatment, it is crucial to understand soft tissue dysfunction and how the forces of the muscles and other myofunctional habits can affect not only the crowding of the teeth, but facial development.

Properly identifying soft tissue dysfunction and correctly treating these problems allows for better myofunctional orthodontic treatment.

Correcting malocclusion using myofunctional orthodontic techniques calls for a new approach to the diagnosis and treatment of soft tissue dysfunction

The main objective of functional jaw orthopedics is achieving a proper functional occlusion with accurate jaw relation in three dimensions,significant improvement in the facial profile, and stable and healthy temporomandibular joint.

Once these bad habits are improved, more stable results can be achieved in less time.

ТАМЕР ТУЗУНЕР

АНТИМИКРОБНИ СТРАТЕГИИ ВО ДЕТСКАТА СТОМАТОЛОГИЈА: ОД ИСТРАЖУВАЊЕ ДО ДОКАЗ

Главна цел на детската стоматологија е обезбедување на состојба без кариес кај децата. Антимикробните соединенија се најчесто употребувани за инхибиција на главните патогеници вклучени во развојот на кариозната лезија, како што се Streptococcus mutans и Lactobacilli.

Беа испитувани неколку дентални материјали, коишто покажаа позитивен ефект при постигнувањето на оваа цел.

Ќе направам кус осврт на улогата на најчестите антимикробни средства во превентивата, и во реставративниот и ендодонтскиот третман со користење на различни стратегии со докази кои произлегуваат од актуелните испитувања.

ЕНИТА НАКАШ

РАН ТРЕТМАН ВО ОРТОДОНЦИЈАТА – ПРОБЛЕМ ИЛИ ПРИДОБИВКА

Ортодонтскиот третман може да биде Ран ортодонтски третман (во млечна и мешовита дентиција), Доцен ортодонтски третман (во рана перманентна дентиција) и Адултна ортодонција (доцна перманентна дентиција).

Американската асоцијација за ортодонција препорачува почетокот и проверка на возраст од 7. Барањата за почетокот на ортодонтски третман се базира на фактот дека повеќето од децата во мешовита дентиција бараат ортодонтскиот третман, а исто така многу истражувања ја потврдуваат врската помеѓу психосоцијалната благосостојба, самооценување, и денталните аномалии.

Раниот третман може да придонесе за добра долгорочна стабилност на резултатите од лекувањето.

Но, ние, исто така, мора да бидеме свсни дека раниот ортодонтски третман моше да претставува и проблем поради ризикот од многу долг и претеран третман. Претерано долгиот ортодонтски третман може да биде физички, ментално, или финансиски штетен за благосостојба на пациентот.

TAMER TÜZÜNER

ANTIMICROBIAL STRATEGIES IN PEDIATRIC DENTISTRY: EVIDENCE DERIVED FROM RESEARCH

Antimicrobial materials are commonly used for different approaches in pediatric dentistry. Inhibiting the main pathogens such as Streptococcus mutans and Lactobacilli have been indicated as a prime challenge to provide reduced caries action.

For this purpose,several dental materials have been tested and found as beneficial interms of ensuring caries free status in children.

I will highlight the common used antimicrobial materials in different strategies of pediatric dentistry by explaining their role on preventive,restorative and endodontic treatment procedures with the evidences derived from current research.

ENITA NAKAS

EARLY TREATMENT IN ORTHODONTICS - BURDEN OR BENEFIT

Treatment in orthodontics can be Early Orthodontics (primary and mixed dentition), Later Orthodontics treatmen (early permanent dentition) and Adult Orthodontic treatment (late permanent dentition).

American Association of Orthodontics recomend early check up a at age 7. Demands for early orthodontic treatment are based on the fact that most of the children in the mixed dentition stage require orthodontic treatment, and also many researches confirm relationship between psychosocial well-being, self-esteem, and dental malocclusion.

Early treatment can contributed to the good long-term stability of treatment results.

But we must also know that early orthodontic treatment has some burden as well and that is risk of overtreatment. Overtreatment can be physically, mentally, or financially deleterious to a patient's welfare.

БИЛЈАНА КАПУШЕВСКА

ПАЦИЕНТИ СО АКУТНА ТРИГЕМИНАЛНА БОЛКА – КЛИНИЧКА ОПСЕРВАЦИЈА И ТЕРАПИЈА

Интернационалната асоцијација за изучување на болката (The International Association for the Study of Pain) ја дефинира болката како непријатно чувство со емоционално искуство предизвикано од повреда (оштетување) на ткивата во телото на човекот или од присуство на болест. Под поимот тригеминална болка се подразбираат сите болни дразби кои потекнуваат од инервационото подрачје на n. trigeminus, којшто е одговорен за пренос на болните сензации со потекло од темпоромандибуларниот зглоб (ТМЗ), мастикаторната мускулатура и сите површински регии на лицето.

Од невроанатомска гледна точка кај пациентите со трауматска оклузија, бруксизам, недостиг на оклузална поткрепа, оптоварена мастикаторна мускулатура и ТМЗ, доаѓа до активирање на периферните ноцицептори и создавање на тригеминална болка. Овој вид на болка е чест придружник на ТМД и Costen-овиот синдром. Основни карактеристики на тригеминалната болка се симптоми на миалгија, оталгија, артралгија и тензиона главоболка.

Како ефикасни средства за терапија на тригеминалната болка се пеперутка депрограмер и НТИ (Ноциоцептивен систем за тригеминална инхибиција) кои се редуцирани оклузални вметнувачи (шини), а можат да се изработат ex tempore. За разлика од пеперутка депрограмерот кој се изработува индивидуално за секој пациент, изработката на НТИ е од фабрички профили. Како помошни средства во третманот на овие пациенти се препорачауваат миофункционални вежби, витаминска и фармакотерапија.

МАРИЈА ПЕЕВА ПЕТРЕСКА

ПРЕВЕНТИВНИ И ТЕРАПИСКИ КОНЦЕПТИ НА БИФОСФОНАТНАТА ОСТЕОНЕКРОЗА НА ВИЛИЧНИТЕ КОСКИ

Во последниве неколку години загрижувачки е трендот на пораст на бројот на пациенти кои примаат бифосфонатна терапија а со тоа имаат и ризик од развој на остеонекроза на вилиците, особено по инвазивни дентални интервенции како што е екстракцијата. Спонтаната остеонекроза е исто така појава кај овие пациентите и при отсуство на било каква стоматолошка интервенција или хируршка постапка. Линкот меѓу бифосфонатна терапија и остеонекрозата сеуште не е наполно јасна, како и третманот на оваа состојба.

Кај повеќето пациенти кои примаат орална бифосфонатна терапија не е потребна посебна преоперативна припрема за разлика од пациентите со и.в. БТ во третманот на малигните заболувања, кај кои е неопходно потребен и пред и постоперативен режим.
Целта на менаџментот е превенција и намалување на развојот на коскената некроза, контрола на инфекцијата и намалување на болката.

Авторите на свој материјал ги презентираат главните клинички, радиографски, терапевтски и превентивни аспекти на остеонекрозата поврзана со бифосфонатна терапија кај пациенти со малигни заболувања.

BILJANA KAPUSHEVSKA

PATIENTS WITH ACUTE TRIGEMINAL PAIN - CLINICAL OBSERVATION AND TREATMENT

The international Association for the study of Pain defines pain as an uncomfortable feeling with emotional experience caused by injury (damage) of the tissues in the human body or the presence of disease. The term trigeminal pain refers to all painful stimuli originating from the inervating area of n. trigeminus, which is responsible for the transmission of painful sensations originating from the temporomandibular joint (TMJ), mastication muscles and all surface areas of the face.

From a neuroanatomical perspective in patients with traumatic occlusion, bruxism, lack of occlusal support, overloaded mastication muscles and TMJ the peripheral nociceptors become activated and trigger the trigeminal pain. This type of pain is a frequent companion of TMD and Costen's syndrome. The main features of the trigeminal pain are symptoms of myalgia, otalgija, tension headache and arthralgia.

As effective means for treatment of trigeminal pain, the butterfly deprogramer and NTI (Nociceptive trigeminal inhibition tension suppression system) are reduced occlusal splints, that could be ex tempore fabricated. Unlike the butterfly deprogramer which is fabricated individually for each patient, the NTI is made from factory matrix. As supplementary aid for the treatment of these patients myofunctional exercises, vitamin and pharmacotherapy are also being recommended.

MARIJA PEEVA-PETRESKA

PREVENTIVE AND THERAPEUTICALLY APPROACH OF THE JAWS BISPHOSPHONATE OSTEONECROSIS

In recent years there has been growing concern regarding the number of patients who take bisphosphonate agents, thereby placing them at potential risk for developing osteonecrosis of the jaws (ONJ), especially following invasive oral surgical procedures such as extractions. Even more, spontaneous cases of ONJ have been reported in some patients on bisphosphonate therapies that have not been associated with invasive dental procedures or surgery.The causal link of bisphosphonate usage and ONJ is not yet fully understood, and there is no known treatment that is proven to prevent this from occurring.

For the greater majority of patients who are taking oral bisphosphonates do not require any special precautions before extraction, but patients who have been on a long term course of intravenous bisphosphonate therapy for the treatment of cancer should be provided with extreme pre and post-operative course.

The aim of the management consists of preventing and decreasing the development or progression of bone necrosis, the control of the infection, and in alleviating the painful symtomatology.

The author's presents the main clinical, radiographic, therapeutic and preventive aspects of osteonecrosis related to intravenous bisphosphonate therapy in patients with cancer.

ИЛИЈАНА МУРАТОВСКА

СОВРЕМЕНИ КОНЦЕПТИ НА ДЕНТИН-БОНДИНГ СИСТЕМИТЕ

Адхезивната јачина на дентинските самонагризувачки системи е носечкиот капацитете на материјалите, додека долготрајноста всушност претставува ефективниот период на траење на бондинг врската. Моментот кога настанува создавањето на хибридниот слој со примена на одреден дентален адхезивен систем настанува адаптацијата помеѓу супстатите која ни го овозможува е максималниот степен на взаемна врска помеѓу нив.

Употребата на прајмери кој вршат зајакнување на преостанатата забна структура со истовремено овозможување на дејство на антибактериските агенс methacryloyloxydodecylpyridinium bromide (MDPB) ни го елиминира потенцијалот на развој на рекурентен кариес. Клиничката проценка за стандардизацијата на идеалното количество на влажност на дентинот кое при овие системи треба да се зачува, детерминира постигнување на поголема површинска енергија кај привлечните сили на молекулите, а со тоа и подобра врска.

Темата ги опфаќа можните проблеми кои настануваат во текот на апликација на дентинските адхезивни системи и решенија за истите, со особен осврт на испитувањата на најновите прајмери со инкорпорирани антибактериски агенси во нив.

Резултатите ни покажуваат бактериостатско и бактерицидно дејство кон поголемиот број кариогени бактерии при комплетно очувување на силата на бондирање што претставува предност на новите адхезивни системи и воедно сугерирајќи го клиничкиот бенефит за инфицираниот дентин.

МАКЕДОНСКО СТОМАТОЛОШКО ДРУШТВО

МАРИНА ЕФТИМОСКА

КЛИНИЧКИ И ХИСТОЛШКИ АНАЛИЗИ НА ПУЛПИНИОТ ОДГОВОР ПО ДИРЕКТНО ПРЕКРИВАЊЕ СО CALXYL, MTA И BIODENTINE

Кариесот претставува деструктивен процес кој доведува до прогресивна деминерализација на неорганскиот дел на забот, придружена со ензимска дезинтеграција на органската компонента на забните ткива. Се смета дека примарно е бактериско заболување, но сепак има мултифакториелна етиологија. Имајќи го предвид фактот дека кариозната активност може да се стопира доколку се запре процесот на деминерализација, јасно е дека целите на кариозниот третман се насочени кон елиминација на етиолошките фактори и стимулација на регенерацијата на денталните ткива.

Токму затоа последните години третманот на кариозното заболување се насочува кон реминерализација на почетните кариозни лезии, како и кон биолошкото однесување на пулпо-дентинскиот комплекс по апликација на одредени медикаменти.
Поаѓајќи од овие сознанија, цел на оваа студија е да го процениме влијанието на различни материјали за директно прекривање за да се одржи виталитетот на пулпиното ткиво и да го проследиме успехот од терапијата.

За испитувањата ги користевме следните материјали Calxyl, MTA и Biodentine, како средства за директно прекривање на пулпината експозиција. Испитувањата се одвиваа на две нивоа: 1. клиничко испитување на ефикасноста на прекривањето на пулпината експозиција со соодветниот материјал за директно прекривање и 2. Експериментално испитување кое опфати патохистолошки и имунохистохемиски анализи.

ILIANA MURATOVSKA

MODERN CONCEPTS OF DENTIN-BONDING SYSTEMS

Share bond strength of the dentin self-etching systems is the carrying capacity of the material, while longevity is actually effective period of the bonding relationship. Situation when creating a hybrid layer occurs by using a dental adhesive system, also an adaptation occurs between supstrats which provides us with a maximum degree of mutual relation between them.

The use of primers is creating hardliners with remaining tooth structure while enabling action of antibacterial agent methacryloyloxydodecylpyridinium bromide (MDPB) eliminating the potential for the development of recurrent caries.

The clinical evaluation of standardization of the perfect amount of moisture in the dentin which in these systems should be preserved, determined to reach higher surface energy in the attractive forces of the molecules, and thus better link.

The topic covers the possible problems arising during the application of dentin adhesive systems and solutions for different situation , with particular reference to the latest primers with antibacterial agents incorporated in them.

Our results show bacteriostatic and bactericidal activity towards most cariogenic bacteria in complete conservation of the strength of bonding as an advantage of the new adhesive systems and also suggesting the clinical benefit of using on infected dentin.

MARINA EFTIMOSKA

CLINICAL AND HISTOLOGICAL ANALYSIS OF PULPAL RESPONSE AFTER DIRECT PULP CAPPING WITH CALXYL, MTA AND BIODENTINE

Caries represents a destructive process that leads to progressive demineralization of the inorganic part of the tooth, followed by enzymatic disintegration of the organic component of dental tissues. It is considered that primary it is a bacterial disease, but has a multifactorial etiology. Having in mind that carious activity can be stopped if we stop the demineralization process, it is clear that the objectives of carious treatment are directed toward eliminating the etiological factors and stimulating the regeneration of dental tissues.

That's why latest years carious disease treatment is directed to remineralization of initial caries lesions, as well as the biological behavior of dentinskiot-pulp complex after administration of certain medications.

Based on these findings the aim of this study is to evaluate the impact of different materials for direct pulp capping to maintain the vitality of pulp tissue and to follow the success of therapy.

For the investigations we used the following materials: Calxyl, MTA and Biodentine, as a means of direct covering of pulpal exposure. Examinations were carried out at two levels: 1.The clinical trial of the effectiveness of direct pulp capping with appropriate material and 2.Experimental investigation which included pathologically, immunohistochemical analysis.

ЉИЉАНА ТИХАЧЕК ШОЈИЌ

ПРОТЕТСКА РЕХАБИЛИТАЦИЈА НА СКРАТЕНИОТ ЗАБЕН НИЗ - ПОСТОИ ЛИ НАЈДОБРО РЕШЕНИЕ?

Скратениот забен лак е термин кој ја опишува состојбата во устата кога недостасуваат бочни заби , но воедно претставува и терапевтски концепт кој подразбира дека скратениот забен лак не треба да рехабилитира ако не постојат знаци на нестабилна оклузија и симптоми на краниомандибуларни дисфункции.

Овој концепт нагласува дека е неопходно да се рехабилитира скратениот забен лак, бидејќи на тој начин се постигнува естетски ефект, подобрена мастикаторна функција, како и превенција на патолошки појави како што се губење на алвеоларната коска, промена на оклузалната рамнина и поместување на преостанатите заби.

Општо земено, кај случаите со скратен дентален лак, постојат голем број на можни решенија што ги нуди модерната стоматолошка протетика. Постоечката состојба на скратен забен лак може да се задржи со стабилизирање на преостанатите заби и евентуални корекции на оклузалните контакти. Преостанатите протетички решенија во рехабилитацијата на скратениот забен лак опфаќаат изработка на парцијални скелетирани протези, фиксни надоместоци со висечки членови или надоместоци над импланти.

Сите наведени протетички решенија подразбираат продолжување на забниот лак со адекватна морфолошка и функционална рехабилитација. Во стручната литература не постојат податоци за најефикасен пристап за рехабилитација на скратен забен лак. Одредени клинички студии прикажуваат дека скратениот забен лак може да го индуцира адаптивниот капацитет на орофацијалниот систем со што се обезбедува зачувување на оралните функции како што се џвакалната ефикасност , естетиката, стабилноста на постоечката дентиција, функциите на ТМЗ.

Во одредени случаи, пациентите се задоволни со постоечката состојба и не ја прифаќаат предложената протетичка терапија. Од друга страна, протетичката рехабилитација на скратениот забен лак претставува императив ако губењето на бочните заби предизвикува и естетски проблем понекогаш, оклузална нестабилност и функционална неефиксност.Одлуката за тоа кое решение е функционално, естетски и економски најдобро, зависи од многу фактори затоа што секое решение има свои добри и лоши страни.

Со ова предавање се прави обид да се согледаат сите можни протетички решенија кај случаи со скратен забен лак со цел зачувување или воспоставување на физиолошката оклузија без патолошки манифестации и дисфункции.

LJILJANA TIHACEK-SOJIC

PROSTHODONTIC REHABILITATION OF SHORTENED DENTAL ARCHES IS THERE A BEST SOLUTION?

There are numerous possible solutions provided by modern prosthodontics for the patients with shortened dental arches. The current situation of shortened dental arch in a patient could be sustained by strengthening the health of the remaining teeth and by possible corrections of occlusal contacts.

The rest of the prosthodontic solutions in rehabilitation of shortened dental arch mean production of partial dentures, complex partial denture, fixed restorations with hanging members, or dental restorations on implants.

All of the above prosthetic solutions involve the extension of dental arch with appropriate morphological and functional rehabilitation. There are no data on the most efficient approach in the rehabilitation of shortened dental arches in the literature. In particular, because it is very difficult to determine individual variation about the necessary number of teeth that would fulfill functional requirements for every single patient in quantitative and qualitative manner.

Some clinical studies have shown that shortened dental arch can induce adaptive capacity of the orofacial system, which enables the preservation of oral functions in means of chewing efficiency, esthetics, stability of present dentition, TMZ function.

In some cases, the patients were satisfied with the current situation and unwilling to agree to the proposed creation of dental restorations. On the other hand rehabilitation of shortened dental arch dental restorations is imperative, specially when the loss of posterior teeth cause esthetic problems, occlusal instability and functional inefficiency.

Deciding which is the best solution functionally, esthetically and economically is dependent on many factors, especially as every possible solution has its good and bad sides.

The aim of this lecture is to summarize all the possibilities of prosthetic rehabilitation of shortened dental arches to preserve or restore the physiological occlusion without pathological manifestations and disfunction.

МИРЈАНА ПОПОВСКА

УСНАТА ПРАЗНИНА КАКО ЕКСТРАГАСТРИЧЕН РЕЗЕРВОАР НА HELICOBACTER PYLORI

H. pylori е еден од најчестите бактериски инфекции кај луѓето. Присуството на на оваа честа бактерија (првично наречен Campylobacter pyloridis) во антралната лигавица кај луѓето за прв пат е објавена во 1983 година. Бактеријата е тесно поврзана со хроничен гастритис, пептичен улкус, рак на желудник, и лигавично асоцираниот лимфоиден лимфом. Покрај гастроинтестиналните заболувања, најновите податоци укажуваат на можна поврзаност на овој микроорганизам со други состојби, како што се анемија, изменети серумски нивоа на липопротеини и коронарна атеросклероза. Иако H. pylori е присутен во желудникот кај околу половина од населението во светот, се уште не е јасен нејзиниот пренос. Достапните податоци укажуваат дека орално-оралниот и фекално-оралниот правец се најверојатните патишта за пренос на овој микроорганизам. Сепак, неекстрагастричните резервоари на H. pylori се јасно препознатливи. Примероците од овие микроорганизми се пронајдени во почвата, животните и човекот се факти кои укажуваат на улогата на горенаведените патишта во пренос на H. pylori.

Се смета дека микроорганизмите можат да се пренесуваат преку уста, бидејќи H. pylori е откриен во денталниот плак и плунка. Но, дали усната празнина служи како екстрагастричен резервоар за H. pylori или микроорганизмите се само привремено присутни , се уште не е јасно докажано. Ако усната празнина навистина е екстрагастричен резервоар на H. pylori, може да биде клинички значаен факт од аспект на менаџирање на болеста. Третманот на инфекцијата со H. pylori обично се состои од комбинација на антибиотици, киселински супресори, и стомачни протектори. И покрај актуелните третмани кои водат кон успешно решавање на инфекцијата со H. pylori, позитивниот хроничен гастритис, како и стапката на реинфекција е релативно висока. Еден од можните механизми за реинфекција е реколонизација од денталниот плак на забите. Оттука и интересот да се утврди дали денталниот плак и пародонталната болест се поврзани со инфекција со H. pylori.

МАКЕДОНСКО СТОМАТОЛОШКО ДРУШТВО

НИКОЛИНА ГЕОРГИЕВА

ПРИМЕНА НА ВИСОКОЕНЕРГЕТСКИТЕ ДИОДНИ ЛАСЕРИ ВО СЕКОЈДНЕВНАТА СТОМАТОЛОШКА ПРАКТИКА

Практичен и систематизиран начин на примена на високоенергетските диодни ласери во секојдневната дентална пракса, ендодонција, парадонтологија, протетика, орална хирургија, имплантологија и естетика. Истакнати предности при користење на ласерска обработка во решавање на клинички случаи.
Презентација на протокол за работа со високоенергетски диоден ласер и илустрација на успесно решени разни случаи со помош на ласерска манипулација. Зголемување на мотивација за работа кај стоматолозите и поголема доверба од пациентите.

MIRJANA POPOVSKA

ORAL CAVITY AS AN EXTRAGASTRIC RESERVOIR OF HELICOBACTER PYLORI

Helicobacter pylori (H. pylori) is one of the most common bacterial infections in humans. The presence of the organism H. pylori (initially termed Campylobacter pyloridis) in the antral mucosa of humans was first reported in 1983. H. pylori has been closely linked to chronic gastritis, peptic ulcer, gastric cancer, and mucosa-associated lymphoid tissue lymphoma. Besides gastrointestinal diseases, recent data seems to suggest a possible association of this microorganism with other conditions such as anemia, altered serum levels of lipoproteins, and coronary atherosclerosis. Although H. pylori is present in the stomach of about half of the world's population, we do not yet clearly understand its transmission. Available data suggests that oral-oral and fecal-oral routes are the most likely routes of transmission of this organism. However, no extragastric reservoirs of H. pylori have been clearly demonstrated. Samples of these microorganisms found in soil, animals and humans are facts indicating the role of the above roads in the transmission of H. pylori.

It has been suggested that the microorganism may be transmitted orally and has been detected in dental plaque and saliva . But whether the oral cavity serves as an extragastric reservoir for H. pylori or harbors the organism only transiently, is not yet clear (the organism being only a transient inhabitant of this ecological niche or not). If the oral cavity is an extragastric reservoir of the H. pylori, it may be clinically significant from the treatment. Treatment of H. pylori infection usually involves a combination of antibiotics, acid suppressors, and stomach protectors. Despite the current treatment regimens that lead to successful management of H. pylori—positive chronic gastritis, the reinfection rate is relatively high. One of the suggested mechanisms of reinfection is the possible recolonization from the dental plaque.

Hence the interest to determine whether dental plaque and periodontal disease associated with infection by H. pylori.

NIKOLINA GEORGIEVA

APPLICATION OF HIGH-ENERGY DIODE LASERS INTO EVERYDAY DENTAL PRACTICE

Practical and systematic way of applying high- energy diode lasers into everyday dental practice: endodontic, paradontology, prosthodontics, oral surgery, implantology and aesthetics. Prominent advantages of using laser processing in solving clinical cases.

Presentation protocol of work with high-energy diode laser and illustration of successfully solved various cases using laser manipulation. Increasing the dentists motivation and more patients confidence.

СОЊА АПОСТОЛСКА

ЕРГОНОМИЈАТА И ДЕНТАЛНАТА ПРАКТИКА: ПРЕВЕНЦИЈА НА МУСКУЛОСКЕЛЕТНИ ЗАБОЛУВАЊА

Терминот ергономија се користи во повеќето професии, меѓу кои и во стоматолошката професија. Тоа е дисциплина која ги проучува работници и нивниот однос кон нивната професионална средина.

Практикување на уметноста на стоматологијата бара висок степен на концентрација и прецизност. Незгодната положба при работа, повторувачките движењата и упорните вибрации на рацете и рачните зглобови се честа причина за појава на мускулоскелетни заболувања кај стоматолозите.

Многу често стоматолозите при третманот на пациентите се во статична и неприродна позиција која може да биде причина за појава на болка , повреда или потешки случаи на мускулно-скелетни нарушувања .Бидејќи стоматологијата е ризична професија за стекнување на некакво професионално заболување, ергономијата се стреми кон максимално намалување или целосно отстранување на ризик – факторите кои доведуваат до тие заболувања.

SONJA APOSTOLSKA

ERGONOMICS AND DENTAL PRACTICE: PREVENTINIG MUSCULOSKELETAL PROBLEMS

The term has been used with most professions, but increasingly in the dental profession. It is a discipline that studies workers and their relationship to their occupational environment. Practicing the art of dentistry requires a high degree of concentration and precision.

But awkward postures, repetitious hand movements, and persistent vibration to the hand and wrist from a highspeed handpiece can make practitioners vulnerable to musculoskeletal disorders. Consider that many dentists often find themselves in a static, uncomfortable position when treating patients.

This sustained position can lead to pain, injury, or, in severe cases of musculoskeletal disorders. Because dentistry is a risky profession for acquisition of any occupational disease , ergonomics aims to maximally reduce or eliminate the risk - the factors leading to these diseases .

ПРОМЕДИКА
СТОМАТОЛОГИЈА



DENTSPLY IMPLANTS
ANKYLOS®

Со постоење на повеќе од 25 години Анкилос преку меко-тврдо ткивната конусна Tissue care конекција овозможува долготрајна црвено-бела естетика.



Откријте ја опцијата на индексирање со

Ankylos CX

НОВ
индексиран и неиндексиран абатмент

Со Ankylos CX сега може да изберете:
- Индексиран абатмент за точно и едноставно позиционирање во 6 можни позиции
- Неиндексиран абатмент за слободно позиционирање во опсегот од 360 степени
- И од двата типа истовремено овозможувајќи ја клинички докажаната Tissue care конекција за оптимална стабилност

Сектор за стоматологија и забна техника - ул.Св. Кирил и Методиј бр.50
1000 Скопје - Македонија - п.фах. 122 - Тел: 02 3248 446 - Факс: 02 348-401

dental@promedika.com.mk
www.facebook.com/promedika.dental
cupeski_v@promedika.com.mk



myobrace®

MYOFUNCTIONAL RESEARCH CO.
MRC INNOVATIVE DENTAL APPLIANCE TECHNOLOGY AND EDUCATION

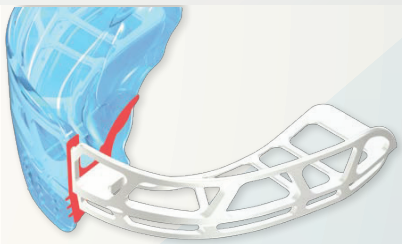

ПРОМЕДИКА
СТОМАТОЛОГИЈА

TRAINER SYSTEM

ортодонција без брекети, миофункционални корекции и решавање на проблеми со темпоромандибуларниот зглоб

Најголем дел од деца во денешната популација имаат малоклузиски проблеми. Оптималниот раст и развој е примарна грижа на секој родител, но истовремено и на секој терапевт.

Со Trainer system - от се овозможува миофункционална корекција и третман на малоклузии кај децата од секоја возраст, олеснување на тегобите кај пациенти со проблеми во темпоромандибуларниот зглоб.

Сектор за стоматологија и забна техника - ул.Св. Кирил и Методиј бр.50
1000 Скопје - Македонија - п.фах. 122 - Тел: 02 3248 403 - Факс: 02 348-401

dental@promedika.com.mk
www.facebook.com/promedika.dental
e-mail miki_l@promedika.com.mk

Хиперсензитивноста кај пациентите
може да ја снема за 60 секунди



COLGATE® SENSITIVE PRO-RELIEF™ СО PRO-ARGIN™ ТЕХНОЛОГИЈА ОВОЗМОЖУВА МОМЕНТАЛНО** И ДОЛГОТРАЈНО ОСЛОБОДУВАЊЕ ОД СЕНЗИТИВНОСТА.

Обемните научни истражувања покажале дека Colgate® Sensitive Pro-Relief™ заштитува од дразбите и причинителите на сензитивност и докажано ги затвора дентинските тубули за 60 секунди.*

Конечно, брз начин за подобрување на задоволството и комфортот на вашите пациенти.

Colgate®

ВАШ ПАРТНЕР ЗА ОРАЛНО ЗДРАВЈЕ

www.colgateprofessional.com



*Кога пастата директно ќе се аплцира на секој сензитивен заб во период од 60 секунди.
Ayad F, Ayad N, Delgado E, et al. J Clin Dent. 2009; 20 (4): 115-122

**За моментално намалување на болката нанесете од пастата со прст директно на сензитивниот заб и масирајте една минута, до два пати дневно.

Vesica
implanti.mk

BIOHORIZONS®





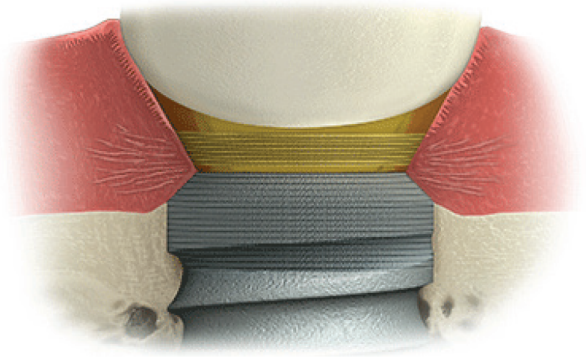

Ленинова 14а/2-6
1000 Скопје, Македонија

+389 2 6156000
+389 70 377720

info@vesica.mk
www.implanti.mk

Vesica
implanti.mk

BIOHORIZONS®

VII Конгрес на стоматолозите од Македонија со меѓународно учество
Охрид 11-14 Јуни 2015

VII Macedonian Dental Congress with International Participation
Ohrid 11-14 June 2015

УСНИ ПРЕЗЕНТАЦИИ

ORAL PRESENTATIONS



ОРТОДОНЦИЈА И Л А С Е Р

СОВРЕМЕН ОРТОДОНТСКИ ТРЕТМАН КАЈ ВОЗРАСНИ ПАЦИЕНТИ

Кануркова Л
Ќурчиева Чучкова Л, Мишевска Ц, Манева М, Дораковска А

Целта на ортодонтскиот третман е постигнување на оптимална фацијална и дентална естетика, правилна функција во орофацијалната регија и на темпоромандибуларниот зглоб, со постигнување на дентална и периодентална стабилност на постигнатите резултати од ортодонтскиот третман.

Материјал и метод: Во оваа студија е презентиран ортодонтскиот третман кај возрасен пациент со збиеност на забите во максиларниот и мандибуларниот дентален лак. Презентиран е дизајнот и составните елементи на фиксниот ортодонтски апарат, кај кој се аплицирани ортодонтски туби и брикети со посебна прескрипција, торк и ангулација во кои се поставуваат ортодонтски жици, чија димензија се зголемува во зависност од видот и начинот на придвижување на забите, аплицирани се ортодонтските еластични и жичани сили кои овозможуваат правилно подредување и поставување на забите во денталените лакови.

Резултати: Прикажани се ефектите од аплицираниот фиксен апарат каде контролата на упориштето на силите е една од најважните фактори и клучот на успехот на ортодонтскиот третман.

Заклучок: Бенефитот од овој третман е постигнување на ефикасна ортодонтска терапија со постигнување на правилна интеркуспидација на максиларните и мандибуларните заби.

ORTHODONTICS & L A S E R

COMPREHENSIVE ORTHODONTIC TREATMENT IN ADULT PATIENTS

Kanurkova L
Kjurcheva Chuchkova G, Mishevska C, Maneva M, Dorakovska A

The goals of orthodontic treatment are optimal facial and dental esthetics, functional occlusion, and TMJ health, dental and periodontal stability.

Material and method: In this study we present patient 33 years old male with crowding in maxillary and mandibular dental arch. We demonstrate design and type of fixed appliance where the brackets and tubes in multi-bracket appliance help in achieving final treatment goals by providing optimal torque, angulations with increasing arch wire dimension with ideal biological forces and with finishing wires which control over tooth movement.
With brackets and tubes with special prescription, torque and angulation. With the assistance of orthodontic wires with different size and elasticity and elastic traction which gave optimal dental movement. Brackets and tubes in multi-bracket appliance help in achieving final treatment goals by providing optimal torque, angulations with increasing arch wire dimension with ideal biological forces and with finishing wires which control over tooth movement.

Results: In this study we present orthodontic treatment with the assistance of orthodontic wires with different size and elasticity which gave optimal dental movement. Particular attention was given to control of anchorage because it is the most important factor, holding the key of the successful treatment.

Conclusion: Benefit from this treatment is more predictable results, treatment efficiency, and, more comfortable for the patient, more hygienic and faster treatment progress.

РАН ТРЕТМАН НА ПАЦИЕНТЕ СО БИЛО КОЈА ФОРМА НА РАСЦЕП

Радмила Димовска
Коавтор Славе Наумовски

Расцепите ја претставуваат најчестата краниофацијална аномалија.
(приближно едно новородено со расцеп 1000 живородени бебиња, а кај некои популации и повеќе). Расцепите можат да се појават на примарниот палатум, секундарниот палатум или заедно, и во сите можни комбинации. Тие можат да бидат комплетни или некомплетни, унилатерални или билатерални. Расцепот на палатумот може да се појави и како изолиран феномен. Расцепите често се составен дел на конгенитална аномалија или на некој синдром. Третманот на пациентите со расцеп е долг и мутидисциплинарен со учество на многу специјалности кои го формираат *тимот за расцепи*.

Учеството на ортодонтот во овој тим започнува неколку дена по раѓањето на бебето со примена на предхируршка ортодонтска терапија со цел да се спреми бебето за понатамошен хируршки третман. Првата фаза на ортодонтскиот третман се состои во тоа да се изврши контракција или експанзија (дистракција) на максиларните сегменти, а со тоа и насочување на коскените структури и меките ткива односно на расцепот на усната и процессус алвеоларис, т.е палатумот. Корекцијата на усната се изведува на три месечна возраст, а корекцијата на палатумот по навршувањето на втората година.

Втората фаза на ортодонтскиот третман се изведува за да се добие нормална оклузија или доколку постојат скелетални дискрепанци да се подготват виличните лакови за ортогнатна хирургија со крајна цел постигнување на нормален сооднос на горната и долната вилица со нормална оклузија, анатомо-морфолошко-функционален изглед на лицето, нормално џвакање, нормален развој на говорот , дишењето, слухот, голтањето до развој во здрава социјализирана личност.

EARLY TREATMENT IN PATIENTS WITH ANY KIND OF CLEFT

Radmila Dimovska
Koautor: Slave Naumovski

Clefts present the most often craniofacial anomaly (circa one newborn baby is born with cleft in a 1000 hundred live born babies). There are two types of clefts: complete or incomplete and unilateral or bilateral.

A palatal cleft may occur as an isolated phenomenon. Patients may have a cleft on the primary palatum, secondary palatum or both of them, or in every possible combination. Clefts are often a part of a congenital anomaly or some syndrome.

Complete unilateral or bilateral clefts of the lip have an arch that is collapsed into the transversal, especially on the side of the cleft.
Treatment of the patients with clefts is a long and multidisciplinary process with the participation of many specialties which form * the cleft team *.

The orthodontist enters the team a few days after the baby is born with pre-surgical orthodontic therapy in order to prepare it for a further chirurgical treatment.
The first phase of the orthodontic treatment consist out a distraction of the maxillary segments which results in a soft and hard tissue or cleft lip and palate direction.
Lip correction is conducted on the age of 3 months and the palatal correction after the child turning of 2 year of age.

The second phase of the orthodontic treatment is being conducted in order to incite a normal occlusion or if the skeletal discrepancy exist, to prepare jaw arches for ortho-gnatic surgery leading the patient with normal occlusion, anatomo-morphological and functional face expression, normal chewing, normal speech development into a healthy and solidarity person.

ТРЕТМАН НА АНТЕРИОРНО-ОТВОРЕН ЗАГРИЗ

Марија Манева,
Коавтори: Лидија Кануркова, Цветанка Мишевска-Бајрактарова,
Габриела Ќурчиева-Чучкова, И. Манев

Вовед:Малоклузија III класа комбинирана со скелетен отворен загриз претставува еден од најголемите предизвици во ортодонтската пракса. Заедно чинат една комплексна , мултифакториелна и тешка аномалија. Причина за појава на отворениот загриз се неправилниот раст на орофацијалните структури, одредени лоши навики- цицањето на прсти; инфантилното голтање; опструкцијата на дишните патишта од помал или поголем степен; а генетскиот фактор е предоминантен во формирањето на малоклузија III класа.

Материјал и метод: во овој труд презентираме два пациенти: момче на 17 и девојче на 15 годишна возраст (претходно нетретирани) со антериорно отворен загриз и скелетна малоклузија III класа кои дојдоа на Клиниката за ортодонција за корекција на нивната оклузија. Екстраоралниот наод на обата пациенти се карактеризираше со конкавен профил, зголемена долна лицева висина, инкомпетентност на усните и фацијална асиметрија. Направени се потребните рентгенграфски и кефалометриски испитувања, како и анализа на студио модели. Присутна беше перменентна дентиција, скелетна малоклузија III класа, ретрогнатизам на обете вилици, протрудирани максиларни и мандибуларни инцизиви, зголемена долна лицева висина, скелетно отворен загриз и постериорен тип на растежна ротација. Третманот беше спроведен со поставување на фиксен апарат во горниот и долниот дентален лак со примена на техниката на прав лак. Во текот на третманот користена е интермаксиларна влеча III класа комбинирана со антериорна еластична тракција за корегирање на фронтално отворениот загриз.

Заклучок:По постигнувањето на задоволителна хоризонтална и вертикална инцизивна стапалка, функционална оклузија со моларен однос во I класа , фиксните апарати беа отстранети и поставени мобилни ортодонтски апарати за одржување и стабилизација на оклузијата.

TREATMENT OF ANTERIOR OPEN BITE - CASE REPORTS

Marija Maneva,
Coautors: Lidija Kanurkova, Cvetanka.Mishevska-Bajraktarova,
Gabriela Curcieva-Cuckova, I.Manev

Introduction: A developing Class III malocclusion combined with skeletal open bite is one of the most challenging problems confronting an orthodontic clinician. Together they present a complex, multi-factorial and difficult anomaly.

There are many reasons for the occurrence of open bite, including abnormal growth pattern, finger-sucking, airway obstruction, and tongue posture and function; and Class III is genetically related in most of the cases.

Material and method: in this paper we present two patients with anterior open bite and skeletal Class III who came to our Department for correction of their malocclusion. Extra oral findings at both persons (girl 14 years aged and boy 17 years old) revealed concave profile, increased lower facial height, lip incompetence, facial asymmetry. We made x-ray examination: OPG and lateral cephalogram, studio casts analysis.

They had permanent dentition, skeletal Class III with open bite, retrognatism of maxilla and mandibula, protruded maxillary and mandibular incisors, increased lower facial height and posterior growth rotation. Both were treated with fixed appliances in upper and lower dental arch- straight wire technique. During the treatment we used intraoral elastics Class III and tracings for correction of the frontal open bite.

Conclusion: As we achieved suitable overjet, overbite and proper functional occlusion with Class I molar relation and an esthetic results, as well; after two years the fixed appliances were removed and we used mobile retainers to maintain and stabilize the occlusion.

РЕШАВАЊЕ НА ОРТОДОНТСКИ СЛУЧАИ СО ПРОТЕТСКИ И КОМБИНИРАН (ХИРУРШКО-ПРОТЕТСКИ) ПРИСТАП

Зоран Анѓелески
Коавтор: Александар Анѓелески

Целта : беше да се елаборира поинаков пристап кон решавање на овие комплицирани ортодонтски случаи кој дава побрзи резултати, за разлика од конвенционалниот ортодонтски третман, кој повозрасните пациенти се потешко го прифаќаат.

Материјал : Пациенти со сличен проблем – принудна прогена централна оклузија. Методите беа ПРОТЕТСКИ и ХИРУРШКО-ПРОТЕТСКИ (продолжување на клиничка коронка).

Резултатите беа слични, пациентите беа задоволни и од естетски и од функционален аспект.

Заклучок : Малку се трудови од оваа област а успехот е мерлив и реален, но со ограничена клиничка практичност.

SOLVING ORTHODONTIC CASES WITH PROSTHETIC AND COMBINED (SURGICAL-PROSTHETIC) APPROACHES

Zoran Angjeleski
Coautor Aleksandar Angjeleski

The objective: was to elaborate a different approach to solving these complicated orthodontic cases, that gives faster results, unlike the conventional orthodontic treatments that elderly patients are less likely to accept.

Materials: Patients with a similar problem - forced prognathic central occlusion. The methods were prosthetic and surgical-prosthetic (extension of the clinical crown).

The results were similar, the patients were satisfied with both the aesthetic and functional achievements.

Conclusion: There are few published works on this subject and though the success is measurable and realistic, these approaches have a limited clinical utility.

МУЛТИДИСЦИПЛИНАРЕН ТРЕТМАН НА МАЛОКЛУЗИЈА- КЛИНИЧКИ ПРИСТАП

Ајше Реџеп
Коавтор Севди Реџеп

Цел: Целта на овој клинички пристап е да се презентираат мултидисциплинарните критериуми што се користат за соодветен третман на различни стоматолошки и скелетни малоклузии. Исто така, добиените резултати од овој пристап ќе бидат многу значајни и корисни за сите ортодонти со цел да се подобри нивниот успех во лекувањето на сличните случаи.

Методи и материјали: Учесниците во овој пристап ќе бидат мажи и жени од 12 до 35 години. За овој третман се користи фиксен ортодонтски апарат со цел да се добие избалансиран однос помеѓу забите и вилиците. За овој случај се користени корки од модели и панорамски рентген, како и внатрешни и надворешни усни фотографии, пред и по третманот.

Времетраењето на третманот е од 20-24 месеци.

Резултати: поставување на индивидуалните протези служи за да се добие добро израмнување и изедначување со соодветна бургија, и сето тоа резултираше со постигнување на природна гингива и естетика за одлична насмевка.

На крајот на терапијата, совршениот облик на максиларната и долната вилица како и оклузијата беа подобрени.

Заклучок: Функционалните и естетските резултати се задоволителни во сите презентирани клинички случаи. Според тоа, може да се заклучи дека нормалнитевнатрешни стоматолошки оклузии се постигнати само со соодветен мултидисциплинарен третман.

Клучни зборови: мултидисциплинарен третман, малоклузија, ортодонција, терапија,

MULTIDISCIPLINARY TREATMENT OF MALOCCLUSION- CLINICAL APPROACH

Ajshe Redzep
Sevdi Redzep

Aim: The aim of this clinical approach is to present a multidisciplinary criteria used for appropriate treatment of different dental and skeletal malocclusion . Also, the results received from this approach will be very significant and useful for all the orthodontists in order to enhance their success in treating similar cases.

Methods and materials: Participants in this approach will be males and females from 12 till 35 years. For this treatment is used fixed orthodontic appliance in order to get a balanced relationship between the dental and jaws bases. For this case are used study models crusts and panoramic x-ray radio graphs, as well as intra and extra oral photographs, before and after the treatment.

The duration of the treatment lasts from 20-24 months.

Results: The individual braces placement served to obtain good leveling and alignment with appropriate torque, and all this resulted with achieving natural gingival contoured and excellent smile esthetics.

At the end of the therapy, the perfect maxillary and mandible arch's shape and occlusion were improved.

Conclusion: The functional and esthetic results were satisfactory in the all presented clinical cases. According to that, we can conclude that normal inter dental occlusions are only achieved with appropriate multidisciplinary treatment.

Keywords: multidisciplinary treatment, malocclusion, orthodontics, therapy,

ПРОДОЛЖУВАЊЕ НА КЛИНИЧКА КОРОНКА НА ЗАБОТ СО ПОМОШ НА ЛАСЕР

Никола Камчев
Коавтори : Весна Попова – Чемерска, Билјана Ивановска,
Милан Камчев,Даница Ангелова, Диме Цветков.

ВОВЕД
Продолжувањето на клиничката коронка на забот е често пати индицирана интервенција и тоа пред се од естетски, протетски или ортодонтски причини,
Продолжувањето на клиничката коронка може да биде со помош на скалпел, електрокаутер или ласер. Ако е поставена добра индикација и ако ја изведува ,,вешта хирушка рака,, со сите овие начини може да се постигне добар резултат

ЦЕЛ НА ТРУДОТ
Целта на трудот е да го потенцира нашето мислење врз основа на искуството кое го имаме дека оваа интервенција најбезбедно и најдобро може да биде изведена со ласер.

МАТЕРЈАЛИ И МЕТОДИ
Во презентацијата ќе бидат прикажани неколку случаеви каде е употребуван електрокаутер и ласер. Скоро сите случаеви беа индицирани од естетски и протетски причини.

РЕЗУЛТАТИ
Резултатите беа сосема добри и со едниот и со другиот метод, со таа разлика што употребата на електрокаутерот бара многу внимателност за тоа колку ќе се отстраните од гингивата и никогаш не сме сигурни дали конечната ивица на гингивата ќе биде точно на бараното ниво. Со ласерот таква опасност не постои.

ЗАКЛУЧОК
Нашето искуство ни дозволува да констатираме дека за сега Ласерот е суверено средство со кое може многу безбедно и точно да се лоцира идната гингивална ивица.

LENGTHENING OF THE CLINICAL CROWN OF THE TOOTH WITH LASER

Author: Nikola Kamchev
Coauthors: Milan Kamchev, Biljana Ivanovska, Danica Angelova
Vesna Chemerska Popova, Dime Cvetkov.

Introduction:
Lengthening of the clinical crown is often invoiced from aesthetic, prostetic or orthodontic reasons. This procedure can be done with a scalper, electrocauter or laser. If there is a good indication and if it is professionally done, good results can be achieved.

Aim:
Our aim is to accentate our opinion based on our experience that this procedure the most safely and in the best way can be done with a laser.

Materials and method:
We will present several cases where we used electrocauter and laser. Almost all cases were medicated from aesthetic and prosthetic reasons.

Results:
The results show that both methods were good, with a note that using the electrocauter needs a lot of attention in cutting the gingival and we are never sure about the final level of the Margo gingive. With the laser that mind of risk doesn't exit.

Conclusion:
Out experience made us concluded that the laser is the most safe and precise tool to locate margo gingive.

ВЛИЈАНИЕТО НА ЛАСЕРСКОТО И ХЕМИСКОТО БЕЛЕЊЕ НА ВИТАЛНИ ЗАБИ И НИВНО ДЕЛУВАЊЕ ВРЗ ЗАБНАТА СТРУКТУРА И ИНТРАПУЛПНАТА ТЕМПЕРАТУРА

Весна Филиповска Мицевска
Владимир Филиповски, Лидија Поповска

Естетиката на лицето секако дека подразбира убави и бели заби, што се повеќе е желба на голем број пациенти. Виталното белење на забите станува секојдневна пракса за стоматолозите. Кој метод и кое средство за белење ќе се примени зависи од дисколорациите на забите. Бидејќи сеуште постојат дилеми за и против белењето и за неговото влијание на забната структура, како и врз интрапулпната температура, одлучивме тоа да биде и целта на нашето испитување. Материјалот кој го користевме претставува 35% хидроген пероксид, надополнет со флуор и потазиум нитрат т.е. Opalescence Boost.

Мерењето на интрапулпната температура беше изведено со помош на апаратот Пирометар, материјал за спроводливост на температурата и Fotona fidelis 3 ласерот.

Од извршените испитувања на 40 еднокорени заби, поделени во 4 групи, добивме резултати од кои произлезе дека покачувањето на интрапулпната температура изнесуваше 5º С.

Од целото испитување можеме да заклучиме дека помеѓу хемиското и ласерското белење не постои разлика во однос на бојата на забите, единствено што при ласерското белење се покачува интрапулпната температура, која е во нормални граници на виталност.

THE INFLUENCE OF LASER AND CHEMICAL BLEACHING OF VITAL TEETH AND THEIR EFFECTS ON TOOTH STRUCTURE AND INTRAPULPAL TEMPERATURE

Vesna Filipovska Micevska
Coautors Vladimir Filipovski, Lidija Popovska

The aesthetics of the person certainly means beautiful and white teeth, which are more a wish of many patients. Vital tooth whitening becomes daily practice of every dentists. Whichever method, which bleach is applied depends on diskoloration of teeth. Because there are still dilemmas for and against bleaching and its effect on tooth structure, as well as intrapulpal temperature, it decided to be the goal of our study.

The material we used is 35% hydrogen peroxide, supplemented with fluoride and nitrate potazium – or Opalescence Boost.

Measuring intrapulpal temperature was performed using the appliance of Pirometar, material conductivity, and temperature with Fotona fidelis 3 laser.

Examinations carried out on 40 single root teeth, divided into 4 groups received results of which showed that the rise in intrapulpal temperature was 5ºC.

The whole investigation we can conclude, that between chemical and laser bleaching there is no difference in terms of color of the teeth, the only thing in laser bleaching increases the intrapulpal temperature, which is within normal limits of vitality

ХИРУРШКА И РЕКОНСТРУКТИВНА ТЕРАПИЈА НА ЛОКАЛИЗИРАНИ АГРЕСИВНИ ПАРОДОНТИТИ ПОТПОМОГНАТА СО Er:YAG ЛАСЕР - НОВ ЧЕКОР ВО ТЕРАПИСКАТА ПРОГНОЗА

Бруно Николовски,
Коавтори: Ана Миновска, Цветановска Даниела Стојчева,
Ана Александровска, Ванчо Спиров

Локализирани агресивни пародонтити (ЛАП) обично водат до масовна деструкција на коската околу забите, загуба на ткивната потпора, зголемена мобилност на забите и доколку не се третира - губење на забите. Конвенционалните тераписки методи не можат да даде предвидливи резултати.

ЦЕЛИ: Наша цел е да се изнајдат тераписки опции кои ќе доведат до значително подобрување на пародонталните параметри по терапијата на ЛАП, како и терапевтски опции кои ќе обезбедат полесно предвидливи резултати.

МАТЕРИЈАЛ И МЕТОДИ: 26 заби со значителна загуба на коскена маса околу нивните корени кај 7 здрави возрасни лица беа дијагностицирани ЛАП, и беа измерени PPD, CAL, BOP, bone mapping, PI и мобилност на забите, проценка на фуркацијата и РТГ снимки беа направени непосредно пред третманот, по 3 месеци и по 1 година. Пациентите беа третирани со специјално дизајниран протокол вклучувајќи иницијална пародонтална терапија, Er:YAG ласерска хирургија во комбинација со аугментативна терапија.

РЕЗУЛТАТИ: Сигнификантно намалени вредности за PPD, CAL и bone mapping може да се измерат по 1 година од третманот, како и подобрување на останатите параметри, поткрепени со РТГ евалуацијата. Проблем е регистриран во долната вилица во услови на IV класа по Милер.

ЗАКЛУЧОК: Er:YAG хируршка и реконструктивна терапија како втора фаза од пародонталната терапија на ЛАП обезбедува одлични клинички резултати и подобра тераписка предвидливост.

Клучни зборови: локализирани агресивни пародонтити, Er:YAG ласерска хирургија, пародонтална терапија.

LOCALIZED AGGRESSIVE PERIODONTITIS Er:YAG SURGICAL AND RECONSTRUCTIVE THERAPY – A NEW STEP IN THE THERAPY PREDICTABILLITY

Nikolovski Bruno,
Coautors: Ana Minovska, Daniela Cvetanovska Stojceva, Ana Aleksandrovska, Vancho Spirov

Localized aggressive periodontitis (LAP) typically leads to massive bone destruction around the teeth, supportive tissue loss, increased tooth mobility and if not treated tooth loss. The conventional therapeutic methods can not give predictable results.

OBJECTIVES: Our goal is to find therapy options which will lead to significant improvement of the periodontal parameters after the LAP therapy as well as therapeutic option which will provide more predictable results.

MATERIAL AND METHOD: 26 teeth with advanced bone loss around their roots in 7 healthy adults were diagnosed with LAP and PPD, CAL, BOP, bone mapping, PI, tooth mobility, was measured, furcation assessment and X-Ray was taken at the baseline, after 3 months and after 1 year. The patients were treated with a specially designed protocol including initial periodontal therapy, Er:YAG surgery combined with reconstructive bone augmentative therapy.

RESULTS: A highly decreased values for PPD, CAL, and bone mapping could be measured after 1 year of the treatment as well as improvement of the other parameters. The X-Ray evaluation. Problem occurred in lower jaw with furcation involvement Miller class IV.

CONCLUSION: Er:YAG surgical and reconstructive therapy as a second stage periodontal therapy of LAP provides excellent clinical results and better therapy predictability.

Key words: Localized aggressive periodontitis, Er:YAG laser surgery, periodontal therapy.

ХИРУРШКА КОРЕКЦИЈА НА ГИНГИВАЛНА НАСМЕВКА ПОТПОМОГНАТА СО Er: YAG ЛАСЕР - брз начин до висока естетика во фронталната регија

Даниела Цветановска Стојчева
Ана Миновска, Ана Александровска , Бруно Николовска, Вера Радојкова-Николовска

"Gummy smile" претставува голем естетски проблем. Во присуство на неправилни заби и пародонтална болест тоа може да биде естетски, но и пародонтален проблем.

ЦЕЛ: Хируршки пристап потпомогнат со Er:YAG ласер е наменет за корекција и преобликување на присутните меки ткива, за реконтурирање на коската која ќе претставува долгорочна меко-ткивна потпора, да се направи темелен дебридман, да се намалат длабочините на присутните пародонтални џебови, да обезбеди скратување на времето до конечното протетско реконструирање, како и да обезбеди долгорочна естетика.

МАТЕРИЈАЛ И МЕТОД: Овој пристап го употребивме на 28 заби кај 5 пациенти со многу висока линија на насмевка во комбинација со хронична пародонтопатија. Ги меревме следните пародонтални индекси: PPD, CAL, PBI и направивме фотографии на почетокот на третманот, по 1 месец, по 3 месеци и по 1 година од интервенцијата.

РЕЗУЛТАТИ: Резултатите за PPD прикажаа редукција од најмалку 50% по 1 и 3 месеци и стабилни резултати по 1 година. CAL беше хируршки репозиционирано и покажа стабилна позиција по 1 месец, 3 месеци и 1 година од интервенцијата. PBI беше намален, а фотографиите презентираат зголемена естетика при насмевка.

Заклучок: Er:YAG ласерски асистираната хирургија за корекција на висока линија на насмевка и пародонтален дебридман во една сесија, покажува здрава и стабилна состојба на пародонталните ткива, со што се дозволува протетска реконструкција после само 1 месец, проследена со одлични естетски резултати.

Клучни зборови: гингивална насмевка, Er:YAG ласер, естетика

GUMMY SMILE SURGICAL Er:YAG LASER ASSISTED CORRECTION - fast way to final aesthetics in the upper front region

Daniela Cvetanovska Stojcheva
Ana Minovska, Ana Aleksandrovska, Bruno Nikolovski, Vera Radojkova Nikolovska

"Gummy smile" is a severe aesthetic problem. Combined with crowded teeth and periodontal disease it can be an aesthetic as well as periodontal problem.

GOAL: Surgical Er:YAG assisted approach is indicated in order to correct and reshape the sufficient soft tissue, to recontour the bone as a long term soft tissue support, to do a thorough debridement, to reduce the periodontal pocket depths, to provide short waiting time until the final prosthetics and to assure long term aesthetics.

MATERIAL AND METHOD: We have treated 28 teeth in 5 patients with very high smile line in combination with chronic periodontitis. We have measured PPD, CAL, PBI and did a photography at the baseline, 1 month, 3 months and 1 year after the surgery.

RESULTS: The results for PPD showed at least 50% reduction after 1 and 3 months and stable result after 1 year. The CAL was intentionally repositioned with the surgery and showed stable position after 1 month, 3 months and 1 year. PBI was reduced and the photographs showed increased aesthetics in the smile appearance.

CONCLUSION: The Er:YAG assisted surgery for correction of high smile line and periodontal debridement in one session, showed health and stable position of the periodontal tissues allowing prosthetic reconstruction after 1 month showing excellent aesthetical results.

Key words: gummy smile, Er:YAG laser, aesthetics

МАКСИЛОФАЦИЈАЛНА ХИРУРГИЈА

СТОМАТОЛОШКИ УСЛУГИ ВО ОПШТА АНЕСТЕЗИЈА

Елеонора Иванова

Лекување на забите под општа анестезија при Универзитетот на Медицинскиот центар во Љубљана се работи уште од 1967 година Таа е индицирана кај пациенти кои, поради нивната болест не можат да соработуваат со стоматолог (на пр. Психофизичка засегнати) или поради тоа што основната болест бара дополнителен третман и контрола (на пр. срцева маана, хемофилија, тромбоцитопенија).

Пациентите обично се класифицираат во високо ризична група (особено ASA 3).

Кога се работи со деца бара трпение, добра премедикација и долги разговори. Треба да се воспостави добра соработка помеѓу медицинскиот персонал и родителите / старателите на пациентот. Родителите / старателите треба да бидат со пациентот во текот на сите фази на општата анестезија додека пациентот се уште е свесен и тогаш кога се опоравува на одделението.

Потребна е педијатариска анамнестичка листа и изведување на лабораториски тестови.

Анестезиологот мора да биде подготвен за многу тешка интубација и да обезбеди одлична анестезија и аналгезија, соодветна контрола и спречување на можни пост-оперативни компликации поради основната болест.

Стоматолозите треба да бидат свесни за можните ограничувања во нивната работа, заради природата на болеста на пациентот (пр. мускулна дистрофија). Негата на забите под општа анестезија е комплетна. Вклучува чистење на тврдите и меките наслаги, ендодонтски третман на коренскиот канал, екстракција на оние заби кои не можат да бидат на друг начин санирани и да се заштититат забите со хлорхексидин и флуориден слој.

Неопходна е мултицентрична соработка меѓу педијатар, лекување од специјалист, стоматолог и анестезиолог.

MAXILLOFACIAL SURGERY

DENTAL SERVICE IN GENERAL ANESTHESIA

Eleonora Ivanova

Dental treatment under general anesthesia in the University Medical Centre Ljubljana has been running since 1967. It is indicated for patients who, due to his illness can not work with the dentist (eg. Psychophysical affected) or because the underlying disease require additional treatment and control (eg. heart defect, hemophilia, thrombocytopenia).

Patients are usually classified in the high risk group (particularly ASA 3).

When working with children requires patience, good premedication and great conversation. Good cooperation should be established between the medical staff and the parents / guardians of the patient. Parents / guardians should be with the patient during all phases of general anesthesia while the patient is still conscious and then when recovering on the ward.

Pediatrician precisely anamnestic list and perform laboratory tests.

The anesthesiologist must be prepared for a lot of difficult intubation and provide excellent anesthesia and analgesia, adequate control and prevent possible post-operative complications due to underlying disease.

The dentist should be aware of possible limitations in their work due to the nature of the underlying disease of the patient (eg. In muscular dystrophy). Dental care under general anesthesia is complete. Includes cleaning of hard and soft plaque, stopping teeth, endodontic root canal treatment, tooth extractions those that can not be otherwise procure and protect teeth from chlorhexidine and fluoride coating.

It is necessary multicenter cooperation between pediatrician, treating specialist, dentist and anesthesiologist.

ФУНКЦИОНАЛНИ ПОРЕМЕТУВАЊА ПОСЛЕ КОНЗЕРВАТИВЕН ТРЕТМАН НА СКРШЕНИЦИТЕ НА ДОЛНАТА ВИЛИЦА

Александар Грчев
Коавтори: Мирјана Поповска, Даница Поповиќ-Моневска, Алберто Бенедети

Вовед:
Прашањето за последиците кои се јавуаат после конзервативиот третман на скршениците на долната вилица е тема на голем број спротиставени мислења во стручната литература и помеѓу максилофацијланите хирурзи. Тоа значи спроведување на систематични и научни испитување на причините, условите за конзервативен третман, видовите, рентгенолошките аспекти на заздравувањето и посебно функционалните резултати и последидците по завршениот третман. Оваквата евалуација е посебно важна поади тоа што од овие параметри во крајна линија зависи и изборот на најадекватна терапија кај овој вид повреди, односно поставување индикации за примена на хируршки третман во случаите каде очекуваме појава на потешки последици по конзервативниот третман.

Цел:
Цел на оваа студија беше да се валоризираат резултатите од конзервтивниот третман на голема рандомизирана серија на скршеници на вратот на горната вилица која ке бидат разгледани сите аспекти од заздравувањето на скршеницата.

Материјал и методи:
Функционалните движења на долната вилица беа мерени на рандомизирана серија од 74 пациенти со конзервативен третман на скршеници на вратот на долната вилица. Беа мерени отварањето, алтералните движења и латерализацијата за во тек на отварањето корелирани со видот на скршеницата.

Резултати и дискусија:
Најчести функционални последици на нашиот маријал беа:
-отежнатото отварање на долната вилица најдовме кај 28% од испитаниците, и најчесто не беше пречка во исхраната или секојдневните активности на пациентот,
-оклузални пореметувања се јавуваат исклучително ретко, воглавно кај нетретирани или неправилно третирани пациенти, воглавно поради недостаток на Т.О.П. од било која причина.
-анкилоза во ТМЗ на нашиот материјал не најдовме, исто како и . пореметување во мандибуларниот раст и развој.

Заклучок:
Со евалуацијата на сите опишани последици од скршениците на вратот на долната вилица после децидно спроведен конзервативен третман на мнение сме дека засега не постојат индикации за рутински хируршки третман кај овој вид скршеници.

FUNCTIONAL DISORDERS AFTER CONSERVATIVE TREATMENT OF FRACTURES OF THE MANDIBULAR CONDYLE

Aleksandar Grchev
Coautors: Mirjana popovskam, Danica Popovik-Monevska, Alberto Benedeti

The issue of consequences emerging after conservative treatment of mandibular fractures is subject of many opposing opinions in the scientific literature and among maxillofacial surgeons. This means undertaking systematic, scientific investigation of especially of the functional results and consequences of the conducted treatment. This evaluation is especially important because the choice of the most adequate treatment and the indications for surgery in cases where more severe functional sequelae are expected, depend upon these parameters.

Aim:
The aim of this study is evaluation of the results of conservative treatment on a large randomized series of fractures which would encompass all aspects of fracture healing.

Material and methods:
Functional ability for usual mandibular movements were measured on randomized group of 74 patients with conservative treatment of mandibular condylar fractures. Mandibular opening, lateral movements and lateralisations during opening moving was measured and correlated with the type of fractures.

Result and discussion:
The most common functional consequences found in our material were:
difficulty in mouth opening was found in 28% of the examinees and presented little handicap in eating and other everyday activities of the patient,
ankylosis of TMJ was not established in our material as well as disturbances in the mandibular growth and development.

Conclusion:
Evaluation of the described seqelae from fractures of the mandibular collum after adequately conducted conservative treatment, lead us the conclusion that so far there aren't any firm indications for routine surgical treatment in these type of fractures.

ДИЈАГНОЗА И ТРЕТМАН НА БИСФОСФОНАТНА ОСТЕОНЕКРОЗА НА ВИЛИЦИТЕ

Даница Поповиќ- Моневска
Сузана Двојаковска, Александар Грчев, Антонио Кирков, Александар Илиев

Босфосфонатите се медикаменти кои се користат во третманот на остеопорозата но и при меастатски болести на коските со цел да се превенираат скелеталните компликации. Несаканите ефекти од бисфосфонатите се ретки но кога се јавуваат се сериозни како што е остеонекрозата на вилиците BRONJ. BRONJ или бифосфонатната остеонекроза го отежнува животот на пациентите и може да доведе до патолошка фрактура на вилиците. Најчести ризик фактори за развој на BRONJ е екстракција на заб, оралнохируршки интервенции, лоша орална хигиена, хронична инфламација, дијабет, употреба на кортикостероиди и други медикаменти.

Третманот на BRONJ се базира на клиничкиот стадиум на болеста како и на присутниот коморбидитет . Конзервативниот третман се состои од системски антибиотици и локални антисептични течности. Хируршки тертман е оправдан само во напреднати клинички стадиуми на болеста и кај пациенти кај кои конзрвативниот третман нема успех. Целта на овој труд е да се анализира епидемиологијата на бисфосфонатната остеонекроза и различите терапеутски модалитети во зависност од стадиумот на болеста.

DIAGNOSES AND MANAGEMENT OF BISPHOSPHONATES –RELATED OSTEONECROSIS OF THE JAWS

Danica Popovic - Monevska
Dvojakovska Suzana, Grchev Aleksandar, Kirkov Antonio, Iliev Aleksandar

Bisphosphonates are drugs used for the management of osteoporosis and metastatic bone disease to avoid skeletalrelated complications. Side effects are rare but potentially serious such as the bisphosphonate-related osteonecrosis of the jaws (BRONJ). BRONJ impairs the quality of life and can even lead to pathologic fractures of the mandible. Risk factors for developing BRONJ are tooth extraction, bone surgery, poor oral hygiene, chronic inflammation, diabetes mellitus, glucocorticoid use as well as use of other drugs.

Management of BRONJ is based on the stage of the disease, size of the lesion, and the presence of the contributing drug therapy and comorbidity.

Conservative therapy includes topical antibiotic oral rinses and systemic antibiotic therapy. Surgery is indicated in advanced nonresponsive disease with limited success. This review delineates the epidemiology of BRONJ and the various modalities for the treatment of different stages of the disease.

ГОЛЕМИ БЕНИГНИ ПАТОЛОШКИ СОСТОЈБИ НА ВРАТОТ. ПРИКАЗ НА ДВА СЛУЧАИ.

Антонио Кирков.,
Алберто Бенедети, Владимир Поповски, Даница Поповиќ-Моневска , Горан Панчевски, Александар Илиев, Сузана Двојаковска .

Бенигните промени на вратот може да се од епително и мезенхимално потекло. Кај значаен дел од нив лекувањето е оперативно. Во оперативното третирање присутна е индикација за анатомска и функционална презервација на важните структури на вратот како и естетски прифатлив резултат. За таа цел неопходна е соодветна предоперативна припрема која вклучува и компјутеризирана томографија.

Иако бенигни, овие промени претставуваат хируршки предизвик кога се со големи димензии. Презентираме два случаи со големи бенигни промени на вратот кај возрасни пациенти. Прикажана е предоперативната состојба, оперативниот и постоперативниот тек, КТ наод и хистопатолошкиот наод.

LARGE BENIGN PATHOLOGICAL ENTITIES ON THE NECK. REPORT OF TWO CASES.

Antonio Kirkov,
Alberto Benedetti, Vladimir Popovski, Danica Popovic-Monevska, Goran Pancevski, Aleksandar Iliev, Suzana Dvojakovska

Benign pathological entities on the neck can have epithelial or mesenhimal origin. Significant part of them requires operative treatment. In such a treatment indication for anatomic and functional preservation of important neck structurtes and aesthetic acceptable result occurs. Adequate preoperative preparation with computer tomography is necessary.

Although benign, when they present with such large dimensions, these are always a surgical challenge.

We are presenting two cases with large benign entities on the neck in older patients. Preoperative condition, operative and postoperative treatment, KT and histopatological findings are presented.

ИНТРАОСЕАЛЕН ПЛАНОЦЕЛУЛАРЕН КАРЦИНОМ ОД ОДОНТОГЕНА ЦИСТА – ПРИКАЗ НА СЛУЧАЈ

Горан Панчевски
Коавтори: Владимир Поповски, Александар Грчев, Александар Илиев, Антонио Кирков

Примарниот интраосеален планоцелуларен карцином со потекло од одонтогена циста е ретка малигна неоплазма на вилиците, па оттаму и малиот број на добро документирани случаи. Најчесто е инволвиран долновиличниот постериорен сегмент, а предиспонирани се припадници на машкиот пол.

Пациент на вораст од 48 години беше упатен до Клиниката за максилофацијална хирургија во Скопје заради болки во долната вилица и парестезија на долната усна. Интраоралниот преглед покажа нормална орална мукоза, а ортопантомограмот импактиран долен десен умник и регуларна радиолуцентна област, сугестивна за одонтогена циста. Во општа анестезија беа отстранети импактираниот умник и цистичниот тумор. Хистопатолошкиот наод откри планоцелуларен карцином. Понатамошните КТ и УЗ покажаа отсуство на туморска резидуа или регионални метастази, како и на далечен примарен тумор. Во тек се подготовки за понатамошен третман.

Според авторите на објавените случаи, сегментната ресекција и радиотерапијата се најрационален терапевтски приод. Покрај тоа што најголемиот дел одонтогени цисти имаат бениген карактер, можноста за малигна алтерација треба да се има предвид.

Клучни зборови: примарен интраосеален планоцелуларен карцином, одонтогена циста, импактиран заб.

SQUAMOUS CELL CARCINOMA ARISING IN AN ODONTOGENIC CYST - A CASE REPORT

Goran Panchevski
Coautors: Vladimir Popovski, Aleksandar Grchev, Aleksandar Iliev, Antonio Kirkov

Background: PIOSCC - primary intraosseus squamous cell carcinoma derived from odontogenic cyst is a rare malignant neoplasm of the jaws, so there is only a small number of well-documented cases. More commonly involved is the posterior region of the mandible with male predilection.

CASE REPORT: A 48 year old male was referred to the Clinic for Maxillofacial Surgery in Skopje, Macedonia, complaining of jaw pain and paresthesia of the lower lip. An Intraoral examination revealed a normal mucosa, panoramic radiography showed an impacted lower right third molar and regular radiolucent area suggestive for an odontogenic cyst. Operative treatment was performed under general anesthesia, consisting of cystic tumor and wisdom tooth removal with primary wound closure. Pathology reports revealed squamous cell carcinoma. Further CT and US showed no residual tumor or regional disease and absence of a distant primary. The patient is currently undergoing preparation for further treatment.

CONCLUSION: Authors of reported cases advocate segmental resection and radiotherapy as a reasonable therapeutic approach. Despite the fact that most odontogenic cysts are benign, clinicians should always consider the possibility of malignant transformation.

Keywords: primary intraosseous squamous cell carcinoma, odontogenic cyst, impacted tooth.

ДИФЕРЕНЦИЈАЛНО ДИЈАГНОСТИЧКИ ПОТЕШКОТИИ ВО ОДНОС НА НЕВРАЛГИАТА НА ТРИГЕМИНАЛНИОТ НЕРВ

Александар Грчев
Коавтори: Сузана Божовиќ, Даница Поповиќ- Моневска, Горан Панчевски

Болните состојби кај кој не може да се востанови органска подлога за нивна појава, се еден од најтешките диференцијално дијагностички и посебно тераписки проблеми во севкупната медицинската струка, а тоа во најголема мера се однесува и на овие состојби во областа на лицето и вратот. Болката сама по себе не е патогномоничен симптом за заболувањата во орофацијалниот сегмент, и поради ниската предиктивност, неговата вредност во однос на дијагностицирањето на одредени патолошки состојби е многу релативна. Поради ова точната диференцијација на болните сензации, посебно на оние кои би можеле да ги наречеме „невралгија“, во однос на цела низа „невралгиформни“ болни состојби е тема на ова предавање.

Цел:
Да се евалуира точноста на дијагнозата „невралгиа“ како наод во подрачјето на примарната дијагноза на докторите по медицина и по дентална медицина користејќи ги упатите до специјалист на Клиниката.

Материјал и методи:
Рандомизирана група од 134 пациенти на Клиниката за мксилофацијална хирургија во Скопје беа испитани за да се воспостави крајна дијагноза. Резултатите пред и по испитувањето беа статистички обработени.

Резултати и дискусија:
Најголемиот број на дијагнозите беа точни, иако постоеја некои упати кои не ги исполнуваа критериумите за болеста да се класифицира како неуралгиа.
Состојбите кои најчесто се лошо дијагностицирани како „неуралгија„ се АОФБ (атипична орофацијална болка), но и погрешното дијагностицирање на МБДС е чест наод

Заклучок:
Постојат потешкотии за точна диференцијација на неуралгиата на тригеминалниот нерв при прв контакт но користењето на точен алгоритам кои авторите го препорачуваат може да биде од голема помош при востанувањето на точната дијагноза.

DIFFERENTIAL DIAGNOSIS DIFFICULTIES REGARDING TRIGEMINAL NEURALGIA

Aleksandar Grchev
Coautors: Suzana Bozhovic, Danica Popovic – Monevska, Goran Panchevski

Patients with pain with no organic basis for symptoms, are one of the most difficult differential diagnostic and therapeutic problems in medicine, and is wery common in the region of the face and neck. Pain itself is not pathognomonic for diseases in orofacial segment, and the low predictability, its value in terms of the diagnosis of certain pathologies is very relative. Because this exact differentiation of sick sensations, especially those who might call “neuralgia” in relation to the whole range “neuralgiformic” painful conditions is the subject of this study.

Aim of study:
To evaluate the accuracy of diagnosis “neuralgia” as primary findings of doctors of dental medicine using refers to specialists.

Material and methods:
Randomized group of 134 patients refer to our clinic in period of three years with diagnosis “neuralgia” were investigated to verify the exact diagnosis. Statistical analysis of results before and after investigations were undertaken.

Results and discussion:
The waste of diagnosis were exact, although there were some refers which did not meet criteria to be classified like “trigeminal neuralgia”.
Conditions which is mostly misdiagnosed like “neuralgia” is AOFP (atypical orofacial pain), but MPS (myofacial pain sy) is common finding.

Conclusion:
There are some difficulties to establish differential diagnosis of trigeminal neuralgia in first sign, but following the proposed exact protocol relieve our efforts.

УЛОГАТА НА DNA- МЕТИЛАЦИЈАТА НА P16, E-CADHERIN, DAPK, MGMT И RARB2 ВО ОРАЛНАТА КАРЦИНОГЕНЕЗА

Сузана Двојаковска
Коавтори;Даница Поповиќ- Моневска, Александар Грчев, Владимир Поповски, Алберто Бенедети, Антонио Кирков

Вовед : И покрај бројните достигнувања со користење на најновите протоколи на хируршки третман, зрачење и хемотерапија- тераписки модалитети за OSCC,сепак стапката на преживување останува сеуште многу ниска. Епигенетиката(DNA- метилацијата), нуди нови можности за подобро разбирање на молекуларната биологија, за неинвазивно рано откривање, дијагностицирање и третман на карциномите, вклучувајќи го и OSCC.

Целта на оваа студија е да се потврди улогата на DNA- метилацијата на зададените гени во раната и развојна орална карциногенеза кај пациентите со OSCC.

Материјал и методи: 40 пациенти со OSCC беа хируршки третирани според протоколот и патолошки верифицирани. Од секој пациент, беа земени биоптичните материјали од туморско ткиво, контралатерално и здраво ткиво. Нивоата на метилација, за секој промотор ген беа утврдени со користење на : in vitro бисулфитна модификација на DNA, квантитативна полимераза верижна реакција во реално време (Real-time quantitative Polymerase Chain Reaction – RT-qPCR) и компарирани меѓусебно.

Резултати: Анализата на резултатите покажа дека здравите ткива се константно неметилирани, а нивото на DNA– метилацијата на гените во контралатералните и туморските ткива е постојано дисрегулирано.

Заклучок: сознанијата за овие молекуларни биомаркери ќе придонесат во расветлување на централната догма за улогата на DNA- хиперметилацијата, во раната и развојна орална карциногенеза.

THE ROLE OF DNA METHYLATION OF P16, E-CADHERIN, DAPK, MGMT И RARBIN ORAL CANCEROGENESIS

Suzana Dvojakovska
Co-autors: Danica Popovic-Monevska, Aleksandar Grcev, Vladimir Popovski, Alberto Benedeti, Antonio Kirkov

Introduction: Despite the numerous achievements using the latest protocols of surgery, radiation and hemoterapija- therapeutic modalities for OSCC, the survival rate still remains poor. Epigenetics (DNA- methylation), offers new opportunities for a better understanding of molecular biology for non-invasive early detection, diagnosis and treatment of cancers, including OSCC.

The aim of this study is to confirm the role of DNA- methylation of selected genes in early and developmental oral carcinogenesis in patients with OSCC.

Material and Methods: 40 patients with OSCC were surgically treated, according to protocol and pathologically verified. For each patient, bioptic materials were taken from tumor tissue, contralateral control and healthy tissue. Methylation levels for each promoter gene were determined using: in vitro bisulfite modification of DNA, quantitative polymerase chain reaction in real time (Real-time quantitative Polymerase Chain Reaction - RT-qPCR) and compared each other.

Results: The analysis shows that healthy tissues are constantly unmethylated and the level of DNA-methylation of genes in tumor tissues and contralateral is consistently dysregulated.

Conclusion: The findings of these molecular biomarkers will contribute to the clarification of the central dogma of the role of DNA- hypermethylation in oral carcinogenesis .

РЕКУРЕНТЕН ВОСПАЛИТЕЛЕН ОТОК НА ДОЛНАТА ВИЛИЦА КАКО ДИЈАГНОСТИЧКА ДИЛЕМА – ПРИКАЗ НА СЛУЧАЈ

Александар Илиев.
Коавтори: Антонио Кирков, Горан Панчевски, Алберто Бенедети, Владимир Поповски, Даница Поповиќ-Моневска, Славе Наумовски, Сузана Двојаковска, А. Бајро, П. Петковиќ

Воспалителниот оток на лицето и вилиците е чест наод во секојдневната пракса. Вообичаените причини се одонтогена инфекција или траума. Но, понекогаш, одредени случаи се манифестираат со толку невообичаени карактеристики, што претставуваат значаен диференцијално-дијагностички предизвик.

Прикажуваме случај на 14-годишна пациентка која има повторувачки воспалителен оток, секогаш лоциран на левата хемимандибула. Болните епизоди се јавуваат случајно, најчесто неколку пати годишно, со различен интензитет, а поминуваат скоро без терапија.

Не востановивме никаква дентогена патологија. Коскена биопсија беше направена во два наврати и во два центри, но без конклузивна дијагноза. Беа реализирани и сите релевантни лабораториски крвни анализи, нивоа на електролити, ензимски статус, тенкоиглена биопсија и КТ со контраст.

Трудот ги опишува клиничките знаци, хронологијата на болеста, како и достапната литература за диференцијална дијагноза на состојбата.

Клучни зборови: рекурентен оток, мандибула, едностран, диференцијална дијагноза.

RECURRENT INFLAMMATORY MANDIBULAR SWELLING AS A DIAGNOSTIC DILEMMA – A CASE REPORT

Aleksandar Iliev
Coautors: Antonio Kirkov, Goran Pancevski, Alberto Benedeti, Vladimir Popovski, Danica Popovic-Monevska, Slave Naumovski, Suzana Dvojakovska, A. Bajro, P. Petkovic

Inflammatory swelling of the face and jaws is a frequent finding in everyday practice. The usual causes range from odontogenic infections to trauma. However, certain cases present with such unusual features that cause significant differential diagnostic dilemma.

We present a case of a 14-year old girl, having symptoms of chronic recurrent inflammatory swelling always localized on the left hemi-mandible. Episodes of pain and swelling manifest randomly, usually a couple of time a year, with varying severity and subside almost without medication.

The dentition showed no devitalized or in any other way diseased teeth. Bone biopsy was performed twice in two different centers without a conclusive diagnosis. All the relevant lab works, enzyme studies, electrolyte analysis, FNAC, and CT with contrast were conducted.

The paper discusses the clinical features, course of the disease, as well as the available literature on differential diagnosis in such pathology.

Key words: recurrent swelling, mandible, one-sided, differential diagnosis.

РАСКИНУВАЊЕ НА ШНАЈДЕРОВАТА МЕМБРАНА КАКО КОМПЛИКАЦИЈА НА СИНУС ЛИФТ ОПЕРАЦИЈАТА

Данчо Бизевски
Коавтори: Бранимир Кирилов, Николче Маркоски

Хирургијата на максиларниот синус во цел на имплантолошката терапија претставува современа оперативна техника.

Таа има за цел да се подигне дното на горновиличниот синус, со што би се создале услови за успешно и безбедно имплантирање.

Цел на овој труд е да прикажеме случај со дијагноза Sinus proccidens, каде што е извршена операција синус лифт, при што е настаната компликација : повреда на Шнајдеровата мембрана.

Материјал на овој труд беше пациент на кого е извршена оваа интервенција како приказ на случај.

Резултатите се прикажани од моментот на компликацијата и во постоперативниот период преку рендгенолошките наоди.

Заклучок: Успешноста на решавањето на компликациите во хирургијата на максиларниот синус во голем дел зависат од употребените методи и техники за решавање на истите.

PERFORATION OF THE SCHNEIDER MEMBRANE AS A COMPLICATION DURING SINUS LIFT PROCEDURES

Dancho Bizevski
Coautors: Branimir Kirilov, Nikolche Markoski

Introduction: The surgery of the maxillary sinus is very common highly predictable method for the management of an atrophic posterior maxilla for implant placement. Its main cause is lifting the sinus floor and providing enough space for placing dental implants.

The aim of this study is showing a case with Dg. Sinus proccidens, on which was performed lifting on the maxillary floor. During the procedure a membrane perforation occurred as a complication.

Material of this study was a patient on which this operation was performed and presented as a case report study

The results are presented on the radiographic footage from the moment of the occurring of the complication and throughout the postoperative period.

Conclusion: The success of performing this procedure is based on the techniques and methods that are used for resolving this complication.

ЕНДОДОНЦИЈА

ЛОКАЛИЗАЦИЈА НА МАНДИБУЛАРНИОТ ОТВОР И НЕГОВО КЛИНИЧКО ЗНАЧЕЊЕ

Лидија Поповска
Коавтори: Билјана Евросимовска, Ники Матвеева, Цена Димова

Цел на ова испитување беше да се утврди позицијата на мандибуларниот отвор во релација со димензиите на гранката на мандибулата, како и да се одреди неговата местоположба во однос на квадрантите на гранката во вертикален и хоризонтален правец.

Материјал и метод: испитувањето беше направено на 46 мандибули со сочувана дентиција. Го меревме растојанието од средишната точка на мандибуларниот отвор до одредени точки. Исто така утврдувавме дали постојат акцесорни мандибуларни отвори (АМФ). Површината на гранката на мандибулата ја делевме на по четири квадранти во правец антерио-постериорно и долу-горе.

Резултатите покажаа дека не постои значајна разлика во вредностите на левата и десната страна и дека позицијата на мандибуларниот отвор има големи индивидуални разлики. Средното растојание меѓу мандибуларниот отвор и инцизурата изнесуваше 22,5 ± 3.3mm. Растојанието меѓу предната граница и МФ изнесуваше 14.2 ± 2.7mm, а до задната 10,7 ± 3.2mm. Растојанието до базата на мандибулата беше 23,9 ± 2,9mm, до гонионот 22,8 ± 3.2mm, а до врвот на ретромоларниот триаголник .13.9 ± 2.3 mm. Кај 63,2% од мандибулите постоеја акцесорни канали (кај 40% имаше еден, кај 15,1% два и кај 8,1% три канали). Оваа студија покажа дека МФ најчесто се наоѓа во во третиот квадрант (81,6%) во антериорно- постериорен правец, а во правец долу-горе кај 58,7% е во третиот квадрант и 41,3% во вториот.

Заклучок: Предуслов за повеќето стоматолошки процедури, а особено за анестезија на пулпата при ендодонтската терапија е соодветната анестезиона техника.. Познавањето на местоположбата на МФ кај нашата популација е од големо значење за правилната апликација на анестетик при анастезирање на мандибуларниот нерв.

ENDODONTICS

LOCALIZATION OF FORAME MANDIBULARE AND ITS CLINICAL SIGNIFICANCE

Lidija Popovska
Coautors: Biljana Evrosimovska, Niki Matveeva, Cena Dimova

The aim of this study was to locate the mandibular foramen in relation to the borders of the mandibular ramus and also to determine the quadrant in which the foramen was located in the vertical and horizontal directions.

A total of 46 human dentulous dry mandibles were examined. The measurements were taken from the midportion of the mandibular foramen (MF) to the other landmarks. The presence of accessory mandible foramina was also recorded.

It was found that there was no significant difference in the values on the right and left sides. The results showed that the position of the mandibular foramen was highly individualistic. The mean distance of the MF to mandibular notch was 22.5±3.3mm. The MF to anterior border of ramus distance was 14.2± 2.7mm, and 10.7 ±3.2mm to the posterior border. The MF to base of the mandible distance was 23.9 ± 2.9 mm, to the gonion was 22.8± 3.2mm and .13.9±2.3 mm was distance between the apex of the retromolar trigone and MF. Accessory mandibular foramens were noted in 63,2% of the mandibles (40% has one, 15.1% two and 8.1% three accessory canals). This study revealed that the MF was located in 81.6% on the third quadrant anterior- posteriorly. On a inferior-superiorly plane, the MF was found to be at 58.7% on the third quadrants and 41,3% on second.

Adequate anaesthesia is a prerequisite of most of the dental procedures, especially for endodontic procedures. The assessment of the MF is of a considerable importance for inferior alveolar nerve anesthesia. For this reason, the technique must be based on the precise anatomical knowledge of the correct location of the mandibular foramen in our population.

КАНАЛНАТА ОБТУРАЦИЈА НА КОРЕНСКИТЕ КАНАЛИ ОБТУРИРАНИ СО GuttaFlow И THERMAFILL ТЕХНИКАТА ОЦЕНУВАНА СО ПОМОШ НА МИКРОКОМЈУТЕР ТОМОГРАФИЈАТА

Линдихана Емини
Соња Апостолска, Василка Ренџова, Нејмије Ајети

Цел на трудот: да се оценува процентот на празнини и простори између материалот за обтурација и внатрешниот зид на коренскиот канал кај коренските канали обтурирани со GuttaFlow и Thermafill техника.

Материал и метод на работа: Во овој труд вклучени се 40 фронатлни хумани екстрахирани заби. Сите заби се декоронирани со дијамантски борери 1мм над глеѓ-цементната граница за да се постигне должина на коренот до 12мм. Забите се обработени со стандартна техника на обработка и поделени во две групи.Првата група ја сочинуваа 20 хумани заби обтурирани со GuttaFlow техниката.Втората група ја сочинуваа 20 хумани заби обтурирани со Thermafil техниката.

Micro-CT испитувањето е реализирано во центарот SCANCO Medical AG ,Brüttisellen, Швајцарија. Примероците се обвиткани со парче сунѓер 2x3 и поставени во специјални епрувети, кои се поставени во апартот за скенирање μCT35. За секој примерок добиени се приближно 700 пресеци при што секој пресек е оценуван за процентот на празнини и на крај е добиен процентот на празнини за секој примерок посебно.

Резултати: Процентот на празнини во коренските канали од првата група е 7,13%, за втората група 19,79%. Не се добиени статистички значајни разлики во однос на испитуваниот параметар између испитуваните групи. Направениот АНОВА тест покажа DF=3,p>0,05.

Заклучок: Според добиените резултати празнини се евидентирани во двата материали за обтурација.Ниеден материал за обтурација не покажа целосна адаптација на материалот за обтурација со внатрешниот сид на коренкиот канал.

Клучни зборови: канална обтурација , Gutta-Flow, Thermafill, micro-CT евалуација.

CANAL OBTURATION OF ROOT CANALS OBTURATED WITH Gutta Flow AND THERMAFILL TECHNIQUES EVALUATED BY A MICROCOMPUTER TOMOGRAPHY

Lindihana Emini
Coautors:Sonja Apostolska, Vasilka Rendzova, Nedzmije Ajeti

The purpose of the thesis is to determine the percentage of gaps and spaces between the material for obturation and the inner wall of the root canal at root canals obturated with Gutta Flow and Thermafill technique.

The material and method of work:
This thesis includes 40 frontal extracted human teeth. All teeth are de-crowned with a diamond borer 1mm over the enamel-cement border to achieve a length of the root till 12mm. The teeth are processed with a standard technique of processing and divided in two groups. The first group consists of 20 human teeth obturated with GuttaFlow technique . The second group consists of 20 human teeth obturated with Thermafill technique.

The Micro-CT evaluation is realized at the center SCANCO Medical AG ,Brüttisellen, Switzerland. The samples are wrapped in a sponge 2x3 and set in special test tubes set in a scanning device µCT35. Each sample has about 700 sections and each section is evaluated for the percentage of gaps and at the end the percentage of gaps for each sample is derived separately.

Results:
The percentage of gaps in the root canals in the first group is 7,13%, for the second group 19,79%. There are no statistically significant differences about the examined parameter between the examined groups. The ANOVA test showed DF=3,p>0,005.

Conclusion:
According the results the gaps are registered in both materials for obturation. None of the obturation materials showed complete adaptation to the inner root canal wall. .

Key words: canal obturation, Gutta-Flow, ThermaFill, micro-CT evaluation

ПРЕЦИЗНОСТ НА МЕТОДИТЕ ЗА ОДРЕДУВАЊЕ НА РАБОТНАТА ДОЛЖИНА ВО ЕНДОДОНЦИЈАТА

Исни Реџепи
Коавтори: Вера Стојановска, Весна Филиповска, Лидија Поповска

Точно определената работна должина е од клучно значење за успехот на ендодонтската терапија, за чија што идентификациа се користат различни методи. Целта на оваа in vitro испитување беше да се спореди прецизноста при определување на работната должина определување со користење на три различни техники.

За потребите на испитувањето употребивме 30 прави еднокорени екстрахирани заби. На секој заб направиме преоперативна рендгенграфија, која служеше како ориентација при одредување на работната должина. Како точно определена работна должина ја сметавме онаа кога врвот на каналниот инструмент отстојуваше 0,5 mm од вистинската должина на каналот. На сите заби беше испрепариран пристапен кавитет, остаоците од пулпа извадени и забите беа поделени во три групи. Забите од првата група каде работна должина ја одредувавме со апекс локатор (iPex NSK Ltd, Tokyo, Japan), беа поставени во алгинатен модел. Во втората група за одредување ја користевме радиографската метода по Ingles, а во третата група тактилни сензитивната метода. По проценка на работна должина, го фиксиравме каналниот инструмент поставен до измерената работна должина со привремен полнење и правевме повторна рендгенграфија. Точноста на секоја метода ја определувавме според растојанието на бараната работна должина и местоположбата на врвот од инструментот.

Во рамките на опсег од ± 0.5 mm се постигна 80% прецизно определена должина со рендгенографската метода, 90% со апекс локатор, а само 50% кај случаите каде се употреби тактилно- сензорната метода. Помеѓу електронската и рендгренграфската метода не постоеше статистички значајна разлика, но имаше значајна разлика меѓу нив и третата група.

Одредувањето на работна должина на коренскиот канал со апекс локатор е поедноставно и побрзо отколку користење на радиографската метода, а притоа е намалена и потребата од непотребно изложување на радијација.

ACCURACY OF DIFFERENT METHODS OF WORKING LENGTH DETERMINATION IN ENDODONTICS

Isni Redzepi
Coautors: Vera Stojanovska, Vesna Filipovska, Lidija Popovska

Obtaining a correct working length is critical to the success of endodontic therapy. Different methods have been used to identify this crucial measurement. The aim of this in vitro study was to compare the accuracy of working length determination using three different techniques.

A total of 30 straight, single-rooted extracted teeth were used. Preoperative periapical radiograph was taken. The actual canal length (AL) was determined and the WL was established by subtracting 0.5 mm from AL. Access cavity was prepared in all teeth, pup tissue remnants were cleaned and teeth were randomized into three groups. Teeth from the first group were embedded in an alginate model and working length was determined by apex locator (iPex NSK Ltd, Tokyo, Japan). In second group determination were done by Ingles radiographic method and in the third group by tacile sensation technique. After estimation of working length, root canal instrument was fixed with temporary filling and another radiograph was taken. The accuracy of each method was determined according distance between assumed WL and actual location of the tip of instrument.

Within the range of ±0.5 mm a radiograph for root canal length determination has been accurate in only 80% of cases. the accuracies were 90% for the iPex , and only 50 % for tacile sensation technique determination. There was no statistically significant difference between electronic and radiographs group, but there was a significant difference between them and the third group.

Measuring the working length using the apex locators was simpler and faster than radiographs measuring and there is no need of unnecessary exposure to radiation.

РАДИОЛОШКА ПРОЦЕНА ЕНДОДОНТСКИ ТРЕТИРАНИ ПОТПОРНИ ЗАБИ НА ПРОТЕТСКА КОНСТРУКЦИЈА

Марија Андоновска
Коавтори: Владимир Поповски, Билјана Капушевска, Сашо Стефаноски

Цел: Да се докаже дека успешниот ендодонски третман значи и успешен, квалификуван потпорен заб на протетска конструкција.Со анализа на Rtg снимка да се одреди дали има промени на lamina dura и периапикалните промени кај авитални ендодонтски третирани потпорни заби, користени за протетски конструкции подолго од 3 месеци.

Материјал и метод: Предмет на радиолошка процена и анализа се 25 ендодонтски третирани заби, кој воедно се и потпорни заби на протетска конструкција.При обработка на резултатите применет е квантитативниот и компаративниот метод.

Резултати: Од резултатите добивме релевантни показатели за примената на Rtg снимка за проценка на ендодонтски третирани потпорни заби на протетска конструкција

Клучни зборови: дентални рентген снимки, ендодонтска терапија, потпорни заби, периапикален и пародонтален статус

RADIOGRAPHIC ASSESSMENT ENDODONTIC TREATED ABUTMENT TEETH OF PROSTHETIC CONSTRUCTION

Marija Andonovska,
Coautors: Vladimir Popovski, Biljana Kapushevska, Sasho Stefanoski

Aim: To prove that successful endodontic treatment means successful retaining qualitified prostetic tooth structure .

Material and metods: Subject of radiological assessment and analysis are 25 endodontic treated teeth, witch are also supporting the teeth prostethic construction. When processing is applied to the quantitative results and the comparative metods.

Results: Of the results we recived reliable indicators for the application of image Rtg assessment of endodontic treatment retaining teeth prostethic construction.

Key words: dental X-ray, , endodontic therapy, abutment teeth, periapical and parodontal status

ВНАТРЕШНА РЕСОРПЦИЈА НА КОРЕНОТ НА ЗАБОТ (GRANULOMA INTERNUM)

Жарко Георгиев
Коавтори : Милан Камчев,Весна Попова – Чемерска, Никола Камчев, Диме Цветков.

ВОВЕД
Представува ресорпција која започнува на дентинот во пулпината комора или во каналот на коренот на забот. Многу е почеста кај млечните заби, а од половите почеста кај машкиот пол. Од вечните заби најчесто се јавува кај горните инцизиви. Може да има хроничен тек, а може да има и малегнен тек па за кратко време да биде ресорбиран дентинот и цементот.

Етиологијата е непозната, но најверојатно воспалението и траумата или ги индицират етиолошките фактори или ги потпомагаат.

МАТРЈАЛИ И МЕТОДИ
Ќе прикажеме два случаеви на интерна ресорпција на дентинот на коренот на забот, кои поради неможност да спроведи успешно ендодонска терапија, матичниот лекар побара помош со хирушко лекување. Претходна RTG снимка нема направено, па матичниот стоматолог не можел да има точна представа од каде се комплицира лекувањето.

Од направената RTG снимка јасно се гледа присуството на интерна ресорпција, а при влегување во каналите со канални инструменти од каналот се појави обилно крварење.
Оценивме дека и во двата случаи хирушката терапија би била не адекватен метод на лекување па ги лекувавме со ендодонтски методи.

ЗАКЛУЧОК
Интерните ресорпции како и да настанале, каде и да настанале, дали забот е витален или не, на местото на ресорпцијата постои грануломатозно ткиво кое прилично тешко се отсранува и обилно крвари при ендодонските процедури.

Сепак со стрплива работа, ако грануларното ткиво се елиминира и каналот со ресорбираното поле егзактно се исполни овие заби може да имаат добра прогноза.

INTERNAL RESORPTION OF THE ROOT (GRANULOMA INTERNUM)

Author: Zarko Georgiev
Coauthors: Milan Kamchev, Nikola Kamchev, Dime Cvetkov, Vesna Chemerska Popova.

Introduction:
It s a resorption that starts in the dentin of the pulp chamber or in the root canal of the tooth. It's more often of deciduous teeth and in males. In permanent teeth it can be found in upper incisors. It is chronic and even it could have malignant progress, so in short time dentin and cementum are being resorpted.

Etiology is unknown, but the inflammation and the trauma provide ethological factors.

Materials and method:
We are going to present two cases of internal resorption of the dentin of the root, where the doctor asked for help with surgical treatment. The dentist couldn't have known the reason of the complication, because x-ray wasn't made.

Our x-ray showed internal resorption and we have excusive bleeding during canal instrumentation. Our evaluation was that surgical treatment was not an appropriate method of healing, so we did not root canal treatment.

Conclusion:
Internal resorption no matter how they appeared, where they appeared, whether the tooth is vital or non vital, have granulomatous tissue, which is hard to remove and bleeds during endodontic procedures.

However, which patient work, if the granulomatous tissue is removed and the root is filled, these teeth can have good prognosis.

БИОМАТЕРИЈАЛИ И РЕСТАВРАТИВНА СТОМАТОЛОГИЈА

КАЛЦИУМ СИЛИКАТНИТЕ ЦЕМЕНТИ ВО СОВРЕМЕНАТА СТОМАТОЛОШКА ПРАКСА

М.Павлевска,
Е.Георѓиевска, М. Јанкуловска, Б.Гетова, О.Кокочева-Ивановска, М.С.Јанкуловска

Современата стоматологија вклучува материјали кои покрај тоа што се биокомпатибилни и предизвикуваат и позитивен био – одговор на пулпиното ткиво.

Цел: Целта на трудот е да ги прикаже физичко хемиските својства на калциум силикатните цементи и нашето клиничко искуство од употребата на Biodentine™во стоматолошката пракса.

Материјал и метод: На 5 екстрахирани молари, поради ортодонтски причини, се испрепарирани кавитети и е поставен Biodentine™ како полнило. На забите после сечење на половина е направена SEM, скенинг електронска микроскопија.Во клинички услови е направено директно прекривање на пулпа и ампутација на пулпата на неколку заби со поставување на Biodentine™, забите се следени клинички во период од 6 месеци.

Резултати: СЕМ електронската микроскопија покажува дека интерфејсот помеѓу Biodentine™ и дентинот е интактен.На микрофотографиите се гледаат карактеристични кристали од калциум силикат цемент, прикачени на дентинот. Сите заби кај кои клинички беше поставен Biodentine™ го сочуваа виталитетот , а забите со незаврчен раст го продолжија растот.

Заклучок: Калциум силикатните цементи се многу добри биостимулативни и биокомпатибилни материјали во стоматолошката пракса.

BIOMATERIALS AND RESTORATIVE DENTISTRY

CALCIUM- SILICATE CEMENTS IN MODERN DENTISTRY

M.Pavlevska,
E.Georgjievska M. Jankulovska B.Getova, O.Kokocheva-Ivanovska M.S.Jankulovska

Modern dentistry uses materials, which, apart from being bio-compatible, they also have a positive bio-response of the pulp tissue.

Objective: The aim of the study is to show physical and chemical characteristics of calcium-silicate cements and our clinical experience with the use of Biodentine™ in dentistry.

Method and Material: For orthodontic reasons, cavities of 5 extracted molars were prepared and filled with Biodentine™. After cutting the teeth in two, they were subjected to scanning electron microscope (SEM). In clinical conditions, direct capping of the pulp was done, and amputation of the pulp of several teeth by placing Biodentine™. The teeth were clinically monitored for a period of 6 months.

Results: Scanning electron microscope (SEM) showed that the interface between the Biodentine™ and dentin remained intact. Microphotography showed characteristic calcium-silicate cement crystals, attached to the dentin. All of the teeth subjected to Biodentine™ maintained their quality, and those with unfinished growth continued growing.

Conclusion: Calcium-silicate cements are very good biostimulative and bio-compatible materials used in dentistry.

ОСЛОБОДУВАЊЕ НА АНТИМКОРОБНИ СОЕДИНЕНИЈА ОД КОНВЕНЦИОНАЛЕН ГЛАС ЈОНОМЕР ЦЕМЕНТ – ХЕМИСКИ АНАЛИЗИ

Александар Димков
Елизабета Ѓорѓиевска,Марија Стевановиќ, Александар Филдишевски

Целта на оваа студија е да се одреди нивото на ослободените антимикробни соединенија Benzalkonium Chloride и Cetylpyridinium Chloride од конвенционалниот глас-јономер цемент Fuji IX, во којшто претходно се инкорпорирани со различни концентрации.

Беа подготвени три групи со по пет примерока од конвенционалниот ГЈЦ со додаток на Benzalconium Chloride и Cetylpyridinium Chloride. Секоја група беше со различна концентрација на антимикробните соединенија (1%, 2%, и 3%).Одредувањето на концентрацијата на соединенијата беше направено со користење на аналитичка вага. Примероците беа со димензии – 6 мм висина и 4 мм дијаметар. Одредувањето на количината на антимикробните соединенија беше остварено со УВ–спектрофотометар, претходно сетиран за одредување бранова должина на максималната апсорпција за BCh од 214 nm, и за CPC од 259 nm. Мерењата беа спроведени во 11 последователни временски интервали.

Според статистичките анализи спроведени со ANOVA, Post-hoc–Tukey тестот и Mann-Whitney U тестот, постои високо статистички сигнификантна разлика помеѓу средните вредности во рамките на испитуваните интервали, помеѓу двете групи и трите анализирани концентрации, со исклучок на 3% Benzalkonium Chloride, каде што не постои статистичка сигнификантност.

Резултатите од анализите укажуваат на можноста од вградување на овие антимикробни соединенија во конвенционални ГЈЦ-и. Антимикробните соединенија Benzalkonium Chloride и Cetylpyridinium Chloride континуирано се ослободуваат од ГЈЦ со вредности кои што се правопропорционални со времето и концентрацијата со исклучок ан комбинацијата Fuji IX со Benzalkonium Chloride, каде што најголемо ослободување се забележа кај 1% од концентрацијата.

Клучни зборови: глас-јономер цементи, антимикробни соединенија, кариогени микроорганизми, Cetylpyridinium Chloride, Benzalkonium Chloride, УВ спектрофотометар

RELEASING OF ANTIMICROBIAL AGENTS FROM CONVENTIONAL GLASS IONOMER CEMENT – CHEMICAL ANALYSIS

Aleksandar Dimkov,
Elizabeta Gjorgievska, Marija Stevanovic, Aleksandar Fildishevski

Objective: The aim of this study was to determine the level of released antimicrobial agents Benzalkonium Chloride and Cetylpyridinium Chloride from conventional glass ionomer cement Fuji IX, in which they had been previously incorporated in different percentages.

Methods: Three groups of the conventional Fuji IX glass-ionomer of 5 samples each, with Benzalconium Chloride and Cetylpyridinium Chloride incorporated, were prepared - each group with a different percentage of the agent (i.e., 1%, 2%, 3%). The determination of the concentration of the antimicrobial agents was done with an analytical balance. The specimens were 6 mm high and 4 mm in diameter. The determination of the quantity of the antimicrobial agents was done by an UV-vis Spectrophotometer set to a detection wavelength of maximal absorption for BCh of 214 nm, and for CPC of 259 nm. The measurements were performed at 11 successive time intervals.

Results: According to ANOVA followed by Post-hoc–Tukey test and the Mann-Whitney U Test there is a statistically high significant difference between the average values over the test period within both groups (Fuji IX with Benzalkonium Chloride and Fuji IX with Cetylpyridinium Chloride) and three concentrations, except 3% of concentration in Fuji IX with Benzalkonium Chloride where no statistical significance was obtained.

Conclusion: The results of the analysis point out that it is possible to incorporate these antimicrobial agents in conventional GICs. The antimicrobial compounds Benzalkonium Chloride and Cetylpyridinium Chloride are continually released from the glass-ionomer cement with values which are directly proportional both to the time and to the concentration, with the exception of the combination Fuji IX + Benzalkonium Chloride where the largest release occurs in the case of 1% of Benzalkonium Chloride incorporated in the Fuji IX GJC

Key words: glass ionomer cements, antimicrobial agents release, cariogenic microorganisms, Cetylpyridinium Chloride, Benzalkonium Chloride, UV spectrophotometer

МТА - КЛИНИЧКА ПРИМЕНА КАКО СРЕДТВО ЗА ДИРЕКТНО ПРЕКРИВАЊЕ И ЗА РЕПАРАЦИЈА НА ЕНДОДОНТСКИ ПЕРФОРАЦИИ

Ефтимоска М,
Апостолска С, Ренџова В, Георгиевска Е, Ивановски К, Стевановиќ М,
Јанкуловска М, Еленчевски С.

Цел: Третманот на пулпините експозици од една, како и на коренските перфорации од друга страна се релативно непредвивливи, а дел од нив завршуваат со неуспех. Последните години примената на МТА како средство за директно прекривање, но и за репарација на коренски перфорации, значајно го промени исходот на третманот кај овие клинички случаи.

Целта на оваа студија е анализа и мониторинг на стапката на успех кај санирани пулпини експозиции по примена на МТА како материјал за пулпино прекривање, проследувајќи ги субјективните симптоми по апликација на медикаментот, како и демонстрација на ендодонтски третман и ре-третман со МТА. (Mineral Trioxide Aggregate).

Метод: МТА е цемент, кој е биокомпатибилен, способен да стимулира остеогенеза и е хидрофилен. МТА е прашак кој се состои од фини триоксиди (tricalcium oxide, silicate oxide, bismute oxide) и хидрофилни партикли (tricalcium silicate и tricalcium aluminate, одговорни за хемиските и физичките особини на овој материјал), а се припрема во присуство на влага. МТА беше користен како средство за директно прекривање кај пациентите со пулпини експозиции, а истиот материјал беше избор и кај пациенти со компликации за време на ендодонтска терапија, како што се перфорации на коренскиот канал, или на подот на пулината комора.

Резултати: Клиничките случаи покажаа одличен потенцијал за лекување по третманот со МТА.

Заклучок: Мта е релативно нов материјал кој успешно се користи и како средство за директно прекривање, но и во ендодонцијата за репарација на перфорации. Овој цемент е различен од другите материјали кои се во употреба, заради неговата биокомпатибилност, антибактериските карактеристики, добрата маргинална адаптација, способност за запечатување, како и хидрофилната природа.

MTA - CLINICAL APPLICATION AS A MATERIAL FOR DIRECT PULP CUPPING AND REPAIRING ENDODONTIC PERFORATIONS

Eftimoska M,
Apostolska S, Rendzova V, Georgievska E, Ivanovski K, Stevanovik M,
Jankulovska M, Elencevski S.

Objective: The treatment of pulp exposition from one and the root perforations on the other side are relatively unpredictable, and some of them ends up with failure. Last years the application of MTA as a material for direct pulp cupping, but also for repairing root perforations, significantly changes the outcome of treatment in these clinical cases.

The aim of this study is analyzing and monitoring the rate of success in repaired pulp exposures, after application of MTA as a material for pulp cupping, accompanies subjective symptoms after application of medication, as well as a demonstration of endodontic treatment and re-treatment with MTA. (Mineral Trioxide Aggregate).

Method: MTA is a cement that is biocompatible, able to stimulate osteogenesis and it is hydrophilic. MTA is a powder consisting of fine trioxide (tricalcium oxide, silicate oxide, bismute oxide) and hydrophilic particles (tricalcium silicate and tricalcium aluminate, responsible for the chemical and physical properties of the material), and is prepared in the presence of moisture. MTA was used as a material for direct pulp cupping in patients with pulp exposure, and the same materials was the choice in patients with complications during endodontic therapy, such as perforation of the root canal or the floor of the chamber

Results: The clinical cases have shown great potential for treatment after treatment with MTA.

Conclusion: The MTA is a relatively new material that has been used successfully as a material for direct pulp cupping, but in endodontics, for repairing root perforations. This cement is different from other materials in use, due to its biocompatibility, antibacterial characteristics, good marginal adaptation, the ability to seal and its hydrophilic nature.

ЕВАЛУАЦИЈА НА ТЕХНИКИТЕ ЗА ОТСТРАНУВАЊЕ НА РАЗМАЧКАНИОТ СЛОЈ

Ивона Ковачевска

Во текот на механичката и мануелна препарација како и засекувањето на тврдите забни ткива консекутивно се создава аморфен размачкан слој. Поделени се ставовите на научната јавност за неговата елиминација или инкорпорација.

Целта на студијата ни беше да направиме евалуација на техниките и методите за отстранување на размачканиот слој во текот на ендодонтската тераписка процедура.

Во истражувањето ќе бидат елаборирани хемиските средства и материјали како и физички методологии со кои се елиминира размачканиот слој, преку процена на литературните сознанија и сопствените клинички видувања и анализи.

Ефикасната елиминација на размачканиот слој директно влијае на исходот на ендодонтскиот третман како и пост терапискиот опстанок на забниот орган во оралната средина.

Клучни зборови: ендодонтски третман, размачкан слој, EDTA, ласер.

EVALUATION OF TECHNIQUES FOR REMOVAL OF SMEAR LAYER

Ivona Kovacevska

During mechanical and manual preparations and incision of hard dental tissues consecutive smear layer is created. The views of the scientific community for its elimination or incorporation are divided.

The aim of the study was to evaluate the techniques and methods for removing the smear layer during endodontic therapy procedures.

In this research will be presented different chemicals and materials and physical methodologies that eliminate the smear layer, through assessment of literary knowledge and our own clinical observations and analysis.

Effective elimination of smear layer directly affects the outcome from endodontic treatment and post therapy survival of teeth in the oral cavity.

Key words: endodontic treatment, smear layer, EDTA, laser.

КОМПАРАЦИЈА НА ФИЗИЧКИТЕ И ХЕМИСКИТЕ КАРАКТЕРИСТИКИ НА МАТЕРИЈАЛИ ЗА ДИРЕКТНО ПРЕКРИВАЊЕ НА ПУЛПАТА

Ренџова Василка,
Апостолска С., Јаниќевиќ – Ивановска Д., Ефтимоска М.,
Колоска В., Д., Ристоска С.

Цел
Цел на оваа студија беше да се оценат билошките и физички својаства на TheraCal, Biodentine and Calcimol.

Методологија
По подготовка на TheraCal, Biodentine и Calcimol го анализиравме ослободувањето на калциумови и хидроксилни јони за период од 24 часа, 7 и 14 дена. Исто така го регистриравме и времето на врзување на овие секој материјал посебно. Секој од испитуваните цементи беше подготвен и аплициран во пвц модли со дијаметар од 10мм и дебелина од 1,5 мм. По стврднувањето вака добиените дискови ги поставивме во пластични контејнери со 10 мл дејонизирана вода на температура од 37° Ц. За испитување на времето на врзување, секој од свежо замешаните цементи го поставивме на дентин со дијаметар од 6 мм и дебелина од 2 мм. Конечното време на врзување го регистриравме кога на површината не се забележуваше отпечаток од игла.

Резултати
Сите испитувани материјали ослободуваат калциумови и хидроксилни јони за време на испитуваниот период. TheraCal и Biodentine ослободуваат повеќе Ca јони споредено со Calcimol за периодот на испитување. Алкализирашката активност за сите испитувани материјали беше подобра во првите 24 часа и се намалуваше со тек на време.. TharaCal цементот покажа најкратко време на врзување во споредба со другите два цементи.

Заклучок
TheraCal е нов материјал за директно прекривање на пулпата кој е способен после 7 дена да создаде пХ блиска до физиолошката. Способноста на TheraCal и Biodentine да ослободуваат калциумови јони за одреден период може да го стимулира создавањето на апатитни кристали како и формирање на нов дентин.

Клучни зборови
Ослободување на калциумови и хидроксилни јони, калциум хидроксид, Biodentine и Calcimol, TheraCal.

COMPARATION OF PHYSICAL AND CHEMICAL PROPERTIES OF THREE PULP CUPPING MATERIALS

Rendzova Vasilka,
Apostolska S., Janakjievikj - Ivanovska D., Eftimoska M.,
Koloska V, D., Ristoska S

Aim
The aim of the study is to evaluate the bio and phisical properties of TheraCal and Biodentine compared with reference self curing material Calcimol.

Methodology
TheraCal, Biodentine and Calcimol were prepared and analyzed for Calcium (Ca) and hydroxyl (OH) ion release for 24 h, 7 and 14 days. Setting time of materials olso was evaluated. Cements were compacted to excess into pvc mouduls 10 mm in diameter and 1,5 mm thcik. Material disks were immediately immersed in 10 ml deionized water in plastic containers and stored at 37˚ C. To evaluate the setting time, each freshly mixed cement paste was placed on dentin 6mm in diametar and 2 mm in thicknes. The final setting time was registered when no indentation was caused by a needle.

Results
All tested materials released Ca and OH ions throughout tested period. TheraCal and Biodentine released more calcium than Calcimol throughout the test period. Alkalinizing activity for all tested materials was better in the first 24 hours, and decries over the time. The setting time of TharaCal was better than the other materials.

Conclusions
TheraCal is a new pulp capping material that is able after 7 days to create an environmental pH close to physiological. The ability of TheraCal and Biodentine to provide free calcium ions for the tested period could favour the formation of apatite and formtion of new dentin.

Keywords:
calcium and hydroxyl ion release, calcium hydroxide, Biodentine and Calcimol, TheraCal.

БИОКОМПАТИБИЛНОСТ НА КОМПОЗИТИ И ГЛАСЈОНОМЕРИ

Лазовски Благоја
Коавтори: Јанкуловска Мира, Павлевска Мери, Спасевска Лилјана, Шуменковка Дијана, Костов Мики, Јанкуловски Дарко

Вовед: Идеален дентален материјал би бил оној кој не предизвикува оштетување на ткивата на забот и оралниот кавитет. Истиот не треба да соджи токсични компоненти, кои можат да предизвикаат системски ефекти.

Цел: Да се одреди реакцијата на сврзното ткиво кај стаорци од видот Wistar со субкутано имланитиран композит и гласјономер цемент.

Материјали и метод: Вклучени се 18 машки стаорци од видот Wistar со тежина од 200-250g (±20 g) стари 20-24 недели. На грбниот дел (субскапуларно и супрасакрално) билатерално се обележани оперативни полиња. Во секое поле, по соодветната препарација, е поставен соодветниот материјал (GC Gradia, Fuji VII), после соодветната подготовка (според упатството од производителот) и внесен во полиетиленски тубички со должина од 5мм и дијаметар од 3 мм. Стаорците се делат во 3 групи, по 6 примероци. Жртвувани се после 7, 21 и 45 дена, соодветно по група и е земен ткивен примерок од местото на имплантацијата. Од примероците се изготвуваат хистопатолошки и имунохистохемиски анализи. Добиените резултати се обработуваат со STATISTICA7.1

Резултати: Резултатите покажаа значајни разлики во ткивната реакција и кај сите испитувани групи. Најбурна ткивна реакција се забележува во првите 7 дена по имплантацијара. По 45 дена реакциите полека стивнуваат што е најзабележително кај контролната група.

Заклучок: Материјалите за полнење на кавитети и покрај високата биокомпатибилност, предизвикуваат ткивни реакции од каде произлегува нивната строго индицирана употреба.

BIOCOMPATIBILITY OF COMPOSITES AND GLASS IONOMERS

Lazovski Blagoja
Co-authors: Jankulovska Mira, Pavlevska Meri, Spasevska Ljiljana, Sumenkovka Dijana, Kostov Miki, Jankilovski Darko

Introduction: Ideal dental material should be a one which doesn't cause damage of the tissue of the tooth and the oral cavity. It shouldn't contain toxic components, that can cause system effects.

Purpose of paper: To determine the tissue reaction of the connective tissue in Wistar rats with subcutaneous implants of composite and glass ionomer filing.

Materials and methods: The study included 18 male Wistar rats, 200-250g (±20 g) weight, 20-24 weeks old. On the dorsal part of the rats (subscapular and suprasacral) bilateral, operational areas were marked. In one operational area, after appropriate preparations, a material for dental cavity filling was set (GC Gradia, Fuji VIII), after the preparation (as directed by the manufacturer) and encapsulated in polyethylene tubes 5 mm in length and 3 mm in diameter. The rats were divided into 3 groups of 6 samples. They were sacrificed after 7, 21 and 45 days respectively per group and a sample of tissue was taken from the site of implantation. From the taken samples were prepared histopathological and immunohistochemical analysis. The results were processed with STATISTICA 7.1.

Results: The Results showed significant differences in the tissue reaction is observed in all groups. The biggest tissue reaction is observed in the first 7 days after implantation. After 45 days in the the tissue response decreases which is most notable in the control.

Conclusion: Materials for filling cavities, despite their high biocompatibility , are causing tissue reactions which determines their strictly indicated use.

ЕСТЕТСКИ РЕШЕНИЈА - СЕКОЈДНЕВНИ ПРЕДИЗВИЦИ

Весна Чемерска Попова
Милан Камчев

Вовед
Барањата на пациентите за максимални естетски решенија за добивање на убави заби и блескава насмевка се повеќе се зголемуваат. Денес, промената на постоечкиот облик на забите, надоградувањето на дел од забот или промената на бојата може да се постигне со современи стоматолошки материјали и современ пристап во стоматологијата. Вистински предизвик е докторот стоматолог да ги усогласи желбите и барањата на пациентот со можностите и правилата на стоматолошката струка.

Цел
Наша цел е да се прикажат различни естетски решенија и тераписки одлуки во различни случаи.

Материјал и метод
Презентација на случаи со композитни реставрации, протетски и ортодонтски решенија.

Резултати
Нашето искуство покажува дека за секој пациент постои соодветно решенија што се однесува до естетиката.

Заклучок
Современите материјали и современиот пристап дозволуваат разновидни естетски решенија кои можат целосно да ја применат насмевката на пациентот и квалиетот на животот.

AESTHETIC SOLUTIONS- EVERYDAY CHALLENGES

Vesna Popova Cemerski
co Milan Kamcev

Introduction
Patient demands for maximum aesthetic solutions for getting beathiful teeth and shining smile are rising all the time. Nowdays, correction of tooth shape, restorartion of lost tooth structure or change the colour of discolored teeth can be achieved with contemporary dental materials and contemporary approach in dentistry. The real challenges for dentists are to satisfy all the postulates of the profesion and to match them with the wishes and requrements of patients.

Aim
Our aim is to present different aesthetical solutions and treatment decisions in different cases.

Material and method
Presentation of cases with composite restorations, prosthetic and orthodontic solutions.

Results
Our experience show that for every patient there is an appropriate solution as far as aesthetic is concerned.

Conclusion
Contemporary materials and contemporary approach allow various aesthetical solutions wich can totally change patient's smile and quality of life.

ПРЕПОЗНАВАЊЕ, ТРЕТМАН И ПРЕВЕНЦИЈА НА ДЕНТАЛНИТЕ ЕРОЗИИ

Славица Ѓоргиевска

ЦЕЛ: Кај многу пациенти се појавуваат дентални лезии или дефекти кои не се класифицираат како кариес. Ваквите дефекти се воочуваат уште при првиот клинички преглед на забалото и нивното примарно дефинирање е како некариозни лезии кои опфаќаат абразија, атрициј, абфракција за конечно да се дефинираат како ерозија. Ерозиите на забите можат да се вбројат во заболувања со мултикаузална етиологија. Според современите сознанија,тие настануваат како последица од хемиско-механички дејства врз тврдите забни ткива.

МАТЕРИЈАЛ И МЕТОД: Беа опфатени пациенти од различни старосни групи со различно напреднат стадиум кај кои направивме индексирање на ерозиите. Пациентите ги поделивме во две групи каде: Првата група беше третирана со флуор препарати ,а Втората група беше третирана со ГЈЦ и композитни материјали и превентивно делување преку едукација на пациентите за причините и можностите за нивно отстранување, редуцирање или модифицирање.

РЕЗУЛТАТИ: Во терапијата ги применивме современите материјали и техники како: флуор профилакса за иницијалните ерозивни лезии, гласјономери и композити кои ни овозможија естетика и функционално прифатлива реставрација на сите места на забалото и едукација на пациентите. Беа опфатени сите пациенти со делување преку едукација за причините и можностите за нивно отстранување, редуцирање или модифицирање.

ЗАКЛУЧОК: Превенцијата на ерозиите на забите подразбира рамномерно вклучување на:мерки за унапредување на здравјето,правилна примена на мерките за спречување на кариесот и на пародонтопатијата,правилна исхрана,соодветен избор на средства за одржување на оралната хигена и флуориди.

RECOGNITION, TREATMENT AND PREVENTION OF DENTAL EROSION

Slavica Gjorgievska

BACKGROUND: Dental lesions or defects wich are not classified as caries appear at many patients. These defects are recognized at the first clinical dental examination, primarily are defined as non carious lesions that include abrasion, attrition and abfraction, but at the end they are defined as erosion. Dental erosion are multi causal etiology disorders. By the modern understanding they occur as a result of chemical – mechanical effects on the hard dental tissues.

MATERIAL AND METHODS: Patients from different age groups were included in different stadium of the disease. We made indexing of the erosions. We divided the patients in two groups: The first group was treated with fluoride chemicals, and the second group was treated with GJC and composites and preventive education of the patients for the causes and opportunities for reduction, modification or elimination was made.

.

RESULTS: In the treatment we used contemporary materials and techniques as: prophylactic fluoride treatment for the initial erosions, GJC and composites which showed acceptable esthetical and functional restoration results at all sites of the jaw and different patient's education levels. All patients were educated for causes and possibilities of removing, reducting or modifying.

CONCLUSION: To prevent occurring of dental erosion we need to: Have health improving measures, proper application of the measures for prevention of caries and periodontal disease, proper nutrition, proper selection of chemicals for oral hygiene and fluoride.

ПАРОДОНТАЛЕН СТАТУС КАЈ ПАЦИЕНТИ СО КОРОНАРНА СРЦЕВА БОЛЕСТ

Пејчиќ Ана
Обрадовиќ Радмила

Вовед: Неодамнешните истражувања покажаа дека пациентите со пародонтална болест имаат поголем ризик за настанување на фатални кардиоваскуларни заболувања.

Целта на оваа студија беше да се испита пародонталниот статусот на пациенти со коронарна срцева болест, и да се утврди асоцијацијата помеѓу различни пародонтални параметри со акутен коронарен синдром.

Материјали и методи: Во студијата беа вклучени сто пациенти со акутен коронарен синдром и пародонтопатија. Пациентите беа испитувани 3 дена по исхемијата. Втората група се состоеше од 100 пациенти кои имаа само пародонтопатија. Контролната група се состоеше од 50 здрави лица. Пародонтални параметри, вклучувајќи ги: далабочина на сондирање, губење на припој, гингивална инфламација и присуство на пародонтопатогени беа определувани и беа асоцирани со демографските карактеристики и споредувани меѓу двете групи на иаспитаници. Беа анализирани сериозноста и степенот на пародонталната болест и во двете групи. Биохемиската анализа на крвта се состоеше од определување на ЦРП, леукоцити и фибриноген.

Резултати: Анализата на пародонталните параметри покажа дека средните вредности беа повисоки кај пациентите во првата и втората група во споредба со контролната група ($p < 0.001$), но значително повисоки во групата со акутен коронарен синдром ($p < 0.001$). Нивото на воспалителните маркери, беше највисоко во првата група, во однос на втората и контролната група ($p < 0.001$). Значително повисока застапеност на пародонтопатогени регистриравме кај пациенти со акутен коронарен синдром ($p < 0.001$) отколку во групата на пациенти кои имаа само пародонтопатија.

Заклучок: Ова истражување ја потврди поврзаноста помеѓу пародонталната болест и коронарната срцева болест. Напредната пародонтопатија е присутна кај пациенти со акутен коронарен синдром. Тоа покажува дека пародонтопатијата може дополнително да го зголеми ризикот од појава на акутниот коронарен синдром.

Клучни зборови: коронарна срцева болест , пародонтопатија, маркери на воспаление.

PARODONTOLOGY AND ORAL MEDICINE

PERIODONTAL STATUS IN PATIENTS WITH CORONARY HEART DISEASE

Pejcic Ana[1],
Obradovic Radmila[1]

Background: Recent studies have found that patients with periodontal disease have greater risk of incurring fatal cardiovascular disease.

The aim of this study was to investigate a periodontal status in the patients with coronary heart disease, and to assess the association of different periodontal parameters with acute coronary syndrome.

Materials and Methods: One hundered patients both with acute coronary syndrome and periodontitis were enrolled as cases. Patients were examined 3 days after ischemia. The second group consisted of 100 patients who have had only periodontitis. The control group consisted of 50 healthy individuals. Periodontal parameters, including periodontal pocket depth, attachment loss, gingival inflammation, and periodontopathogens were measured, and were matched on the basis of demographic characreristics and assessed between the groups. The severity and extent of periodontal disease in both cases were analyzed. Blood samples were taken for measurement of CRP, leukocytes and fibrinogen.

Results: Analysis of the periodontal paremeters showed that median scores were higher in patients in the first and the second group compared to the control group ($p<0.001$), but significantly higher in group with acute coronary syndrome ($p<0.001$). Levels of inflammatory markers, were highest in the first group, compared to the second group and control group ($p<0.001$). Periodontal pathogens were more strongly present in patients with acute coronary syndrome ($p<0.001$) than in the group with periodontitis.

Conclusion: This study supports an association between periodontal disease and coronary heart disease. Severe periodontitis is present in patients with acute coronary syndrome indicating that periodontitis can further act on the development of acute coronary syndrome.

Key words: coronary heart disease, periodontitis, markers of inflammation

ТЕРАПИЈА СО НИСКОЕНЕРГЕТСК ЛАСЕРИ КАЈ ПАЦИЕНТИС СО ДИЈАБЕТЕС

Обрадовиќ Р
Пејчиќ А

Вовед: Дијабетес мелитус (ДМ) го зголемува ризикот за пародонтопатија или, постои асоцијација помеѓу прогресијата на пародонталната болест и неконтролираниот дијабет. Податокот за взаемната поврзаност помеѓу дијабетот и пародонтопатијата укажува дека контролата на хроничната инфекција на пародонтот и воспалението на гингивата се од суштинско значење за постигнување на долгорочна контрола на ДМ .

Целта на овој труд е да се проценат ефектите на ниско-енергетската ласерска терапија (НЕЛТ) како дополнение на основниот пародонтолошки третман преку проследување на гингивалната инфламација и ексфолијативната цитологија кај пациентите со дијабетес .

Материјал и метод: Осумдесет пациенти учествуваа во студијата , 40 пациенти со пародонтопатија и дијабетес мелитус тип 2 (група I) и 40 пациенти со пародонтопатија, кај кои не беше присутен дијабет (група II). По земената анамнеза беше определен ГИ(гингивалниот индекс) и спроведена беше екфолиативна цитологија. Кај сите пациенти се дадени орално-хигиенски инструкции, отстранување на денталниот плак и целосна обработка на пародонталните џебови.

Потоа пациенти од секоја група беа случајно поделени на група која беше дополнително тертирана со ласер и група која не беше дополнително третирана со ласер. Кај групата на пациенти која беше третирана со ласер, користевме, пет дена НЕЛТ (Mils 94, 670nm , 5MW , 14 min / 7day) .

Гингивалната инфламација и цитолошките параметри беа определени и седум дена по спроведената терапија. ГИ индекс се мереше и тестовите беа земени една недела по влегувањето во студијата. Морфометриската анализа беше направена со користење на Image program, NU2 microscope.

Резултати: По терапија испитуваните параметри беа значително пониски во споредба со вредностите пред терапија во секоја група и не постоеше значајна разлика меѓу подгрупите на пациенти третарина со ласер, независно од тоа дали имаат или немаат дијабет.

Заклучок: Може да се заклучи дека ниско-енергетската ласерска терапија како дополнување на пародонталната терапија го намалува воспалението на гингивата кај пациенти со ДМ и пародонтопатија .

Клучни зборови : дијабетес мелитус , ниско-енергетската ласерска терапија, гингивален индекс, пародонтопатија.

LOW LEVEL LASER THERAPY IN DIABETIC PATIENTS

Obradović R,
Pejčić A

Background: Diabetes mellitus (DM) increases the risk of periodontitis and severe periodontitis often coexists with severe DM. The proposed dual pathway of tissue destruction suggests that control of chronic periodontal infection and gingival inflammation is essential for achieving long-term control of DM.

The aim of the study is to evaluate the effects of low-level laser therapy (LLLT) as an adjunct to basic periodontal therapy by measuring Gingival index and exfoliative cytology in diabetic patients.

Patients and methods: Eighty patients participated in the study, 40 patients with periodontitis and diabetes mellitus type 2 (group I) and 40 patients with periodontitis (group II). After anamnesis was taken oral examination was conducted, GI index measured and smears were taken from gingival tissue. All of the patients received oral hygiene instructions, removal of dental plaque and full mouth scaling and root planning.

Afterwards patients from each group were randomly divided to lased and non-lased subgroup. In the lased subgroup GaAlAs LLLT (Mils 94, 670nm, 5mW, 14 min/7day) was applied for five consecutive days. GI index was measured and smears were taken a week after entering the study. The morphometric analysis was done using Image program, NU2 microscope.

Results: After therapy investigated parameters were significantly lower compared to values before therapy in each group and there was no significant difference between lased subgroup of diabetic patients and non-diabetic groups.

Conclusion: It can be concluded that low level laser therapy as an adjunct in periodontal therapy reduces gingival inflammation in patients with DM and periodontitis.

Keywords: Diabetes mellitus, low level laser therapy, gingival index, periodontitis

ПРОМЕНИ НА ПАРОДОНТАЛНИТЕ ТКИВА КАЈ ПАЦИЕНТИ СО АВТОИМУН ХАШИМОТО-ОВ ТИРЕОИДИТИС

Пандилова М,
Тошевска С, Угринска А, Георгиева С

Нарушувањата на ендокрините жлезди, нивната дисфункција како и хиперфункција, допринесуваат за појава на разни болести. Најмалку испитувана е поврзаноста и влијанието на Хашимото-овиот автоимун тиреоидитис врз пародонтот.

Основна цел на нашето испитување беше да се испита дали пародонтопатијата е позастапена кај пациенти заболени од хроничен автоимун Хашимотов тиреоидитис отколку кај индивидуи кои немаат заболување.

За остварување на поставената цел беа формирани две групи од по дваесет испитаници под 40 годишна возраст , од кои едната испитувана се состоеше од пациенти кај кои беше дијагностициран Хашимотов тиреоидитис и контролна група кај кои отсуствуваа било какави општи заболувања.

Кај двете групи беше направен клинички преглед и беа одредени плак индекс индекс на гингивално крварење и инфламација како и индекс по Рамфјорд.

По анализа а добиените податоци беше утврдено дека постои статистички значајна разлика во индексните вредности кај испитуваната во однос на контролната група и тоа индексот по Рамфјорд покажа статистички поголема вредност кај испитуваната група додека индексот на крварење покажа помали вредности кај испитуваната отколку кај контроланата група.

PERIODONTAL TISSUE CHANGES ASSOCIATED WITH HASHMITO TIREODITIS

Pandilova M,
Tosevska S Ugrinska A, Georgieva S

Impairment of gland function can cause serious problems of many body functions among which periodontal tissue can be also affected. Periodontal affection during Hashimoto disease up to now has been very poorly documented .

The main aim of our study was to evaluate periodontal tissue changes during Hashimoto disease .

40 patients took part in our investigation.,The patiens were divided into two groups. .Contol group consisted of patients with no systemic disease and examed group with patients with diagniosed Hshimoto disease.

In both groups clinical parametars of plague, gingival bleeding, inflammation,and Ramfjord indecies were detected .

Statistical analysis of data showed significant statistical difference between the examined and control group regarding values of Ramfjord index, gingival bleeding.

ЕФИКАСНОСТ НА АНТИМИКРОБНИТЕ РАСТВОРИ ВО ОДРЖУВАЊЕТО НА ЧЕТКИТЕ ЗА ЗАБИ

Пешевска С,
Ивановска М, Ивановски К, Кафтанџиева А, Миндова С, Ристоска С, Стефановска Е

Вовед: Четките за заби се карактеризирани како средина за микробен транспорт, ретенција и раст, а високо контаминираните четки можат да бидат причина за појава на локални и системски заболувања.

Цел: Целта на истражувањето е да се испита ефикасноста на постапката на деконтаминација на четкичките со потопување во антимикробни раствори по употребата. Материјал и методи: 75 испитаници со пародонтална болест, добија нова четкичка за заби (curaprox ultra soft) за користење во период од 1 месец. Испитаниците од првата група(25), по користењето (наутро/навечер), ја потопуваа четката во 3% водороден пероксид, од втората група(25) во вода и од третата група(25) во 0,12% раствор на хлорхексидин (Curasept) во траење од 15 минути. По тест периодот, четките беа транспортирани во стерилни услови на Институтот за микробиологија и паразитологија, каде беа обезглавени, а секоја глава беше ставена во стерилен сад и соодветно обработувана. Статистичката обработка на податоците беше направена со програмата Statistica 7.

Резултати: Процентуалната разлика која се регистрира помеѓу трите групи во однос на нерегистрирањето на микробиолошки наод на аероби е статистички сигнификантен за $p<0.05$ ($p=0.00$). Се регистрираше сигнификантна зависност помеѓу микробиолошкиот наод и средството во кое се потопуваат четкичките-Pearson Chi-square: 6.06345, $p=0.04$.

Заклучок Антимикробните раствори се ефикасни во намалувањето на контаминацијата на четкичките за заби. Бидејќи модерната стоматологија ја нагласува превенцијата и контролата на инфекцијата, многу е значајно четките за заби да бидат коректно чувани, дезинфицирани и менувани во регуларни временски периоди, кај здравата популација и особено кај популацијата афектирана со орални или системски заболувања.

Клучни зборови: четкичка за заби, бактериска контаминација, 3% водороден пероксид 0,12% хлорхексидин

EFFECTIVENESS OF ANTIMICROBIAL SOLUTIONS IN MAINTAINING TOOTHBRUSHES

Pesevska S,
Ivanovska M, Ivanovski K, Kaftandzieva A, Mindova S, Ristoska S, Stefanovska E

Introduction: Toothbrushes are characterized as an environment for microbial transport, retention and growth, and highly contaminated toothbrushes can be reason of local and systemic diseases.

Objective: The aim of the research is to investigate the effectiveness of the procedure for decontamination of toothbrushes by immersion in antimicrobial solutions after use.

Material and Methods: 75 subjects with periodontal disease received a new toothbrush (curaprox ultra soft) for use in the usual way for a period of 1 month.
Subjects in the first group (25) after the use (in the morning / evening), immerse the brush in 3% hydrogen peroxide, those of the second group (25) in the water and the third group (25) in a 0.12% solution of chlorhexidine (Curasept) for 15 minutes. After the test period, the brushes were transported in sterile conditions at the Institute of Microbiology and Parasitology. All brushes were beheaded and properly processed. Statistical analysis was done by using Statistic 7.

Results: The percentage difference registered between the three groups in relation to the non-registration of microbiological findings of aerobic is statistically significant $p<0.05$ ($p=0.00$). A significant dependence between microbiological findings and solutions in which were immersed toothbrushes was registered -Pearson Chi-square: 6.06345, $p = 0.04$.

Conclusion: Antimicrobial solutions were effective in reducing the contamination of toothbrushes. Because modern dentistry emphasizes prevention and control of infection, it is important toothbrushes to be properly stored, disinfected and changed at regular intervals, in the healthy population, especially in the population affected by oral or systemic diseases.

Keywords: toothbrush, bacterial contamination, 3% hydrogen peroxide 0.12% chlorhexidine

КАКО ЕФЕКТИТЕ ОД ПУШЕЊЕТУ ВЛИЈААТ НА ПАРОДОНТАЛНАТА БОЛЕСТ

Миндова С.,
Поповска М.,Ивановски К,Пешевска С, Ристовска С,Дирјанска К,Стефановска Е.

Целта на овој труд беше да се проследат ефектите на пушеоето на пародонталниот статус преку проследуваое на пародонталните индекси.Поставената цел беше спроведена на Клиниката за болести на устата и пародонтот каде беше формирана испитувана група (45) од пациенти пушачи со дијагностицирана хронична пародонтална болест и контролна група (45) непушачи со пародонтална болест на возраст од 40 до 60 години.Според бројот на испушени цигари пациентите од испитуваната група беа опделени во подгрупи од 15 испитаници.Кај двете групи беа нотирани индексните вредности на дентален плак оп Silness –Loe (ИДП), гингивална инфламација по Loe-Silnes(ИГИ), гингивално крвавеое оп Cowell (ИГК) како и степенот на губиток на припој (Ramfjord).Од резултати може да се константира дека проценката на индексот на дентален плак (ИДП) регистрира статистички сигнификантност помеду првата,втората во однос на третата, помеду првата втората во однос на кпнтролната група.Јасна процентуална разлика помеду контролната група во однос на втората и третата подгрупа која е статистички сигнфикантна нотира индексот на гингивална инфламација (ИГИ) и опмеду контролната во однос на третата подгрупа. Индексот на гингивално крвавеое (ИГК) укажува на на статистички сигнификантност помеду контролната во однос на првата втората и третата подгрупа. Губитокот на припој кај испитуваната група е зголемен при што степенот на губиток зависи од дозата на никотинот кој се внесува со пушеоето (бројот на испушени цигари дневно) и покажуваое на ефект оп многу години.На стоматолозите клиничари им останува обврската за сериозен пристап во дијагностицираоето и идентификацијата на ризик и третманот на парпдонталната болест.

Клучни зборови: оародонтопатија, пародонтални индекси

HOW THE EFFECTS OF SMOKING INFLUENCE THE PERIODONTAL DISEASE

Mindova S.,
Popovska M.,Ivanovski K.,Pesevska,Ristoska.,S,Dirjanska K,Stefanovska E.

The aim of the study was to determine the effects of smoking on progression of periodontal disease through tracing back the periodontal indexes. The experimental group was consisted of 45 patients-smokers with periodontal disease and control group of 45 patients non- smokers with periodontal disease at age 40-60.
According the number of cigarettes per day patients in experimental group were divided in three subgroups (each consisted 15 persons):. In both groups were evidenced clinical indices: (IDP- index of dental plaque Silness-Loe; IGI- index of gingival inflammation Loe – Silness; index of gingival bleeding Cowell and level of attachment loss Ramfjord). Evaluation of dental plaque index detected statistical significance between first, second and third subgroup, and between first, second subgroup and control group. Clear percentage difference between control group and second and third subgroup, that is statistically significant was noted for index of gingival inflammation, and between control and third subgroup. Our results pointed that scores for index of gingival bleeding detected differences of mean values in three subgroups that were statistically significant between control group and first, second and third subgroup. The attachment loss in experimental group is elevated and the level of attachment loss depends of nicotine dose (number of cigarettes per day) and its effect is evident after many years. Dentists –clinicians have an obligation of serious, through diagnostic protocol, identification of risk factors and treatment of periodontal disease.

Key words: periodontal disease, periodontal indices.

КОМПАРАТИВНА АНАЛИЗА НА МИКРОБНАТА КВАНТИФИКАЦИЈА ПРИ ПРИМЕНА НА PERIO-CHIP CHLORHEXIDINE GLUKONAT КАЈ ХРОНИЧНАТА ПАРАДОНТОПАТИЈА

Сахмедин Сали,
Поповска Мирјана, Вера Радојкова Николовска, Спасовски С, Јасмин Фидоски

Цел. Да се спроведе компаративна микробиолошка анализа и квантификација на микробиолошкиот наод кај пациенти со примена на конвенционална терапија (обработка на П.Ц. и испирање со раствор хлорхексидин глуконат) и стандардна метода со примена на PerioChip Chlorhexidine glukonat .

Материјал и метод. Проследени се вкупно 60 пациенти од обата пола на возраст од 40-65 години кај кои е дијагностицирана хронична генерализирана пародонтопатија од втор клинички стадиум. Испитаниците се поделени во 2 групи: првата група е третирана со конвенционална метода и испирање со 0.12% раствор хлорхексидин глуконат, а испитаниците од втората група се третирани со комбинирана метода (конвенционална) и примена на PerioChip Chlorhexidine glukonat.

Кај сите испитаници спроведен е клинички преглед и земен е материјал за микробиолошка анализа при првиот преглед и на крај од спроведениот третман. Одредувањето на микроорганизмите Aggregatibacter actinomicetemcommitans (Aa), Fusobacterium nucleatum (Fn), Peptostreptoccocus sppecies(Pspp),Streptococcus mutans (St m)., Vveilonella (Vl), Clostridium (Cl) и Porphiromonas gingivalis(Pg) е спроведено преку добиен материјал од секој испитаник. Материјалот е земан од денталниот плак со брис од забите и парадонталниот џеб со гребење од површината со сонда пред и по терапија кај обете испитувани групи.

Резултати. Резултатите покажуваат редукција на периопатогените Aa, Fn, P spp, St m, Vl, Cl, и Pg после примена на конвенционалната метода заедно со апликација на PerioChip Chlorhexidine glukonat, во споредба со испитаниците третирани само со конвенционална метода и раствор хлорхексидин глуконат. Резултатите укажуваат дека периопатогените при првиот преглед и послепримена на конвенционалната метода немаа големи процентни разлики, за разлика од наодите после примена на конвенционалната терапија со апликација на PerioChip Chlorhexidine glukonat каде е забележана максимална редукција на поедини анаеробни бактериски соеви..

Заклучок. Примената на комбинирана метода наспроти конвенционално-стандардната метода со примена на PerioChip -от, има значајно ефикасен ефект во однос на пародонтопатогените бактерии кај пациентите со хронична пародонтопатија.

Клучни зборови: хронична пародонтопатија, микробиолошки наод, конвенционална терапија, PerioChip Chlorhexidine glukonat.

COMPARATIVE ANALYZE OF THE MICROBIAL QUANTIFICATION DURING USING OF PERIOCHIP CHLORHEXIDINE GLUCONATE IN CHRONIC PERIODONTAL DISEASE

Sahmedin Sali,
Mirjana Popovska, Vera Radojkova Nikolovska, Spiro Spasovski, Jasmin Fidoski

Purpose: To complete a comparative microbial analyze and quantification of the microbiological findings in patients in whom was applied the conventional therapy (scaling + rinsing with Chlorxedine Gluconate) and the standard method in which was used PerioChip Chlorxedine Gluconate).

Material and method. For the realization of the targeted set in this study were involved 60 patients from both sexes at the age between 40—65 years in which were diagnosed chronic periodontal disease in the second stadium with clinic and radiographic confirmation. The patients were divided in 2 groups – the first group in which was used the conventional method (standard method with irrigation using 0.12% solution of Chlorxedine Gluconate) and the second group – where was applied the combined method – conventional standard with added PerioChip Chlorxedine Gluconate.

In all patients were conducted clinical examination and was taken material for microbilogical analyses during the fist visit and examination and on the end of the conducted treatment. For that purpose was conducted the determination of the following microorganisms: Aggregatibacter actinomicetemcomitans (Aa), Fusobacterium nucleatum (Fn), Peptostreptococcus sppecies (P spp), Streptococcus mutans (St m), Veilonella, (Vl), Clostridium (Cl) i Porphiromonas gingivalis (Pg) trough the obtained material from every patient. The microbilogial determination was conducted on each patient. The material was collected directly from the dental plaque or from periodontal pockets before and after the dental therapy in the both groups

Results: The results show reduction of the perio-pathogens Aa, Fn, P spp, St m, Vl, Cl and Pg after in the group in which where was used the combined method (conventional method following with an application of PerioChip Chlorxedine Gluconate) in comparison with the group where was used only the conventional method and a solution of Chlorxedine Gluconate. The results stated in the table show that does not exist significant difference in the quantitative and qualitative values of the perio-pathogens in the group in which was used only the conventional method in comparison with the values of the group in which was used the combined method (with PerioChip Chlorxedine Gluconate).

Conclusion:. Using of the combined method / conventional - standard method with PerioChip Chlorxedine Gluconate, posses significantly efficient antimicrobial effects against perio-pathogenic in patients with chronic periodontal.

Key words: chronic periodontal disease, microbiological findings, conventional therapy, PerioChip Chlorxedine Gluconate.

ТЕРАПИЈА НА ЖАРЕЧКИОТ ОРАЛЕН СИНДРОМ СО ЛОКАЛНА УПОТРЕБА НА КЛОНАЗЕПАМ

Оливера Терзиева
коавтор-Киро Ивановски

Жаречкиот Орален Синдом (ЖОС) (Burning Mouth Syndrom), е дефиниран како хронична болна состојба, која се карактеризира со локализирана или генерализирана орална жаречка сензација.

Целта на испитување е да ги утврдиме ефектите на локално аплицирани таблети на клоназепам врз намалувањето на симптомите кај ЖОС.

Материјал и метод:
За реализација на поставената цел, кај 15 пациенти со овој синдром препорачавме локално користење (3 минути во уста) на 0,5 мг на клоназепам, четири пати на ден. Ефектите од третманот ги следевме 3 месеци. За регистрирање на намалување на симптомите, користевме прашалник/ 11 степена скала/, препорачана од Интернационалната асоцијација за проучување на болката.

Резултати:
Кај најголем број од пациентите регистриравме намалување на симптомите веќе по првиот месец од третманот, но значително намалување на симптомите увидовме по тримесечниот третман со клоназепам. Само кај двајца од испитаниците, не регистриравме никакво подобрување на симптоматологијата.
Заклучок. Локалната примена на клоназепам е ефикасна во справувањето со симптомите присутни кај ЖОС.

клучни зборови: жаречки орален синдром, клоназепам

THERAPY OF BURNING MOUTH SYNDROME WITH LOCAL USE OF CLONAZEPAM

Olivera Terzieva
Co-author: Kiro Ivanovski

Burning Mouth Syndrome (BMS) , is defined as a chronic painful sensation, which is characterized with localized or generalized oral burning sensation.

The purpose of this study is to determine the effects of locally applied tablets of clonazepam on reducing symptoms in BMS.

Material and method:
For realization of the goal, in 15 patients with this syndrome, we recommended local use (3 minutes in the mouth, without swallowing) 0.5 mg of clonazepam, four times a day. The effects of treatment we followed 3 months. For registering the variations of symptoms , we used a questionnaire/ 11 degrees scale recommended by the International Association for the Study of Pain.

Results:
In most patients we registered reducing symptoms already after the first month of treatment, but a significant reduction of the symptoms we registered after three months of treatment with clonazepam. Only in two of the respondents, we do not registered any improvement of symptomatology.

Conclusion:
Local application of clonazepam is effective in dealing with the symptoms present in BMS.

Key words:
Burning mouth syndrome, clonazepam

ЗАСТАПЕНОСТ НА ОРАЛНИ МУКОЗНИ ЛЕЗИИ ВО СЛОВЕНИЈА

Трелевиќ Дабиќ Д
Кански А

Епидемиолошките податоци за распространетоста на оралните мукозни лезии во многу земји се ретки. Сепак, тие се важни за помагањето на пациентите и насочување на државните здравствени програми. Целта на оваа студија беше да се анализираат оралните мукозни лезии во примероци од вкупно 1.908 пациенти од општата стоматолошка практика во Словенија. Оралните мукозни лезии беа евидентирани според СЗО. Статистичката анализа беше изведена со примена на Колмогоров Смирнофиот тест, Ман Витниевиот и хи квадрат тестот ($p < 0.05$ се смета за значајно). Резултатите од оваа студија покажуваат дека најчеста мукозна лезија е на образот при џвакање која беше пронајдена кај 42 (2,20%) пациенти проследено со фибром кој беше пронајден кај 40 (2,10%) од пациентите, географски јазик кој беше пронајден кај 25 (1,31 %) од пациентите, амалгамска тетоважа на некои места кои беа пронајдени кај 24 (1,26%) од пациентите и васкуларна лезија (хемангиом или varix) која беше пронајдена кај 23 (1,21%) од пациентите. Не се забележани значителни разлики помеѓу мажите и жените во однос на возраста, пушењето и алкохолот. Можеме да заклучиме дека оралните мукозни лезии се распространети кај возрасната Словенска популација што укажува на зголемената потреба за обука во препознавањето и лекувањето.

PREVALENCE OF ORAL MUCOSAL LESIONS IN SLOVENIA

Terlevic Dabic D*,
Kansky A**

Epidemiologic data upon prevalence of oral mucosal lesions in many countries are rare. However, they are valuable in helping patients and directing state health programmes. The aim of this study was to analyse oral mucosal lesions in a sample of 1908 patients referred to the general dental practices in Slovenia. Oral mucosal lesions were recorded according to WHO. Statistical analysis was performed by use of Kolmogorov Smirnoff test, Mann Whitney, and chi square test ($p<0.05$ were considered significant). The result of this study show that the most common mucosal lesion was cheek chewing which was found in 42 (2.20%) patients followed by fibroma which was found in 40 (2.10%) of the patients, geographic tongue which was found in 25 (1.31%) of the patients, amalgam tattoo and Fordyce spots which were found in 24 (1.26%) of the patients, respectively, and vascular lesion (haemangioma or varix) which was found in 23 (1.21%) of the patients. No significant differences between males and females regarding age, smoking and alcohol intake were observed. We might conclude the oral mucosal lesions are prevalent in adult Slovenian population which points out the increasing need for training in their recognizing and treatment

НАНО-ОКСИДАНСИТЕ ВО ТРЕТМАНОТ НА ОРАЛНИТЕ ЗАБОЛУВАЊА

Поповска М.,
Стефановска Е., Миндова С., Ристоска С., Зендели-Беџети Л.

Цел на трудот : Да го испитаме ефектот на NBF gingival gel-ot, при лекување на поедини орални заболувања.

Материјал и метод: Проследени се 2 пациенти со опекотини, 3 со glossitis, 10 со eroziven lichen planus и 4 пациенти со erithema exudativum multiforme.Кај сите беше применет NBF gingival gel-ot,3 пати дневно со премачкување.Промените се следени 3-от, 7-от, 10-от и 14-от ден од апликацијата.Како контрола се искористени лезиите блиски со димензии како оние третирани со NBF gel-ot,а се лекувани со Solcodental adhesive pasta. Кај двете групи е следена епителизацијата во апострофираниот временски период.

Резултати :Кај пациентите со опекотини третирани со NBF gel-ot после 3-от ден евидентиравме целосна епителизација идентично како и кај оние третирани со Solcodental adhesive pasta. Кај пациентите со glossitis, позитивниот ефект од NBF gel-ot беше евидентиран после 3-от ден, додека пак кај оние третирани со Solcodental adhesive pasta епителизацијата беше постигната после 7-от ден. Кај erozivniot lihen planus со NBF gingival gel-ot делумна епителизација се постигна после 10-от ден, а со Solcodental adhesive pasta истиот тераписки ефект беше постигнат после 14-от ден.

Идентични наоди добивме и кај пациентите со erithema exudativum multiforme.

Заклучок :Епителизацијата е поуспешна кај пациентите со eroziven lichen planus, glossitis i erithema exudativum multiforme третирани so NBF gel-ot. Опекотините покажаа идентична реакција на епителизација на двата препарата.

Клучни зборови: NBF gingival gel, eroziven lichen planus, glossitis, erithema exudativum multiforme, опекотина

NANO-OXIDANTS IN TREATMENT OF ORAL DISEASES

Popovska M.
Stefanovska E. Mindova S. Ristoska S., Zend-Bedzeti L.

Purpose: To examine the effect of NBF gingival gel in treatment of certain oral diseases.

Materials and methods: There were observed: 2 patients with burns, 3 with glossitis, 10 with lihen planus erosiva, and 4 patients with erithema exudativum multiforme. To all patients was applied NBF gingival gel 3 times a day. The lesions were monitored at the 3rd , 7th, 10th and 14th day of drug administration. Control lesions were the lesions with similar dimensions nearby and those were treated with Solcodental adhesive paste. At both groups the epithelization was followed up in the certain time.

Results: At patients with burns treated with NBF gel after the 3rd day was noticed the total epithelization, same as those treated with Solcodental adhesive paste. At patients with glossitis, the positive effect of NBF gel was recorded after the 3rd day, while those treated with Solcodental adhesive pasta the epithelization was achieved after the 7th day. At the patients with lihen planus erosiva treated with NBF gingival gel, partial epithelization was achieved after the 10th day, and with the Solcodental adhesive paste, the same therapeutic effect was achieved after the 14th day.

Identical findings we obtained in patients with erithema exudativum multiforme.

Conclusion: Epithelization is successful in patients with lichen planus erosiva, glossitis and erithema exudativum multiforme, treated with NBF gel. Burns showed identical reaction of epithelization for both drugs.

Keywords: NBF gingival gel, lichen planus erosiva, glossitis, erithema exudativum multiforme, burns.

ПРОБИОТИЦИ И ОРАЛНО ЗДРАВЈЕ

Кристина Митиќ
Ана Кафтанџиева, Мирјана Поповска

Цел: Да се испитаат ефектите од пробиотски пастили, како дополнување на конзервативниот третман спроведен кај пациенти со хронична пародонтална болест.

Материјал и метод: 30 пациенти со хронична пародонтална болест, поделени во испитувана група (конзервативен третман+пробиотик, 15 пациенти) и контролна група (конзервативен третман, 15 пациенти), беа клинички и микробиолошки проследени во првата посета и 1 месец по спроведениот третман. Од клиничките индекси беа одредени индекс на дентален плак (ИДП), индекс на гингивална инфламација (ИГИ), длабочина на пародонтален џеб и клинички губиток на припој. Пациентите од испитуваната група користеа пастили Prolife (Lactobacillus sporogenes, Lactobacillus acidophilus, Streptococcus thermophilus, Lactobacillus bulgaricus, Bifidobacterium bifidum (≥ 2,1 x 109), два пати дневно 15 дена.

Резултати: ИДП и ИГИ беа сигнификантно намалени во двете групи ($p < 0.05$) по спроведениот третман. Длабочината на пародонталните џебови во испитуваната група се намали од 4,93 0,7mm на 3,96 0,8 mm ($p>0,05$), наспроти контролната група каде пред и по терапија беа измерени идентични вредности од 5,2 0,7 mm ($p>0,05$). Клиничкиот губиток на припој кај пародонталните џебови одреден кај испитуваната група, се намали од 4,2 1,3 mm на 3,86 1,3mm наспроти вредностите од контролната група од 4,36 1,2 mm на 4,2 1,2 ($p>0,05$). Микробиолошката анализа покажа намалување на квантумот од над 100 бактериски колонии за анаеробните и факултативно анаеробните бактерии од 66,7% до 33,3% кај испитуваната група наспроти контролната група од 53,3% до 46,7% .

Заклучок: Иако резултатите одат во прилог на намалување на оралните бактерии многу повеќе отколку на клиничките параметри, сметаме дека пробиотиците можат да се користат како дополнување на конзервативниот третман кај пациенти со хронична пародонтална болест.

Клучни зборови: Lactobacillus, хронична пародонтална болест, пробиотици, конзервативен третман.

PROBIOTICS AND ORAL HEALTH

Kristina Mitic
Anna Kaftandzhieva, Mirjana Popovska

Aim: The aim of this study was to evaluate the effects of probiotic lozenges as an adjunct to scaling and root planing (SRP) in chronic periodontitis patients.

Material and Methods: Thirty chronic periodontitis patients divided in examined group (SRP+ probiotic, n=15) and control group (SRP, n=15), were monitored clinically and microbiologically. The clinical parameters (plaque index(PI), the gingival index(GI), the probing pocket depth(PD), clinical attachment level (CAL) and the microbiological parameters were recorded on day 0, and 1 month after therapy. The Prolife? lozenges containing Bacillus coagulans (Lactobacillus sporogenes), Lactobacillus acidophilus, Streptococcus thermophilus, Lactobacillus bulgaricus, Bifidobacterium bifidum (≥ 2,1 x 109), were used two times a day for 15 days.

Results: PI and GI were significantly reduced in both groups ($p < 0.05$) after the treatment. PD in examined group of 4,93? 0,7mm decreased to 3,96?0,8 mm (p>0,05), versus mean PD of 5,2 ? 0,7 mm in control group that was equally after the treatment (p>0,05). CAL gains of 4,2?1,3 mm to 3,86?1,3mm in the examined group versus 4,36?1,2 mm to 4,2? 1,2 (p>0,05) in control group. Microbiological examination demonstrated decreased of quantum of above 100 bacterial colonies of anaerobes and facultative anaerobes, from 66,7% to 33,3% in the examined group, according to 53,3% to 46,7% in control group.

Conclusion: Despite data indicate an effect of probiotics on the oral microbiota and a more limited effect on clinical periodontal outcome measures, it can be recommended as a useful adjunct to SRP in chronic periodontitis patients.

Keywords: Lactobacillus, periodontitis, probiotics, scaling and root planning.

ДЕТЕКЦИЈА И ТИПИЗАЦИЈА НА ХУМАНИОТ ПАПИЛОМА ВИРУС (ХПВ) КАЈ ОРАЛНИТЕ ПРЕКАНЦЕРОЗНИ ЛЕЗИИ

Линдита Зендели- Беџети,
Мирјана Поповска, Сотирија Дувлис, Марија Ивановска

ВОВЕД: Инфективниот агенс и особено високоризичните Хуман папилома вируси (ХПВ) се почесто се посочуваат како можни причинители за појава на премалигни лезии но и нивна трансформација во малигни заболувања како последица на континуирана експресија на нивниот онкоген потенцијал.

ЦЕЛ: Поставивме за цел да се одреди ХПВ статусот кај оралните преканцерозни лезии, да се генотипизираат детектираните типови на ХПВ и да се одредат најчестите цитоморфолошки промени асоцирани со ХПВ статусот.

МАТЕРИЈАЛ И МЕТОД: Спроведено е клиничко, молекуларно и цитоморфолошко испитување на вкупно 40 пациенти, од двата пола, од кои 20 пациенти се со дијагностицирани орални преканцерозни лезии. Останатите 20 пациенти имаат непроменета орална лигавица и ја сочинуваат контролната група. Покрај анамнезата и клиничкото проследување, секој пациент одговори на структуриран прашалник за утврдување на демографските податоци и бихејвиоралните навики. Детекција и типизација на ХПВ-ДНК е одредена со методот на полимеразна верижна реакција (PCR) кај сите пациенти. Од променетата но и од здрава лигавица е земен брис за цитоморфолошко испитување. Податоците се статистички обработени со софтвер SPSS.

РЕЗУЛТАТИ: Детекцијата на ХПВ статусот и типизацијата евидентираа асоцираност на преканцерозните лезии со високоризичните ХПВ типови особено со ХПВ-16 и ХПВ-56. Кај пациенти со позитивен ХПВ статус детектирани се цитоморфолошки промени типични за ХПВ морфологија како и реактивни промени со парцијална ХПВ морфологија.

ЗАКЛУЧОЦИ: Перзистенцијата на високоризичните ХПВ типови кај оралните преканцерозни лезии укажува на значајната улога на овој вирус во етиопатогенезата но и во онкогенезата на овие промени.

DETECTION AND TYPING OF HUMAN PAPILLOMA VIRUS IN ORAL PREMALIGNANT LESIONS

Lindita Zendeli- Bedzeti,
Mirjana Popovska, Sotirija Duvlis, Marija Ivanovska

Introduction: Infective agents and especially the high risk Human papilloma viruses (HPV) have been posed out as possible cause of premalignant lesions and their transformation in malignant lesions as a consequence of continuous expression of their oncogenic potential.

Aim: The aim of our study was to determine the HPV status of oral premalignant lesions, to genotype the detected types of HPV and to verify the most frequent cytomorphological alterations associated with HPV.

Material and method: Clinical, molecular and cytomorphological investigation was conducted on forty patients, of both ages. Twenty patients with oral premalignant lesions comprised the study group and the other twenty with no lesions served as control. Beside the anamnesis and clinical follow up, each patient answered a questionnaire with demographic and behavioral records. Detection and genotyping of HPV- DNK was realized with PCR (polymerase chain reaction). Samples from the lesions and from healthy mucosa were taken for cytomorphological evaluation.
The results have been statistically analyzed with SPSS.

Results: Detection of HPV and genotyping revealed association of the premalignant lesions with high risk HPV types especially with HPV-16 and HPV-56. Patients with positive HPV status revealed cytomorphological changes typical for HPV as well as reactive alterations with partly HPV morphology.

Conclusions: Persistence of high risk HPV types in oral premalignant lesions discloses the importance of these viruses in the etiopathogenesis and the oncogenesis of these lesions.

VELSCOPE® - НОВ МЕТОД ВО РАНАТА ДЕТЕКЦИЈА НА ОРАЛНИТЕ МУКОЗНИ ПРОМЕНИ

Бруно Николовски[1],
Ана Миновска[2], Даница Поповиќ Моневска[3], Мирјана Поповска[3],
Вера Радкојкова Николовска[3], Даниела Цветановска Стојчева[1]

Првичен и вообичаен начин да се открие заболување е преку визуелен преглед на суспектното ткиво. Сепак, човечкото око не е оптимизирано за оваа задача, бидејќи перцептивниот спектар на светлината е поделена на три канали, од кои сите имаат спектрални криви на сензитивност кои меѓусебно се преклопуваат. Овде, Ви го претставуваме новиот метод со кој се оптимизира визуелниот контраст врз основа на спектралните разлики помеѓу нормалните и абнормалните ткива.

Методот се базира на перцепцијата на флуоресцентна емисија од усната празнина при што абнормалностите се нотираат кога ексцитацијата е помеѓу 420-440 nm. За оптимална визуелизација на флуоресценцијата при ексцитација од 340 nm, емисијата треба да се набљудува преку определен опсег на фреквенции чиј филтер пропушта пренос на сина светлина од 430 nm.

VELscope® системот ја користи автофлуоресценцијата на оралните ткива како нов и целосно неинвазивен метод за скрининг на мукозни промени, и овозможува рана детекција на потенцијални преканцерози, орален карцином и други орални заболувања, а со тоа се позиционира како напреднато ниво на превентивна заштита.

Ќе Ви ги претставиме главните карактеристики на оваа помошна дијагностичка алатка и ќе одговориме на најчесто поставуваните прашања и дилеми околу нејзината примена во секојдневната рутинска пракса.

Клучни зборови: Велскоп, скрининг, флуоресценција, ткивни абнормалности, рана детекција

VELSCOPE® - NEW METHOD IN EARLY DETECTION OF ORAL MUCOSAL CHANGES

Bruno Nikolovski[1],
Ana Minovska[2], Danica Popovic Monevska[3], Mirjana Popovska[3], Vera Radojkova Nikolovska[3], Daniela Cvetanovska Stojceva[1]

The most common way to detect disease is by visual inspection of the suspect tissue. However, the human eye is not optimized for this task because the perceived spectrum of light is divided into three channels, all of which have overlapping spectral sensitivity curves. Here, we present new methods to optimize visually perceived contrast based on spectral differences between normal and abnormal tissue.

We apply these methods to the perception of fluorescence emission from the oral cavity. Abnormalities in the oral cavity are optimally perceived when the excitation is between 420-440 nm.
To optimally visualize fluorescence at 340-nm excitation, the emission should be observed through a blue bandpass filter transmitting light at 430 nm.

The VELscope® system uses oral tissues' autofluorescency as a new and completely non-invasive screening of mucosal changes and enabling early detection of potential pre-cancer, oral cancer and other oral diseases, and it position itself as an advanced level of preventive care.

We will present the main features of this adjunctive diagnostic tool, and we'll answer the most FAQs and doubts about its application in daily practice routine.

Keywords: Velscope, screening, fluorescence, tissue abnormalities, early detection

ПРОТЕТИКА I

ОКЛУЗАЛНИ СПЛИНТОВИ КАЈ ПАЦИЕНТИ СО ТЕМПОРОМАНДИБОЛАРНИ ЗАБОЛУВАЊА. КОНТОЛА НА ДОЛГ ВРЕМЕНСКИ ПЕРИОД

Д. Толевски Мешкова,
К. Ди Паоло, М. Мешкова

Цел: Целта на оваа студија беше евалуација на ефикасноста на аплицирањето на оклузални сплинтови за решавање на темпоромандиболарни заболувања (ТМД) преку анализа на резултати на краток и долг временски период.

Материјал и метод: Беа избрани 337 пациенти од две различни структури: Одсек за Клиничка Гнатологија на Полилиниката Умберто I на Универзитетот Сапиенца во Рим и приватна специјалистичка дентална клиника во Рим. Испитаниците беа последователно поделени во три групи: Г1 (183 пацинети), Г2 (154 пациенти) и Г1+Г2 (337 пациенти). Податоците беа собрани пред почетокот на терапијата (Т0), на крајот на терапијата (Т1) и најмалку една година после терапијата (Т2).

Резултати: На крајот на терапијата, 52% од пациентите беа излекувани или излекувани/подобрени, а 45% подобрени. Само кај 3% од пациентите немаше промени во симптоматологијата, а влошување на состојбата немаше. На контролата на долг временски период 68% го задржаа постигнатиот резултат, 20% покажаа подобрување на предходно добиениот резултат и 13% влошување на предходно добиената состојба.

Заклучок: Терапијата се покажа ефикасна за сите предложени видови на третман. Оклузалните сплинтови, аплицирани на индивидуализиран начин, даваат позитивни резултати на крај на терапија како и на долг временски период. Статистичките податоци го потрвдуваат позитивниот тренд, евалуиран за секој пациент индивидуално и за секој вид на дијагностицирано темпоромандиболарно заболување.

PROSTHODONTIC I

OCCLUSAL SPLINTS IN PATIENTS WITH TEMPOROMANDIBULAR DISORDERS. LONG TERM FOLLOW-UP

Doria Tolevski Meshkova,
K. Di Paolo, M. Meskova

Object: The aim of this study was to evaluate the efficacy of the application of occlusal splints for the resolution of temporomandibular disorders (TMD) through the short and long term analysis of the results.

Material and methods: 337 patients, pertaining to two different structures: the Service of Clinical Gnathology of the Umberto I Policlinic of the University "Sapienza" of Rome and a private specialist dental clinic of Rome, were selected. The sample was divided respectively in three study groups: G1 (183 patients), G2 (154 patients) and G1+G2 (337 patients). Data were collected before the beginning of the treatment (T0), at the end of treatment (T1) at least one year after treatment (T2). Clinical data were evaluated by descriptive and correlational statistical analysis.

Results: The treatment outcome at the end therapeutic protocol was represented as cured and cured/improved in the 52% and improved in the 45% of the patients. Only 3% represented unvaried symptomatology and none worsened. At the long term follow-up 68% maintained the result unvaried, 20% improved the previous state and 13% get worsened compared to before.

Conclusion: The therapy proved to be effective for all the types of treatment proposed. The occlusal splints applied in an individualized mode provided positive results, both at the end of therapy and on the long term. Statistical data confirmed this positive trend evaluated for each individual patient and for every type of disorder present at diagnosis.

МОЖНОСТИ ЗА МЕРЕЊЕ НА ОПТОВАРУВАЊЕ НА СТРУКТУРИТЕ НА ТМЗ

Раде Живковиќ

Протетичката рехабилитација, реконструкција на оклузијата, терапија на краниомандибуларните дисфункции не се возможни без познавање на анатомијата и физиологијата на ТМЗ и целиот орофацијален систем. Оклузалното оптоварување на забите и соодветното оптоварување на сите стуктури краниофацијални структури претставува важен фактор за правилно функционирање и развој на истите. Од друга страна, проптоварувањето може да биде етиолошки фактор за развој на патолошки состојби на краниофацијалните структури. Дистрибуцијата на оклузалното оптоварување низ краниофацијалните структури досега не е доволно документирана, додека некои научни истражувања ја потенцираат врската меѓу оптоварувањето на ТМЗ и краниомандибуларните дисфункции.

Целта на ова испитување беше да се анализира дистрибуцијата на оклузалното оптоварување во структурите на ТМЗ, особено на discus articularis при отворање на устата.

За изработка на виртуелниот модел на структурите на ТМЗ користени беа кТ снимки на пациент од машки пол на возраст од 21 година. Според КТ снимките беше изработен компјутерски модел на ТМЗ на кој се изработи мрежа од конечни елементи и беше симулирано соодветно оклузално оптоварување.

При отворањето на вилицата, оптоварувањето на зглобниот дискус постепено се зголемува до постигнување на интеринцизално одвојување од 20mm. При транслациското движење на кондилот на ТМЗ, оптоварувањето е поголемо на интремедијалната зона и на предниот прстен од дискусот. Ротациското движење на кондилот предизвикува помало оптоварува на дискусот отколку транслаторното. Што се однесува до транслаторното движење вредностите на обсервираното оптоварување се поголеми при максимално отворање на вилицата. Исто така најголеми вредности на оптоварувањето се регистрирани во предната интермедијална зона како и кај предниот прстен на дискусот.

POSSIBILITIES MEASURING LOAD STRUCTURE OF THE TEMPOROMANDIBULAR JOINT

Živković Rade*

Prosthetic rehabilitation, reconstruction of the occlusion, craniomandibular dysfunction therapy are not possible without proper knowledge of the anatomy and physiology of the temporomandibular joint (TMJ) and complete orofacial system. Teeth occlusal loading as well as loading of all craniofacial structures respectively, present an important factor for proper functioning and developing of mentioned structures. Overloading on the other hand may be an etiological factor for deleoping pathologcal conditions in the craniofacial structures. Distribution of the occlusal loading througout cranifacial structures is not well documented so far, while some scientific investigation ephasize the relation between TMJ loading and craniomandibular dysfunctions.

The aim of this research was to analyse occlusal loading distribution inside the TMJ structures, especially discus articularis during jaw opening.

For obtaining the virtual model oh the TMJ structures, CT images from the male patients age 21 were used. According to CT images a solid model of the TMJ was designed. The solid model was afterwards meshed in finite elements with later occlusal loading simulation performed.

During jaw opening, the loading of the discus articularis is increasing gradually from rotation movement until inicial opening of 20 mm interincisal separation. During the translation movement of TMJ condil, the loading is intensive over anterior part of intermediate zone and anterior anulus of discus articularis. The rotation movement of the condil induces less loading of discus articularis than translation movement. As far as the translation movement is concerned the observed loading values are greates in the position of maximum jaw opening. Also, the greates loading values are observed in the region of anterior intermediate zone and anterior anulus of discus articularis.

МОДАЛИТЕТИ НА ПОСТЕКСТРАКЦИСКО ОБЛИКУВАЊЕ НА АЛВЕОЛАРНИОТ ГРЕБЕН ЗА ИЗРАБОТКА НА ФИКСНОПРОТЕТИЧКА КОНСТРУКЦИЈА СО ОВАЛНО ТЕЛО

Гиговски Н.,
Коруноска Стевковска В., Гиговска А., Бајрактарова Ваљакова Е.

Вовед – Дизајнот на гингивалниот дел на телото на фронталните мостови е во директна корелација со обликот на резидуалниот алвеоларен гребен. Заради постекстракциската коскена ресорпција гребенот вообичаено е инсуфициентен и во вертикала и во хоризонтала што создава естетски проблем на ниво на контактот меѓу гребенот и гингивалниот дел на телото на мостот.

Цел на трудот – Да се презентираат можните модалитети за зачувување и обликување на гребенот со поставување имедијатна конструкција веднаш по екстракцијата и да се процени потребниот временски период до изработување на дефинитивната конструкција.

Материјал и метод – Кај неколку пациенти веднаш по извршената екстракција беше изработена и поставена имедијатна протетичка конструкција од типот на привремен мост или мала мобилна протеза (жабица). Специфичност на конструкциите беше конусен заоблен продолжеток (псеудокорен) од просечно околу 3-4 мм кој навлегува во постекстракционата алвеола на гребенот. Овој продолжеток беше повремено корегиран во период од 8-10 недели до комплетното зараснување на алвеоларниот гребен.

Резултати – Со ваквата привремена конструкција на местото на контактот меѓу алвеоларниот гребен и гингивалниот дел на телото на мостот се обезбеди мала импресија со длабочина од околу 2 мм. Финалната мостовна конструкција беше направена со овален гингивален дел на телото.

Заклучок – Мостовите со овално тело имаат предности по однос на естетика и хигиена, но бараат планирање уште при екстракцијата на забот, изработка на соодветна имедијатна комнструкција која треба повеќе пати да се корегира и релативно подолго време до комплетното обликување на алвеоларниот гребен.

MODALITIES OF POSTEXTRACTION ALVEOLAR RIDGE RESHAPING FOR OVATE PONTIC FIXED CONSTRUCTION FABRICATION

Gigovski N.
Korunoska Stevkovska V., Gigovska A., Bajraktarova Valjakova E.

Introduction – Bridge pontic design is related to the shape of the residual alveolar ridge. The postextraction bone resorption produces vertical and horizontal insufficiency of edentulous part of the ridge creating esthetic problem at the pontic/ridge contact area.

Aim – The aim of presentation is to review possible modalities for preservation and shaping of the alveolar ridge using immediate fixed or removable temporary prosthetic construction.

This temporary construction is characterized by small conical and ovate pseudo-root tip, in average 3-4 mm high, which extends in the post-extraction alveolar socket. The pseudo-root was periodically corrected during 8-10 weeks until the complete healing of the ridge.

Results – The temporary construction produces small impression, approximately 2 mm deep, in the area of contact between gingival part of the pontic and the ridge mucosa. After healing period, a permanent bridge with ovate pontic was fabricated.

Conclusion – Ovate pontics are superior in terms of esthetic and hygiene, but planning prior the tooth extraction is needed. Additional disadvantages are necessity for frequent adjustments of the immediate temporary construction and relatively long period for proper shaping of the alveolar ridge.

ПРОТЕЗИРАЊЕ НА ПАЦИЕНТ СО ПОВРЕДИ ВО ОРОФАЦИЈАЛНАТА РЕГИЈА

Бундевска Јадранка
Коавтор: Ковачевска Гордана

Повредите насекаде по телото па и во орофацијалната регија предизвикуваат проблеми кои се поврзани со функционалните и естетските нарушувања на организмот во целина како и нагрденост и афункција на стоматогнатниот систем. Ваквите промени претставуваат проблем за стоматологот при изработката на мобилните стоматолошки помагала.

Цел ни беше да прикажеме пациенти каде што и покрај отежнатите услови за протезирање, поради претходни повреди во орофацијалната регија, а со примена на специфични методи и фази успеавме да изработиме мобилни стоматолошки помагала.

Во првиот случај се работи за пациент кој имал фрактура на максилата и со неправилното зараснување дошло до разидување на големината и соодносот помеѓу мандибулата и максилата, со што се створени лоши услови за изработка на горна тотална протеза.

Кај вториот пациент имаме микро стома како последица од изгоретина и по извршената реконструкција на пластична хирургија. Поради отежнатите услови за работа и неможноста да се аплицираат лажиците во устата на пациентката направивме неколку модификации при земањето на отпечатоците.

Изработка на мобилните помагала одеше по нормален пат на фазите, но со голема стрпливост и претпазливост како од страна на пациентите така и од наша страна со иста цел, враќање и социјализирање во општеството со насмевка за благодарност.

Клучни зборови: повреди во орофацијална регија, мобилни стоматолошки помагала.

MAKING DENTURES AT PATIENTS WITH INJURIES AT OROFACIAL REGION

Bundevska Jadranka
Co-author: Gordana Kovacevska

The injuries all over the body, also in orofacial region, produce problems connected with functional and aesthetic dysfunctions of the whole organism and indicate ugliness and dysfunction of the stomatognathic system. This kind of changes represents a problem to the dentist during making removable dentures

The aim of the study is to represent patients despite having injuries in the orofacial region; with specific methods and phases we made removable dentures with success.

In the first case there is a patient with fracture of the maxilla and with unregularly healing. It results with divergence of the size of maxilla again the mandibule, and also bad condition for making upper total denture.

In the second case we have microstoma as a consequence of burn and reconstructed with plastic surgery. Despite of bad conditions for aplicate the dental spoons in the mouth of a patient, we made some modifications during taking the impressions.

Making of removable dentures went normal through the phases, but with big patience and wariness for the both sides (the patient and the dentist) with the saim aim, returning and socialization in the society with smile of gratitude.

Key word: injuries in orofacial region, removable dentures.

ПРОТЕТИКА II

МОРФОЛОШКИ ДИЗАЈН НА ФРЕЗОВАНИТЕ КОРОНКИ – ДОКТРИНА И СЕКОЈДНЕВНА ПРАКСА

Ивица Станчиќ

Наменските коронки ги карактеризира морфолошки дизајн со специјално подготвена површина која е важна за прифаќање на складните елементи на комплексните парцијални протези. Овие површини претставуваат активни протетички сегменти: водечка рамнина, фрезувана стапалка на оралната површина, вертикални жлебови - interlok, лежиште за оклузален наслон, вештачка подминираност на вестибуларните површини.

Фиксниот и мобилниот дел од комплексните протези меѓусебно треба да бидат усогласени и заедно да формираат морфолошка компактна целина. Од нивниот сооднос , како и од соодветниот конструкциски дизајн ќе зависи ретенцијата и стабилноста, преносот на притисокот при џвакање како и правецот на внесување и вадење на забниот надоместок. Често пати, во секојдневната практика , се пристапува без претходен план и затоа може готовите наменски коронки да не ги исполнат очекуваните барања. Во такви случаи, парцијалната протеза може да делува јатрогено на потпорните ткива.

PROSTHODONTIC II

MORFOLOGICALLY DESIGN OF MILLED CROWNS – DOCTRINE AND EVERYDAY PRACTICE

Ivica Stančić

Crowns which are part of complex dentures have specifically designed surfaces prepared for accepting congruent elements of complex partial denture. These surfaces are active prosthetic segments: guided planes, milled step on oral surface, vertical groove – interlock, place for occlusal rest and artificially made undercuts of vestibular surfaces.

Fixed and mobile part of complex denture should be congruent and together make morphologically compact whole. Retention, stabilization, occlusal forces transfer and guidance of complex denture depend on relationship of mobile and fixed part and adequate construction design. In everyday practice it is common that active prosthetic segments are not planned and formed; therefore, crowns cannot meet requirements that are expected. In that case, complex partial denture can have iatrogenic effect on underlying tissues.

ТРЕТМАН НА STOMATITIS PROTETICA ПРЕДИЗВИКАН ОД CANDIDA ALBICANS

Сашо Еленчевски
Ќ. Ивановски Ж. Цековска

Candida albicanse една од најчестите причини за појава на Stomatitis protetica, последица од лоша орална хигиена, денонoќно носење на протезите, некористење на ниеден метод за елиминација на Candida albicansод површината на протетичката база, носење протези од мек акрилат подолг период.

Цел на овој труд е да се прикаже споредба на повеке методи за елиминација на Candida albicans од базата на протетичкото помагало, како и од оралната празнина.

Материјал претставуваа 30 испитаници солабораториски докажана Candida albicanskако причина за Stomatitis protetica.Сите пациенти се носители на мобилни протетички помагала.

Користени беа антимикотички средства за усната празнина, примена на микробранова дезинфекција за време од 1, 3, 5 минути, натриум хипохлорид,ински оцет, антимикотичен раствор за елиминација на Candida albicans од базата на протетичкото помагало.Направена е споредба на добиените резултати.

Добиените резултати укажуваат на комплетна елиминација на Candida albicans од базата на протезата вомикробранова печка за времеод 5 минути на 650w. Дезинфекција на протезата со конвенционалните методи исто така дава солидни резултати.

Препорака е некористење на протетичкото помагало за време на спиење, примена на некои од посочените методи или уште подобро комбинација на истите.

TREATMENT OF DENTURE STOMATITIS CAUSED BY CANDIDA ALBICANS

Saso Elenchevski
K . Ivanovski Z. Cekovska

Candida albicans is one of the most common causes of Stomatitis protetica, caused by poor oral hygiene, wearing dentures day in-day out, not using any method of elimination of Candida albicans from the surface of denture base, wearing denture made by soft acrylic for a longer period.

The aim of this study is to compare several methods for elimination of Candida albicans from the basis of removable dentures as well as from the oral cavity.

The material presented hereby cover 30 participants with laboratory proven Candida albicans as the cause for Stomatitis protetica. All patients used removable dentures.

Antifungal therapy was used in the oral cavity, and microwave disinfection for 1, 3, and 5 minutes, sodium hypochlorite, wine vinegar, antifungal solution for the elimination of Candida albicans from the basis of dentures. All results were compared.

The obtained results show complete elimination of Candida albicans from the basis of the prosthesis in the microwave for 5 minutes on 650w. Disinfection of the prosthesis with conventional methods also provides good results.

I recommend not to use dentures while sleeping, using some of the hereby mentioned methods, or even better, combination of both.

ПРОТЕТИЧКА РЕХАБИЛИТАЦИЈА КАЈ ПАЦИЕНТ СО ПРЕДЕН ХИПЕРФУНКЦИСКИ СИНДРОМ (ПРИКАЗ НА СЛУЧАЈ)

Коруноска – Стевковска В.,
Менчева Ж., Гугувчевски Љ., Гиговски Н.

Успехот на протетичката рехабилитација кај пациенти со мобилни протези е во зависност од постигнување на естетика, фонетика и пред се од правилното користење на истите во процесот на мастикацијата. За сите пациенти кои добиваат мобилни протези потребен е едукативен програм за начин на исхрана при што храната ќе се сече на помали делови, за продолжено време на џвакање како и истовремено распоредување од левата и десната страна во устата. Билатералното џвакање со тотални протези ќе допринеси до зголемена ефикасност и стабилност при мастикацијата со истите. Употребата на предните заби за гризење, како резултат на зголемениот притисок на предниот гребен може да предизвика појава на преден хиперфункциски синдром.

Нашиот пациент пред две и пол години дојде на клиниката за стоматолошка протетика со барање за изработка на дентални протези. После направениот преглед и план на терапија изработивме мобилни протези – горна тотална и долна парцијална протеза. Покрај нашето упатство за правилно користење на протезите и потреба од чести контроли, неговата посета беше после две и пол години со присутни зголемени испапчувања на горната вилица и нагласена папиларна хиперплазија. После преземената орално хируршка интервенција (ласерско отстранување на хиперпластичното ткиво) и период од четири недели направивме индиректна ребазација на горната тотална протеза, реоклузија и реартикулација постигнувајќи многу слаб допир помеѓу долните природни заби и горните заби од протезата. Пациентот го предупредивме дека не смее да одгризува хрна со предните заби и да одбегнува џвакање на многу тврда храна која е со тенденција да ги втиснува или изместува протезите.

Клучни зборови: преден хиперфункциски синдром, дентални мобилни протези

PROSTHODONTIC REHABILITATION OF PATIENT WITH ANTERIOR HYPERFUNCTION SYNDROME (CASE REPORT)

Korunoska – Stevkovska V.
Menčeva Ž., Guguvčevski Lj., Gigovski N.

The success of prosthetic rehabilitation in patients with removable dentures depend on achievement of the aesthetics, phonetics and most of all the proper use of it in the process of mastication. All patients who receive removable prostheses need a feeding education program and cut food into smaller pieces, extend the length of time necessary for chewing and place food upon both the right and left sides of the mouth at once. Bilaterally chewing with dentures will contribute to increased efficiency and denture stability during mastication. Using the anterior teeth for biting, as a result of increased pressure on the anterior ridge may lead to the anterior hyperfunction syndrome.

Our patient came before two and a half years to the clinic of prosthetic dentistry with request for dental rehabilitation. Since we did review and plan of therapy, we made removable dentures – complete maxillary denture and partial mandibular denture. Besides our instructions for proper use of dentures and necessity of often control, his visit was after two and a half years with the present enlarged tuberosities and papillary hyperplasia in the pre-maxillary region. After oral surgery (laser removing of hyperplastic tissue) and a healing period of four weeks we made indirect relining on the upper denture, re-occlusion and re-articulation achieving a weak contacts between the lower natural teeth and upper teeth of the complete denture. We cautioned the patient not to bite food with anterior teeth and to avoid chewing very hard food which tends to imprint and displace dentures.

Key words: anterior hyperfunction syndrome, removable dentures

АЛТЕРАТИВНИ ДЕНТАЛНИ МОСТОВИ-CAD/CAM ТЕХНОЛОГИЈА

Гордана Ковачевска,
Јадранка Бундевска

Цел
Целта на студијата е да се претстави минимална инвазивна протетичка рехабилитација на недостаток на еден траен молар во максила и мандибула.

Материјал и методи
Низ студијата ќе ја покажеме нашата гледна точка, технолошката процедура и резултатите добиени со адекватна фиксно-протетичка реставрација со алтернативни дентални мостови изработени со CAD/CAM технологија.

Резултати
Резултатите од студијата индицираа дека апликацијата на мостовите со алтернативна CAD/CAM технологија во сите дентални дисциплини доведува до подобрување на ситуацијата во оралната празнина, превенција на забните структури со употреба на минимална препарација и добивање на висока естетика кај нашите пациенти.

Заклучок
Со нашето искуство ние можеме да заклучиме дека апликацијата на мостови со CAD/CAM технологија, овозможува функција и висока естетика кај нашите пациенти. Мостовите со CAD/CAM технологија кои го затвораат просторот меѓу изгубените заби е едно решение, но алтернативата вклучува мостови и импланти.

Клучни зборови: недостаток на молар, CAD/CAM технологија, алтернативни мостови

.

DENTAL BRIDGE ALTERNATIVE-CAD/CAM TECHNOLOGY

Gordana Kovacevska,
Jadranka Bundevska

Aim or Purpose:
The aim of this study is to show the minimal invasive prosthodontic rehabilitation of missing lost one permanent molar tooth in maxilla and mandible.

Materials & Methods:
Trough the cases we will show you our standing point, technology procedures and results acquired with adequate fixed-prosthetic restorations with Dental Bridge Alternative- CAD/CAM technology.

Result:
The results of this study indicate that application of Dental Bridge Alternative- CAD/CAM technology in all dental disciplines leads to an improvement of the situation in the oral cavity, prevention of tooth structures with minimal preparation, thus achieving high aesthetics in our patients.

Summary and Conclusion:
In our experience we can conclude that the application of Dental Bridge Alternative - CAD/CAM technology, we get a function and high aesthetic in our patients. Dental Bridge Alternative - CAD/CAM technology that close the gap between missing teeth are one option, but alternatives include dental bridge and implants.

Keywords: missing molar tooth, CAD/CAM technology, dental bridge alternative.

МЕХАНИЧКА И/ИЛИ ХЕМИСКА АЛТЕРАЦИЈА НА ЦЕЛОСНО КЕРАМИЧКИТЕ РЕСТАВРАЦИИ КАКО ПОДГОТОВКА ЗА АТХЕЗИВНО ЦЕМЕНТИРАЊЕ

Емилија Бајрактарова Ваљакова
Ко-автори: Весна Коруноска Стевковска, Никола Гиговски, Цветанка Бајрактарова Мишевска, Љубен Гугувчевски

Современата фиксна протетска терапија базира на користење на керамички материјали. Приоритет при цементирањето на целосно керамичките реставрации имаат атхезивните, композитни цементи кои имаат особина да се врзат не само за забните структури но и за реставрацијата, истовремено зајакнувајќи ги.

За клиничкиот успех на керамичките реставрации, значење има и добрата, сигурна врска меѓу композитниот цемент и керамиката. Таа може да се обезбеди преку примена на повеќе постапки за подготовка на керамичката врзна површина и тоа: нагризување со киселина, пескарење, силикатизирање, силанизирање или комбинација од наведените методи.

За подготовка на стаклестите керамики (фелдспатните, керамиките зајакнати со леуцити, литиум дисиликатните керамики) и некои од новите хибридни керамики, пред ќе се користи флуороводородната киселини. Нагризувањето со киселина нема влијание врз т.н. зајакнати керамики, од густо синтеруван алуминиум триоксид или циркониум диоксид стабилизиран со итриум оксид. Подготовката на ваквите реставрации се состои од пескарење на врзните површини со зрна од Al2O3 или силикатно-модифицирани алуминиум оксидни зрна (силикатизација). За хемиска модификација на керамичката површина (неорганski состав) и нејзино поврзување со композитните цементи (органско/неоргански соединенија), со цел постигнување на компатибилност меѓу двата материјала, се користат хемиски средства - силани, како промотори на атхезијата.

Која постапка за подготовка на керамичката површина ќе биде спроведена, зависи од хемискиот состав на керамиката од која е изработена реставрацијата.

Во овој труд е направен осврт на современите керамички материјали и специфичните средства и постапки потребни за обезбедување на сигурна и долготрајна керамичко-цементна врска како предуслов за долготрајна успешна реставрација.

MECHANICAL AND/OR CHEMICAL ALTERATION OF THE BONDING SURFACES BEFORE ADHESIVE LUTING OF ALL-CERAMIC RESTORATIONS

Emilija Bajraktarova Valjakaova
Co-authors: Vesna Korunoska Stevkovska, Nikola Gigovski, Cvetanka Bajraktarova Mishevska Ljuben Guguvchevski

Contemporary fixed prosthetic therapy is based on the use of ceramic materials. It is recommended all ceramic restorations to be lutted adhesively, using composite cements having a characteristic to bond not only to the dental structures but to the restoration as well.

The clinical success of ceramic restorations, depends on a stabile, reliable bond between the composite cement and the ceramic. It may be provided using different treatments of the ceramic bonding surface such as: etching with HF acid, sandblasting with Al2O3, tribochemical silica coating and/or silanization.

Etching with hydrofluoric acid is the treatment of choise when silica based ceramics (feldspathic, ceramics reinforced with leucite, lithium disilikate ceramics) and some of the new hybrid ceramics should be treated. Etching has no effect on the so-called reinforced ceramics such as densely sintered alumina or zirconia. The treatment of such restorations comprises of sandblasting with Al2O3 or tribochemical silica coating (silicatization). Chemical modification of ceramic bonding surface (so that compatibility between ceramic, as inorganic material and composite cements, as organic/inorganic compound can be obtained) is achieved using silane solutions as adhesion promoters.

The treatment of the bonding surface depends on the chemical composition of the ceramic that the restoration is made of.

This lecture is a review of contemporary ceramic materials and specific treatment procedures required to ensure reliable and long lasting bond as a prerequisite for successful restoration.

ЕВАЛУАЦИЈА НА ЕНДОДОНТСКО ТРЕТИРАНИ ЗАБИ РЕСТАВРИРАНИ СО ВНАТРЕШЕН И НАДВОРЕШЕН ДЕНТИНСКИ ОБРАЧ : КЛИНИЧКИ ПРИКАЗ НА СЛУЧАЈ

Сашо Јовановски

Цирконium оксидната керамика е воведена во денталната медицина поради своите добри механички својства и биокомпатибилност. Примената на безметални колчиња за реставрација на ендодонтско третирани заби е фокус на интерес на современата естетска дентална медицина.

Целта е клиничка евалуација на препарацијата за внатрешна (радикуларна) и надворешна (коронарна) стапалка кај ендодонтско третирани заби, реставрирани со цирконiумски колчиња.

До сега се сметаше дека високата цврстина на материјалите допринесува за појава на катастрофални фрактури но и дека доволно препарирана висина (2-3мм) на дентински обрач, штити од фрактури на колчињата и и корените. Објавени се многу ин витро студии но сепак потребни се многу повеќе клинички студии.

Во овој клинички приказ опишани се третмани на пациенти со максиларни централни и латерални инцизиви со цирконiумски колчиња, композитни и пресувани надградби и коронки. Резултатите покажуваат дека со препарација на внатрешна и надворешна стапалка при реставрацијата на ендодонтско третирани заби и употреба на цирконiумски колчиња со ретентивни прстени во коронарниот дел се постигнува висока отпорност на фрактури и супериорна естетика.

Клучни зборови: Y-TZP керамички колчиња, дентински обрач, надградба.

EVALUATION OF ENDODONTICALLY TREATED TEETH RESTORED WITH INTERNAL AND EXTERNAL FERRULE : A CLINICAL CASE REPORT

Sasho Jovanovski

Zirconia was introduced to dental medicine because of its good mechanical properties and biocompatibility. The application of metal-free posts and cores for restoration of endodontically treated teeth is focus of interest in esthetic dentistry.

The purpose of this clinical report was to evaluate internal (radicular) and external (coronal) ferrule, on the clinical behavior of endodontically treated teeth restored with zirconia posts with retentive rings.

The high flexural strength values, however, is speculated to contribute to increased level of root fractures. Contemporary scientific believe that, the dentin preparation of 2-3mm can prevent post or root fracture. Many in vitro studies about zirconia posts use have been published, but long-term clinical studies are very important.

Different patients are presented with maxillary central and second incisors being restored. Treatment included zirconia ceramic posts, which have retentive rings in the coronal part, and core build up (press or composite).

The results indicate that the zirconia posts with retentive rings present fracture resistance (post and root) and sufficient esthetics, when the remaining dentin is adequately prepared for internal and external ferrule.

Key words: Y-TZP ceramic post, ferrule, core build up

КЛИНИЧКО ИСПИТУВАЊЕ НА ФИБЕР ГЛАС НАДГРАДБИ И КОЛЧИЊА ВО ТЕКОТ НА 3 ГОДИНИШНО СЛЕДЕЊЕ

Александровска А,
Цветановска Стојчева Д, Николовски Б, Миновска А, Јуруковска Шотаровска В

Композитни колчиња зајакнати со влакна – Fiber reinforced composite posts (FRC) се наменети за ендодонтски третирани заби со масивна загуба на забна структура, а заби кои се потребни за идната протетска изработка.

ЦЕЛ: Нашата цел е да се провери стапката на преживување на FRC колчињата кај различни протетска реконструкции: соло коронки, мостови или мостови на кои ќе се надоврзе мобилна протеза.

Материјал и методи: 250 FRC колчиња беа поставени со атхезивна техника кај ендодонтски третирани заби, прекриени со соло коронки, мостови или мостови како поддршка за подвижна протеза за минимум 3 години клиничка употреба.

РЕЗУЛТАТИ: Висока стапка на преживување на забите со FRC може да се забележи по 3 години на клиничка употреба. Проблем е забележан кај пациенти со несоодветно балансирана оклузија или недостаток на т.н. ферул ефект.

ЗАКЛУЧОК: FCR колчињата се сигурно и долгорочно решение кога правилно се употребуваат и се поставуваат кај пациенти со добро обезбеден ферул ефект и добро балансирана оклузија.

Клучни зборови: FRC колчиња, надоградба, ендодонтски третирани заби.

CLINICAL TRIAL OF FIBER GLASS POST AND CORE OVER 3 YEARS OF FOLLOW UP

Aleksandrovska A.,
Cvetanovska Stojcheva D., Minovska A., Jurukovska Sotarovska V., Nikolovski B.

Fiber reinforced composite (FRC) posts are indicated in endodotically treated teeth with severe tooth structure loss that need a prosthetic reconstruction.

GOAL: Our goal is to check the survival rate of the FRC posts in different prosthetic reconstructions: solo crowns, bridges and bridges as a support of removable prostheses.

MATERIAL AND METHOD: 250 FRC post were placed with adhesive technic into endodotically treated teeth covered by solo crowns, bridges or bridges as a support of removable prostheses for a minimum of 3 years of clinical use.

RESULTS: High survival rate of the teeth with FRC could be observed after 3 years of clinical use. Problems occurred in patients with not well balanced occlusion or no ferrule effect of the crowned tooth.

CONCLUSION: FCR posts are highly reliable long-term solution when correctly used and placed in patients with well obtained ferrule effect of the crowned tooth and well balanced occlusion.

ОПШТИ

ПРЕВАЛЕНЦИЈА НА ДЕПРЕСИЈА И ВИСОКА АНКСИОЗНОСТ КАЈ СТУДЕНТИТЕ ПО СТОМАТОЛОГИЈА ВО РЕПУБЛИКА МАКЕДОНИЈА

Сања Манчевска,
Јасмина Плунцевиќ Глигороска, Василка Ренџова, Филип Конески, Јулијана Николовска

Целта на трудот е да се одреди преваленцијата на депресија и висока анксиозност кај студентите по стоматологија во сите фази на студирањето.

Материјал и метод: На 235 студенти по стоматологија на возраст од 18 до 25 години од сите години на студирање од Факултетот за стоматологија при УКИМ во Скопје им беа поделени прашалници за анонимно самопополнување кои ги содржеа психијатриските скали за процена - Бек-овиот инвентар на депресивност (БДИ) и Бек-овиот инвентар на анксиозност (БАИ). Критериум за појава на манифестна депресија беше БДИ скор > 20, а критериум за висока анксиозност БАИ скор > 25.

Резултати: Средните вредности на БДИ скоровите беа највисоки кај студентите од прва (12 ± 7,8), а најниски кај студентите од четврта година (7,6 ± 4,5) (ANOVA F=3,513 p =0,016). Средните вредности на БАИ скоровите беа највисоки кај студентите од прва (20,1± 12,5), а најниски кај студентите од петта година (12,1 ± 8,5) (ANOVA F=5,078 p =0,0021). Највисок процент од студентите (15%) со клинички манифестни депресивни симптоми биле од втора година, а најмногу високо - анксиозни студенти имало во прва година (30,7%). Вредноста на БАИ скоровите беше предиктивен фактор за појава на депресија (beta = 0,556 p< 0,001).

Заклучок: Депресијата и високата анксиозност се присутни кај студентите по стоматологија во тек на сите фази на студирањето. Најинтензивна и најчеста појава е документирана во тек на прва и втора година. Неопходно е да се обрне внимание на студентите во тек на раните фази на студирањето, преку организирање на советувалиште за помош на засегнатите студенти.

Клучни зборови: депресија, анксиозност, студенти, советувалиште

GENERAL

THE PREVALENCE OF DEPRESSION AND SEVERE ANXIETY AMONG DENTISTRY STUDENTS IN THE REPUBLIC OF MACEDONIA

Sanja Mancevska,
Jasmina Pluncevic Gligoroska, Vasilka Rendzova,Filip Koneski, Julijana Nikolovska

The aim of the study was to assess the prevalence of depression and high anxiety among dentistry students during all phases of education.

Material and methods: A cohort of 235 dentistry students, aged 18 to 25 years from all study years at Faculty of Dentistry, UKIM in Skopje, anonymously fulfilled self- rating questionnaires containing the psychiatric evaluation scales of Beck Depression Inventory (BDI) and the Beck Anxiety Inventory (BAI). BDI score > 20 was used as a criterion for manifest depression and BAI>25 was used as a criterion for severe anxiety.

Results: Highest mean BDI scores were obtained among first year students (12 ± 7.8), while the lowest mean BDI scores were among the fourth year students (7.6 ± 4.5) (ANOVA F=3,513 p =0,016). Highest mean values of BAI scores were obtained among the first year (20.1± 12.5), and the lowest BAI scores were documented among the fifth year students (12,1 ± 8,5) (ANOVA F=5,078 p =0,0021). The highest prevalence (15%) of depressive symptoms was obtained among the second year students. Highest prevalence of severe anxiety was found among the first year students (30,7%). BAI scores were predictive factor for the manifestation of depression (beta = 0,556 p< 0,001).

Conclusion: Depression and severe anxiety are prevalent among dentistry students during all phases of education. Most intense and most frequent manifestation was found during first and second study year. It is necessary to pay attention on dentistry students during the early phases of education, by organizing counseling services which will help the students in need.

Key words: depression, anxiety students, counseling service

УПРАВУВАЊЕ СО РИЗИК ВО СТОМАТОЛОШКАТА ПРАКСА – КАКО ДА СЕ ИЗБЕГНАТ ТУЖБИТЕ ОД ПАЦИЕНТИТЕ

Весна Чемерска Попова
Милан Камчев

Вовед
Во услови кога нема Закон за доктори во Република Македонија и кога нема важечки протоколи за работа во стоматолошките ординации, несоодветното управување со ризикот во денталната пракса и евентуалните последици во смисол на наводни грешки или недоразбирања на релација доктор стоматолог-пациент во однос на извршените услуги може да резултира со тужби и судски процеси од страна на пациентот.

Цел
Целта на овој труд е да ги посочи активностите кои треба да се превземат во стоматолошките ординации со цел да се избегнат тужбите од пациентите.

Заклучок
За да се избегнат тужбите од пациентите потребно е водење на квалитетна медицинска документација, добра комуникација помеѓу докторот и пацинетот, решавање на спорот надвор од судска постапка со спогодба и сфаќање на важноста на осигурувањето од професионална одговорност.

RISK MENAGMENT IN DENTAL PRACTICE – HOW TO AVOID LAWSUIT FROM PATIENTS

Vesna Cemerska Popova
Milan Kamchev

Introduction
Without a Low for doctors in Republic of Macedonia and without valid medical protocol guidelines, bad risk management in dental practice and consequences in term of mistakes and misunderstandings in dentist- patient relation relative to performed dental services can result with lawsuit and law trials.

Aim
Our aim is to indicate the activities should be taken in dental offices to avoid lawsuits from patients.

Conclusion
In order to avoid lawsuits from patients there is need of good medical documentation, good communication between the doctor and the patient, the out-of-court settlement and appropriate insurance coverage.

ДЕНТАЛЕН И ПРОТЕТСКИ СТАТУС НА ВОЗРАСНА ПОПУЛАЦИЈА ВО СТОМАТОЛОШКИ КЛИНИЧКИ ЦЕНТАР Св. ПАНТЕЛЕМОН – СКОПЈЕ

Л. Поповска,
Б. Евросимовска, Ј. Николова, С. Јовановски

Целта на оваа студија беше да се утврди денталниот и протетскиот статус како и индикациите кои укажуваат на потребата од стоматолошки третман кај возрасните пациенти на стоматолошката клиника.

Во испитувањето беа вклучени вкупно 200 случајно избрани пациенти со возраст над 20 години од Универзитетскиот стоматолошки клинички центар. Податоците беа добиени преку прашалници (возраста и полот) и клинички преглед, по добивањето на согласност од секое лице. Во текот на испитувањето го евидентиравме само според забниот статус (кариозни, екстрахирани и реставрирани заби) и присуство на мостови и мобилни протези. Стоматолошкиот статус и потребата за лекувањето на забите ги одредувавме во согласност со критериумите и методологијата на Светската здравствена организација.

Кај помладите испитаници евидентиравме повеќе здрави заби и помалку реставрирани заби. Процентот на заби кои недостасуваат постепено се зголемува со возраста, иако бројот на заби кои недостасуваат беше висок кај сите возрасти. Моларите имаа најголема стапка на кариес, најголем број на реставрации и најчесто беа екстрахирани во однос на премоларите и предните заби. Потребата за мостови и мобилни протези во постарата група на испитаници беа повисоки отколку кај помладите групи, при што предните заби беа најчесто надоместувани. Сепак протетските надоместоци беа поврзани со променливи вариабли.

DMFT стапката се зголемува со стареењето. Моларите како група на заби се со најголем ризик. Екстракцијата многу често бил третман на избор.

DENTAL AND PROSTHODONTIC STATUS IN AN ADULT POPULATION IN PUBLIC DENTAL CLINIC SS PANTELEJMON- SKOPJE

Lidija Popovska,
Biljana Evrosimovska, Julijana Nikolova, Jovanovski Sasho

The aim of this study was to determine dental and prosthodontic status and indicate dental treatment need in adult's patients in public dental clinic.

A random sample consisting of a total of 200 adults aged 20 years and over. Data were collected by an oral examination. After obtaining verbal consent, subjects questionnaire were complete (data regarding age and gender were collected). During oral examination only tooth status (decayed, missing, filled, and sound) and presence of dental bridges and removable dentures were used for the present analyses. Dental status and need for dental treatment were determined in accordance to the criteria and methodology of the World Health Organization.

The youngest presented a more sound teeth and and less restored teeth, representing healthier teeth than the oldest. The percentage of missing teeth gradually increases with age, although the number of missing teeth was higher at all ages. Molars had a significantly higher risk for decay, missing and filled than premolars and anterior teeth. The need for mobile bridges and dentures in the older group of subjects were higher than in younger groups, wwhile anterior teeth were mostly replaced teeth. However prosthetic replaced teeth were associated with the background variables

DMFT rate increases with aging. Molar teeth as a group with the highest risk. Extraction often been the treatment of choice.

ДИГИТАЛНА ФОТОГРАФИЈА ВО СТОМАТОЛОГИЈА: КЛИНИЧКО ЗНАЧЕЊЕ И МОЖНОСТИ

Панчевска С,
Панчевски Г, Митиќ К, Џипунова Б, Тошеска-Спасова Н, Јовановски С

Реконструктивната и естетска стоматологија е една од дисциплините која ги користи трендовите и предностите на дигителната фотографија. Добро осмисленият протокол за денталната фотографија има големо значење во подобрување на секојдневната стоматолошка практика. Овие дигитални записи имаат повеќе намени меѓу кои евалуација на тераписката постапка, советувања со пациентот, медицинско – правна примена, дополнителна анализа и промоција на процедури или маркетиншки цели.

Целта на овој труд е преку изнесување на научни и технички информации за дигиталната фотографија и запознавање со едноставните правила за стандардизирани слики, да се обезбеди водич за стоматолозите кои сакаат поефикасно да ги користат фотографиите од секојдневната практика.

Денталната фотографија е значаен дел од стоматологијата кој нуди можност не само за документирање на пациентите туку и за илустрација и едукација.

Клучни зборови: дентална фотографија, дигитална фотографија, документирање

DIGITAL PHOTOGRAPHY IN DENTISTRY: CLINICAL IMPORTANCE AND OPPORTUNITES

Panchevska S.,
Panchevski G., Mitic K., Dzipunova B., Toseska-Spasova N., Jovanovski S

Reconstructive and aesthetic dentistry are areas in which the trends and advantages of digital photography had a great impact. Good designed digital dental photography protocol may greatly enhance the dental practice. The digital records may be used in different purposes including treatment evaluation, patient counseling, medico-legal uses, additional analysis, as well as presentation of the quality of procedures or marketing purposes.

The aim of this study is to describe the scientific and technical information for standardized photography, as well as to provide a guide for dentists who wish to use dental photography more effectively in everyday practice.

The dental photography is an important part in dentistry which provides great options not only for patient documentation bat also for easier illustration and education.

Keywords: dental photography, digital photography, documentation

ДЕНТАЛЕН СТАТУС КАЈ ВОЗРАСНА ПОПУЛАЦИЈА НАД 65 ГОДИНИ ВО РЕПУБЛИКА МАКЕДОНИЈА, КАКО ОСНОВЕН ПАРАМЕТАР ЗА СОСТОЈБАТА НА ОРАЛНОТО ЗДРАВЈЕ

Мери Шапурић
Фимка Тозија

Орално-здравствениот статус кај старите лица се рефлектира како резултат на орално-здравственото однесување, оралните заболувања и нивниот третман во текот на животниот век. Присуството на природни заби е основното мерило за состојбата на оралното здравје кај постарите лица.

Цел: Цел на ова истражување е да се изврши проценка на знаењето и ставовите за одржување и зачувување на оралното здравје на постарите лица-над 60 години, во Република Македонија.

Материјал и метод: Истражувањето претставува трансверзална студија на пресек, која ги опфаќа знаењето и грижата за оралното здравје кај пациенти над 60-годишна возраст. Инструмент на истражување: Анкетен прашалник за пациенти, кој содржи прашања, што се однесуваат на орално-здравственото однесување на старите лица и индивидуалната грижа за оралното здравје.

Резултати: Од вкупниот број на испитаници (n=193), 48,2% од испитаниците имале 1-15 природни заби и тоа 54,92% кај лицата на возраст од 60-69 години, а 45,08% кај лица над 70 годишна возраст. Присуство на 21 и повеќе природни заби е забележано кај 12,9% од вкупниот број на испитаници, а од тоа 16,7% било кај жени.

Заклучок: Зачувувањето на што поголем број на природни заби кај старите лица ќе биде голем предизвик за стоматолозите - со професионална грижа да го зачуваат нивното забало и оралното здравје. Подоброто орално-здравствено однесување, како и знаење за одржување на оралното здравје, укажува на присуство на поголем број на природни заби кај постарите лица

DENTAL STATUS IN AGE POPULATION OVER 65 YEARS IN THE REPUBLIC OF MACEDONIA, AS A MAIN PARAMETER FOR THE STATE OF ORAL HEALTH

Meri Sapuric
Fimka Tozija

Oral health status in elderly people is reflected as a result of oral health behavior, oral diseases and their treatment throughout life. The presence of natural teeth is the primary gauge of the state of oral health in elderly.

Objective: The aim of this study is to assess the knowledge and attitudes to maintain and preserve the oral health of the elderly, over 60 years in the Republic of Macedonia.

Materials and Methods: This research is a transversal cross-sectional study, which include the knowledge and oral health care in patients over 60 years old. Instrument of research: Survey questionnaire for patients, which contains questions in relating to oral health behavior of older persons and individual oral health care.

Results: From the total number of respondents (n = 193), 48.2% of respondents had 1-15 natural teeth and 54.92% for of those, were 60-69 years old and 45.08% were over 70 years old patients. The presence of 21 or more natural teeth was observed in 12.9% of the total number of respondents and 16.7% of them were female.

Conclusion: Preserving as many possible natural teeth in the elderly will be a major challenge for dentists - with professional care to preserve their dentition and oral health. Better oral health behavior and knowledge to maintain an oral health, suggesting the presence of a number of natural teeth in the elderly.

ПРЕВЕНТИВНИ МЕРКИ ОД ЕРГОНОМСКИ АСПЕКТ ЗА ЗАШТИТА НА СТОМАТОЛОЗИТЕ

Ковачевска Ивона*,
Наташа Денкова*, Димова Цена*, Георгиев Златко,** Петровски Михајло *.

Денталниот персонал перманентно е изложен на физички професионални оптеретувања кои во одреден временски период се манифестираат како болни состојби или финално како мускулно скелетални патози.

Целта на ова испитување ни беше да направиме евалуација на најчесто застапените професионални оптеретувања на докторите стоматолози, превентивните мерки и препораки за минимизирање на истите.

Повторувачките движења, неправилната положба на телото, рацете, рамениот појас, оптоварувањето на долните екстремитети, “рбетниот столб, се само дел од професионалните ризик фактори на кои се изложени денталниот персонал, респектирајќи ги ергономските законитости. Во студијата ќе бидат опфатени превентивните мерки и препораки за надминување на професионалните болни состојби и минимизирање на мускулно скелетните оштетувања.

Промоцијата и имплементацијата на ергономските препораки и мерки кај денталната популација во многу ќе го подобрат здравјето на оваа професионално оптоварена група, ќе го зголемат квалитетот на живот и ќе обезбедат значаен професионален ефект.

Клучни зборови: ергономија, превенција, мускулно скелетни промени, оптоварување.

ERGONOMICS PREVENTIVE RECOMMENDATIONS TO PROTECTED DENTAL PROFESSIONALS'

Kovacevska Ivona*,
Denkova Natasa*, Dimova Cena*, Georgiev Zlatko**, Petrovski Mihajlo*.

Dental clinicians are permanently exposed to a variety of occupational hazards which at some time manifest as painful conditions or final like a muscle-skeletal diseases.

The purpose of this study was to evaluate the most commonly represented professional burdens of dental professionals, preventive suggestions and recommendations for their minimizing.

Repeated movements, incorrect position of the body, arms, shoulder neck, load of lower limbs, spine, are only part of professional irregularities on which is dental personnel exposed, respecting ergonomic rules. The study will include preventive suggestions and recommendations for overcoming professional painful conditions and minimize skeletal muscle damage.

Promotion and implementation of ergonomic recommendations and measures for dental population will greatly improve the health of this professional loaded group, will increase the quality of life and provide meaningful professional effect.

МОДЕЛИ НА ИЗВОНРЕДНОСТ - ПОДОБАР КВАЛИТЕТ НА СТОМАТОЛОШКИ УСЛУГИ

Јасмина Текиќ

Вовед: Модели на Извонредност се сметаат за практична алатка во управувањето кои треба да им помогнат на разни организации, вклучувајќи и стоматолошки, да се заложат за мерење на нивото на квалитетот на услугите и на тој начин да се дефинира каде тие се во врска со совршеност.

Квалитетна здравствена заштита значи до кој степен се зголеми здравствениот систем и здравствените услуги со веројатноста за појава на позитивни резултати третман.

Цел: Да се дефинираат модел на совршеност во областа на стоматолошка здравствена заштита (FMR) во Република Србија и предложи модел организација LAS чии услуги имаат карактеристики на извонредни услуги во стоматолошката пракса.

Методи: Во оваа студија се користеше специјално дизајниран прашалник за проценка на квалитетот во здравствени организации во Република Србија

Прашалникот се состоеше од 13 ентитети и 240 прашања.

Резултати: Резултатите од истражувањето беа дискутирани во четири области:
1) дефинирање на основните критериуми и под-критериуми;
2) Елементите на извонредност за SIA во Република Србија
3) квалитетот на FMR Република Србија
4) дефинирање на рамка модел на совршеност за SIA во Република Србија.

Главните критериуми кои ја дефинираат рамката и спроведување на моделот на совршеност во областа на FMR во Србија беа: лидерство, управување со човечките ресурси, политика и стратегија, други ресурси, процеси, задоволството на пациентите, задоволството на вработените, влијание врз општеството и деловни резултати . Моделот има два основни дела: на можностите за првите пет критериуми и опции за другите четири критериуми.

Заклучок: извонредност во бизнисот LAS, како и квалитет на услуги на стоматолошки услуги, е се повеќе станува правило и добри практики, и помалку исклучоци.

Клучни зборови: услуги; квалитет; совршеност; стоматолошка здравствена заштита

MODELS OF EXCELLENCE - A BETTER QUALITY OF DENTAL SERVICES

Jasmina Tekić

Introduction: Models of Excellence are considered practical tool in the management of which should be at assisting various organizations, including dental, commit themselves to measure the level of quality of services and thus define where they are in relation to excellence.

Quality health care means the degree to which the health care system and health services increase the likelihood of positive treatment outcomes.

Objective: To define the model of excellence in the field of dental health care (FMR) in the Republic of Serbia and propose a model organization LAS whose services have characteristics of outstanding service in the dental practice.

Methods: In this study we used a specially designed questionnaire for the assessment of quality in health care organizations in the Republic of Serbia.

The questionnaire consisted of 13 entities and 240 questions.

Results: The results of the research were discussed in four areas:
1) defining the main criteria and sub-criteria;
2) Elements of Excellence for the SIA in the Republic of Serbia
3) the quality of the FMR Republic of Serbia
4) defining a framework model of excellence for the SIA in the Republic of Serbia.

The main criteria which define the framework and implementation of the model of excellence in the area of FMR in Serbia were: leadership, human resource management, policy and strategy, other resources, processes, patient satisfaction, employee satisfaction, impact on society and business results. The model had two basic parts: the possibilities for the first five criteria and options for the other four criteria.

Conclusion: Excellence in business LAS, as well as the excellence of the services of dental services, is increasingly becoming the rule and good practice, and fewer exceptions.

Keywords: services; quality; excellence; dental health care

ОРАЛНО ЗДРАВСТВЕН СТАТУС КАЈ ДОЛГОРОЧНО ХОСПИТАЛИЗИРАНИ ПСИХИЈАТРИСКИ ПАЦИЕНТИ ВО СКОПЈЕ

Зафировски Марко.
Игњатовска Н. Зафировска Е. Георгиев З. Бешковска В. Матовска Л. Зафировски Љ.

Увод: Пациентите со хронични ментални болести, (особено долгорочно хоспитализирани азилирани, на долгорочен третман, итн.), имаат зголемен ризик за почести орални болести како: ксеростомија, кариес, гингивитис, периодонтитис, стоматитис, “назабен“ јазик, итн. Постара возраст , женски пол, подолго траење на ментална болест, должина на хоспитализација , вид и тежина на психијатриска дијагноза, се чести предиктори, како и лоша орална хигиена ,повисок внес на карбонати, пушење, лоша перцепција за потреба од одржување орално здравје, употреба на психотропни лекови, придонесува за лошо орално здравје.

Цел: Да се испита орално здравствен статус и потреба за третмани кај хронични психијатриски пациенти хоспитализирани во Психијатриска болница во Скопје.

Материјал и методи: Обсервиравме-190 пациенти, на возраст: од 28 до 73 години,(просек 59 год.), поделени во две групи: I група, 97 (испитувани): 53 (54,64%) машки, и 44 (45,36%) женски, (долгорочно хоспитализирани).Тие беа компарирани со контролна II група,од 93 пациенти, со приближно споредлива возраст и пол, но без психијатриски болести. Дентален статус беше пресметуван употребувајки: DMF T score (Decayed, Missing,Filled Teeth);

Резултати: Во I ва испитувана група: среден DMF T score 20,7 како и беше повеќе од двојно полош периодонтален статус. Преваленца на Кариес и периодонтални болести, беше повисока кај постари, (се зголемуваше со возраста), со подолго времетраење на душевната болест, и со полош орално хигиенски статус, (некои од гингивити се влошија и прогредираа до периодонтитис); Во I ва група: 7(7,22%),беа: без заби. Тие беа споредени со контролна II група, каде што: DMF T score 8,5 а и периодонтален статус беше многу подобар, (отколку во иследувана I група), Во II група беше повеќе од двојно понизок гингивален индекс, а само 2 (2,15%),беа без заби. Иследуваната I група имаше повеќе слабост (нејакост) и болност во мастикаторните мускули, особено во темпоралните-мускули, но немаше позначителни разлики во објективни клинички наоди на темпоромандибуларните зглобови, измеѓу групи те.

Заклучок: Поголем број на кариозни и извадени заби, како и полош периодонтален статус кај испитуваниве, долготрајно хоспитализирани психијатриски пациенти, ја нагласува важноста на превентивни стоматолошки програми за подобрување на стоматолошка здравствена заштита кај психијатриски пациенти, (долгорочно хоспитализирани, кои се со висок ризик, тешки за лекување, итн.), како и потреба за вклучување на стоматолошка здравствена едукација во психијатриски програми за рехабилитација.

ORAL HEALTH STATUS OF LONG TERM HOSPITALIZED PSYCHIATRIC PATIENTS IN SKOPJE

Zafirovski M.
Ignjatovska N. Zafirovska E. Georgiev Z. Beshkovska V. Matovska L. Zafirovski Lj.

Background: Patients suffering from chronic mental illness especially long-term hospitalized which need long-term medications therapy carry increased risks for frequently oral diseases as xerostomia,caries, gingivitis,periodontitis,stomatitis,scalloped-tongue,etc.Older-age, female-gender, hospitalization-length, duration of mental illness, psychiatric-diagnosis are frequent-predictors,as well as poor oral hygiene, higher intake of carbonates, smoking, poor perception of oral health self-needs, psychotropic medications-use, contributes for their poor oral heal th.

Aim: To examine the oral health status and treatment needs of chronically hospitalized psychiatric patients in Psychiatric Hospital in Skopje.

Matherial and methods: 190 patients age: 28 to 73years-(average 59yr.),were observed, divided in two groops: I-group:=97-(examined): 53(54,64%)-male, and+44(45,36%)-female,(hospitally-institutionalized).They were compared with control II-group of 93-patients,of comparable-age and sex, but without psychiatric diseases. Dental status was calculated using DMF-T score-(Decayed,Missing,Filled-Teeth);

Results: In I-st,(examined)-group: Mean-DMF-T was 20,7 and more than twice deteriorated periodontal status (Caries and periodontal diseases prevalence, increased with age, and-duration of mental illness, and-with poor oral hygiene status,(some of gingivitis worsened and progressed to periodontitis); In I-st group 7(7,22%)-were edentulous. Compared to the control II-nd group, where: DMF-T score was:-8,5 and periodontal status was much better than in the test group, with more than twice lower gingival index-(GI), and: 2(2,15%)-were-edentulous. The-(study):I-st group had more tenderness in the masticatory-muscles, especially the temporalis-muscle, but without significant differences of temporomandbular-joint-findings, between grou ps.

Conclusion: Higher number of carious and missing teeth,as well as worsened periodontal status in examined psychiatric inpatients, emphasizes the importance of preventive dentistry programs to improve dental healthcare in high-risk, difficult-treat,psychiatric chronic inpatients.and adoption of dental health education to psychiatric rehabilitation programs.

ОРАЛНА ХИРУРГИЈА

ПЛАНИРАЊЕ НА ИНВАЗИВЕН ДЕНТАЛЕН ТРЕТМАН КАЈ ПАЦИЕНТИ НА ПОТЕНТНА БИСФОСФОНАТНА ТЕРАПИЈА

Кацарска Марина
Јосифов Даниел, Ѓоровска Маја, Писевска Наташа

Цел:
За да се демонстрира сериозноста и комплексноста на процесот на донесување на одлуки асоцирани со инвазивен дентален третман кај пациенти на потентна бисфосфонатна терапија (Zolendronic acid) авторите презентираат случај од својата пракса.

Материјал и метод:
Пациентка на 66 год. возраст е упатена на Универзитетската Клиника за орална хирургија поради забоболка. Клинички, во предел на горниот десен трет молар (18) се забележуваше хиперемија и едем во вестибулумот, болна остеливост, и луксација на предментиот заб. Пациентката веќе една година прима паретнерална бисфосфонатна терапија (Zolendronic acid) за третман на скелетални метастази на примарен карцином на градите. Консултираниот онколог препорача диференцијална крвна слика, а во зависност од наодите, односно доколку се тие во ред, изведување на екстракција со минимално инвазивен пристап, и нежна киретажа. Типична, неинвазивна екстракција на предметниот беше реализирана една недела од иницијалниот преглед, односно по санирање на акутното воспаление со антибиотска терапија. На наша сугестија, во периодот по екстракција, беше иницирана медикаментозна профилакса (антибиотик и орален антисептик) на бисфосфонатна остеонекроза на вилиците. Пациентката беше регуларно следена во постоперативниот период.

Резултати:
Заздравувањето на екстракционата рана имаше нормален тек, без знаци на остеонекроза на вилицата, или било какви компликации. Пациентката не чувствуваше никакви тегоби, и беше многу задоволна од позитивниот исход на оваа процедура.

Заклучок:
Пациентите со коскени метастази на потентна бисфосфонатна терапија не треба a priori да се одбијат кога имаат потреба од дентална екстракција. Одлуката се донесува индивидуално, во консултација со онколог, по темелна анализа и проценка на желбите на пациентот и можностите кои произлегуваат од неговата здравствена состојба.

ORAL SURGERY

INVASIVE DENTAL TREATMENT PLANNING IN PATIENTS ON POTENT BISPHOSPHONATE TREATMENT

Kacarska M,
Josifov D, Gjorovska M, Pisevska N

Aim
To demonstrate the complexity of the decision making process regarding an invasive dental treatment in patients receiving potent bisphosphonate therapy (Zoledronic acid), the authors present a case from their practice.

Material and methods
A 66 year old female was referred to the University department of oral surgery because of a toothache. The intraoral examination revealed hyperemia and edema in the upper third molar's vestibule (18). For a year now, the patient was on a potent bisohosphonate therapy (Zolendronic acid) for a skeletal metastasis of a previously operated breast cancer. After a consultation with the referring oncologist we decided on executing of the extraction of maxillary third molar under antibiotic protection. The patient was observed on a regular basis during the healing period.

Results
The healing of the extraction socket was normal and without any complications or signs of jaw osteonecrosis. The patient was symptomless and very satisfied with the treatment outcome.

Conclusion
A patient on a potent bisphosphonate therapy shouldn't be in advance declined for invasive dental treatment, when needed. The decision is made in close collaboration with the patient's oncologist after meticulous analysis and assessment of the patient's needs and medical history.

ОДОНТОМИ КАКО ПРИЧИНА ЗА ЗАДОЦНЕТО НИКНЕЊЕ НА ЗАБИ

Љ Симјановска.,
С Симјановски., М Марковска Арсовска

Цел: Целта на трудот е да се прикаже дека и одонтомите може да бидат една од повеќето механички пречки во никнење на забите во вилиците, нивното навремено дијагностицирање и успешно решавање.

Материјал и методи: На нашата клиника во тригодишен период беа извршени хируршки интервенции кај 20 случаи кај кои беа дијагностицирани бенигни промени од типот на одонтоми. Во најголем број од случаите се работеше за деца, кај кои постоеше анодонција на стални заби во забниот низ. Дијагностицирањето на одонтомите се вршеше со РТГ-снимки, а кај некои материјалот се праќаше и на патохистологија. Кај сите случаи одонтомите се екстирпираа in toto, со употреба на локална анестезија и користење на стандардни- конвенционални резови.

Резултати: Најголем број од пациентите кај кои беше дијагностициран одонтом беа даца на возраст од 8-18 годишна возраст. Двајца пациенти беа на возраст над 25 години. По извршената интервенција во зависност од недостатокот на забот заменик, неговото појавување во забниот низ најчесто беше после четири до шест месеци од интервенцијата, а многу ретко и подолго од година дена. Кај двајцата повозрасните пациенти имаше потреба да се изврши и накнадна кортикотомија.

Заклучоци: Секогаш кога постои недостаток на некој од забите пожелно е да се направи РТГ снимка со цел да се дијагностицира правиот причинител.

Одонтомите потребно е да се екстирпираат во целост. Доколку не сме сигурни дали целосно сме ги остраниле потребно е да се направи и додатно РТГ снимање. Не секој недостаток на централните инцизиви е причинет од мезиоденси, бидејќи одонтоми се јавуваат и во таа регија.

ODONTHOMA AS A RESULT OF LATE ERUPTION OF THE TEETH

Lj.Simjanovska,
S.Simjanovski, M.Markovska Arsovska

Aim: The aim is to present that odonthoma can be one of the mechanical obstruction for the eruption of the teeth.

Material and methods: For a period of three years in our clinic, 20 surgical interventions were done at patients with benign changes. In most of the cases there were children with anodontia on permanent teeth. Diagnostic of the odonthoma was made with RTG, and at some patohistologig tests were made. At all cases the odonthoma were extirpated in toto, with usage of local anaesthesia and conventional cuts.

Results: The most patients were at 8-18 age. Two patients were over 25. A period of 4 – 6 months after the intervention appearing of the missing teeth was seen. At two of the patients another intervention was done.

Conclusions: Every time when a tooth is missing RTG must be done to find the cause.
Odonthoma must be extirpated. If we are not sure about the extirpation additional RTG must be done. In every case of shortage of the central incisive we have meziodens.

СИНО-ВИОЛЕТОВА СВЕТЛИНА И ХЕМОСТАЗА

Велеска-Стевковска Даниела 1,
Пеева-Петревска Марија 1, Алексова Павлина 2

Вовед: Некои апарати кои се користат во секојдневната стоматолошка пракса за фотополимеризација (LED диоди) емитуваат синовиолетова светлина со бранова должина од 380-515 nm со два пика (410 nm и 470 nm). Овие бранови должини можат да го покријат најголемиот абсорпционен спектар на хемоглобинот (430 nm).

Цел: Контролата на крварење е главен проблем во тек на оралнохируршките интервенции. Студијата има за цел да ја испита ефикасноста на новиот револуционерен метод на ирадијација со сино-виолетова светлина (LED диода) во постигнување на брза и ефикасна хемостаза.

Материјал и метод: Во студијата се вклучени 25 пациенти на Клиниката за орална хирургија при УСКЦ ,,Св.Пантелејмон" 2015 г., кај кои се изведуваа оралнохируршки интервенции, закажани во соодветни временски термини. Во анкетниот лист се нотирани податоци од типот: возраст и пол на пациентот, вид на интервенција, локализација на интервенција, времетраење на интервенција и постоперативен статус. Во студијата се користи LED диода со бранови должини од 380-515 nm, 750 mW/cm, 10 sec (7.5 J/cm) според протоколите на Prof.Isao Ishikawa (Tokyo Women's Medical Univeristy, Tokio, Japan). Времетраењето на ирадијацијата изнесувашњ 10 sec. на дистанца од 1 cm од екстракционата алвеола. Кај контролната група крварењето се контролираше со конвенционална површинска тампонада.

Резултати: По статистичката обработка на резултатите добивме сигнификантна поврзаност на анализираните параметри. Ирадијацијата со сино-виолетова LED диода предизвикува имедијатна хемостаза на екстракционата алвеола по 10 sec, евентуално во некои случаи потребни се уште додатни 10 sec. Конвенционалниот метод го запира крварењето за 2-5 min (средна вредност 180 sec). LED ирадијацијата на екстракционите алвеоли предизвикува имедијатна формација на крвен коагулум и постигнува стабилна хемостаза.

Заклучок: Анализата на добиените резултати креира нови перспективи за актуелизација и широка употреба на овој нов и инвентивен метод за хемостаза како безбедна и ефикасна процедура.

Клучни зборови: хемостаза, сино-виолетова светлина, LED диода, дентални екстракции, фотокоагулација

BLUE-VIOLET LIGHT HAEMOSTASIS

Veleska-Stevkovska Daniela 1,
Peeva-Petreska Marija 1, Aleksova Pavlina 2

Introduction: Some devices that are used in everyday dental practice for photopolymerisation (LED diodes) emit blue-violet light with a wavelength of 380-515 nm with two peaks (410 nm and 470 nm). These wavelengths can cover most of the absorption ranges of hemoglobin (430 nm).

Aims: Control of bleeding is a major problem during oral-surgical interventions. The study aims to examine the effectiveness of the new revolutionary method of irradiation with blue-violet light (LED diodes) in achieving rapid and effective haemostasis.

Materials and Methods: The study included 25 patients in the Clinic for Oral Surgery at University Dental Clinical Centre ,,St.Pantelejmon", scheduled in appropriate time periods for oral surgical interventions. In the questionnaire data are noted, such as: age and sex of the patient, type of intervention, localization of intervention, duration of intervention and postoperative status. The study uses LED diodes with wavelengths of 380-515 nm, 750 mW/cm, 10 sec (7.5 J/cm) according to the protocol of Prof.Isao Ishikawa (Tokyo Women's Medical University, Tokyo, Japan). The duration of irradiation was 10 sec at a distance of 1 cm from the extraction socket. In the control group, the bleeding was controlled with conventional surface tamponade.

Results: In the statistical analysis of the results we obtained significant association of the analyzed parameters. Irradiation with blue-violet LED diodes causes immediate haemostasis of extraction socket after 10 sec, some cases still needed additional 10 sec. A conventional method stops the bleeding for 2-5 min (mean interval 180 sec). LED irradiation of the extraction alveoli causes immediate formation of blood clot and achieves stable haemostasis.

Conclusion: The analysis of the preliminary results creates new prospects for actualization and extensive use of this new and inventive method of hemostasis as a safe and effective solution.

Key words: hemostasis, blue-violet light, LED diodes, dental extractions, photocoagulation

ДИЈАГНОСТИЧКИ И ТЕРАПЕВТСКИ МОЖНОСТИ СО КОРИСТЕЊЕ НА SIRONA SIDEXIS 3D RTG АПАРАТОТ

Андрејчо Грнчаровски
Миле Марин, Гордан Лазаревски, Блерта Зекири Абдули, Сашо Богдановски

Цел
Презентација на техничките карактеристики, начинот на употреба и можностите на најсовремениот 3D RTG скен апарат Sirona Sidexis на вилиците и забите во Република Македонија. Прикажување на дијагностика при поставување на импланти во двете вилици, терапевтски приод во екстракција на имактирани трети молари, третман на импактирани канини и оперативен третман на големи цисти во двете вилици.

Материјал и метод
Изведени се 30 3D снимања на пацинети од двата пола со различни дијагнози, снимени со Sirona Sidexis 3D RTG апаратот во клиничката болница Acibadem Sistina -Скопје, во периодот Октомври 2013 – Мај 2015 преку мултидисциплинарен пристап.

Резултати
Од 30-те снимања, 11 скена се однесуваат на планирање на постава на дентални импланти Ankylos C/X, 9 скена се однесуваат на планирање на оперативна екстракција на имактирани заби, 3 скена за хируршко-ортодонтски третман на импактирани максиларни канини и 7 скена за оперативен третман на радикуларни и резидуални цисти во двете вилици. резентација на дијагностички и терапевтски пристап во решавањето на проблеми од различни стоматолошки специјалности.

Заклучок
Употребата на Sirona Sidexis 3D RTG апаратот резултира со максимална прецизност во планирњето на орално-хируршките интервенции, со што се намалуваат можноститезаповреда на витални анатомски структури во двете виици, а воедно се олеснува и забрзува крајната терапија, што претставува сатисфакција како за терапевтот, така и за пациентот.

DIAGNOSTIC AND THERAPEUTIC POSSIBILITIES BY USING SIRONA SIDEXIS 3D RTG SCAN INSTRUMENT

Andrejcho Grncarovski
Mile Marin Gordan Lazarevski Blerta Zeqiri Abduli Saso Bogdanovski

Goal
The mail goal is presentation of the technical characteristics and opportunities of the most advanced 3D RTG scan instrument Sirona Sidexis of the jaws and teeth of the patients in the Republic of Macedonia. Presentation of the diagnostic of the implants placement in both jaws, therapeutic approach of surgical extraction of the impacted wisdom teeth, therapeutic approach in treatment of impacted canines and operative treatment of big cystis in both jaws.

Materials and methods
Thirty 3D scans were conducted of the patients from both sex with different diagnosis with Sirona Sidexis 3D RTG instrument in the clinical hospital Acibadem Sistina-Skopje in the period October 2013-May 2015 by applying multidisciplinary approach.

Results
Out of 30 3D scans, 11 are related with planning of the placement of dental implants Ankylos C/X, 9 scans are related with planning of extraction of impacted teeth, 3 are related with oral surgery-orthodontic treatment of the impacted maxillary canines teeth and 7 scans are related with the surgery treatment of radicular and residual cystis in both jaws.

Conclusions
By using Sirona Sidexix 3D RTG scan instrument, maximum certainty in planning of the oral-surgery interventions is achieving, leading towards decreasing of possibilities for injury ofthe vital anatomical structures in both jaws as well as easier and faster therapy for benefit of the patient and therapist.

ОДОНТОГЕНИ ИНФЕКЦИИ СО ТЕШКА КЛИНИЧКА СЛИКА КАДЕ Е ЗАГРОЗЕН И ЖИВОТОТ НА БОЛНИОТ

Милан Камчев
Коавтори : Никола Камчев, Весна Попова – Чемерска, Билјана Ивановска и Даница Ангелова.

ВОВЕД
Одонтогените инфекции се секојдневна појава присутна во стоматолошките ординации. Во услови на широко развиена и современа стоматолошка дејност тие најчесто на време и успешно се лекуваат.
Сепак не ретко пациентете доаѓаат со гнојни периодонтити, абцеси во разни фази на развојот, одонтогени синусити и флегмони.

ГЛАВНА ЦЕЛ
Главна цел на трудот е да потсети дека и денеска при ваква развиена стоматолошка служба, во услови кога ни стојат на располагање и ефикасни антибактериски лекови, се уште одонтогената инфекција може да добие милигнен тек и да го загрози животот на пациентот.

МАТЕРИЈАЛ И МЕТОДА
Ќе прикажеме неколку случаеви на флегмона и синузит со тешка клиничка слика кои беа лекувани со познатите методи, инцизија и евакуација на гнојната колекција, дренажа и високи дози на антибиотици.

РЕЗУЛТАТИ
Сите случаи завршија со успешно лекување, но не и без никакви последици. На една пациентка поради некроза на субкуталното масно ткиво и кожата на еден дел остана сериозен естетски дефект во пределот на вратот, кој понатаму ќе бара нови пластично - хирушки корекции.

ЗАКЛУЧОК
Никогаш не можеме да бидеме со стопостотна сигурност како ќе се развива и најбаналната одонтогена инфекција, па затоа уште во најраната фаза треба да превземеме прави и привремени терапеутски мерки со цел да се сопри развојот на одонтогената инфекција.

ODONTOGENIC INFECTIONS WITH SEVERE CLINICAL PICTURE WHERE LIFE IS ENDANGERED

Milan Kamchev
Nikola Kamchev, Biljana Ivanovska, Danica Angelova, Vesna Chemerska Popova.

Introduction:
Odontogenic infection is everyday appearance in dental practice. In circumstances of wildly developed and contemporary dentistry, they are usually treated successfully and on time.
Despite that, patients often come with periodontitis purulent, abscesses in d different stages, odontogenic sinusitis and phlegmona.

Aim:
The main aim of this article is to remind that even nowadays when we have developed dentistry service, when we have available and effective antibacterial medicine, still odontogenic infectious can get a malignity progress and endanger the life of the patient.

Material and method:
We will present some cases with phlegmona and sinusitis with severe clinical picture, that were treated with known methods, incision and evacuation of pus, drainage and high doses of antibiotics.

Results:
All cases ended up with successful treatment, but not without any consequences. One patient, because of necrotic changes of subcutaneous fat tissue and skin, left with serious aesthetic defects on the neck, which will require new plastic surgeon corrections.

Conclusion:
We are never sure how an odotogenic infection will be developed and that why we should take the right treatment procedures in order to stop the odotogenic infection.

ДАЛИ ОБИДИТЕ ЗА КОНЗЕРВАТИВНО ЛЕЧЕЊЕ НА ЦИСТИТЕ ГО ЗГОЛЕМУВААТ РИЗИКОТ ОД РАСТ И КОМПЛИКАЦИИ НА ИСТИТЕ

Бизевски Д,
Маркоски Н, Цветановски Н

Одонтогените цисти претставуваат многу често заболување во пределот на горната и долната вилица.И покрај постоењето на одбрамбен механизам кон растот на одонтогените цисти тие во својот раст го совладуваат и растат доста споро истанчувајки го коскениот ѕид,периостот на виличните коски,вршејќи експанзија према букалната,носната и синусната шуплина.

Цел на овој труд е да се прикажат пациенти со неуспешна ендодонтска терапија на виличните цисти,раст и компликации од истите како последица на неуспехот на конзервативното лечење.

Одонтогените цисти од поголем размер треба да се лекуваат хирушки,со претходна ендодонтска припрема на забот причинител.

DO THE ATTEMPTS FOR CONSERVATIVE TREATMENTS OF CYSTIC FORMATIONS INCREASE THE RISK OF THEIR GROWTH AND COMPLICATION THAT THEY CAN PROVOKE

Bizevski D,
Markoski N, Cvetanovski N

Odontogenic cysts represent a very common disease in the upper and lower jaw. Besides the defense mechanism of the immune system, they manage to surpass it and gain in growth, slowly destroying the surrounding bone tissue, the periosteal tissue, slowly expanding towards buccal, nasal and sinus cavity.

The aim of this study is to show patients with unsuccessful endodontic therapy of maxillar and mandibular cysts, their development and complications they provoke, as a result of an unsuccessful conservative therapy.

As a conclusion, odontogenic cysts with bigger dimensions should be surgically treated, with previous endodontic preparation of the affected tooth.

МОРФОЛОШКИ АЛТЕРАЦИИ ВО ПОЗИЦИЈАТА НА FORAMEN MANDIBULLAE КАЈ БЕЗЗАБНИ И ЗАБНИ КАДАВЕРИЧНИ ВИЛИЦИ

Билјана Евросимовска
Лидија Поповска, Ники Матвеева

Ресорпцијата на алвеоларната коска е неминовна појава во мандибулата кај беззабите вилици, со што настануваат промени во структурата на долната вилица како и во позицијата на foramen mandibulae.

Целта на оваа студија е да се детерминира точната локализација на foramen mandibulae во однос на одредени анатомски карактеристики (предниот и задниот раб на ramus mandibulae, аголот на долната вилица и др.) кај кадаверични мандибули со и без заби.

За таа цел беа формирани две групи со вкупно 73 пациенти. Средната вредност на одалеченост на предниот раб на ramous mandibulae од foramen mandibulae кај беззабите мандибули изнесуваше 14,04 mm (на десната страна), 14,55 mm (на левата страна), а кај забните 15,02 mm (на десната страна), 14,06 mm (на левата страна), додека од задниот раб кај беззабите мандибули изнесуваше 9,38 mm (на десната страна), 10,14 mm (на левата страна), а кај забните 10,08 mm (на десната страна), 10,66 mm (на левата страна). Средната вредност на одалеченост на инцизурата на ramus mandibulae од foramen mandibulae кај беззабите мандибули изнесуваше 23,36 mm (на десната страна), 23,52 mm (на левата страна), а кај забните 22,70 mm (на десната страна), 22,41 mm (на левата страна), додека од базата на мандибулата кај беззабите мандибули изнесуваше 21,77 mm (на десната страна), 21,80 mm (на левата страна), а кај забните 23,50 mm (на десната страна), 22,75 mm (на левата страна).

Локализацијата на foramen mandibulae е од особена важност за обезбедување на адекватно анестезирано поле и да се избегнат компликациите од неправилно аплицирана анестезија, како на пример, хеморагија или парестезија.

MORPHOLOGICAL ALTERATIONS IN POSITION OF MANDIBULAR FORAMEN IN EDENTATE AND DENTATE MANDIBLES

Biljana Evrosimovska
Lidija Popovska, Niki Matveeva

Resorption of the alveolar bone is the best recognized feature of the mandible in the edentate subjects, which changes in the structure of the mandible and position of mandibular foramen were done.

The aim of this paper is to determinate localization of foramen mandible in edentate mandible in order to same anatomic characteristics (anterior and posterior border of ramous mandible, angle of the mandible) in dry human mandibles.

A total of 73 mandibles were analyzed (46 dentate and 27 edentate mandibles). The mean value of the distance of the mandibular foramen from the anterior border of ramous mandibulae in edentate mandibles was 14,04 mm (on right side-R), 14,55mm (on left side-L), in dentate mandibles 15,02mm (R), 14,06 (L) and from the posterior border of ramous mandible in edentate mandibles was 9,38 mm (R), 10,14mm (L), in dentate mandibles 10,08mm (R), 10,66 (L). The mean value of the distance of the mandibular foramen from the mandibular incisure (MI) in edentate mandibles was 23,36 mm (on right side-R), 23,52mm (on left side-L), in dentate mandibles 22,70mm (R), 22,41 (L) and from the foramen mandibulae to mandibular base in edentate mandibles was 21,77 mm (R), 21,77mm (L), in dentate mandibles 23,50mm (R), 22,75 (L).

Accurate localization of the mandibular foramen position is important for adequate anesthetic field to offer a painless dental treatment and to avoid complications from wrong application anesthesia, as well as, bleeding and paresthesia.

УПОТРЕБА НА ИНЈЕКЦИОНИОТ И НА ГЕЛ PLASMOLIFTING МЕТОДОТ ВО СТОМАТОЛОГИЈАТА

Фисник Касапи
Јасмин Фидоски

Тромбоцитната автоплазма добиена по методот Plasmolifting е сопствен продукт на човечкиот организам и се користи за инјекциона стимулација на регенеративните процеси.

Методата е високо софистицирана, едноставна и практична за користење, не бара комплицирана опрема и дополнителни методи на центрифугирање, со мошне атрактивна цена, заштитена е со меѓународен патент, за првпат сертифицирана за користење In-vivo, официјално регистрирана и одобрена во Р. Македонија и не дава апсолутно никакви несакани реакции (комплетно безбедна за употреба).

Овој метод е способен да ги покрене процесите на регенерација за меките и коскените ткива во организмот.

Plasmolifting методата може да се користи во тераписки третман за превенција на парадонтопатија, кај операции во лицево-виличната регија, при имплантациони процедури, при синус лифтинг како одлично средство за замена на коскеките графтови , при коскено-пластичните операции, при операциите на меките ткива.

За првпат со овој метод може да се добие и Плазма гел кој претставува прв биолошки филер и е извонредно дополнување или замена на хијалуронските филери при корекции на брчки, регенерација на кожата на лицето, аугментација на усни, третман на акни и други воспалителни болести на кожата на лицето.

Овој метод е вистински чекор напред во развојот на стоматологијата.

USING OF THE INJECTED AND OF THE GEL PLASMOLIFTING METHOD IN DENTISTRY

Fisnik Kasapi
Jasmin Fidoski

The Platelet-rich auto plasma obtained by the method of “Plasmolifting” is an own-product of the human body and it is used injected stimulation of the regenerative processes.

The method is highly sophisticated, simple and practical to use, does not require complicated equipment and additional methods for centrifugation, it’e with a very attractive price, protected with an international patent, for the first time certified for In-vivo application, and it ‘s officially registered and approved in R. Macedonia and absolutely does not give no side effects (completely safe to use).

This method is able to initiate the processes of regeneration of the bone and soft tissues in the body.

Plasmolifting method can be used as therapeutic treatment to prevent periodontal disease, during the surgery procedures in the maxillofacial region, in the implantation procedures, and in the sinus lifting as an excellent expedient for replacing of the bone grafts and during the bone-plastic surgery and the soft tissue surgery procedures.

Also, for the first time with this method we can obtain Plasma gel which is the first biological filler and it is a superbly complement or a replacement of the hyaluronic fillers during the correction of the skin wrinkles, regeneration of the skin, lip augmentation, treatment of the acnes and for other face inflammatory skin diseases.

This method is a real step forward in the development of dentistry.

КОНЦЕПТ НА УПОТРЕБА НА PRP, A-PRF

Ивица Луканоски
Ана Боневска, Марина Стојкова

Развојот на клиничката PRF технологија се темели на сознанието за улогата на факторите на раст и развој на ткивата односно врз регенеративниот потенцијал кој го имаат овие протеини кои се содржат во тромбоцитите. PRF е откриен 2001 год во Франција од Joseph Choukroun и претставува втора генерација на фибрински концентрати кои се употребуваат за забрзување и зараснување на рани, мекоткивни и коскени структури. PRF е стрикно аутологен фибрински матрикс а неговиот позитивен ефект се должи на многу биолошки и молекуларни промени како и некои други предности.

•Стимулирана ангиогенеза
-синтеза на колаген ,мекоткивна репарација,
-забрзана минерализација на ткива, зголемување на остеоиндукција, хирушка хемостаза ,
-исклучува ризик од инефкции и имунолошки реакции на организмот при хирушки интервенции

•Примена на во орална хирургија
-sinus lift, bone grafting, парадонтологија, заздравување на екстракциона рана имплантитање и мекоткивна реконструкција

•A-PRF - advance platelet-rich fibrin
Подобрен протокол за добивање на пофункционален PRF супстрат
-примена во орална хирургија
-постапки за работа
- клинички случај

ADVANCED PLATELET-RICH FIBRIN:A NEW CONCEPT FOR CELL-BASED TISSUE ENGINEERING

Ivica Lukanoski
Ana Bonevska, Marina Stojkova

The development of clinical PRF technology is based on the knowledge about the role of factors of growth and tissue development and the regenerative potential that these proteins have, which are located in the thrombocytes. The PRF was discovered in 2001 in France by Joseph Choukroun and represents the second generation of fibrin concentrates which are used to speed up and aid healing of wounds after surgery, soft-tissue and bone structures. The PRF is a strictly autologous fibrin matrix and its positive effect comes from many biological and molecular changes as well as some other advantages.

•Stimulated angiogenesis
-Synthesis of Collagen, soft tissue reparation
-Accelerated tissue mineralization, increase of osteoinduction, surgical hemostasis
-Eliminates the risk of infections and immunological reactions of the organism during surgical interventions

•Application in oral surgery
-Sinus lift, bone grafting, Periodontology, healing process after surgery, , implants and Soft Tissue Repair, Osteointegration

•A-PRF - advance platelet-rich fibrin
Improved protocol for rendering more functional PRF substrate
-Application in oral surgery
-Work procedures
-case study

РЕСОРПТИВНИ И НЕРЕСОРПТИВНИ МЕМБРАНИ ВО ОРАЛНАТА ХИРУРГИЈА

Киро Папакоча[1]
Емилија Стефанова[2] , Ана Радеска Паноска[1], Влатко Филиповски[3], Марјан Ристовски[4]

Вовед: Клиничката употреба на мембраните во оралната хирургија се случуваше уште во средината на 80-тите години, кога воденатa коскена регенерација станува стандардна процедура, користена во многу стоматолошки ординации. Тука ќе дискутираме за титаниумски нересорптивни мембрани, како и за повеќе користени иновативни техники за нивна употреба, но и за употреба на нересорптивните мембрани и заедничка употреба на сите нив во процесот на аубментација со соодветни техники.

Материјал и метод: Ќе се дискутираат основните техники и принципи за користење на мембраните со помош на различни техники. Голем напредок е постигнат како во изработка на готови – формирани титаниумски мембрани, така и во биоматеријалите и во подобрување на нивните механички својства но и континуирано намалување на цените. Ќе презентираме и неколку клинички случаи на употреба на овие мембрани, со добиените резултати.

Резултати: За следните генерации на мембрани се предвидува да се подобрат нивните функционални особини. Остеокондуктивните и биоактивните фактори за раст сега се инкорпорирани и овозможуваат подобро формирање на коска, а пак антимикробните супстанции имаат за цел да се минимизира влијанието на надворешната контаминација. Голем број на истражувања се направени во оваа насока во последниве 20тина години.

Заклучок: Долги хируршки процедури, веќе не се потребни, како би го попречиле заздравувањето на раните со големи непријатности за пациентот. Белег врз следните истражувања засега се дискутираат околу APRF, PRGF и другите мембрани кои се користат во водена коскена регенерација.

RESORPTIVE AND NON-RESORPTIVE MEMBRANES IN ORAL SURGERY

Papakoca Kiro[1]
Stefanova Emilija[2], Radeska-Panovska Ana[1], Vlatko Filipovski[3], Marjan Ristovski4

Introduction: Since the clinical use of dental membranes in the mid-1980s, guided bone regeneration procedures have become the standard in dental surgeries requiring space provision. This review paper discusses titanium non-resorptive membranes and the more recently employed innovative techniques to alter resorption periods in resorbable membranes and the basic principles in membranes utilized in GTR and GBR.

Material and method: We will reviews the basic principles in membranes utilized in GTR and GBR. Much advancement has been made since the original e-PTFE membranes, and synthesis and natural biomaterials have now been utilized with great clinical success, and improvements are continuously being made regarding their mechanical properties and degradation rates. Several patients with a noncontributory medical history, where the barrier membranes have been developed to allow guided tissue regeneration by the principle of osteopromotion.

Results: The next generation of membranes is expected to combine more functional biomolecules projected to increase the success of GBR therapy. Osteoconductive calcium phosphates and bioactive growth factors are now being incorporated to allow better bone formation, while antimicrobial substances aim to minimize the influence of bacterial contamination. A number of advancements have been made over the past 20 years in terms of their fabrication development.

Conclusion: Surgical procedures are no longer necessary as they partially obstruct wound healing and increase patient discomfort. Insight into future developments in membrane fabrication as well as platelet-rich fibrin membranes are discussed that will direct the next generation of guided bone regeneration.

ИМПЛАНТОЛОГИЈА

ОПТИМАЛНО ЕСТЕТСКО РЕШАВАЊЕ НА ХИПОДОНЦИЈА ВО ФРОНТАЛНАТА РЕГИЈА СО ИНТЕРДИСЦИПЛИНАРЕН ПРИСТАП

Јанев Едвард
Јанева Н., Шушек З.

Според европската статистика,хиподонцијата на третите молари е застапена 25-35%,на латералните максиларни инцизиви 2%,и на долните втори премолари 3%.Решавањето на овој проблем во естетската зона во современата стоматологија завзема посебен осврт со еден интердисциплинарен пристап,каде се вклучени ортодонтот, оралниот хирург и протетичарот. Хронолошки терапевтскиот протокол започнува со ортодонтски третман каде се прави подготовка и детерминира тајмингот за имплантолошката фаза, а се финишира со протетска реставрација.Целта на овој труд е да прикаже адекватно решение за празните простори во забниот низ предизвикан поради вроден недостаток на заби во естетската регија.Прикажан е случај на хиподонција во максила на латералните инцизиви каде по завршен ортодонтски третман,поставени се два ендоосеални импланти,а подоцна и цементирани фиксно протетски реставрации.Тимската работа помеѓу ортодонтот, оралниот хирург,протетичарот и забниот техничар е исклучително важна во решавањето на вакви состојби за постигнување на оптимална естетика.

IMPLANTOLOGY

OPTIMAL AESTHETIC EFFECT IN FRONTAL REGION WITH INTERDISCIPLINARY APPROACH AT HYPODONTIA

Janev Edvard
Janeva N., Susek Z

In persons of European ancestry ,the most common missing teeth are the wisdom teeth 25-35%,the permanent upper lateral incisors 2% and lower second premolars 3%.Interdisciplinary cooperation between orthodontists, oral syrgeons and prosthodontists is becomes especially apparent when treating tooth - bounded gaps resulting from hypodontia. The case described here suffers from aplasia of the upper lateral incisors. After the orthodontic treatment the gaps were kept open, implant -supported restavration were placed later on. As the orthodontist, oral surgeon, prosthodontist and dental technician had been working together consistently the outcome of aesthetics will be considered really satisfactory.

ОТПЕЧАТОК НА НИВО НА АБАТМЕНТ КАЈ МУЛТИПНИ ИМПЛАНТИ

Ирина Трајковска-Зареска

Земањето на отпечаток врз мултипни импланти претставува особен предизвик кај пациентите со подебела гингива од 2мм, а од неговата прецизност зависи целокупната естетика, функција и фрикција на протетичката конструкција.

Целта на оваа презентација на случај е да се образложи корисноста од втор отпечатокот на ниво на абатменти, како дополнение на првата метода на земање на отпечаток на ниво на импланти.

Материјал и методи- На пациентот со тотална беззабост во горната вилица му беа инсерирани 6 импланти Ankylos C/X. По 3 месеци на осеоинтеграција го направиме првиот прецизен отпечаток на ниво на импланти со трансфери, отпечаточна маса А-силикон и отворена индивидуална лажица. Откако ја одредивме вертикалната и хоризонталната димензија, ги исфрезувавме абатментите и направивме трансфер клуч од акрилатна смола. Со помош на клучот ги заштрафивме абатменти во устата и го земавме вториот прецизен отпечаток на ниво на абатменти со А-силикон и индивидуална лажица. На новиот модел ја направивме дефинитивната метал-керамичка супраструктура.

Резултати - Кај пациентот со 6 импланти на база на првиот и вториот отпечаток изработивме 12-члена мостовна конструкција , која покажа пасивно налегнување, одлично маргинално затворање и непречена функција за време на привременото и дефинитивното цементирање.

Заклучок- Додека отпечатокот на ниво на импланти ја пренесува нивната тродимензионална позиција во устата и служи да се одберат соодветни абатменти по ангулација и длабочина, отпечатокот на ниво на абатменти ја анулира можноста од ротација и маргиналната дискрепанција во сулкусот и дозволува прецизна протетска изработка и затоа го препорачуваме кај случаи со мултипни импланти.

IMPRESSION TAKING AT ABUTMENT LEVEL IN MULTIPLE IMPLANTS

Irina Trajkovska- Zareska

Impression taking at abutment level in multiple implants Introduction: taking impression on multiple implants is particularly challenging in patients with gingiva thicker than 2mm and its accuracy influences on overall aesthetics, function and friction of prosthetic construction.

Aim: to explain the usefulness of the second impression taken on abutment level, in addition to the first method of taking an impression at the implant level.

Material and method: a patient with total edentoulism in the upper jaw was inserted 6 implants. After 3 months of osseointegration we made the first accurate impression on implant level with transfers, open individual tray and A- silicone. After we determined the vertical and horizontal dimension, we prepared the abutments and made a key transfer of acrylate resin. With this key we have screwed the abutments in the mouth and made the second impression on abutment level. The new working cast was used to create the definitive metal-ceramic superstructure.

Results. Based on the first and second impression over 6 implants in upper jaw, we designed a 12-unit bridge construction, which showed passive fit, excellent marginal closure and smooth glide during temporary and definitive cementation.

Conclusion- though implant level impressions transmit exactly the three-dimensional position of the implants in the jaw and serve to select appropriate angulation and depth of the abutments, the second abutment level impressions negate the possibility of abutment rotation. They minimize marginal discrepancy in the sulcus and allow prosthetic structure that fits perfectly. Therefore we highly recommend it in cases with multiple implants.

Key words: implant and abutment level impression, precise prosthetic fit

ПОКРОВНИ ПРОТЕЗИ НАД ИМПЛАНТИ ЗА ПОДОБАР КВАЛИТЕТ НА ЖИВЕЕЊЕ КАЈ ПАЦИЕНТИТЕ СО ТОТАЛНА БЕЗЗАБОСТ ВО ДОЛНАТА ВИЛИЦА - ПРИКАЗ НА СЛУЧАИ

Јулијана Николовска
Петровски Д, Капушевска Б, Лукиќ Д.

Стареењето на глобалната популација донесе бројни предизвици за здравствените системи и тоталната беззабост е една од нив. Изработката на мобилни акрилатни протези се чини дека е едноставна и евтина третманска солуција, но мноштво пациенти не се задоволни со нивната функционална стабилност, што доведува до ограничувања во исхраната, болки во устата, говор и психосоцијални проблеми итн.

Резултатите во многу студии покажуваат промени во квалитетот на живеење кај пациентите кои се носители на тотални протези, особено кај оние кои имаат тотална протеза во долната вилица. Причината за ваквата состојба е несоодветната ретенција на протезите како резултат на ресорпцијата на коската на алвеоларниот гребен. Коскената ресорпција на долната вилица може да го претворат алвеоларниот гребен во млитаво меко ткиво, кое не е во состојба да подржува соодветна ретенција на протезата.

Покровни протезати, ретинирани над импланти е алтернативна третманска опција во овие ситуации. Имплантите ќе обезбедат ретенција, стабилност, функција и естетика и претставуваат мошне атрактивна третманска солуција, која поголем број пациенти можат финансиски да ја поднесат.

Цел
Целта на овој труд е да се прикаже решавањето на проблемите со ретенција на долна протеза во два различни клинички случаи со употреба на импланти без посебна технологија.

OVERDENTURES ON IMPLANTS FOR BETTER QUALITY OF LIFE AMONG THE FULLY EDENTULOUS PATIENTS – CASE REPORTS

Juliana Nikolovska
Petrovski D Kapuševska B Lukic D.

Global aging population has brought several challenges for their medical systems and total edentoulism is one of them. The fabrication of removable acrylic dentures seems to be a simple and cheap treatment solution, but a majority of patients are not satisfied with their functional instability, causing limited diets, mouth soreness, speech and psycho-social problems etc.

The results in many studies indicate an impact of oral conditions associated with full denture wearing on oral-health related quality of life, especially in lower jaw. The reason for improper denture retention could be alveolar ridge bone resorption and numerous studies about this problem are plausible. Bone resorption in lower jaw may turn the alveolar ridge into a flabby soft tissue which is unable to sustain proper denture retention.

The implant-retained prosthesis is an alternative treatment option in these situations. Implants will provide retention, stability, function and esthetics and they are not so expensive solution.

Aim
The aim of this article is to show solving of retention problems of a lower denture in two different clinical cases using implants and without any special technology.

ЛОКАЛНИТЕ АНАТОМСКИ УСЛОВИ ВО МАКСИЛАТА ОДЛУЧУВАЧКИ ФАКТОР ЗА ПОЗИЦИОНИРАЊЕ НА ИМПЛАНТАТИТЕ И МЕТОДИТЕ НА РАБОТА

Милан Камчев
Никола Камчев, Билјана Ивановска, Весна Попова–Чемерска,
Никола Мешков, Никола Манчев

ВОВЕД
Каде и како ќе бидат позиционирани имплантатите и кој метод ќе биде употребен при операцијата, пресудна улога имаат локалните анатомски услови на максилата, а пред се се висината на алвеоларната коска према максиларниот синус и носната празнина и ширината на коската на алвеоларниот гребен.

ЦЕЛ НА ТРУДОТ
Цел на трудот е да го прикажиме нашето искуство на кој начин и со кои методи ги совладуваме основните лимитирачки фактори спомнати во воведот.

МАТЕРИЈАЛ И МЕТОД НА РАБОТА
Ќе бидат прикажани неколку случаи кај кој се избегнува максиларниот синус и со косо поставување на имплантатите и неколку случаеви каде имплантатите се поставувани со методата на индиректен синус лифт.

РЕЗУЛТАТИ
Резултатите гледани од аспект на остеоинтеграција се сосема добри и скоро исти независно од методот на работа што е применет, со напомена дека при косо поставување секогаш има можност да се постави имплантат со поголема должина.

ЗАКЛУЧОК
При примена на едниот и на другиот метод потребно е големо искуство и многи прецизно претходно планирање. При индиректниот синус лифт не смее да биде перфорирана Шнајдеровата мембрана.

Косо поставените имплантати особено ако се повеќе од два представуваат многу сложен проблем при парализација на абатмените при изработка на протетската супраструктура.

LOCAL ANATOMICAL CONDITIONS IN THE MAXILLA- DETERMINING FACTOR FOR PLACING IMPLANTS AND METHODS OF WORK

Milan Kamchev
Nikola Kamchev, Biljana Ivanovska, Vesna Chemerska Popova,
Nikola Meshkov, Nikola Manchev

Introduction:
Where and how the implants will be placed and which method will be used, local anatomical conditions have a determining role, especially the high of the alveolar bone towards the maxially sinus and the nasal cavity and the width of the alveolar bone.

Aim:
Our aim is to present our experience in the methods we use to overcome the basic limiting factors mentioned above.

Materials and methods:
Some cases will be presented, where we place the implants at angled position in order to avoid the maxillary sinus and some cases where the implants are placed with the method of indirect sinus lift.

Results:
Results show s that osteointegration is quite good and almost the same no matter of method we used with a note that placing the implants at angled position allows using a longer implant.

Conclusion:
Using both of the methods needs a great experience and very precise previous planning. At using an indirect sinus lift the Schnider membrane must not be perforated.

Implants with angled positioning, especially if they are more than two, are a complex problem at parallelizing the abutments at making prosthetic superstructure.

ПРОТЕТСКО ЗГРИЖУВАЊЕ НА ДОЛНА ТОТАЛНА БЕЗЗАБОСТ СО ИМПЛАНТИ И СУПРАСТРУКТУРИ, ALL ON FOUR ПРОТЕТСКА КОНСТРУКЦИЈА НА ДОЛНА ТОТАЛНА БЕЗЗАБОСТ СО 4 ИМПЛАНТИ

Данило Крстевски
Ѓорги Трајковски,.Катерина Спасовска Дубравка Ангелиќ

Во клиничката пракса често се сретнуваме со пациенти кои во усната празнина имаат мал број на преостанати заби или пак воопшто ги немаат – тотална беззабост. Протетиката е иднина со големи можности, таа има научна основа за решавање на овие проблеми со мобилно и фиксно протезирање .Во вакви случаи вршиме реконструкција и рехабилитација на тоталната беззабост со протетско помагало, со цел да се надоместат изгубените заби за да се воспостави подолготрајна функционална и естетска хармонија во устата на пациентот. Современо протетското згрижување на долна тотална беззабост во комбинација со орално хирушка интервенција така наречена -ALL ON FOUR- е идеална, практична и сигурна комбинација за разрешување на една ваква проблематика. Врз поставени 4 импланти се надоврзува фиксна метал-керамичка мостова конструкција. Клучно прашање е биомеханичкото оптеретување на фиксно протетската конструкција кое како одговор бара темелна анализа и студиозно планирање на случајот. На почетокот врз база на панорамски снимки и студио модели се одредуваат и позиционираат идеалните статички позиции на гребенот за поставување на четирите импланти. Однапред треба да се има во предвид делувањето на хоризонталните и вертикални сили. Тие како превртувачки жвакално притисочни сили бараат и нивно смирување и нивно урамнотежување. Како неопходно се наметнува аугументирање на гребенот на мандибулата , правилно дизајнирање и моделација на супраструктурата како и стабилна и полигонално распоредување на оклузијата. Потоа со орално-хируршки зафат се имплантираат четири импланти при што се прави и аугументација на гребенот и негово волуминозно зголемување . По период од 3-6 месеци се пристапува кон изработка на фиксна метал керамичка конструкција која на крајот се поставува-со навртување како супраструктура врз имлантите .

PROSTHETIC TREATMENT IN COMPLETE EDENTULOUS LOWER JOW WITH IMPLANTS AND SUPER-STRUCTURE, ALL ON FOUR CONSTRUCTION OF PROSTHETIC LOWER TOTAL TOOTHLESSNESS 4 IMPLANTS

Danilo Krstevski
Georgi Trajkovski, Katerina Spasovska, Dubravka Angelic

In the clinical dental practice, often, we are faced with patients that have very few teeth, or they haven't got any at all – total tooth loss. The prosthetic is the future of these problems. With its many possibilities, it has a scientific basis to solve all these cases with mobile or fixed prosthodontics. In these cases we're doing reconstruction and rehabilitation of the mouth with prosthodontics appliance in order to make up for the lost teeth and to set up functional and aesthetic harmony of the patient's mouth. Nowadays, the prosthetic treatment of the total tooth loss of the mandibula combined with oral – surgical procedure called ALL ON FOUR is ideal, practical and safe reality to solve such a problem. Metal – ceramic fixed construction is placed over the 4 integrated implants. The crucial question is the biomechanical loading of the fixed construction, which asks extensive analysis and planning of the case. At the very beginning, based on the panoramic X-ray images and studio models, we are marking the most suitable static positions for the implants on our model. In advance, we have to keep in mind the action of horizontal and vertical strength. They act like flipping mastication strength and we have to calm and balance them. The augmentation of the ridge, correct designing and forming of the suprastructures, as well as the stable and polygonal orientation of the occlusion, are inevitable. Later, with oral – surgical treatment the implants are placed, together with ridge augmentation and its voluminous enlargement. After a 3-6 month period we're starting with producing of the future fixed metal ceramic construction that at the end is going to be screwed like suprastructure over the implants.

КЛИНИЧКИ АСПЕКТИ ВО РЕШАВАЊЕТО НА ТОТАЛНАТА БЕЗАБОСТ СО ПОМОШ НА ИМПЛАНТИ

Маркоски Н,
Бизевски Д, Цветановски Н, Мицева Р

Тоталната безабост пртставува нарушување на целиот стоматогнатен систем и најголем хендикеп за секој пациент кој ги изгубил своите заби.

Цел на овој труд е да се прикажат клинички случаеви со тотална безабост,кај кои се поставени импланти во горната и долната вилица и можностите за нивно протетско згрижуванње со фиксна или мобилна протетска конструкција.

Во матерјал и метод се дадени прикази на случаеви со тотална безабост

Имајки го предвид фактот дека најчести проблеми со тоталните протези е нивната нетолерантност од страна на пациентите,современите решенија со помош на денталните импланти станува императив во секојдневната стоматолошка пракса

CLINICAL ASPECTS IN RESOLVING TOTAL EDENTULOUS PATIENTS WITH DENTAL IMPLANTS

Markoski N,
Bizevski D, Cvetanovski N, Miceva R

Total edentulous is a disorder of the whole stomatognathic system and a huge handicap for every patient that has lost all his teeth.

The aim of this study is to show clinical cases with patients who have lost their teeth, cases where implants were placed in the upper and lower jaw and the possibilities of prosthetic solution provided and supported by the implants, either a fixed or a mobile prosthetic construction.

Materials and methods: Review of cases with total edentulous are shown for this study

Conclusion: Considering the fact that the most common problems among the patients which have mobile prosthesis is the intolerance to the mobile construction, present - day possibilities that dental implants offer are imperative in everyday dental practice.

ОРАЛНА РЕХАБИЛИТАЦИЈА НА ТОТАЛНА БЕЗЗАБОСТ СО ИЗРАЗЕНА АТРОФИЈА НА ДОЛНАТА ВИЛИЦА (ИМПЛАНТОЛОГИЈА И ИМПЛАНТОПРОТЕТИКА)

Марјан Стојановски
Роберт Киевски

ВОВЕД: Долгогодишната употреба на тотална протеза во исхраната, доведува до атрофија на processus alveolaris во обете вилици, многу поизразена во долната вилица. Има неколку типа на атрофија: хоризонтална, вертикална и комбинирана. Изработка на тотална протеза кај пациенти со изразена атрофија е голем предизвик кој најчесто завршува со нестабилност и недоволна атхезија на протезата кон меките ткива.

ЦЕЛ: Целта е да се искористи преостанатото коскено ткиво за да се направи нова основа која што ќе даде стабилност и сигурност на новото протетско помагало. Ендосеалните импланти се идеално функционално решение со кое што се премостува овој проблем. Презентирани се 2 случаи со изразена атрофија во долната вилица со 2 типа на решенија.

МЕТОДИ И МАТЕРИЈАЛИ: Поставување на Schutz Impla импланти во долната вилица со користење на физиодиспанзер.
-1 случај: Tapered implants (4,5x8mm) (two phases)
-2 случај: мини BallTop implants (one phase)

РЕЗУЛТАТИ:
1.Поставени се 4 импланти во долната вилица поврзани со шина изработена во техника, пратејќи го алвеоларниот гребен. Шината е споена со титан базите на имплантите со композитен цемент. Изработена е тотална протеза која што закопчува на краците од шината.
2.Поставени се 4 еднофазни мини импланти со мал дијаметар – BallTop кои што закопчуваат со копчињата поставени во протезата.

ЗАКЛУЧОК: Ендосеалните импланти допринесуваат за подобро функционално соџвакување на храната со чисто коскен (дентален) притисок. Изработката на мобилно протетско помагало и поставата на импланти, покрај тоа што е одлично функционално и естетско решение, значително ја подобрува самодовербата кај пациентите.

ORAL REHABILITATION OF TOTAL TOOTHLESSNESS WITH SEVERE ATROPHY ON LOWER JAW (IMPLANTOLOGY AND IMPLANTOPROSTHETICS)

Marjan Stojanovski
Robert Kievski

INTRODUCTION: The long-term use of total dentures, lead to atrophy of processus alveolaris in both jaws, more evident in the lower jaw. There are few types of atrophy: horizontal, vertical and combined. Making total dentures in patients with severe atrophy is a major challenge that usually ends up with instability and lack of adhesion of the denture to the soft tissues.

AIM: The aim of this article is to use the remaining bone tissue to make a new base which will provide stability and reliability of the new prosthetic device. Endosteal implants are ideal functional solution for bridging this problem. We present two cases with severe atrophy of the lower jaw with two types of solutions.

METHODS AND MATERIALS: Placing Schutz Impla implants in the lower jaw using physiodispenser.
-Case 1: Tapered implants (4,5x8mm) (two phases)
-Case 2: mini BallTop implants (one phase)

RESULTS:
1.Been placed 4 implants in the lower jaw connected with bar made by dental technician, following the alveolar ridge. The bar is connected to titan bases of the implants with composite cement. Been made total denture that is attaching with the arms of the bar.
2.Been placed 4 one stage mini implants with small diameter – BallTop, that are attaching with the attachments placed in the denture.

CONCLUSIONS: Endosteal implants contribute to better function with physiological (bone) pressure. Making of mobile prosthetic device and placing implants, that are excellent functional and esthetic solution, although significantly increase the patients confidence.

ПЕРИ-ИМПЛАНТИТИС - БАКТЕРИСКА ИНФЕКЦИЈА ИЛИ СУПРА-ОКЛУЗИЈА

Павлески Атанас,
Белазелковска Ана, Ванковски Владо

Денталните импланти повеќе не се сметаат за експериментален или луксузен третман, туку се дел од рутинската терапија во секојдневната стоматолошка пракса. Остеоинтегрираните дентални импланти имаат околу 90% долгорочна стапка на успешност, но сепак една од најчестите биолошки компликации и причини за неуспех на денталните импланти е пери-имплантитисот. За разлика , од пери-имплантниот мукозитис што претставува реверзибилна инфламаторна состојба, која што ги афектира меките ткива околу имплантот, пери-имплантитисот е прогресивна инфламаторна состојба што доведува до губење на потпорните ткива и алвеоларната коска околу имплантот.

Цел на оваа истражување беше утврдување на преваленцата на пери-имплантитис афектирајќи ги денталните импланти поставени на Нашата клиника, притоа разгледувајќи ги аспектите на бактериска инфекција и супра-оклузија, како дел од причините за губиток на поставениот имплантот.

Материјал и метод: Во тек на 3 години беа проследени 100 пациенти на кои беа поставени вкупно 170 дентални импланти.

Резултати:Дијагностицирани беа 11 случаи на пери-имплантитис од кои што 9 се на импланти поставени во долната вилица и 2 дентални импланти поставени во горната вилица. Само 1 случај на пери-имплантитис беше евидентиран во интерканинскиот сектор, додека 10 состојби на пери-имплантитис беа евидентирани во трансканината регија. Во поголем процент од случаите како причина за пери-имплантитис беше утврден преран контакт или рано оптоварување на денталниот имплант.

Заклучок:Супраоклузалното преоптоварување на денталниот имплант во присуство на инфламација на меките ткива околу имплантот придонесува до позначителна плак-индуцирана ресорпција на коска. Оваа констатација, нашето искуство и неоспорните сознанија за улогата на пародонталните патогени бактерии во етиологијата на пери-имплантитисот, покажаа дека анти-микробната терапија претставува неопходен дел од протоколот на менаџмент на пери-имплантисот без оглед на примарната етиологија.

Клучни зборови:дентален имплант, пери-имплантитис,супраоклузија

PERI-IMPLANTITIS - BACTERIAL INFECTION OR SUPRA-OCCLUSION

Pavleski Atanas,
Belazelkovska Ana, Vankovski Vlado

Dental implants are no longer considered like experimental or luxury treatment, but are part of routine therapy in everyday dental practice. Osteo-integrated dental implants have about 90% long-term success rate, but still one of the most common biological complication for failure of dental implants is peri-implantitis. Unlike, the peri-mucositis which is a reversible inflammatory condition that affects the soft tissues around the implant, the peri-implantitis is a progressive inflammatory condition that leads to loss of the supporting tissues and alveolar bone around the implant.

The purpose of this research was to determine the prevalence of peri-implantitis affecting the dental implants placed in our clinic, considering the bacterial infection and supra-occlusion as some of the reasons for loss of the implant.

Materials and Methods: During the period of three years 100 patients were followed with 170 dental implants placed.

Results: We have diagnosed 11 cases of peri-implantitis, 9 were implants in the lower jaw and two dental implants placed in the upper jaw. Only one case of peri-implantitis was recorded in inter-canine sector, while 10 were recorded in trans-canine region. The reason for peri-implantitis in most of the cases was earlier occlusal contact or early loading of dental implants.

Conclusion: Supra-occlusal overload of dental implant in the presence of inflammation of soft tissue around the implant contributes to significant plaque-induced bone resorption. This conclusion, our experience and indisputable knowledge about the role of periodontal pathogenic bacteria in the etiology of peri-implantitis, has shown that anti-microbial therapy is a necessary part of the protocol of management of peri-implantitis regardless of the primary etiology.

Keywords: dental implants, peri-implantitis, supra-occlusion.

ПРЕЗЕРВАЦИЈА НА АЛВЕОЛАТА ЗА ВГРАДУВАЊЕ НА ДЕНТАЛНИ ИМПЛАНТИ СО RESORBA®DENTAL

А Трајковски.,
Љ Симјановска., Т Аритонов., С Симјановски

Цел: Бидејќи висината и ширината на алвеоларниот гребен се битени фактори за понатамошното имплантирање, материјалот RESORBA®DENTAL го користевме со цел да истата биде сочувана и подоцна во истата алвеола се вгради денталниот имплант.

Материјал и методи: Прикажуваме неколку случаи, кај кои беше аплициран алопластичениот материјал RESORBA®DENTAL после извршената екстракција на максиларните инцизиви. По успешната остеоинтеграција на материјалот во виличната коска, беше поставен дентален имплант, над кој после четири месеци од имплантирањето беше направена и соодветна протетска инфраструктура. Остеоинтеграцјата на материјалот се одредуваше според објективниот клинички преглед на пациентот, субјективните симптоми и ренгенолошки наод. Во меѓувреме дури се чека на дефинитивната надокнада (период на остеоинтеграција на алопластичниот материјал и на имплантот), заради естетскиот момент празниот простор се надополнува со привремена протетска изработка.

Резултати: Бидејќи овој алопластичен материјал поседува извонредно добри особини во однос на заштита на гребенот од атрофирање, како и одлична коскена регенерација, самото зараснување на екстракционата алвеолата одеше многу добро. Што се однесува за последователните посекстракциони компликации, во овие случаи истите не беа евидентирани. Висината и ширината на гребенот беа на задоволително ниво, што уследуваше со успешно поставување на еноосеални импланти.

Заклучок: Со вградување на RESORBA®DENTAL освен што се превенира коскената ресорпција на гребенот (неговото губење) се постигнуваат и други бенефити:

Екстракционата рана брзу заздравува.
Материјалот обезбедува стабилизација на крвниот коагулум (нема крварење)
Успешен и предвидлив долгорочен успех на идната конструкција

PRESERVATION OF THE ALVEOLA FOR IMPLANTING DENTAL IMPLANTS WITH RESORBA® DENTAL

A. Trajkovski,
Lj. Simjanovska, T.Aritonov,S.Simjanovski

Aim: Because the height and the width of the alveolar ridge are major factors for the future implanting, the RESORBA® DENTAL material is used with aim to save the alveola for further implanting of the same.

Material and methods: We show a few cases in which RESORBA® DENTAL material was used, after extraction of the maxillary incisives. After the successful osteointegration of the material in the jaw bone, dental implant was placed and after four months of the procedure, a dental prosthetic construction was made. Osteointegration of the material was determined according to objective clinical examination of the patient, the subjective symptoms and RTG. In the meantime while waiting, for the esthetic moment the empty space is filed with temporary prosthetic construction.

Results: The alloplastic material has remarkable attributes of defending the alveolar ridge from atrophy, because of that the healing of the alveola went very good. Post extraction complications in our cases were missing and not evidenced. The height and the width of the ridge were on satisfying level and we had successful implanting.

Conclusion: With RESORBA® DENTAL material, bone resorption is prevented and we have many benefits:
The extraction wound heals faster
The material provides stability of the blood coagulum (no bleeding)
Long-range success of the dental construction.

ДЕТСКА И ПРЕВЕНТИВНА СТОМАТОЛОГИЈА

IN VITRO ЕВАЛУАЦИЈА НА МИКРОПРОПУСТЛИВОСТА НА ФИСУРЕН ЗАЛЕВАЧ И РЕСТОРАТИВЕН МАТЕРИЈАЛ УПОТРЕБЕН КАКО ЗАЛЕВАЧ

Либурн Куртиши
Мира Јанкуловска; Мери Павлевска; Соња Апостолска;
Весна Амбаркова; Марија Јанкуловска

АПСТРАКТ: Маргиналната адаптација на залевачите е екстремно важен фактор во превенирањето на денталниот кариес. Ретенцијата и добрата адаптација на залевачот со оклузалната површина на емајлот се од суштинско значење за нивниот успех.

Цел: Целта на овој труд е да се оцени и спореди микропропустливоста на фисурен композитен залевач и ресторативен компомерен материјал.

Материјал и метод: Се спроведе in vitro истражување во кое беа употребени 30 екстрахирани премолари и трети молари поделени во две групи. Првата група ја сочинуваа заби кои беа залеани со флуориран композитен залевач (Helioseal-F, Ivoclar Vivadent AG, Liechtenstein) додека втората група ја сочинуваа заби кои беа залеани со ресторативен флуориран компомерен материјал (Dyract XP, DENTSPLAY De Trey GmbH Konstanz, Germany).

Резултати: Дескриптивната статистика на микропропустливоста покажа просечна вредност, mean score=0.73, за забите од првата група и просечна вредност, mean score=0.80, за забите од втората група. Разликата во степенот на микропропустливост меѓу забите од двете групи не е сигнификантна за p>0,05(p=0,80) иако кај забите од втората група таа е поголема во однос на микропропустливоста кај забите од првата група.

Заклучок: Композитниот залевач покажа најнизок степен на микропропусливост во споредба со компомерниот материјал применет како залевач, поради што флуорираниот композитен залевач се препорачува како прв материјал за избор во постапките на залевање на фисурите. Меѓутоа, земајќи ја во предвид анализата на резултатите и присуството на флуорот во реставративниот компомер, се препорачува неговата употреба како алтернативен материјал во превенцијата на денталниот кариес.

Клучни зборови: Микропропустливост, превенција, фисури и јамички, материјали за залевање, композит, компомер

PEDIATRIC AND PREVENTIVE DENTISTRY

IN VITRO EVALUATION OF MICROLEAKAGE OF FISSURE SEALANT AND RESTORATIVE MATERIAL USED AS SEALANT

Liburn Kurtishi
Mira Jankulovska; Meri Pavlevska; Sonja Apostolska;
Vesna Ambarkova; Marija Jankulovska

ABSTRACT: The ability for marginal adaptation of the sealants is extremely important element in prevention of dental caries. Retention and good adaptation of the sealant with the occlusal surface of the enamel is the essence for their success.

Background and Objectives: The purpose of this study was to evaluate and compare microleakage of composite based fissure sealant and restorative compomer material.

Materials and Methods: We will conduct an in vitro study with 30 premolars and molars, divided in two groups of 15 samples for each group. Group-I: Fissures sealed with composite based fissure sealant (Helioseal-F, Ivoclar Vivadent AG, Liechtenstein).Group-II: Fissures sealed with restorative compomer material (Dyract XP, DENTSPLAY De Trey GmbH Konstanz, Germany).

Results: Descriptive statistics for microleakage resulted with mean score=0.73 for the first group and mean score=0.80 for the second group. The difference of microleakage level between the samples of two groups is not significant, p>0,05(p=0,80), although the samples of the second group demonstrate high level of microleakage compared with samples of the first group.

Conclusion: The composite based sealant demonstrated the lowest level of microleakage compared with the restorative compomer material used as fissure sealant. This is the reason for recommendation of using the composite based sealant as material of choice for fissure sealing procedure. Taking in consideration the results and releasing fluoride ability of the restorative compomer, we recommend the use of the restorative compomer as alternative material in prevention of dental caries.

Key words: Microleakage, prevention, pit and fissures, sealing materials, composite, compomer..

ПРИМЕНА НА ICON ВО ТЕРАПИЈАТА НА БЕЛИТЕ ДАМКИ НА ЗАБИТЕ ПОСЛЕ ОРТОДОНТСКИ ТРЕТМАН (ПРИКАЗ НА СЛУЧАЈ)

Костадиновска Е.,
Саракинова О., Димитроска С., Поп-Стефановска М., Апостолска Еленчевска С., Јанкуловска М., Стојановска В., Омерагиќ А., Ренџова В.

Вовед
Белите дамки на забите се резултат на деминерализација на забната глеѓ. Фиксно-ортодонтскиот третман може да биде причина за појава на белите дамки, најчесто поради нередовното и неправилно одржување на оралната хигиена.

Цел
Да ги остраниме белите дамки со примена на ICON (инфилтративен концепт) по ортодонтскиот третман.

Материјал и метод
Кај 17 годишна пациентка по спроведен ортодонтски третман со фиксни протези беа дијагностицирани бели дамки на фронталните заби. Промените беа третирани со минимално инвазивна техника со примена на ICON (инфилтративен концепт) произведен од DMG America. Постапката на апликација е многу едноставна, без препарација, без анестезија и во една посета. По претходно професионално отстранување на меките наслаги од забите и обезбедување на суво работно поле аплициравме Icon-Etch за време од 2 минути. Потоа 15% хлороводородната киселина се испира со вода во траење од 30 секунди и суши со воздух. Следниот чекор е користење на Icon Dry, 99% етанол, се остава 30 секунди на лезијата и се суши. Ако со оваа постапка дамката исчезне одиме кон третиот чекор, ако не, се враќаме чекор назад. Во нашиот случај, продолживме со апликација на Icon-инфилтратот во период од 3 минути, го отстрануваме вишокот, го полимеризиравме, финиравме и полиравме.

Резултат
Во период од 15 минути и во една посета беа истовремено третирани сите фронтални заби со бели дамки.

Заклучок
Примената на ICON е брза процедура која не бара анестезија или препарација на кавитет. Тоа е минимално инвазивна техника која им овозможува на стоматолозите да ги третираат сите лезии кои не се доволно напреднати за поинвазивни процедури, а со тоа повторно да ја вратат насмевката на своите пациенти, без разлика на возраста.

Клучни зборови: деминерализација, ICON, фиксно-ортодонтски третман

APPLICATION OF ICON TO TREAT WHITE SPOTS ON TEETH AFTER ORTHODONTIC TREATMENT (CASE REPORT)

Kostadinovska E.,
Sarakinova O., Dimitroska S., Pop-Stefanovska M., Apostolska Elencevska S.,Jankulovska M., Stojanovska V., Omeragic A., Rengova V.

Introduction
White spots on teeth are a result of demineralization of tooth enamel. Fixed-orthodontic treatment can be a cause of white spots, mostly because of the irregular and improper maintenance of oral hygiene.

Aim
To remove white spots using ICON (infiltrative concept) after orthodontic treatment.

Materials and Methods
For 17 year old patient after orthodontic treatment with fixed prostheses were diagnosed white spots on frontal teeth. For their therapy used minimally invasive technique using the resinous material with low viscosity so ICON (infiltrative concept) produced by DMG America. The procedure of application is very simple, without preparations, without anesthesia and with a visit. In earlier removal of soft plaque from teeth and provide a dry working area applied Icon-Etch (DMG America) for 2 minutes. Then 15% hydrochloric acid cleans with water for 30 seconds and dried with air. The next step is using Icon Dry (DMG America), 99% ethanol, 30 seconds left in the lesion and then dried. If this procedure stain disappear go to the third step, if you go back a step back. In our case we continued with the application Icon-infiltrate in time of 3 minutes remove the excess and polymerize. Then followed polishing.

Result
The result was achieved in 15 minutes and all the front teeth with white spots were also treated. The procedure was performed in one visit.

Conclusion
Application of ICON is procedure in our quest for microinvasive techniques in dentistry. For patients, it is a quick procedure that does not require anesthetic or preparations of the cavity. Infiltration is indicated for any age of patients due to the conservative nature of the preparation. It is a minimally invasive technique that allows doctors to treat all lesions that are not advanced enough for more invasive procedures, and again to restore the smile to their patients.

Key words: demineralization, ICON, fixed-orthodontic treatment

ЕВАЛУАЦИЈА НА ДЕНТАЛЕН И САЛИВАРЕН СТАТУС КАЈ ОБЕСИТНА V.S. ЗДРАВА ДЕТСКА ПОПУЛАЦИЈА

Саракинова О.,
Оџаклиевска С., ПопСтефанова М., Стојанова В.,Костадиновска Е.,
Јаневска С.,Потуровиќ Е.

Гојазноста–Obesitas е дефинирана е како мултифакториелна, базирана на генетски и бихевиорални фактори.

Нарушениот ритам, динамика и квалитет на внесената храна, поврзано со орално-хигиенските навики, претставува ризик фактор за зголемен дентален морбидитет.

Alm, Wendt, Koch et al, во 2008 година потврдуваат позитивна корелација меѓу денталниот кариес и BMI, вклучувајќи и навики за грицкање во раното детство, што е предиктор за развој на кариес во адолесценцијата.

Roberts, Wright et al во 2013 година нагласуваат дека контролата во консумацијата на ферментабилни јаглени хидрати во исхраната , во асоцијација со добра орална хигиена, може да ја редуцира инциденцата на дентален кариес кај гојазните деца.

Цел на трудот-Пилот студија во која ќе ги евалуираме саливарните и дентални параметри кај оваа таргет група, наспроти здравите деца.

Материјал и метод на работа-Податоците поврзани со КЕП индексот се нотирани во посебни картони по препорака на СЗО, исто како и податоците добиени од прашалникот по СЗО. Саливарните параметри се испитувани со методите на GC и тоа Saliva-check mutans, Saliva-check buffer и со користење на GC Tri plaque ID Gel за процена на плак индексот.

Резултати – Студијата е сеуште во тек. На крајот на испитувањето очекуваме потврда на хипотезата за позитивна корелација меѓу обеситетот и КЕП индексот кај испитаниците од испитуваната група, наспроти испитаниците од контролната група, како и значајна разлика во саливарните параметри.

Заклучок-Мултифакториелноста на заболувањето и потребата од дејствување во различни сегменти, налага стратегија за дејствување, со облигатно учество на стоматолози во стручниот тим.

Клучни зборови: Гојазност, Детска возраст, Дентален кариес, Плунка.

EVALUATION OF DENTAL AND SALIVARY STATUS IN OBESITY VS. HEALTHY CHILD POPULATION

Sarakinova O.,
Odzaklievska S., PopStefanova M., Stojanova V.,Kostadinovska E.,
Janevska S., Poturovikj E.

Obesity is defined as multyfactorial, based on genetical and behavioral factors.

Destroyed rhythm, dynamic and quality of the eaten food, connected with oral-hygienic habits, presents risk that influence for increased dental morbidity.

Alm, Wendt, Koch et al in 2008 confirm the positive correlation between dental caries and BMI including also habits for nibbling in early childhood, which predicts development of caries in teen age. Roberts, Wright et al in 2013 emphasize that the control of consumption of fermentable carbohydrates in nutrition, with association with high oral hygiene can reduce the incidence of dental caries on obesity kids.

Aim -The main goal of the research -study in which we will evaluate salivary and dental parameters on this target group versus healthy kids.

Materials and methods -Data connected with KEP (DMFT) index are noted on separate cards by recommendation of WHO, as well as the data get from the questionary by WHO. Salivary parameters are examined by the methods of GC or more precise Saliva-check mutans, Saliva-check buffer and by using GC Tri plaque ID gel for estimating plack index.

Results: The research is still on going. In the end of the research we expect confirmation of the hypothesis for positive correlation between obesity in KEP (DMFT) index on respondents from the targeted group, versus respondents from the controlled group, as well as the most important difference in the salivary parameters.

Conclusion: Multifactoriality of the diseases and the need of influence in different segments require strategy for action with necessary involvement of dentists in the expert team.

Key words: Obesity, childhood, dental caries, saliva.

АНГИОГЕНЕЗА И ЗАЗДРАВУВАЊЕ НА МЛАДИ ТРАЈНИ ЗАБИ

Сотировска Ивковска Ана
Георгиев Златко, Жабокова Билбилова Ефка, Амбаркова Весна, Ивковски Љубе

Цел Забната пулпа кај млади трајни заби претставува клинички предизвик за лекување преку васкуларизација и ангиоген потенцијал на ткивото. Ова истражување има за цел да ја прикаже ангиогенезата на клетките од хумана забна пулпа кај здрави и кариозно променети млади трајни заби преку експресија на хуман хематопоетски прогениторен клеточен антиген CD34.

Материјал и Метод Во оваа студија испитани се 30 хумани заби под 3 различни клинички состојби: здрави заби, плиток и длабок кариес. Забите беа екстрахирани и веднаш пресечени надолжно; пулпиното ткиво е екстирпирано и фиксирано во формалин 24 часа на 4°C. Примероците беа вкалапени во парафински блокчиња, според стандардна лабораториска постапка. Пресеците беа направени со 5 μm дебелина и пребоени со стрептавидин - биотин комплекс имунопероксидазна метода. За да се визуелизира васкуларизацијата на хумана дентална пулпа, ја испитавме експресијата на хуман хематопоетски прогениторен клеточен антиген CD34.

Резултати Резултатите покажуваат дека ангиогенезата на забната пулпа е процес кој е присутен кај здрави заби со ретки CD34 позитивни клетки. Кај кариозни заби овие клетки се соединуваат за да формираат нови васкуларни садови во внатрешноста на сврзното ткиво, и тие подоцна агрегираат со прогресијата на кариозниот процес. Перицитите беа вградени во ѕидовите на базалната мембрана на новоформираните микросадови.

Заклучок Оваа студија покажа дека присуството на позитивни CD34 ендотелни клетки открива дека има постојано приспособување на крвните садови, како одговор на функционалните потреби на забното ткиво и одржување на хомеостазата. Ендотелните клетки имаат клучна улога во имунолошките и воспалителните реакции, преку регулирање на движењето на лимфоцитите и леукоцитите во денталната пулпа.

ANGIOGENESIS AND HEALING IN IMMATURE PERMANENT TEETH

Sotirovska Ivkovska Ana
Zlatko Georgiev, Zhabokova Bilbilova Efka, Ambarkova Vesna, Ivkovski Ljube

Objective Dental pulp in immature tooth poses a clinical challenge and healing by vascularity and angiogenic potential of the tissues. This research aimed to characterize angiogenesis of human dental pulp cells in healthy and carious immature permanent teeth with the expression of the human hematopoietic progenitor cell antigen CD34.

Material and Method In this study we have examined 30 human teeth under 3 different clinical conditions: healthy teeth, shallow and deep cavities. Teeth were extracted and immediately cut longitudinally; pulp tissue was extirpated and fixed in formalin for 24 hours at 4 °C. The specimens were embedded in paraffin, according to standardized laboratory procedure. Sections were cut at 5 µm thicknesses and stained by the streptavidin - biotin complex immunoperoxidase method. To characterize the vascularization of human dental pulp, we examined the expression of the human hematopoietic progenitor cell antigen CD34.

Results The findings indicate that angiogenesis of dental pulp is process that is present in healthy teeth with single CD34 positive cell. In carious teeth these cells subsequently coalesce to form solid vascular cords inside the connective tissue, which later aggregate with the progression of the carious lesion. Pericites were embedded within the newly formed microvessels basement membrane.

Conclusions Present study demonstrated that presence of CD34 endothelial cells reveals the continuous adjustment of vessels in response to functional needs and dental tissue homeostasis. Endothelial cells play a key role in immune and inflammatory reactions by regulating lymphocyte and leukocyte movement into dental pulp.

EDS- КВАНТИТАТИВНА МИКРОАНАЛИЗА НА КАЛЦИУМ И ФОСФАТ ВО ИНИЦИЈАЛНА ЛЕЗИЈА НА ЦИРКУЛАРЕН КАРИЕС ПРЕД И ПО ТОПИКАЛЕН ФЛУОРИДЕН ТРЕТМАН

Олга Кокочева - Ивановска
Мира Јанкуловска, Марија Стевановиќ, Мери Павлевска, Весна Амбаркова, Драгица Глигорова

Цел на оваа студија е испитување на промените на минералниот состав во почетната фаза на циркуларниот кариес (иницијална лезија-бела дамка), пред и после спроведен топикален флуориден третман.

За реализирање на лабораториските испитувања, екстрахиравме млечни инцизиви во периодот на нивната физиолошка смена и формиравме три групи на примероци заби: I група - 10 максиларни инцизиви со иницијална лезија, II група- 20 здрави мандибуларни инцизиви и III група - 10 максиларни инцизии со иницијална лезија третирани со локален флуориден препарат (р-р аминофлуорид), еднаш неделно во период од шест месеци.

Лабораториските испитувања ги реализиравме на Институтот за здравствена дијагностика и истражувања во биомедицинските и природните науки, при Медицинскиот факултет во Ниш, со енергетско дисперзивен спектометар (EDS). Во ова испитување извршивме квантитативна микроанализа на промените во минералниот состав (Ca, P и нивниот однос Ca/ P).

Од севкупните EDS- анализи на минералниот состав кај поедините групи на примероци, констатиран е значаен ефект на топикалниот флуориден третман со зголемување на вредностите на калциумот и фосфатите во емајлот на забот, што укажува на значаен реминерализирачки процес кај иницијалната лезија. Во некои случаи е постигнат минерален состав на емајлот, слично како кај здрав заб.

Од ова се наметнува заклучокот дека навременото детектирање на овој кариес во неговиот почетен стадиум познат како иницијална лезија –бела дамка (macula alba) и негово третирање со топикален флуориден третман во тој период, може да значи и потполна репарација.

EDS – QUANTITATIVE MICROANALYSIS OF CALCIUM AND PHOSPHATE IN THE INITIAL LESION OF A CIRCULAR CARIES BEFORE AND AFTER THE TOPICAL FLUORIDE TREATMENT

Olga Kokoceva-Ivanovska
Mira Jankulovska, Marija Stevanovic, Meri Pavlevska, Vesna Ambarkova, Dragica Gligorova

The main goal of this study is an examination of the changes of the mineral composition in the initial phase of a circular caries, before and after the topical fluoride treatment.

For the realization of the laboratory examinations, we extracted deciduous incisors in the period of its physiology change and three groups of teeth samples were made: I Group –ten maxillary incisors with an initial lesion, II Group -20 healthy mandibular incisors and III Group –ten maxillary incisors with an initial lesion treated by topical fluoride treatment (sol. Aminofluoride), once a week, during the period of 6 months.

The laboratory analysis completed within the Institute of Medical Diagnostics and Research in the Biomedical and Natural Sciences, at the Faculty of Medicine in Nis, by Energy Dispersed Spectrometer (EDS), included the quantitative microanalysis of the changes in the mineral composition (Ca, P in correlation to Ca / P).

The overall EDS – analysis of the mineral structure of some groups of samples show significant effect of the topical fluoride treatment which increases the presence of calcium and phosphate values in the dental enamel. That is significant remineralizing process in the initial lesion. In some cases the treated samples have obtained a mineral composition of the enamel very similar to the one of a healthy tooth.

However, the well timed detection of this caries in its initial stage, known as an initial lesion – white spot and the treatment with the topical fluoride treatment in that stage, could possibly mean a complete reparation.

ФИЗИОЛОШКИ ПРОЦЕСИ ВО ПУЛПАТА НА МЛЕЧНИТЕ ЗАБИ СО ТЕРМИНАЛНА РЕСОРПЦИЈА

Георгиев З,
Ковачевска И, Димова Ц, Сотировска-Ивковска А, Жабокова-Билбиловска Е

ВОВЕД: Испаѓањето на млечните заби се базира на физиолошка ресорпција на нивните корени, пред да настапи ерупцијата на нивните трајни заменици. Се работи за генетски детерминиран процес, кој е иницран и модериран од: притисокот на еруптирачкиот траен заб, како и зголемувањето на мастикаторните сили. Всушност отфрлањето на млечните заби е дисконтинуиран процес, со периоди на ресорпција на тврдите забни ткива, како и периоди на делумна репарација со со новоформирано цементоидно ткиво.

ЦЕЛ: Нашата цел се состоеше од истражување на денталната пулпа при процесите на отфрлање на млечните заби.

МАТЕРИЈАЛ И МЕТОД: Со ортодонтска индикација, а од здрави деца, беа екстрахирани пет некариозни млечни заби со напредната физиолошка ресорпција на корените. Веднаш по екстракцијата, секој заб беше потопуван во фиксир Bouin. После 24 часа, секој заб беше засекуван по надолжната оска со карборундум диск под млаз вода и преполовуван со кршење со пластичен инструмент. Денталната пулпа беше екскавирана и пак потопувана во фиксирот, а после седум денови беше подложена на конвенционална хистолошка обработка за светлосно микроскопско испитување.

РЕЗУЛТАТИ: Кај сите испитувани млечни заби со терминална ресорпција на корените, ресорпциониот орган од страната на пулпата содржеше одонтокласти (повеќејадрени гигантски клетки наречени - дентинокласти) и еднојадрени макрофаги, сместени во ресорптивни лакуни, во корелација со зоните на активна ресорпција. Ресорпциониот орган содржи исто така и фибробласти, неутрофили и мноштво крвни садови.

ЗАКЛУЧОК: Пулпата на млечните заби во фаза на терминална ресорпција на корените има активна улога.

PHYSIOLOGICAL PROCESSES IN DECIDUOUS DENTAL PULP PRIOR TO SHEDDING

Georgiev Z,
Kovacevska I, Dimova C, Sotirovska-Ivkovska A, Zabokova-Bilbilovska E

INTRODUCTION: Shedding of deciduous teeth are based on physiological resorption of their roots, prior to the eruption of their permanent successors. It is genetically initiated process, and it is moderated from: the pressure of the erupting permanent teeth, and increasing of the masticatory forces. In fact, shedding is an intermittent process, with periods of resorption on hard dental tissues, and periods of repair the some part of the resorbed tissues with new cementum-like tissue.

AIM: We aim to investigate the processes in deciduous dental pulp prior to shedding.

MATERIALS AND METHODS: Five caries free deciduous teeth with progressive physiological resorption were extracted for orthodontics reasons, from healthy children. Immediately after extraction, each tooth was stored in Bouin fixative solution. After 24 hours every tooth was cut perpendicularly to its long axis with rotating carborundum disc under water jet, and the separated halves were parted. Dental pulp was excavated and replaced in fixative, and after seven days was exposed of conventional histology procedure for light microscopic examination.

RESULTS: In all deciduous teeth prior to shedding, the resorption organ on pulpal side contained odontoclasts (multinucleated giant odontoclastic cells called – dentinoclasts) and mononuclear macrophages, embedded in resorption lacunas, and they were accompanied with active zones of resorption. Resorption organ has also fibroblasts, neutrophils, and many blood vessels.

CONCLUSSION: Deciduous dental pulp prior to shedding has a resorptive activity.

КОМПАРАЦИЈА НА ОРАЛНО-ЗДРАВСТВЕНИОТ СТАТУС И СТАВОВИТЕ КОН ОРАЛНОТО ЗДРАВЈЕ КАЈ 12-ГОД. ДЕЦА ОД ЈУГОИСТОЧЕН РЕГИОН

Билјана Гетова
М.Павлевска, О.Саракинова, Е.Созовска, С.Јаневска

ВОВЕД-КЕП и ОХИ индексите се два најраспространети квантитативни фактори за проценка на состојбата на забите и степенот на орална хигиена.Анкети со соодветни прашања,коректно пополнети,можат да ги појаснат клиничките резултати.

ЦЕЛ–Компарација на состојбата на оралното здравје кај испитаниците,со нивните навики и ставови за одржување на истото.

МАТЕРИЈАЛ И МЕТОД–Во стоматолошка ординација под професионално осветлување беа прегледани 115 деца на 12 годишна возраст од општина Валандово,со приближно иста полова застапеност,соодветно опфатени од урбано и рурално подрачје.За одредување на КЕП индексот се користеше тапа сонда и стоматолошко огледалце,а за полесна визуелизација на забните наслаги забите беа пребоени.Анкетните листови беа превземени од последното издание на СЗО-Базични методи за орално-здравствени истражувања(2013),кои беа адаптирани соодветно за анкетираната популација,а беа пополнувани во присуство на наставник и превентивен тим(педодонт и асистент).

РЕЗУЛТАТИ-Вредноста на КЕП индексот кај испитаниците изнесуваше 2.92,ОХИ индексот изнесуваше 1.14. 45% од испитаниците ретко имале забоболка во последните 12 месеци,а 30% од нив во истиот период посетиле повеќе од 4 пати стоматолог најчесто заради рутинска контрола и превентивен третман(52%).Испитаниците се изјасниле дека секој ден консумираат благи намирници(30%),пијат засладени сокови(27%),јадат грицкалки и друга леплива храна(48%) и пијат чај со шеќер(30%). 48% четкаат еднаш дневно,а 42% четкаат 2 или повеќе пати дневно. 100% користат четка и паста од кои 36% употребуваат и други помошни средства.

ЗАКЛУЧОК-Доследно применување на превентивните мерки од Националната стратегија,соодветна институционална подршка,соработка со педагозите и родителите би ја подигнало свеста кај децата за одржување на оралното здравје.

COMPARISON OF ORAL-HEALTH STATUS AND ATTITUDES TOWARDS ORAL HEALTH IN SCHOOLCHILDREN AT AGE 12 FROM SOUTH-EAST REGION

Biljana Getova
M.Pavlevska, O.Sarakinova, E.Sozovska, S.Janevska

INTRODUCTION-DMFT and OHI indices are two of the most important quantitative factors for assessing tooth condition and oral hygiene.Questionnaire with appropriate questions,correctly filled,-can clarify the clinical results.

OBJECTIVE-Comparison of the oral health status among schoolchildren,with their habits and attitudes to maintain it.

MATERIAL AND METHOD-In dental office under professional lighting were examined 115 schoolchildren at age 12 from municipality Valandovo,both sexes,from urban and rural areas .DMFT index was determined by using blunt probe and dental mirror,for easier visualization of dental plaque we use Plaque Agent.We conducted a poll using the Questionnaire according to WHO(Basic methods for oral health research, 5 edition-2013),which were adjusted accordingly by the target population. Questionnaires were filled by schoolchildren in the presence of a teacher and prevention team.

RESULTS-The value of DMFT index was 2.92,OHI index was 1.14;45% of schoolchildren rarely had toothache in the last 12 months;30% of them at the same time visited more than 4 times dentist mainly on routine control and preventive treatment (52%).Schoolchildren reported that daily consume sweet foods (30%);sugary drinks (27%);eat snacks and other sticky foods(48%); drink tea with sugar(30%).48% brush teeth once a day;42% brush two or more times daily.100% use toothbrush and toothpaste.36% from them use other aids for oral hygiene.

CONCLUSION-consistent implementation of preventive measures of the National Strategy by preventive teams,appropriate institutional support,collaboration with teachers and parents would raise awareness of schoolchildren to maintain oral health.

ЗАСТАПЕНОСТА НА ДЕНТАЛНИОТ КАРИЕС КАЈ 12-ГОДИШНИТЕ ДЕЦА ОД ВАРДАРСКИОТ РЕГИОН НА РЕПУБЛИКА МАКЕДОНИЈА

Амбаркова Весна [1],
Јанкуловска Мира[1], Олгица Кокочева-Ивановска[1], Драгица Глигорова[1],
Сотировска-Ивковска Ана [1], Стевановиќ Марија[1]

Цел:
Цел на оваа студија е да се одреди застапеноста на денталниот кариес кај 12-годишни деца (од шесто одделение) од Вардарскиот регион на Република Македонија.

Материјал и метод:
Во оваа студија на пресек, 85 12-годишни деца се селектирани од две централни и две подрачни основни училишта. Испитувањето е спроведено во текот на 2013 година, кај децата од централните училишта "Даме Груев" од Градско и Јордан Костантинов Џинот" од Велес и подрачните училишта "Тодор Јанев" од Мелница и "Даме Груев" од Виничани. Денталниот статус на учесниците во испитувањето се одредуваше со користење на дијагностичките критериуми за за кариесот, преку кариозните, екстрахираните и пломбираните заби (КЕП), од страна на двајца калибрирани истражувачи. Вредноста на p≤ 0.05 се сметаше за статистички значајна.

Резултати:
Вкупниот број на децата во примерокот беше 85, сочинувајќи 40 (47.1%) деца од женски и 45 (52.9%) деца од машки пол. Средната вредност на КЕП индексот изнесуваше 2.75, со стандардна девијација (SD) од 2.56. Сигнификантниот кариес индекс (SiC) изнесуваше 5.64. Застапеноста на децата без кариес беше 24.71%. Процентот на заби со нетретиран кариес или односот помеѓу забите со кариес и вкупниот КЕП изнесуваше 0.6368 (63.68 %).

Заклучок:
Застапеноста наденталниот кариес кај 12-годишните деца (шесто одделение) од Вардарскиот регион е умерена.

DENTAL CARIES EXPERIENCE AMONG 12-YEARS OLD CHILDREN IN THE VARDAR REGION OF THE REPUBLIC OF MACEDONIA

Ambarkova Vesna[1],
Jankulovska Mira[1], Kokoceva-Ivanovska Olguica[1], Gligorova Dragica[1],
Sotirovska-Ivkovska Ana[1], Stevanovic Marija[1]

Aim:
The aim of this study was to investigate dental caries experience among 12-years old children (sixth grades) from the Vardar region of the Republic of Macedonia.

Methods:
In this cross-sectional study, 90 (N=90) 12-years old children were selected from two central and two regional primary schools. The study was conducted during 2013 year, among the children from the central primary schools “Dame Gruev”- Gradsko and “Jordan Konstantinov Djinot”-Veles and the regional primary schools “Todor Janev”-Melnica village and “Dame Gruev”-Viničani village. Participants dental status was evaluated using the 1997 World Health Organization caries diagnostic criteria for Decayed, Missing or Filled Teeth (DMFT) by 2 calibrated examiners. P value ≤0.05 was considered statistically significant.

Results:
The total number of children in the sample was 85, comprising 40 (47.1 %) females and 45 (52.9 %) males. The mean DMFT was 2.75, with standard deviation (SD) of 2.56. Significant caries (SiC) index was 5.64. The prevalence of caries-free children was 24.71 %. The percentage of untreated caries or the ration of DT/DMFT was 0.6368 (63.68 %).

Conclusions:
Dental caries experience was seen to be moderate among primary school children (sixth grades) in Vardar Region of the Republic of Macedonia.



ВАША НАЈДОБРА ПРЕПОРАКА!

ШТО Е ЛАКАЛУТ?

Lacalut е оригинален германски производ од 1925 година, првично произведен во форма на прашок за орална употреба. Клучна активна супстанца е алуминиум лактат, кој поседува изразено адстрингентно дејство, а влијае и врз плак формацијата како и денталната хиперсензитивност.

Дејството на **Lacalut Activ** започнува веднаш по првата апликација.

Настапува осетно консолидирање на околузабното ткаење (”стегање”), а по 2-3 дена крварењето сопира. Продолжителна употреба на **Lacalut Activ** сосема го отстранува воспалението и трајно го претпазува развојот на гингвит и пародонтопатија.

КАКО ДЕЈСВУВА?

Lacalut Activ е ефикасен благодарејќи на 5-те активни состојки:

1. **Алуминиум лактат** - моќен адстригенс, го спречува крварењето, намалува депонирање на плаките и дентална преосетливост.

2. **Хлорхексидин диглуконат** - “златен стандард” за оралните антисептици, ги раствора создадените плаки и го попречува развојот на бактериите (особено Streptococcus mutans)

3. **Алантоин** - противвоспалителен и смирувачки ефект врз гингивите

4. **Бисаболол** - дополнителна дезинфекција и консолидација на меките ткива

5. **Алуминиум флуорид** - реминерализација на емајлот (клинички докажан синергистички ефект со алуминиум лактат и алуминиум хидроксид)

Во сите медицински забни пасти од **Lacalut** линијата е вграден висококвалитетен абразив на силициумова база кој ефикасно ги чисти создадените наслаги, без да го оштети забниот емајл

LACALUT®
компетентна нега на усната празнина

natusana
здрава навика

VII Конгрес на стоматолозите од Македонија со меѓународно учество
Охрид 11-14 Јуни 2015

VII Macedonian Dental Congress with International Participation
Ohrid 11-14 June 2015

ПОСТЕР ПРЕЗЕНТАЦИИ

POSTER PRESENTATIONS



Македонско стоматолошко друштво Macedonian Dental Society
www.msd.org.mk

ПРОТЕТИКА

ПРОТЕТИЧКО НАДОМЕСТУВАЊЕ НА ПРОГЕНИ ОКЛУЗАЛНИ ОДНОСИ

Јагода Бајевска,
Јана Бајевска, Биљана Бајевска Стефаноска

За успешна протетичка орална рехабилитација потребно е да се воспостават усогласени меѓувилични односи, физиолошка оклузија со максимална интеркуспидација на забите, односно воспоставување на биолошка и правилна функционална корелација на стоматогнатниот систем.

Целта на трудот е протетичко надоместување на изгубени џвакални единици при прогени оклузални односи кај возрасни пациенти.

Пациенти со прогени оклузални односи бараа надоместување на изгубени заби.
Кај пациентите оклузалните односи беа пореметени со обратен преклоп односно со вовлечен горен фронт. Кај една пациентка забните низи се разијдуваа, додека кај други пациенти постоеше вкрстен загриз во бочната регија со изразена абразија. Кај пациентите недостасуваа заби во горната вилица, што беше причина за потреба од нивно надоместување.

По спроведената оралнохируршка и пародонтолошка подготовка за да се добијат здрави пародонтални услови, санирани кариозни лезии, земени се отпечатоци, изработени се студио дијагностички модели, загризни шаблони со кои се одреди вертикалната димензија и моделите се фиксирани во артикулатор. На моделите се анализираше односот на горната и долната забна низа, оклузогингивалниот однос, студиска препарација и моделирање на заби.

Со подигнување на загризот делумниот недостаток на заби го надоместивме најпрво со привремени надоместоци, а потоа нив ги заменивме со дефинитивни фиксни изработки до висина на нормална централна оклузија, со што се корегира профилниот изглед на пациентите.

Случаите со прогени оклузални односи бараа студиозен пристап и протетичка рехабилитација за да се ублажи прогеничната физиономија, добивање на правилна функција, фонетика и естетика со подобрен профилен изглед на пациентот.

PROSTHODONTICS

PROSTHODONTIC RESTORATION IN PROGENY OCCLUSION

Jagoda Bajevska,
Jana Bajevska, Biljana Bajevska Stefanoska

For the successful prosthodontic oral rehabilitation, a proper intermaxillary relation, physiologic occlusion with maximum teeth intercuspidation must be achieved, i.e. creating a biologic and proper functional correlation of the stomatognathic system.

The aim of this paper is the prosthodontics restoration of lost masticatory units in adult progenic patients.

Progenic patients requested restoration of lost teeth. The patients had improper occlusion, with frontal crossbite. One female patient had open bite, and other patients had lateral crossbite and excessive tooth abrasion. The patients had missing maxillary frontal teeth, which was the main reason for their restoration.

After oral surgery, restorative and periodontal treatments were performed in order to achieve healthy periodontal conditions, impressions were made to fabricate study casts, bite patterns, in order to determine vertical dimension, and the casts were mounted into an articulator. The intermaxillary relation, occluso-gingival relation were analyzed on the casts. A study preparation and diagnostic wax-up was performed.

By increasing the bite height, the partial edentoulism was at first treated with temporary restorations, which were replaced with definitive restorations at the end, thus achieving normal centric occlusion and proper patient face profile.

Progeny patient cases require a thorough approach and prosthodontics rehabilitation to ease the progenic physiognomy, to achieve proper function and esthetics, with improved patient profile look.

ТЕМПОРОМАНДИБУЛАРНИ ПОРЕМЕТУВАЊА И ОРО-ФАЦИО/КРАНИЈАЛНА БОЛКА, -МУЛТИДИСЦИПЛИНАРЕН ДИЈАГНОСТИЧКИ И ТЕРАПЕУТСКИ ПРИОД

Зафировски М.[1]
Гугувчевски Љ.[1] Георгиев З.[1] Бешковска В.[2] Манев И.[3]
Матовска Л.[4] Зафировски Љ.[5]

Болката алармира, а активирајки одбрамбени рефлекси се стреми да превенира натамошно оштетување на ткива. За да се третира болка ефикасно, треба етиолошки правилно да се разграничи, што не е секогаш едноставно, заради многубројни клинички варијации и можности болката да ирадира од одонтогени структури во неодонтогени и обратно. Најчести причини за ОФ/К болка се: пулпо-дентални, перирадикуларни, темпоро-мандибуларни пореметувања-(ТМП), неурогени, васкуларни, рефлекторно-ирадира : од-очи, од-уши, од-рино-синуси, сијалолитиаза, од-тироидеа, кардиогена, абдоминална, итн .

Цел: ПРИКАЗ НА СЛУЧАЈ: 37 годишна жена со орофацијална болка, суспектна за одонтогена, која делумно регредираше после ескавација на дентален кариес уз ресторација, а натамошна регресија на болката следеше по третман на придружен апикален периодонтитис.Но остана крцкање и прескокање во темпоромандибуларен зглоб-(ТМЗ) потенцирано после мали трауми, уз болка особено при отворање и затворање на вилица, палпаторна осетливост, но и спонтана болка во мастикаторни мускули-(БММ) и ТМЗ. Болката ирадираше и: преаурикуларно, во уво, лице, долна вилица, врат, уз главоболка, а беа лимитирани и асиметрични движења на челуста уз абнормален оклузален сооднос. Следеше внимателно преиспитување на анамнестички, клинички и имиџинг наоди, провокациски тестови, неуролошка, психолошка и психијатриска евалуација, серолошки, хематолошки, ЕМГ,итн.Со конзервативен третман: интраорални-оклузиони-апликатори, физикална терапија, аналгетици, НСАИЛ, мускулни-релаксанти,итн., едукација и обука на пациент за: контрола на стегање и крцкање со заби-(бруксизам), да избегнува штетно гризење-предмети, уз психотерапија-(когнитивно-бихејвиорална, релаксациона терапија, трициклични антидепресиви); Се постигна задоволителна контрола на болката и други симптоми,а во план е ортодонтско-протетско корегирање на малоклузија итн.)

Заклучок: Орофацијална болка може да има многуструка, испреплетена-етиологија, по која треба внимателно, трпеливо да се трага, консултирајки различни специјалности уз мултидисциплинарна дијагностика и третман.

TEMPOROMANDIBULAR DISORDERS AND OROFACIAL/CRANIAL PAIN – MULTIDISCIPLINARY DIAGNOSTIC AND THERAPEUTIC APPROACH

***Zafirovski M.*[1]**
***Guguvchevski Lj.*[1] *Georgiev Z.*[1] *Beshkovska V.*[2] *Manev I.*[3]**
***Matovska L.*[4] *Zafirovski Lj.*[5]**

Pain alert, but activating defensive reflexes aims preventing further damage to the tissues. For efficiently treatment of pain, it should be etiologically correctly distinguish (which is not always simple), because of many clinical variations,and possibility of pain radiates from odontogenic to nonodontogenic structures and conversely. The most common reasons for the Orofacial/cranial-(OF/K)-pain are: dental, pulpal, peri-radicular, temporo-mandibular-disorders-(TMD), neurogenic, vascular, reflecting from: the-eyes, ears, rhino-sinuses, from:-thyroid, sijalolithiasis, cardiogenic, abdominal, etc. Aim: CASE REPORT: 37 year old woman with Orofacial-pain, (initially-suspected: odontogenic-origin), showed partial regression after dental-caries excavation with restoration,but further regression of pain followed treatment of apical periodontitis associated.

However remained crackling and skipping in temporomandibular joint-(TMJ),especially intensified after minor trauma,with pain especially when opening and closing the jaw,as well as palpable sensitivity,but also spontaneous pain in the masticatory muscles,and in-TMJ. Pain radiated: preauricular, to the eye, to ear, to lower-jaw, to neck, with headache. Asymmetric movements of the jaw were limited with abnormal occlusal ratio. Carefully following review of anamnestic, clinical and imaging findings, provocative tests, neurological, psychological and psychiatric evaluation, serological, haematological, EMG, etc. Underwent conservative treatment: intraoral-occlusive-applicators, physical therapy, analgesics, NSAIDs, muscle-relaxants,etc.,as well as education and training of the patient to control the tightness and gnashing of teeth-(bruxism),and avoid damaging biting-objects, with psychotherapy-(cognitive-behavioral, relaxation therapy, if necessary: tricyclic-antidepressants). We achieved satisfactory control of pain and other symptoms, but follows-prosthetic+orthodontic-correction of malocclusions,etc.).

Conclusion: Orofacial pain can have multiple and diverse intertwined etiology, for which should be carefully, patiently trace, consulting various specialties with multiple disciplinary diagnostic and treatment.

ТЕРАПЕВТСКИ ПРИСТАП НАПАЦИЕНТ СО TRISMUS - ПРИКАЗ НА СЛУЧАЈ

Автор-Билјана Капушевска
Коавтори- С.Панчевска, Н.Дребан, А.Мијоска, Б.Ѓорѓиева, К.Шуков

Цел на трудот претставува преку приказ на случај да се прикаже правилен протокол при поставувањедијагноза,планнатерапијаитерапијакајпациентикадештотемпоромандибуларната дисфункција дала компликации врз мастикаторната мускулатура со појава на trismus.

Заболувањето има нагол почеток и пациентот најчесто се буди ноќе во сон. Јаката болка е првиот симптом и е пропратена со отежнато отворање на устата.

Поставувањето дијагноза trismus не претставува проблем. За сигурност во нашиот случај ни послужи електромиографскиот преглед кој потврди засегната афекција на m.pterygoideus medialis et lateralis.

Следеше терапија врз пациентот која се состоеше: 800 mg Ibuprofen 3 пати дневно, Diazepam 5mg пред спиење и изработка на стабилизациски вметнувач (шина).

Улогата на вметнувачот е стабилизирање на мандибулата во однос на максилата преку неговиот терапевтски исход: привремен отстранлив контакт со забите што е идеално за мускулите и ТМЗ. На овој начин се постигнува миофасцијална релаксација пришто се намалува болката во мастикаторната мускулатура, ТМЗ и главоболката.

Пациентот се згрижува во моментот на појавата на заболувањето, а се прати секој ден во првите пет дена, а потоа еднаш неделно. Болката исчезнува веќе во вториот ден, отежнатото отворање на устата се намалува по една недела, а исчезнување на сите симптоми има по 21 ден. Вметнувачот (шината) се носи 6-12 месеци. Во нашиот случај, кај испитуваниот пациент целосен успех имавме по 7 месеци.

THERAPEUTIC APPROACH IN PATIENT WITH TRISMUS - CASE REPORT

Biljana Kapusevska
Sanja Pancevska, Nikola Dereban, Aneta Mijoska, Biljana Georgieva, Kristijan Shukov

Purpose of the paper is to display the correct protocol for establishing a diagnosis, treatment plan and therapy through case presentation of patients in which the temporomandibular dysfunction has affected the masticatory musculature by causing an occurrence of trismus.

The disorder has a sudden onset and the patient often wakes up at night in a dream. The severe pain is the first symptom and it is associated with difficult opening of the mouth.

Establishing a diagnosis trismus is not a problem. For being absolutely certain of the diagnosis in our case helped the electromyographic examination that confirmed the involved affection of the m. pterygoideus medialis et lateralis

The further therapy of the patient consisted of: 800 mg Ibuprofen 3 times a day, Diazepam 5mg before bedtime and fabrication of stabilization splints.

The role of the occlusal splint is stabilization of the mandible in relation to the maxilla through its therapeutic outcome: temporary removable contact with the teeth that is ideal for the muscle and the TMJ. In this way myofascial relaxation is achieved whereby the pain in the masticatory muscles, TMJ and headaches is reduced.

The patient is cared for at the time of the occurrence of the disorder, and is followed each day in the first five days and then once a week. The pain disappeares even in the second day, the difficult mouth opening is reduced by one week, and there is a disappearance of all symptoms after 21 day. The splint is worn 6-12 months. In our case a complete success in the treatment of the examined patient we had in 7 months.

ИЗРАБОТКА И ТЕРАПИЈА СО МЕКИ ОКЛУЗАЛНИ ВМЕТНУВАЧИ (ШИНИ) ВО СЕКОЈДНЕВНАТА СТОМАТОЛОШКА ПРАКТИКА

Капушевска Билјана,
Дребан Никола, Кристина Митич, Драган Петровски, Флорент Бафтијари
Наташа Ставрева, Весна Јуруковска

Меки оклузални вметнувачи претставуваат средства за оклузална рехабилитација, кои кај пациентите се изработуваат за превенција од појавата на забна атриција.

Цел на труд претставува приказ на изработка,терапија и резултати од меките вметнувачи кај пациенти со индикации за превенција на забните површини од атриција.

Како материјал за работа се 80 пациенти од секојдневното работење кои беа со клинички знаци на атриција,но без пореметувања во ТМЗ и мастикаторната мускулатура.По анамнезата и клиничкиот преглед, се пристапуваше кон изработка на меки оклузални вметнувачи (шини). За изработката е потребен мек поливинил материјал, кој се адаптира на работниот модел добиен од претходно земен анатомски отпечаток. Потоа е потребен апарат којшто работи под дејство на вакуум и инфрацрвена светлина. По предавањето на вметнувачите кај пациентите, за временски периоди на контрола ги поставивме: по 1,3 и 6 месеци. На контролните прегледи освен клинички преглед на забните површини,имаше задолжителен преглед на ТМЗ и мастикаторната мускулатура.

Од анализата на испитувањата, дојдовме до резултати дека кај сите испитувани пациенти 80 (100%), степенот на атриција е еднаков во испитуваните периоди. Со тоа ја потврдивме превентивната улога на меките вметнувачи ,пришто не влијаат на ТМЗ дури и на патолошки притисок врз зглобниот диск , а и дека не дејствуваат ниту на релаксација на мастикаторната мускулатура.

Сите сознанија не доведоа до заклучок дека кај секој пациент кадешто се појавиле првите знаци на атриција, за превенција од прогредирачкиот процес, потребна е изработка на меки оклузални вметнувачи (шини).

FABRICATION AND TREATMENT WITH SOFT OCCLUSAL SPLINTS IN EVERYDAY DENTAL PRACTICE

Biljana Kapushevska
Nikola Dereban, Kristina Mitic, Dragan Petrovski, Florent Baftijari, Natasha Stavreva, Vesna Jurukovska Shotarovska

Soft occlusal splints represent devices for occlusal rehabilitation that are fabricated on patients for prevention of dental attrition.

The purpose of the paper is a display of the necessity for mandatory fabrication of soft occlusal splints in patients that have need for prevention of the tooth surfaces from attrition.

There are 80 patients from the everyday practice that were used as a material for work and which exhibited clinical signs of attrition, without any symptoms of disorders in the TMJ or the masticatory muscles. After the collection of anamnestic data and the clinical examination, fabrication of soft occlusal splints was being preformed. Soft polyvinyl material was used for the process of occlusal splint fabrication that was being molded on a working dental model casted from a previously recorded anatomic impression of the patient's teeth. An apparathus that functions with the use of infrared light and vacuum was needed during the fabrication. After the delivery of the occlusal splints, time intervals were determined for control appointments after 1,3 and 6 months on which the TMJ and the masticatory muscles were examined.

From the analysis of the preformed examinations, we arrived at results that in all of the examined patients, 80 (100%), the level of attrition is the same in all investigated periods. Thus we confirmed the preventive role of the soft occlusal splints, and in this way we confirmed that they do not affect the TMJ, not even the pathological pressure in it, as well as the articular disk, and they don't influence the masticatory muscles or even cause any muscle relaxation.

All comprehensions led us toward a conclusion that a fabrication of soft occlusal splints is necessary in any patient that suffers early signs of attrition, for the prevention of the ongoing process.

ПРИМЕНА НА ФЛЕКСИБИЛНИ ПРОТЕЗИ КАЈ РАЗЛИЧНИ ВИДОВИ ПРОТЕТИЧКИ РЕШЕНИЈА

Сашо Еленчевски
Надица Јанева, Р. Живковиќ З. Масларевски

Еластичните или флексибилни протези се можни решенија кај сите видови парцијална беззабност.Се смета дека тие претставуваат одлична замена за металните конструкции, естетски задоволуваат, лесни се, претставуваат и алтернатива во протетичките решенија кај случаите со алергија кон протетичките помагала изработени од полиметилметакрилат.

Цел на овој труд е да се прикажат можните протетички решенија со еластични протези кај ралични видови беззабност, примената кај Stomatitis protetica, поднесливоста од страна на пациентите, како и евентуалните недостатоци на истите.

Материјал претставуваа пациенти со различен распоред на преостанати заби, како и случаи со докажана преосетливост кон некоја од компонентите во денталната легура.Субјективниот наод беше земен во предвид.

Во основа, со оглед на тоа дека не постои идеален материјал за секое протетичко решение, еластичните протези претставуваат едно од можните решенија кај случаите со преосетливост кон некој од составните делови на скелетираната или класично изработената протеза.

И покрај тоа што и еластичните протези имаат свои недостатоци, нивната можна примена кај секој случај на парцијална беззабност исто како и скелетираните протези, како и поднесливоста од страна на пациентите, придонесува за нивна се почеста примена.

FLEXIBLE DENTURES IN DIFFERENT PROSTHETIC SOLUTIONS

Elenchevski S.
Janeva N., Zivkovic R. Maslarevski Z.

The elastic or flexible dentures are possible solutions for all types of partial edentulism. They are an excellent alternative to cast metal partials (aesthetically more pleasing and light weight) and alternative prosthetic solution in cases of allergy to dentures made of polymethyl methacrylate.

The aim of this paper is to show the possible prosthetic solutions with elastic dentures in differnt types of edentulism, their use at patients with denture stomatitis, tolerability by patients and eventual disadvantages.

We report cases with different schedules of remaining teeth and patients with proven hypersensitivity to some of the components of the dental alloy. Subjective findings were include.

Since there is no ideal material for each prosthetic solution, elastic dentures represent a possible choise in cases of hypersensitivity to any of the components of the cast metal frame or acrylic resin dentures.

Although elastic dentures have their disadvantages, their possible application in every case of partial edentulism same as metal-based dentures contributes to their frequent application.

ХИПЕРТРОФИЧНА ГИНГИВА КАЈ НОСИТЕЛИ НА МОБИЛНИ ПРОТЕЗИ

Сашо Еленчевски
Н, Јанева, М. Пеева И. Станчиќ

Хипертрофичната гингива често пати има различна етиологија.Таа состојба може да биде минлива во период на бременост, може да се појави кај конгенитални аномалии, системски заболувања, но и како последица на влијанието на денталната протеза

Мобилните протетички помагала постојано ја иритираат оралната слузокожа.Ова посебно се однесува на протезите кои се користат долг временски период, со лошо воспоставен или пореметен меѓувиличен сооднос, лоша оклузија, како и во случаите каде после различни видови решенија од парцијални протетички помагала со повеке репаратури се преминува во тотални протези.

Цел на овој труд е преку наши искуства да се согледаат можностите за протезирање кај случаите со хипертрофична гингива и негативните ефекти од оваа состојба во понатамошната протетичка терапија.

Материјал претставуваа пациенти со хипертрофија на гингивата, носители на мобилни протетички помагала со различни видови баззабност.

Преку наши случаи прикажани се протетички решенија кај пациенти кои се подложиле на гингивектомија, како и случаи каде се изработени протетички помагала без хируршка интервенција. Кај последниве, дури и идеално изработените протези постојано ке бидат подложни на движења во повеке правци, правејќи постојана иритација на оралната слузокожа, со слаба ретенција, губење на вакуум итн

GINGIVAL HYPERTROPHY IN REMOVABLE DENTURE WEARERS

Saso Elencevski
N. Janeva, M. Peeva, I. Stancic

Gingival hypertrophy may be caused by a multitude of factors. The condition can be caused by medications, a systemic disease, poor oral hygiene, during pregnancy, but also as a consequence of dental prosthesis.

Removable dentures constantly irritate oral mucosa. This applies particulary to long term denture wearers with poor established or disturbed intermaxillary relation, poor occlusion and in cases with partial denture wearers with many repairs.

The aim of this paper is to present our experiences to consider the possibilities in cases with gingival hypertrophy and possible negative effects of this condition in future prosthetic therapy.

In this paper we report clinical cases with gingival hypertrophy in removable denture wearers with different types of edentulousness.

Our cases presented prosthodontic solutions for patients following gingivectomy and cases where surgical procedure was not held . Even perfectly made dentures will constantly be exposed to movements in several directions, making constant irritation of oral mucosa, low retention, loss of vacuum etc

ТРЕТМАН НА ПАЦИЕНТ СО ГЕНЕРАЛИЗИРАНА ХИПОПЛАЗИЈА НА ТВРДИ ЗАБНИ СТРУКТУРИ

Ивана Папиќ
Гордана Ј. Атанасовски, Буњамин Џафери, Е.Тртовац, Ј.Ушковска, Д. Андоноска

ВОВЕД:Неправилностите во структурата на тврдите забни субстанци е последица на пореметувањата кои се случуваат за време на нивното создавање (апозиција, минерализација и матурација).Причинета од различна етиологија : општи фактори-ситемски заболувања и дефицитарна исхрана,локални фактори.,интоксикација-флуороза,и наследна-идиопатска етиологија.

ЦЕЛ: Максимално искористување на преостанатите тврди забни структури(radix dentis) за изработка на функционална-естетска фикснопротетска конструкција со која се овозможи враќање на самодовербата и ресоцијализацијата на младата индивидуа во општеството.

МАТЕРИЈАЛ И МЕТОД: Пациент на 22 годишна возраст кој анамнестички дава податок дека од најрана возраст долготрајно боледувал од бронхопнеумонија и се лекувал интрахоспитално со тешка антибиотска терапија(аминогликозиди,тетрациклини) која се смета дека е причина за хипоплазија на млечната и трајната дентиција.

Кај пациентот се направени следните испитувања и иследувања :
-детален клинички преглед, анамнеза и орален статус,
-RTG Panoramix
-Виталитет на забите со Виталион

Третман: Прва фаза:- целосно отстранување на кариозните маси
Втора фаза:- целосен ендодонтски третман
Трета фаза:-изработка на 8 леани надоградби
Четврта фаза:-изработка на металкерамичка фикснопротетска конструкција

РЕЗУЛТАТИ: По изработката на конструкцијата пациентот е редовно контролиран .Постигната е оптимална естетика, џвакално-фонетска функција и како значаен момемнт да се потенцира е враќањето на самодовербата на пациентот.

ЗАКЛУЧОК:- Исцрпната анамнеза и статус на пациентот е клучна за откривање на основната причина за болеста.
-индикациите за екстракција на забите да се сведе на можен минимум
-Максималното искористување на преостанатиот забнопотпорен апарат која овозможува изработка на функционална и естетска фикснопротетска конструкција.

TREATMENT OF PATIENTS WITH GENERALIZED HYPOPLASIA OF HARD TOOTH TISSUES

Ivana Papic
Gordana J. Atanasovski, Bunjamin Jaferi, E. Trtovac, J. Uskovska, D. Andonoska

INTRODUCTION: Irregularities in the structure of hard tooth tissues is the result of disorders that occur during their maturation (apposition, mineralization and maturation). Different etiology: general factors, deficient diseases and nutrition, local factors, Intoxication, fluorosis, and hereditary, idiopathic etiology could be the reason for hypoplasia.

OBJECTIVE: Maximum use of remaining hard tooth tissues (radix dentis) for making functional and aesthetic fix- prosthetic construction that allow the return of confidence and re-socialization of the young person.

MATERIAL AND METHODS: 22 years old patient who has suffered from bronchopneumonia in the earliest age and was treated intrahospitaly with heavy antibiotics (aminoglycosides, tetracyclines) . This is considered to be the cause of hypoplasia in primary and permanent dentition.

Following tests and examinations were made:
- detailed clinical examination, oral history and status,
-RTG Panoramix
-examination of teeth vitality with Vitalion

Treatment: First phase: - complete removal of caries
Second phase: - a full endodontic treatment
Third stage: modeling 8 molded post and cors
Fourth stage: drafting metal ceramic construction

RESULTS: After completing of the construction the patient was regularly controlled. Optimal aesthetic was achieved, as well as masticatory and phonetic function and of great importance is to emphasize the return of patient's confidence.

CONCLUSION: Comprehensive anamnesis and patient's status is crucial for the detection of the underlying cause of the disease. The indications for extraction of teeth have to be reduced to the minimum maximum. Utilization of the remaining tooth supporting tissues enables creation of functional and aesthetic fix-prosthetic construction.

ДИСТРИБУЦИЈА НА ОКЛУЗАЛНИ СИЛИ КАЈ МПП СО СЛОБОДНИ СЕДЛА СПОРЕД МКЕ

Панчевска Сања[1],
Кокаланов Ѓорѓи[2]

Дистрибуцијата на оклузалните сили врз потпорните ткива, резидуалниот алвеоларен гребен и ретенциските заби, кај парцијално беззабни пациенти е значајна при планирањето на протетичките надоместоци.

Целта на овој труд е да се прикаже дистрибуцијата на оклузални сили кај мандибуларна МПП со обострано терминални протезни седла преку анализата со МКЕ.

Изработен е 3Д компјутерски модел на мандибуларна Кенеди I класа со гранични заби 44; 33. Изработена е комплексна протеза каде на забите 44;43 и 32; 33 се изработени металкерамички коронки поврзани во блок и екстракоронарен резилиентен атечмен и лингвален стабилизатор и соодветна МПП на метален скелет. Направена е нелинеарна анализа на дистрибуцијата на силите и напрегањата со помош на МКЕ. Симулирани се вертикални оклузални сили со јачина од 5 до 200N кои делуваат едностранo и двострано.

Независно од местото на делување на силата врз МПП, најголем процент на дистрибуирана сила врз ретенциските заби е регистрирана кога силата делува на мезијалната третина на седлата (едностранo или обострано), а најмал кога делува на средните третини. На збите од спротивната страна не се пренесува сила. Најголемо оптоварување на виличниот тегмент, независно од должината на седлото, при едностранo и двострано оптоварување, е регистрирана кога силата дејствува на средната третина од седлото.

Клучни зборови: анализа со конечни елементи, оклузлни сили, мобилни парцијални протези, екстракоронарни атечмени

OCCLUSAL FORCE DISTRIBUTION IN RPD WITH FREE END SADDLES BY FEA

Panchevska Sanja[1],
Kokalanov Gorgi[2]

Occlusal force distribution on denture supporting tissues, the residual alveolar ridge and abutment teeth, in partial edentulous patients is of great importance for treatment planning.

The aim of this survey is to evaluate the occlusal force distribution of mandibular RPD with both terminal denture saddles by FEA.

3D computerized model of mandibular Kennnedy I class with border teeth 44; 33 was created. We designed a complex denture with a metal-framework RPD on the edentulous mandible and metal ceramic connected crowns on 44; 43 and 33; 32. The crowns were made with resilient extra-coronary attachment and lingual stabilizer. Simulated vertical occlusal force, between 5N and 200N, was applied on the free end saddles. The simulation covered one-sided, as well as two-sided force appliance on the RPD. Non-linear FEA of force distribution and stress analysis were conducted.

Regardless the location of the force, the biggest percent of force distributed on the abutment teeth was registered when force was applied on the mesial third of the saddle (both, one and two sides of RPD), whereas the biggest present of force distributed on the residual alveolar ridge was registered for force applied on the middle third of saddle.

Keywords: finite element analysis, occlusal force, removable partial denture, extra-coronary attachment

ПРОТЕТИЧКА РЕХАБИЛИТАЦИЈА КАЈ ОНКО-ХИРУШКИ ТРЕТИРАНИ ПАЦИЕНТ - ПРИКАЗ НА СЛУЧАЈ

Панчевска С[1]
Панчевски Г[2], Грчев А[2], Еленчевски С[1].

Целта на овој труд е да се прикаже една од можностите за протетичка рехабилитација на пациенти со орален карцином по извршена ресекција на мандибулата.

Прикажан е случај на пациент со сублингвален планоцелуларен карцином во фронтална регија кај кој е извршена маргинална ресекција на мандибулата во фронтална регија и билатерална вратна дисекција. По спроведениот онколошки третман пациентот е упатен на Клиниката за мобилна стоматолошка протетика. При прегледот кај пациентот е констатирана парцијална беззабност во пределот на мандибуларните инцизиви со дел од алвеоларниот процесус, како и отсуство на дел од коскената потпора на мезијалните ѕидови на корените на мандибуларните канини кај кои не беше регистрирана луксација. Изработена е металкерамичка фикснопротетичка конструкција со посебен акцент на розевата естетика со цел на пациентот што поскоро да му се овозможи воспоставување на нормална функција на стоматогнатиот систем.

Желбите на пациентот можат да бидат лимитирачки фактор во изборот на третманот на парцијалната беззабност. Понекогаш наједноставниот приод, сфатен како компромисно решение може да понуди успешна протетичка рехабилитација на пациентот како од функционален така и од естетски аспект.

КЛУЧНИ ЗБОРОВИ: орален карцином, сублингвален планоцелуларен карцином, протетичка рехабилитација

PROSTHETIC REHABILITATION IN ONCO-SURGICAL TREATED PATIENTS – CASE REPORT

Panchevska S[1].,
Panchevski G[2], Grchev A[2]., Elenchevski S[1].

The aim of this study is to show the prosthetic rehabilitation opportunities for patients with oral carcinoma after a mandibular resection and oncology treatment.

A marginal resection of the frontal region of the mandible, as well as a bilateral neck dissection was made to a 53-years old male patient who had a sublingual squamous cell carcinoma. After the oncology treatment the patient was sent to the Clinic for removable prosthodontics. The investigation showed that the mandibular incisors with part of the alveolar bone were missing. Despite the mesial alveolar wall of the mandible canines were missing, no luxation of the teeth was registered.

A metal ceramic bridge with an accent on the pink aesthetic was made in order to normalize the function of the stomatognathic system as soon as possible.

Patient's wishes could be a limitation factor for the treatment choice in partially edentulous patients. Sometimes a compromised solution, may turn out to be the easiest, functional and aesthetic, approach in the prosthetic therapy.

Keywords: oral carcinoma, sublingual squamous cell carcinoma, prosthetic rehabilitation

ДИСТРИБУЦИЈА НА ОКЛУЗАЛНИ СИЛИ КАЈ БЕЗЗАБНА МАНДИБУЛА

Перић Мирјана,
Живкович Р, Станковиќ Г, Николиќ Б

За да постои функционална ефикасност тоталните протези треба да се стабилни при џвакање. Позицијата на оклузалниот контакт, големината на протезната база и обликот на резидуалниот алвеоларен гребен влијаат врз стабилноста на тоталната протеза.

Цел: целта на овој труд е да се испита влијанието кое го има обликот на протезата врз позицијата на напрегањето кај беззабната мандибула и како обликот на долниот резидуален алвеоларен гребен влијае наретенцијата и стабилизацијата на тоталната протеза.

Испитувањето е направено на компјутерска симулација со помош на анализа со конечни елементи. Изработени се три модели на долен резидуален алвеоларен гребен со различен облик. На трите модели беше симулирана вертикална оклузална сила од 100N во пределот на централните контакти. Напрегањата и деформациите кои се јавуваат беа анализирани со КЕ во Work bench пакетот. Најголемото напрегање кај првиот модел изнесува 5.83x107Pa.

Заклучок: Обликот на резидуалниот алвеоларен гребен влијае на сликата на напрегањата и деформациите кај беззабната мандибула.

Клучни зборови: беззабна мандибула, тензија, анализа со конечни елементи

DISTRIBUTION OF OCCLUSAL FORCES AT TOOTHLESS MANDIBLE

Peric Mirjana*,
Živkovic Rade*, Stankovic Gordana**,Nikolic Biljana***

In order to function effectively, complete denture has to be stable during chewing. The location of the occlusal contact, the size of the basis of the denture and the shape of the residual ridge effect the stability of the total mandible.

AIM: The objective of the paper was to examine the influence the shape of the denture has on the allocation of the tension on edentulous mandible and how the shape of the lower residual alveolar ridge influences on the retention and stability of the complete mandibular denture.

The research was conducted by Finite elements analysis (FEA) in computer simulation of in vitro. Three different models of the shape of the lower residual alveolar ridge (RAR) have been made. The occlusal loading of 100N has been applied in the form of the vertical force on the place of realization of the central contacts with each of the three models.

The calculation of the tension and deformity has been conducted in the packet program for FEA ANSYS Work bench. The maximum tension with model 1 is 5.83×10 7 Pa. The calculation of model 2 has shown a great value A of deformations that implies that the total mandibular denture has no real stable prop and that complete mandibular denture is moving on muco - osseal base under the influence of the outer loadings. The maximum value of the tension with model 3 is 5.05×10 7 Pa.

CONCLUSION: The shape of the residual alveolar ridge influences on the image of the tension states and deformations of the edentulous mandible.

Keywords: edentulous mandible, tension, Finite elements analysis

ПРЕДОПЕРАТИВНО ПЛАНИРАЊЕ И ИЗРАБОТКА НА МАКСИЛОФАЦИЈАЛНИ ПРОТЕЗИ КАЈ ПАЦИЕНТИ СО ПОТЕШКИ ХИРУРШКИ ИНТЕРВЕНЦИИ ВО ОРОФАЦИЈАЛНАТА РЕГИЈА

А.Ангеловска,
Ас. Д-р С.Богдановски, Ас. Д-р П.Серафимовски, Ас.Д-р Б. Богдановска

Изработката на максилофацијалните протези (оптуратори) кај пациентите со хируршки интервенции претставува проблем, но и предизвик за терапевтите. По хируршките интервенции пациентите претежно се јавуваат за изработка на протетски помагала во тешка и истрауматизирана состојба, често кахектични поради отежнатата исхрана, со отежнато отворање на устата и со очекување што поскоро да се здобијат со протези-оптуратори.

Целта на нашиот труд е да се укаже дека предоперативното планирање и изработката на максилофацијалните протези пред хируршките интервенции дава подобри резултати во смисла на можност со мали корекции на протезите,пациентите по операциите веднаш да ги добијат своите протетски помагала.

Во соработка и консултации со хирурзите од Клиниката за максилофацијална хирургија изработивме оптуратор протези кај тројца пациенти пред хируршка интервенција, како и кај пациенти по извршени хируршки интервенции.

Пациентите со изработени протези пред интервенцијата, кои со мали корекции ги добиваат оптураторите веднаш по оперативниот зафат се позадоволни и побрзо почнуваат да се адаптираат на протетските помагала од естетски и функционален аспект.

PRESURGICAL PLANNING AND FABRICATION OF MAXILLOFACIAL DENTURES IN PATIENTS WITH SEVERE SURGERY IN THE OROFACIAL REGION

As.D-r A.Angelovska,
As.D-r S. Bogdanovski, As.D-r P.Serafimovski, As.D-r B.Bogdanovska

Maxillofacial dentures (opturators) fabrication is major problem, but also a challenge for the therapists. Patients usually come for opturator fabrication after surgery, when they are traumatized and in bad general condition, because of the hard mouth opening, malnutrition, bad esthetic and with big expectation for getting their dentures as soon as possible.

The aim of our article is to point that opturator fabrication before surgery with little corrections of the denture after the intervention gives better results, so patients receive them immediately after the operative treatment.

By cooperation and consulting the surgeons from the Maxillofacial clinic we fabricated three opturator dentures before and several opturators after the operation. Those patients that received their opturators before surgery, were more satisfied with them and their functional and esthetic rehabilitation began sooner.

ПРОГРЕСИВНА АБРАЗИЈА - ТЕРАПИЈА СО ПРОТЕТСКИ

Данило Крстевски
Катерина Спасовска стоматолог, др.Златко Масларевски спец.по протетика, др.Дубравка Ангелиќ

Во стоматолошката пракса агресивната абразија како хронична хоризонтална деструкција е патолошка појава. Таа со секојдневната употреба на забалото, при мастикаторна нормална но и пара функција прогресивно ги лизира забите по нивните цели површини. Со текот на годините абразијата зема замав и ја намалува протетската висина во оклузија со абење на забните површини. На почетокот додека е во ниво на емајлот таа е по спора но потоа кога ке го лизира емајлот се појавуваат дентинските годови и таа станува прогресивна и побрза бидејки отпорноста на дентинот е послаба. Намалената протетска висина во бочната регија, абразијата ја пренесува во фронталната регија и тогаш се случува појава на генерализирана прогресивна абразија на целиот забен низ во горната и долната вилица. Протетско згрижување на ваквата проблематика претставува предизвик за секој терапевт специјалист но и тешка задача бидејки уште на самиот почеток се појавуваат проблеми и препреки за реализација во смисол на намалени од абразија заби но и целосно намалена протетска рамнина. Намалените абрадирани заби во висина на клиничката коронка при препарација се хендикеп бидејки немаат доволно материјал за оформување на забни трупчиња. Со самата препарација тие стануваат многу мали со што се губи нивната фрикција во вратот на забот па како излезно решение се појавува потреба веднаш по нивната препарација да се изработат телескоп коронки во блок од целосна керамика. Тие ќе обезбедат силна фрикција но се и услов за постепено подигање на протетската рамнина и висина со изработка на привремени заби врз нив. Оваа борба за меѓупростор се наметнува како неопходна потреба во текот на целата терапија. По извесно време со анализа на разни мерења и постигнување на објективната погодна за пациентот протетска висина се продолжува со терапијата со реализација на мостова конструкција лево и десно. Врз телескоп коронките се изработуваат трајните целосно керамички заби. Со нив го постигнуваме ефектот на терапијата во смисол на стопирана абразија со подигната протетска висина во физиолошки погодна позиција на обата зглоба но и моделирани заби со сите нивни одличителни белези. Целосната терапија бара постепено и етапно дозирано темпо на работа со временски одложителни паузи поради прилагодување на мастикаторниот апарат со протетската конструкција и темпоромандибуларните зглобови на ново поставената протетска висина.

PROGRESSIVE ABRASION - THERAPY WITH PROSTHETIC

Danilo Krstevski
Catherine Spasovska dentist, dr.Zlatko Maslarevski spec.in prosthetics,
dr.Dubravka Angelic

In dental practice the aggressive abrasion as chronic horizontal destruction is a pathological occurrence. In everyday usage of the teeth during normal and paranormal masticatory function, the abrasion lyses the teeth all over their surfaces. During the years the abrasion progresses and it diminishes the prosthetic height in occlusion by lysing the teeth. At the beginning while it is in enamel's level it is slower, but later when it comes to the dentin tubules it becomes more aggressive and faster because the dentine's resistance is weaker. The abrasion transfers the lower prosthetic height in the posterior region into the frontal region and a generalized progressive abrasion of the entire teeth arch of both jaws occurs. The prosthetic solution of this problem is a challenge for each therapist, but it is also a tough task as at the beginning itself problems and obstacles for the realization occur in terms of teeth being decreased due to abrasion and a decreased prosthetic plane. The decreased abrasive teeth in height of the clinical crown during preparation are a handicap because they do not have enough material to form the teeth's blocks. During the preparation itself they become very small and they lose their function in the cervical part, so as a solution one has to make a full ceramic telescope crowns. They will provide a strong friction, but they are also a condition for a graduate lifting of the prosthetic plane and height by making temporary crowns over them. This struggle for an interspace is being imposed as a necessity during the whole therapy. After a certain period, the therapy continues with a realization of a bridge construction on the left and the right by analyses and different measurements and reaching the patient 's objective prosthetic height. The fully ceramic teeth are made and by this we reach the effect of the therapy in terms of stopped abrasion with a lifted prosthetic height in physiologically suitable position of both joints. The whole therapy requires a gradually dosed rate of work with periodically postponed pauses due to adjusting the masticatory system with a prosthetic construction and temporomandibular joints on a newly set prosthetic plane level.

ЦИРКУЛАРНИ МОСТОВИ - ЕСТЕТСКО И ФУНКЦИОНАЛНО РЕШЕНИЕ – ПРИКАЗ НА СЛУЧАЈ

Наташа Ставрева
Biljana Kapushevska, Филип Тантуровски

Вовед
Реконструкцијата на забалото со помош на циркуларни мостови претставува предизвик и за лекарот стоматолог и за пациентот. Губењето на забната супстанца (абразијата) е комбинација од повеќе етиолошки фактори, а најчесто од генетски и функционални. Со ваквата изработка се обезбедува и повторно воспоставува функцијата, естетиката и говорот.

Цел
Целта на нашиов труд беше да се врати естетиката, функцијата и говорот кај пациент со абрадирани заби со изработка на циркуларни мостови.

Материјали и методи
Прикажан е случај на една пациентка на 55 годишна возраст, кај која постоеше абразија на забите и на двете вилици. После извршениот конзервативен третман на поедини заби, беа изработени циркуларни мостови во горна и долна вилица. Со ваквата фиксно-протетска изработка успеавме соодветно да го подигнеме загризот, да ја вратиме нормалната функција на стоматогнатиот систем, а воедно беше направена и извонредна естетска корекција.

Резултати
Со употребата на циркуларни мостови како протетско решение се постигнуваат биоестетски, биолошки и извонредни клинички резултати, а секако добро изработените циркуларни мостови представуваат исклучително задоволство и за стоматологот и за пациентот.

Заклучок
При избор на решение за санирање на едно забало со циркуларен мост се базираме на недостатокот на повеќе заби или на функионално и естетски оштетени заби. Со циркуларните мостови се постигнува посакуваниот ефект за враќање на естетската и функционална целина на стоматогнатниот систем.

Клучни зборови
Циркуларни мостови, абрадирани заби, функционална и естетска реконструкција

CIRCULAR BRIDGES – AESTHETIC AND FUNCTIONAL SOLUTION – CASE REPORT

Natasha Stavreva
Biljana Kapushevska, Filip Tanturovski

Introduction
Reconstruction of dentition with circular bridges is a challenge both for the dentist and the patient. The loss of tooth substance (abrasion) is a combination of several etiological factors, most often genetic and functional. With this type of restoration the function, aesthetic and speech is provided and established again.

Aim
The aim of our study was to regain the aesthetic, function and speech at patient with abraded teeth with restoration with circular bridges.

Materials and methods
This is a case report of a 55 years old patient with teeth abrasion at both jaws. After conservative treatment of the teeth, circular bridges at both jaws were produced. With this fixed partial denture the bite was lifted appropriately, the normal function of orofacial region was recovered and at the same time outstanding aesthetic correction was achieved.

Results
With use of circular bridges as prosthetic solution bioaesthetic, biological and outstanding clinical results are achieved, while successful circular bridges cause extraordinary satisfaction for the dentist and the patient.

Conclusion
Decision for a solution to recover a dentition with a circular bridge is based on the deficiency of several teeth or functional and aesthetic damaged teeth. Circular bridges can reach the desired effect for recovery of the aesthetic and functional integrity of orofacial region.

Key words
Circular bridges, abraded teeth, functional and aesthetic reconstruction

ЕСТЕТСКО - ФУНКЦИОНАЛНА ПРОТЕТИЧКА РЕКОНСТРУКЦИЈА КАЈ ПАЦИЕНТИ СО ХИПОДОНЦИЈА – ПРИКАЗ НА СЛУЧАИ

Марјан Петков
Марин Петков, Билјана Капушевска, Благоја Даштевски, В. Наумовски

Вовед - Хиподноцијата претставува вроден недостаток на еден или повеке заби , млечни или трајни . Смалениот број на заби најчесто е генетски предиспониран , но може да биде и последица не некои штетни влијанија во раниот развој на забите (траума , лекови , зрачења ,хируршки зафати итн.). Заби кои најчесто недостасуваат се умниците , мегутоа нивниот недостаток
не предизвикува некои функционални и естетски проблеми. Спрема зачестеноста следни заби кои недостигаат се горните латералните инцизиви
.Недостигот на овие заби покрај тоа што предизвикува естески проблем туку
и остава празен простор што предизвикува поместување на преостанатите заби во тој простор и предизвкува функционални пореметувња .

Цел – Приказ на протетичка реконструкција на пациентите со хиподонција кое претставува предизвик и мулти дисциплинарно решение .

Материјал и метод – Прикажана е протетичка реконструкција на 2 пациенти со хиподонција на возраст од 21 и 35 години кои имаа потреба од естетско протетичка рехабилитација. Направена е протетичка реконструкција со изработка на CAD/CAM циркониум-керамички мостови конструкции.

Резултати – По следење на пациентите во период од 12 месеци резултатите беа задоволителни во поглед на естетиката и функцијата.

Заклучок – Со соодветното планирање , рентген дијагностиката , клиничката анализа и тимската работа постигнавме естетско – фукционална протетичка рехабилитација .

Клучни зборови – хиподонција , CAD/CAM циркониум-керамички мостови конструкции, протетичка рехабилитација .

AESTHETIC - FUNCTIONAL PROSTHETIC RECONSTRUCTION IN PATIENTS WITH HYPODONTIA – CASE REPORT

Marjan Petkov
Marin Petkov, Biljana Kapushevska, Blagoja Dastevski, V. Naumovski

Introduction - Hypodontia is congenital absence of one or more teeth, primary or permanent. Reduction in number of teeth is usually genetically predisposed, but can also be a consequence of some environmental (harmful) influences in the early development of teeth (trauma, drugs, radiation, surgery, etc.). Teeth that are most often missing are wisdom teeth, but their absence doesn't causes some functional and aesthetic problems. According to the frequency following missing teeth are upper lateral incisors .Absence of these teeth besides causing esthetic problem also leaves a space which causes displacement of the remaining teeth in this area and causes functional complications.

Objective - Presentation of prosthetic reconstruction on patients with hypodontia which is challenging and multi-disciplinary solution.

Material and method - Prosthetic reconstruction of two patients with hypodontia aged 21 and 35 years who needed aesthetic-functional prosthetic rehabilitation. Prosthetic reconstruction is made with CAD / CAM zirconium-ceramic bridges.

Results - After monitoring the patients for a period of 12 months the results were satisfactory in terms of aesthetics and function.

Conclusion - With proper planning, x-ray diagnostics, clinical analysis and teamwork we have achieved esthetic and functional prosthetic rehabilitation.

Keywords - hypodontia, CAD / CAM, zirconium-ceramic bridges, prosthetic rehabilitation

ПРОЦЕНКА НА ЕФЕКТИТЕ НА ПОВРШИНСКАТА ОБРАБОТКА ВРЗ ФРАКТУРНАТА ЦВРСТИНА НА КЕРАМИЧКИ КОЛЧИЊА

С. Јовановски[1,2],
В.Јуруковска-Шотаровска[1], Л. Поповска[1]

Со пескирање и брусење често ја припремаме површината на циркониумските колчиња за цементирање и надоградување. Со оваа постапка, во цирконium оксидниот материјал внесуваме површински микро-пукнатини кои предизвикуваат мартензитна трансформација од тетрагонална во моноклинска кристална фаза која дава подобрување на механичките особини на оваа керамика, но во исто време спонтаната фазна трансформација во хидротермалните услови го забрзува процесот на стареење и влијае на трајноста. Целта на студијата беше да се измери силата на атхезија и фрактурната цврстина помеѓу различно третираните површини на циркониумските колчиња и композитниот материјал за надоградување. Експерименталните примероци беа тестирани со оптеретување под 45°, кој го изведовме на Instron Testing Machine 4301 (Instron Corp., ZDA). Во студијата беа користени 36 експериментални примероци поделени во 3 групи од по 12 (пескирани, брусени и интактни). Статистичката двонасочна анализа на варијација (2-way ANOVA) се користеше за компарација на средните вредности за секоја група. Со употреба на Tuckey тест HSD, се утврдија разликите помеѓу групите примероци и дали се статистички значајни ($p < 0.05$).

Микропукнатините, топографските промени на различната површинска обработка како и мартензитната трансформација ги проучувавме со скенинг-електронски микроскоп (СЕМ) и рентген дифрактометриска метода (РДМ). Резултатите ја потврдија работната хипотеза дека пескарењето на површината ја зголемува фрактурна цврстина, во однос на брусените и интактни циркониумски колчиња.

ASSESSMENT OF THE EFFECTS OF SURFACE TREATMENT ON FRACTURESTRENGTH OF THE CERAMIC POSTS

***S. Jovanovski*[1,2,]**
***V. Jurukovska-Shotarovska*[1], *L. Popovska*[1]**

With sandblasting or grinding we often prepared the zirconium oxide posts surface, that changes its adhesion during cementation or upgrading. With the above procedures micro-cracks are introduced to the material, and causes transformation from tetragonal to a monoclinic crystal phase, and improving the mechanical properties of the ceramics. At the same time, this spontaneous phase transformation during hydrothermal conditions accelerates the aging process affecting the material durability. The purpose was to evaluate the effects of sandblasting and grinding on fracture strength of Y-TZPost(IJS-MF). In this study, 3 groups of 12 specimens were used (sandblasted, grinded and assintered-control). The samples were build up using MultiCore-Ivoclar. The post/teeth specimens were embedded in acrylic resin blocks and loaded (1mm/min) at an angle (45°) in Instron Testing Mashine 4301, to fracture. The average stress values of the groups were statistically analyzed using 2-way ANOVA followed by the Tuckey test HSD ($t<0.05$). The surface micro-cracks in addition to topographic changes on surface treatment and transformations were studied (SEM and X-ray diffraction).

The results indicate that the procedure of sandblasting improves strength of ceramic post. Also, the results confirm the working hypothesis that the increase of the monoclinic layer by sandblasting with Al2O3 particles on the surface of ceramic posts, significantly increases fracture resistance compared to the grinded and intact specimens.

ВЛИЈАНИЕТО НА ДИЈАМЕТАРОТ НА ЦИРКОНИУМ ОКСИДНИТЕ КОЛЧИЊА ПРИ THREE POINT BENDING TEST

В. Јуруковска-Шотаровска,
Б. Капушевска, Б. Наумовски, А. Мијоска, Б. Евросимовска,
Д.Цветановска Стојчева, С. Јовановски

Безметалните надградбени системи со своите механички и физички особини, транслуцентност и биокомпатибилност, завземаат значајно место во естетската соматологија.

Наша цел е да го споредиме влијанието на различните дијаметри на циркониум оксидните колчиња и каква е нивната отпорност на фрактури.

Во оваа in vitro студија како материјал се користени циркониум оксидни колчиња од фирмата Zirix-Nordin во зависност од нивниот дијаметар кои беа поделени во три групи од по 20 примероци: d1=1,2; d2=1,3; d3=1,5. Кај сите колчиња беше применет three point bending тест, а испитувањата се изведуваа на Universal Testing Machine (Shimadzu, Corp., Japan). Анализираните резултати кои ги добивме ги пресметавме по формулата на Törbjorner и сор. и со тоа заклучивме дека различниот дијаметар на колчињата покажува различна отпорност на фрактура.

Најголемиот дијаметар на колчињата сигнификантно ја зголемува отпорноста на фрактури во однос на помалите два дијаметри. Циркониум оксидните колчиња се повеќе го завземаат приматот во естетско реставративната стоматологија.

IMPACT OF THE DIAMETER OF ZIRCONIUM OXIDE POSTS SYSTEM IN THREE POINT BENDING TEST

V. Jurukovska-Shotarovska,
B. Kapushevska, B Naumovski, A. Mijoska, B Evrosimovska,
D. Cvetanovska Stojceva, S Jovanovski

Non-metal post systems with their mechanical and physical characteristics, especially translucency and biocompatibility, achieve a significant place in the aesthetic dentistry.

Our goal is to compare the impact of different diameters of zirconium oxide post and what is their resistance to fractures.

In this in vitro study as material is used zirconium oxide post of company Zirix-Nordin depending on their diameter were divided into three groups of 20 samples: d1=1,2; d2=1,3; d3=1,5. On all posts was applied three point bending test, and the tests were performed on the Universal Testing Machine (Shimadzu, Corp., Japan). The analyzed results obtained are calculated by the formula of Törbjorner et al. and thus concluded that a different diameter of the posts shows different resistance to fracture.

The largest diameter of the posts significantly increases the resistance to fracture in relation to the two smaller diameters. Zirconium oxide post increasingly occupy primacy in aesthetic restorative dentistry.

ЕФЕКТОТ НА ПОВРШИНСКИОТ ТРЕТМАН ВРЗ АТХЕЗИЈАТА НА ЦИРКОНИУМСКИ КОЛЧИЊА: ИН ВИТРО СТУДИЈА

А. Даци[1] ,
Т. Јовановски[2], М. Антанасова[2], А. Атанасовска[1], С. Јовановски[1,2]

Циркониум оксидната керамика во стоматологијата се употребува како замена за металните дентални легури. Со пескирање и брусење често ја припремаме површината за цементирање. Целта на експерименталните истражувања беше да се измери силата на атхезија потребна за попуштање на врската помеѓу циркониумското колче и композитниот материјал за надоградување. Со тест на истиснување под 90° (push out), кој го изведовме на Instron Testing Machine 4301 (Instron Corp., USA). Беа употребени 36 примероци, поделени во три групи од по 12 (брусени, пескирани и синтерувани-контролна). Статистичката двонасочна анализа на варијација (2-way ANOVA) се користеше за компарација на средните вредности за секоја група. Со употреба на Tuckey тест HSD, се утврдија разликите помеѓу групите примероци и дали се статистички значајни ($p < 0.05$).

Резултатите ја потврдија работната хипотеза дека пескарењето на површината ја зголемува атхезијата помеѓу композитниот материјал за надоградување MultiCore и Y¬TZP Cosmopost, во однос на брусените и контролната група, интактни циркониумски колчиња.

Клучни зборови: Y-TZP керамички колчиња; површински третман; пескирање; композит за надоградување.

THE EFFECT OF SURFACE TREATMENT ON ATHEZION OF ZIRCONIA POSTS: In vitro study

A. Daci[1],,
T. Jovanovski[2], M. Antanasova[2], A. Атанасовска[1], S. Jovanovski[1,2]

Zirconium oxide ceramics in dentistry are used as a replacement for metal dental alloys. The transparency of all-ceramic crowns is achieved with the use of ceramic posts. With procedure of sandblasting and grinding we prepared the surface, thus change the improving adhesiveness during cementation.

The purpose of the study was to evaluate the effects of sandblasting and grinding on the adhesions of Y-TZP ceramics posts to the composite core build up materials. In this study, 36 experimental specimens were used and divided into 3 groups of 12 (sandblasted, grinded and as sintered-control).

The experimental samples were build up using resin material (MultiCore-Ivoclar Vivadent). The post / composite specimens were loaded at an angle of 90° degrees (push out) and loaded to fracture testing in an Instron Testing Machine 4301 (Instron Corp., USA) at a crosshead speed of 1 mm/min, until fracture. The average stress values of the groups were statistically analyzed using 2-way ANOVA followed by the Tuckey test HSD ($t<0.05$). The results confirm the working hypothesis that the procedure of sandblasting improves adhesion between ceramic Y-TZP Cosmopost and MultiCore. .

Key words: Y-TZP ceramic post; surface treatment; sandblasting; composite resin core build up.

УПОТРЕБА НА ЛАЈНЕР ЗА БОНДИРАЊЕ НА ЦИРКОНИЈАТА

Анета Мијоска
Биљана Капушевска, Весна Јуруковска, Кристина Митиќ

Вовед
Механизмите за бондирање на цирконијата за порцеланот за фасетирање се недоволно јасни, но сепак се знае дека силата на адхезијата кај целосно-керамичките системи е послаба од онаа кај метал-керамиката. Цирконијата поседува неактивна површина отпорна на повеќето бондирачки методи. Исто така не постојат ни стандардни протоколи, клинички или лабораториски методи за најефективниот третман на површината на цирконијата. Потребата за материјал кој ќе овозможи физичко поврзување и ќе ги компензира несоодветните коефициенти на термичка експанзија довела до појава на лајнерите.

Целта на истражувањето е да се докаже дека лајнерите- производи слични на опакерот може да обезбедат површинска рапавост, да ја модифицираат нијансата и да го подобрат поврзувањето за порцеланот.

Материјали и методи
Примероците од цирконија Cercon (DEGUDENT Hanau, Germany) беа третирани со пескарење, па потоа беше аплициран и испечен лајнер Cercon Ceram Kiss Liner. Порцеланот за фасетирање се испече преку лајнерот и потоа се изведе тест за одредување на силата на смолкнување за да се анализира силата на атхезија помеѓу групите со и без лајнер.

Резултати
Резултатите покажаа послабо поврзување кај примероците со лајнер, во однос на примероците кои беа третирани само со пескарење. Сепак резултатите за силата на поврзување беа доволни и ги исполнуваат минималните барања за бондирање.

Заклучок
Потребно е да се преземат напори за подобрување на цврстината на порцеланските маси за фасетирање и зголемување на силата на поврзување- бондингот. Главната дилема е сепак дали пескарењето на површината е потребно и каков е неговиот ефектот на цврстината и стабилноста на материјалот.

USE OF LINERS FOR ZIRCONIA BONDING

Aneta Mijoska
Biljana Kapushevska, Vesna Jurukovska, Kristina Mitik

Object
Mechanisms for bonding zirconia to veneering porcelain are not insufficiently clarified, but the strength of the adhesion in all-ceramic system is weaker than the one in metal-ceramic systems. Zirconia has inactive surface, resistant to most bonding methods. There are no standard protocols for either clinical or laboratory methods for most effective way to treat zirconia surface. The need for material that would ensure physical bond and compensate inadequate CTE led to manufacturing of the liners. The aim of the study is to prove that liners - products similar to opaque can provide surface roughness, modify shade and improve bondingto the porcelain.

Material and methods
Zirconia specimens from Cercon zirconia (DEGUDENT Hanau, Germany) blocks were treated with surface treatment sand-blasting and then Cercon Ceram Kiss Liner was applied and fired. The veneering porcelain was fired and shear bond test was done to analyze the bonding strength between the groups with and without liner.

Results
The results showed weaker bonding for the specimens with liner, than in the group of specimens treated with sand-blasting. Still the results of the bonding values were sufficient and fulfilled minimum requirements of bonding.

Conclusion
There must be effort to improve strength properties of the veneering ceramics for zirconium pointed towards increasing of the bonding strength between two materials. Themaindilemmais whether itis necessary or not, to do the sanding of thesurface and its impact on the strength and stability of the material.

ИН ВИТРО ЕВАЛУАЦИЈА НА АТХЕЗИЈАТА НА РАЗЛИЧНИ ЦЕМЕНТИ ВО ЗАВИСНОСТ ОД ТЕМПАРАТУРАТА И ПРИТИСОКОТ

Т. Јовановски[1],
С. Панчевска[2], С. Јовановски[1,2]

Со цел да се постигне пасивно налегнување на протезата (металната база) преку абатментот, се препорачува цементирање на секундарните коронки за металниот скелет.

Цел: Во оваа ин витро студија се испитуваше влијанието на температурата и притисокот врз атхезијата на цементите помеѓу Ко-Cr легури.

Материјал и метод: 72 експериментални примероци (10x3mm) и соодветни дискови (4x4mm) беа излеани од Co-Cr легура. Површините се полираа (50µm) и пескираа со воздушни честички (110µm Алумина). Дисковите од легура беа бондирани со користење на 2 различни цементи (Multilink, Ivoclar и DeTrey Zink-Fosfat Cement) и изложени на следните експериментални услови: контролната група, 60° Ц-6Bar-20min, 100 ° С-6Bar-35min. Силата на смолкнување (1mm/min) беше измерена (N) и статистички анализирана (ANOVA, Tukey's, $p<0.05$). Примероците беа анализирани со оптички микроскоп.

Резултати: Различните услови на температура и притисок влијаат на атхезијата. Добиените вредности за Мултилинк (28,94 ± 5,85 MPa) биле значително повисоки ($p<0.05$) во споредба со Фосфат Цемент ((16,75 ± 3,42) и овие групи покажаа комбинирани попуштања.

Заклучок: Во рамките на ограничувањата на оваа ин витро студија, може да се заклучи дека температурата и притисокот во рамките на нашите експериментални истражувања влијаат на јачината на атхезијата различните цементи врз благородни легури на база на метал.

IN VITRO EVALUATION OF THE BOND STRENGTH OF DIFFERENT CEMENTS DEPENDING OF THE TEMPERATURE AND PRESSURE

T. Jovanovski[1],
S. Panchevska[2], S. Jovanovski[1,2]

Objectives:
In order to achieve a passive fit of the denture to abutments, it is advocated tobond secondary crowns to base-metal scaffold.Purpose: In this in vitro study the influence of temperature and pressure wasevaluated on bond strengths of precious Co-Cr alloy.

Methods:
72 semples (10x3mm) and corresponding disc-shaped specimens (4x4mm) were cast from Co-Cr alloy. Bonding surfaces were polished (50µm) and airborne-particle abraded (110-µm alumina). Discs of alloy were bonded to base-metal using 2 different cements (Multilink, Ivoclar and DeTrey Zink-Fosfat Cement) and exposed to the following experimental conditions: control group, 60°C-6Bar-20min, 100°C-6Bar-35min. Shear bond strength was measured (1mm/min) and statistically analyzed (ANOVA, Tukey's, $p<0.05$). Failure modes were determined by optical microscope.

Results:
Different temperature and pressure conditions affect the bond strength. Bond strengths obtained with ML (28.94±5.85 MPa) were significantly higher ($p<0.05$) compared with FC ((16.75±3.42) and these groups showed combination failures.

Conclusion:
Within the limitations of this in vitro study, it can be concluded that temperature and pressure within our experimental range influence the bond strength of ML and FC on precious alloy to base metal.

ПРЕДНОСТИ И НЕДОСТАТОЦИ НА КОРОНКИ ОД ЦИРКОНИУМ КЕРАМИКА

Анета Мијоска
Коавтори Билјана Капушевска, Мирјана Поповска, Весна Јуруковска, Кристина Митиќ, Наташа Ставрева

Вовед
Поради постојаното барање за подобра естетика и поголема биокомпатибилност Итрија-тетрагоналната цирконiумска керамика се почесто се користи во стоматологијата. Цирконiумските коронки се користат за широк спектар на индикации, но во клиничката пракса тие покажаа одреден неуспех. Кршливост, осетливост на забите, поголемо одземање на забна супстанција, слаба гингивална адаптација, абразија на забите антагинисти и многу повисоката цена се некои од нивните недостатоци. Целта на истражувањето е да се испитаат in vivo перформансите на двата типа на керамички коронки и преку клиничко следење и прашалници да се увидат нивните предности и недостатоци.

Материјали и методи
Десет метал-керамички и десет цирконiумски коронки беа изработени и цементирани во бочната регија со глас-јономер цемент. Потоа пациентите беа повикувани на редовни контролни прегледи на период од три месеци во текот на првата година од носењето на коронките.

Резултати
Ниту една метал-керамичка коронка не покажа неуспех после првата година. Само кај една цирконiумска коронка се оштети фасетниот порцелан, а еден пациент се жалеше на подолготрајна осетливост на забот носач. Пациентот со оштетената коронка даде позитивна анамнеза за ноќен бруксизам и имаше намалена вертикална димензија.

Заклучок
Тешка е препораката за тоа кој тип на коронка е со подобри перформанси. Целосно-керамичките коронки поседуваат подобар изглед, но се доста пократкотрајни и се доста поскапи. Тие се добра опција за пациентите кои сакаат реставрации во фронталната регија. И двете коронки преставуваат добар избор за изработка на реставрација во бочната регија. Како составен дел на прегледот кај пациентите треба да се направи и детално интра-орално испитување, а критериумите за правилен избор на пациент се интероклузалниот простор, парафункционалните навики и подвижноста на забите.

Клучни зборови: цирконија, коронки, целосно керамички коронки

ADVANTAGES AND DISADVANTAGES OF ZIRCONIA-BASED CROWNS

Aneta Mijoska
Coauthors Biljana Kapushevska, Mirjana Popovska, Vesna Jurukovska, Kristina Mitik, Natasha Stavreva

Introduction
Yttria-tetragonal zirconia polycrystals (Y-TZP) has been utilized for dental applications because of constant demand for better aesthetic and greater biocompatibility. Zirconia crowns had been used for wide range of indication, but in clinical practice they showed failures. Fragility, tooth sensitivity, bigger teeth reduction, worse gingival fit, antagonist abrasion and much higher price are some disadvantages of zirconia-based crowns. The aim of the study is to examine in vivo performance of both crown types and find their advantages and disadvantages through clinical examination and questionnaires.

Material and methods
Ten Porcelain-fused-to-metal crown and ten zirconia crowns were cemented in the molar region with glass-ionomer cement and the patients were checked up on regular bases every three months during the first year of exploitation.

Results
None of the metal-ceramic crowns showed failure after one year, however only one all-ceramic crown showed chipping of the veneering porcelain and one zirconia crown patient complained on tooth sensitivity. The patient with damaged zirconia crown had low vertical dimension and reported night bruxism habit.

Conclusion
It is difficult to suggest which type of crown showed better performance. All-ceramic crowns have the best cosmetic appeal, but are less durable and the most expensive. They may be a good option for those patients who want to restore their front teeth. Porcelain-fused-to-metal and zirconia crowns are a good choice for molars' restoration. Appropriate measures have to be taken while selecting the patient in addition to detailed intra oral examination as part of diagnosis. Criteria for patient selection are interocclusal space, para-functional habits and mobility of the tooth.

Key words: zirconia, crowns, all-ceramic crowns

ФИКСНО ПРОТЕТИЧКИ КОНСТРУКЦИИ КАЈ ПАЦИЕНТИ СО ОРТОДОНТСКИ АНОМАЛИИ -ПРИКАЗ НА СЛУЧАИ

Коруновска Весна Стевковска
Маја Поп Стефанова - Трпоска(2), Јулијана Николовска(3), Емилија Бајрактарова-Ваљакова(4)

Цел Често пати, во секојдневната пракса, има потреба од соработка помеѓу ортодонтот и протетичарот околу припремата и обезбедување доволно простор за да се постави соодветниот заб, посебно во фронтот. По конзилијарниот преглед од ортодонт и протетичар, поставената дијагноза и план на терапија следува ортодонтскиот третман, а по негово завршување протетичкиот третман. Поради тоа, ќе бидат прикажани три случаи со различни ортодонтски аномалии и различна протетска надокнада.

Материјал и метод Прикажани се три случаи со малоклузии -пациент со отворен загриз и хиподонција на латерални инцизиви; пациент со расцеп и пациент со diastema mediana и хиподонција на десен латерален инцизив.

Резултати По спроведената ортодонтска терапија која траеше од шест месеци до две години, направени се фиксно протетски конструкции во фронталната регија.

Заклучок Пациентите сакаат брз третман и брзи резултати, често пати се нетрпеливи околу завршувањето на ортодонтскиот третман, не соработуваат доволно со ортодонтот, и ортодонтските протези се вадат со нецелосно завршен тртеман што доведува до компромисни решенија во изработката на фиксно протетичките конструкции.

FIXED PROSTHETIC CONSTRUCTIONS IN PATIENTS WITH ORTHODONTIC ANOMALIES -CASE REPORT

Korunovska Stevkovska Vesna
Pop Maja Stefanova - Trposki (2), Juliana Nikolovska (3) Emilija-Bajraktarova Valjakova (4)

Aim In everyday practice very often there is need for collaboration between the orthodontist and prosthodontist around preparing and providing enough space for the teeth, especially in the frontal region. After the examination of the patient by the orthodontist and prosthodontist, the diagnosis and plan of treatment follows the orthodontic treatment, and after that prosthetic treatment. Because of that, we will report three cases with different orthodontic anomalies and prosthetics constructions.

Material and method We report three cases with malocclusions -one patient with open bite and missed lateral incisors, one patient with cleft lip and palate and one patient with diastema mediana and missed right lateral incisor.

Results In the frontal region fixed prosthetic constructions were made, after the orthodontic therapy which lasts from six months till two years.

Conclusion The patients demand fast treatment and fast results, very often they are impatient for finishing the orthodontic treatment, they do not cooperate enough with the orthodontist, and the orthodontic appliances are taking off without complete finishing of the treatment. All this leads to compromising solutions in making the fixed prosthetic constructions.

НЕОПХОДНОСТ НА ПРОТЕТИЧКИ ТРЕТМАН ЗА НУТРИТИВНИОТ СТАТУС КАЈ ВОЗРАСНИ ПАЦИЕНТИ

Поповац Александра,
Живковиќ Р, Станшиќ И

Нутритивниот дефицит кај возрасни пациенти се чести и на многу начини влијае на општото здравје, физичката кондиција и квалитетот на живото. Етиологијата е мултифакторијалнаи зависи од присуство на патолошки состојби, социоекономскиот статус, диететските навики и оралното здравје. Ризикот од малнутриции е особено висок кај возрасни пациенти стационирани во геријатриски болници или старски домови. Адекватната протетичка рехабилитација ја зголемува можноста од успешен внес на храна и есенцијална за здравјето и комфорот на оралните ткива. Кога е можно, идеал е сочувување на природната дентиција, бидејќи кога постои ризик од потхранетост, тоа овозможува промена на навиките во исхраната без адаптација. Меѓутоа возравните пациенти најчесто се делумно или тотално беззабни, па затоа е неопходна протетичка рехабилитација со фиксни или мобилни надоместоци. Многу заболувања или состојби, кои се поврзани со протетички третман, како ангуларен хеилит, воспалителни промени на јазикот, протетичкиот стоматитис како и ресорбираниот алвеларен гребен, условно може да го влошат внесот на храната. Терапевтот треба да биде запознаен со есенцијалните правила во исхраната за да може да понуди диететски совети, а не само да е фокусиран на изработката на протетичкото помагало. На овој начин можат да бидат избегнати голем број на неуспеси на протетичкиот третман на возрасните пациенти како што се болки, проблеми со голтање или мастикација, оралномукозни пронени , но и психолошки проблеми.

Клучни зборови: нутритивен статус, малнутриции

IMPORTANCE OF PROSHTETIC TREATMENT FOR NUTRITIVE STATUS IN ELDERLY PATIENTS

Popovac Aleksandra,
Živković Rade, Stančić Ivica

Nutritive deficit of elderly people is frequent, and in many ways is endangering their general health, physical condition and quality of life. Aetiology is multifactiorial and depends on presence of pathological conditions, socioeconomic status, dietary habits and oral health. Risk of malnutrition is especially high in functionally dependent elderly, residents of hospitals or nursing homes. Malnutrition increase functional dependence of these patients, al well as their morbidity, mortality and definitive treatment. Adequate prosthetic rehabilitation increase possibility of successful food intake and it is essential for health and comfort of oral tissues. When possible, ideal is to preserve natural dentition, because if there is risk of malnutrition, it enables eventual change of nutrition habits, if necessary, without adaptation. However, elderly are usually partially or complete edentulous, and prosthetic rehabilitation is needed, with fixed or mobile dentures. Many diseases and conditions, which are related to prosthetic treatment may additionally endanger food intake, such as, angular cheilitis, glossitis, denture stomatitis and resorption of residual alveolar ridge. Clinician should be informed about essential nutrition rules, and to be able to offer some dietary advice, and not only to be concentrated on production of denture. In this way, many failures in prosthetic treatment of elderly could be avoided, such as, pains, problems in swallowing and mastication, oral musoce pathology, but also psychological problems.

Key words: Nutritive status, malnutrition.

ЕВАЛУАЦИЈА НА ПРАВИЛНОТО ОБЛИКУВАЊЕ НА НАДОЛЖНАТА ГИНГИВАЛНА ПОВРШИНА НА ВЕШТАЧКИ КОРОНКИ

Јана Бајевска,
Јагода Бајевска, Биљана Бајевска Стефаноска

Пречките во одржувањето на нормалната орална хигиена можат да бидат причина за акумулација на дентален плак. За правилно одржување на оралната хигиена потребно е правилно обликување на надолжната гингивална површина на вештачките коронки.
Целта на овој труд е анализа на надолжната гингивална површина кај вештачки коронки.

Материјал и метод на работа По случаен избор клинички се проследени металкерамички коронки и коронки фасетирани со композити, при што се анализирани нивните надолжни површини во цервикалната регија, нивната испапченост меѓу екваторот и маргиналниот раб на коронката, денталниот плак и промените на гингивалното ткиво споредени со промените на хомологните заби од контралатералната страна без вештачки надоместувања. Исто така се регистрира и испапчеността меѓу екваторот и маргиналниот раб на коронката на кратки вештачки коронки.

Резултати Анализата на испапчеността меѓу екваторот и маргиналниот раб на коронките ги даде следните резултати: вештачки коронки чија гингивална третина беше со слабо назначена испапченост, коронки со силно назначена испапченост и коронки со рамен профил.

Акумулација на дентален плак со промени на гингивалното ткиво имаше кај вештачки коронки со силно назначена испапченост и кај коронки со слабо назначена испапченост на цервикалната регија каде оралната хигиена беше на многу ниско ниво.

Исто така се регистрирани кратки вештачки коронки во однос на маргиналниот раб на гингивата кај кои на откриениот дел од забот имаше акумулација на дентален плак и инфламација на гингива со неадекватен профил на надоместокот.

Заклучок Зачувувањето на пародонталното здравје покрај од други фактори зависи и од контурите на вештачките коронки со правилно оформени вестибуларни и орални површини кај кои лесно се отстранува бактерискиот плак.

EVALUATION OF PROPER VERTICAL GINGIVAL DESIGN IN ARTIFICIAL DENTAL CROWNS

Jana Bajevska,
Jagoda Bajevska, Biljana Bajevska Stefanoska

Interferences in proper oral hygiene maintenance might be reasons for dental plaque accumulation. For good oral hygiene maintenance a proper vertical gingival design in artificial dental crowns is needed.

The aim of this paper is the analysis of vertical gingival design in artificial dental crowns.
Material and method. Randomly selected porcelain fused to metal and composite veneered crowns were clinically observed, by analyzing their vertical cervical parts, the bulge between equator and crown margin, dental plaque and gingival tissue changes, and compared to analog opposite unrestored teeth. Also, the bulge between equator and crown margin of short artificial crowns was noted.

Results. The analysis of the bulge between equator and crown margin showed presence of artificial crowns, in which the gingival part was highly, less bulged or with no bulge.

Plaque accumulation with gingival tissue changes was present in artificial crowns with high and low bulge of the cervical crown third, with bad oral hygiene.

In short artificial crowns, the uncovered tooth part between margin and gingiva showed plaque accumulation and gingivitis with inadequate restoration profile.

Conclusion. Preservation of periodontal health depends, among other factors, from proper artificial crown contouring, i.e. proper design of oral and vestibular surfaces, which enable easy plaque control.

ПРИПРЕМА НА МАРГИНАЛНА ГИНГИВА ЗА МАКСИМАЛНА ЕСТЕТИКА СО ЦЕЛОСНО КЕРАМИЧКИ КОРОНКИ

Дубравка Ангелиќ
Катерина Спасовска, Данило Крстевски.

Современиот начин на живеење ја наметнува потребата за идеален надворешен изглед а тука се вклучени и забите и убавата насмевка. Милион прашлници ни се моткаат во глава како до идеална насмевка. Ние како стоматолози терапевти секојдневно се наоѓаме пред многу професионални предизвици ,молби и желби на пациентите за нивна рехабилитација со убава и совршена насмевка. Со тенденција кон поубаво и поубаво се развива и занимава естетската стоматологија.Таа подразбира орална рехабилитација која максимално ги задоволува естетските барања на пациентите.Насмевката не влијае само на естетика на лицето и физичката убавина туку во голема мера ја обликува и самодовербата на поединецот. Влијанието на убавата насмевка кон околината како психолошка состојба често е многу важна компонента. Во естетската стоматологија при обликувањето на насмевката голема важност се придава на естетските параметри а не само на функцијата. Таквите параметри се фокус на наш интерес и во нив влегуваат самите заби,гингивата околу нив и усните .Пред започнување со терапијата детално се анализираат сите отстапувања а потоа истите се земаат во предвид и ускладуваат .Така уште во планирањето го детрминираме саканиот правец на терапија,но битно е и пациентот да го прифати предложеното решение. Поред современите материјали на самиот старт треба да се има прецизен и темелен план на терапија но и визија за конечниот резултат. Во нашата професија како протетичари терапевти при разни протетски рехабилитации потребни ни се опрема,апаратура ,технички вештини, знаење и мануелно умеење но најмеќе од се потребна ни е идеја .

PREPARATION OF THE MARGINAL GINGIVA FOR MAXIMUM AESTHETICS WITH ALL CERAMICS CROWNS

Dubravka Angelic
Katerina Spasovska, Danilo Krstevski

Contemporary living imposes the need of aesthetics restorations, especially of teeth in the frontal region. Here we are, not talking only about nice teeth, but also a stunning smile. There are millions of questions in our mind how to get to a dazzling smile. Very often, we, the dental doctors, are in front of our professional challenges where we have to fulfill the needs and wishes of our patients for the perfect smile. The aesthetic dentistry is the science that is interested in the beauty itself, and much, much more of it. It implies oral rehabilitation with maximum aesthetic that satisfies our patients. The smile not only affects the face and the body, but also the self – confidence of the human being. The affection of the aesthetic appeal in the everyday living is very important component. While reconstructing the frontal region we give great importance not only to the function, but also aesthetic parameters. Those parameters are focus of our interest and they are containing the teeth with the surrounding gum, the mucosa of the oral vestibulum and the lips. Before starting the treatment, we are noticing all the irregularities and then during the analysis we're trying to make solution for the malformations. This is how we determinate the way of the therapy, of course, with agreement of the patient for our idea. On the very beginning, besides the modern materials and techniques, we have to have precise plan of therapy and vision of the final result. In our profession, while rehabilitating the oral cavity, we need special equipment, knowledge, technical skills, manual handling, but most of all we need idea and vision. At this point, with all disharmony everything starts, the whole denouement of these problems

ЖЕЛБИТЕ И МОЖНОСТИТЕ НА ПАЦИЕНТОТ- ПРИЧИНА ЗА КОМПРОМИС ВО СЕКОЈДНЕВНАТА ПРАКТИКА

Исмаили Надер
Шуков А

Вовед:
Во секојдневната практика се среќаваме со случаи каде што сме принудени да направиме компромис од разни причини, посебно од финансиски.

Целта на трудот:
Да се прикажат случаи каде што финансиските можности на пациентот го диктират планирањето на протетичките надоместоци.

Заклучок:
Останува прашањето дали желбите и барањата на пациентите, кога се во судир со основните принципи за изработка на протетските надоместоци, треба да бидат фактор при донесување на одлука за протетска терапија.

Клучни зборови: мобилни протези, покровни протези

PATIENT'S NEEDS AND POSSIBILITIES – REASON FOR COMPROMISE IN EVERYDAY PRACTISE

Ismaili N.
Shukov A.

Introduction:
As doctors, in everyday practice we interact patient's cases when we need to make a compromise for the patients especially from financial aspect of view.

The purpose of the thesis:
To present the cases where the patient's financial limitation dictates the planning of the prosthetic aids.

Conclusion:
The question remains as to : '" whether patient's needs and desires when conflicted with the main principles of planning the dental prosthetics should be considered as a principal factor in making the decision in prosthetic t therapy.

Key words: removable dentures, overdentures

ИМПЛАНТОЛОГИЈА

LASER-LOK ТЕХНОЛОГИЈА И МИКРОТОПОГРАФИЈА НА ИМПЛАНТНИ ПОВРШИНИ

Велеска-Стевковска Даниела[1],
Пеева-Петревска Марија[1], Алексова Павлина[2], Пешевска Снежана[3]

Цел: Целта на обемните научни студии е да се разбере и сфати како коската и меките ткива реагираат на различни специфични типови на имплантни површински микрогеометрии и како тие истите ја афектираат маргиналната периимплантна коска и биолошката ширина кај денталните импланти.

Материјал и метод: Во подолг временски период анализирани се in vitro и in vivo студии од дата базите на Thomson Reuters, PubMed, SCOPUS, Scimago, InnoSpace, ResearchGate и Google Scholar за клиничките импликации на Laser-Lok технологијата на обработка на имплантни површини. Овој тип на технологија е резултат на 20-годишна научноистражувачка работа на врвните Универзитети во САД. Laser-lok микроканалите претставуваат серија на прецизно креирани 8 и 12 микронски канали со помош на ласер (ласерска аблација/отсекување) локализирани на вратот на денталните импланти на BioHorizons.

Резултати: Постојат повеќе од 25 публикации кои ја демонстрираат супериорноста на оваа технологија и способноста на Laser-Lok да го превенира надолниот епителен раст, да креира сврзноткивен атачмент и да овозможи одржување и стабилизација на маргиналната периимплантна коска (MBL). In vitro студиите ја анализирале целуларната активност на различни типови на имплантни површини вклучувајќи ги мазните, грубите и специфично дизајнираните микрогеометриски површини. In vivo валидацијата е направена на бројни анимални модели (зајак и кучиња) со кои се потврдувува веродостојноста на in vitro студиите.

Заклучок: Микроканалите на Laser-Lok претставуваат единствен постоечки дизајн на имплантна површина на денталниот пазар на светско ниво, кој е способен да креира физичка врска-сврзноткивен атачмент на периимплантните ткива. Овој тип на патентирана ласерски обработена имплантна површина е единствена во светски рамки која успева да ги поврзе и одржи стабилни цврстите и меките периимплантни ткива.

Клучни зборови: Laser-Lok, микрогеометрија, дентални импланти, површинска топографија, маргинална коска

IMPLANTOLOGY

LASER-LOK TECHNOLOGY AND IMPLANT SURFACE TOPOGRAPHY

Veleska-Stevkovska Daniela [1],
Peeva-Petreska Marija [1], Aleksova Pavlina [2], Pesevska Snezana[3]

Aim: The aim of analyzing a large number of scientific studies is to understand how bone and soft tissues are reacting to different types of specific implant surface microtopographies and how they affect on periimplant bone and soft tissues.

Material and method: In longer period of time the data bases of Thomson Reuters, PubMed, SCOPUS, Scimago, InnoSpace, Research Gate and Google Scholar were investigated for scientific articles for laser-lok technology as example of surface implant modification and its clinical implications. This type of surface modification is developed in a period of 20 years in the most prestige Universities in the USA. The Laser-lok microchannels are presented as 8 and 12 microns channels precisely created by laser ablation and localized at neck of BioHorizons tapered internal implants.

Results: There are more than 25 publications that demonstrate the superiority of this technology in preventing epithelial down-growth, creating soft tissue attachment and stabilization of periimplant marginal bone (MBL). ,,In vitro" studies mostly analyze the cellular activity of different types of implant surfaces (machined and surfaces with specifically designed microgeometry). ,,In vivo" validation is made on animal models that confirm the findings of the ,,in vitro" studies.

Conclusion: Laser-Lok microchannels is a unique surface implant design that is able to create physical attachment of soft periimplant tissues. This type of patented laser modificated implant surface is the one and only worldwide known implant surface that is able to integrate soft and hard periimplant tissues.

Key words: Laser-Lok, microgeometry, dental implants, surface topography, marginal bone

ДЕМОНТИРАЊЕ (ОТСТРАНУВАЊЕ) НА ДЕНТАЛНИ ИМПЛАНТИ БЕЗ УПОТРЕБА НА СПЕЦИЈАЛНИ ИНСТРУМЕНТИ ЗА ВАДЕЊЕ (REMOVER KIT) -ПРИКАЗ НА СЛУЧАИ-

Ас. Д-р С. Богдановски,
Ас Д-р А.Ангеловска, Ас. Д-р А. Грнчаровски, Ас. Д-р И.Стоев

Како и кај сите други хируршки процедури, така и кај вградувањето на денталните импланти, одредени внатрешни и надворешни фактори можат да предизвикаат различни компликации кои резултираат со потребата целосно да се извадат пласираните импланти. Покрај системските заболувања,лошите навики итн. кои се контраидикација за имплантирање, причини за губиток на имплантите може да бидат и отсуството на остеоинтеграција, инфекции (периимплантитис), повреда на нерви или на максиларниот синус, преоптоварување на имплантите како и грешки при имплантирањето.

Во вакви случаи е потребно да се извадат поставените импланти, за чие вадење производителите на импланти имаат конструирано и посебни инструменти т.н. remover Kit. Самото отстранување на имплантите честопати е пропратено со остеотомија на преостанатите коскени структури кои пациентите тешко ги прифаќаат.

Во нашиот труд преку неколку случаи ви прикажуваме како на полесен начин да се извадат проблематичните импланти, како и решавање на проблемите со фрактури на абатментите. Во овие процедури се користат истите инструменти (алатки) со кои и се поставуваат имплантите.

REMOVING DENTAL IMPLANTS WITHOUT USAGE OF SPECIAL INSTRUMENTS (REMOVER KIT)

As.D-r S.Bogdanovski,
As D-r A.Angelovska, As D-r A.Grncarovski, As.D-r I.Stoev

As with any other surgical procedure, dental implants placement is not an exception, there are a variety of internal and external factors that can cause different complications which result with complete removal of the placed dental implants. Beside system disorders, bad habits etc which are contraindicated for dental implants, implant failure may occur in failed osseointegration, infections (peri implantitis), nerve and tissue damage, maxillar sinus problems, overloading or procedure mistakes.

These cases require placed dental implants removing, for which the manufactories have constructed special instruments so called Remover Kit. The procedure for removing of the dental implants is often followed by osteotomy of the bone structures which is painful after surgery and difficult to be accepted by the patients.

We will present an easier way to remove failed dental implants in our article, so as solving problems with abutment fractures. The same instruments (tools) for dental implant placement are being used in these procedures.

ФИКСНО-ПРОТЕТСКИ КОНСТРУКЦИИ ВРЗ ИМПЛАНТИ ПОВРЗАНИ СО ПРИРОДНИ ЗАБИ - СТАПКА НА ПРЕЖИВУВАЊЕ ПО 4 ГОДИНИ СЛЕДЕЊЕ

Николовски Б[1].,
Цветановска Стојчева Д[1]., Александровска А[1]., Миновска А[2], Радојкова-Николовска В[3]

Стапка на преживување на долг рок, на мостови над импланти е цел на имплантната терапија. Често пати мостови се поддржани од комбинација на природни заби и импланти.

ЦЕЛ: Нашата цел е да се провери стапката на “преживување” на протетските изработки преку комбинација на природни заби и импланти во споредба со фиксна протетика над природни заби во рок од 4 години на следење.

МАТЕРИЈАЛ И МЕТОД: Пациентите беа поделени во 2 групи. Групата која вклучуваше импланти броеше 20 пациенти со 32 импланти, кај кои се присутни 25 мостови конструкции поддржани од комбинација на импланти и природни заби и контролна група од 20 пациенти со 25 фиксни мостови над природните заби. Клиничките податоци според стапката на преживување беа оценувани на почетокот, по 3 месеци, по 1 година и 4 години по завршената протетска рехабилитација.

РЕЗУЛТАТИ: Резултатите не покажаа сигнификантна разлика во било која од предвидените периоди за контролен преглед.

ЗАКЛУЧОК: Добро планирање пред постава на имплантите и прецизна протетска конструкција со посебно внимание на балансирана оклузија е клучот за долго рочна висока стапка на преживување на протетската изработка, која се чини дека е од поголема вредност од типот на потпората на фиксните протетски реконструкции сами по себе.

Клучни зборови: Протетика врз импланти, протетика врз импланти и заби, стапка на преживување.

FIXED PROSTHETICS OVER IMPLANT-TOOTH SUPPORT – SURVIVAL RATE OVER 4 YEARS OF FOLLOW UP

Nikolovski B[1].,
Cvetanovska Stojhceva D[1]., Aleksandrovska A[1]., Minovska A[2], Radojkova-Nikolovska V[3]

Long – term survival rate of bridges over implants is the goal of the implant therapy. Often fixed bridges are supported by combination of natural teeth and implants.

OBJECTIVE: Our goal is to check the survival rate of the prosthetics over combination of natural teeth and implants comparing to fixed prosthetics over natural teeth within 4 years of follow up.

MATERIAL AND METHOD: The patients were divided into 2 groups. The implant group of 20 patients with 32 implants were planned to support 25 fixed bridges supported by combination of implants and natural teeth and the control group of 20 patients with 25 fixed bridges over natural teeth. Clinical data according survival rate criteria were evaluated at the baseline, 3 months, 1 year and 4 years after the finished prosthetic therapy.

RESULTS: The results could not show any significant difference in any of scheduled check-up periods.

CONCLUSION: Well-planned implant placement and precise prosthetic work with special attention of the balanced occlusion is the key for long – term high survival rate of the prosthetic reconstructions which appears to be of higher value than the type of the support of the fixed prosthetic reconstruction itself.

Key words: Prosthetic over implants, prosthetic over implant-tooth support, survival rate.

ОРТОДОНТСКИ МИНИ ИМПЛАНТИ-ПЛАНИРАЊЕ,ПОСТАВА И ИНДИКАЦИИ

Ванчо Спиров
Оливер Димитровски, Жаклина Менчева, Ирена Веселиновска, Арбен Муртезани

Денталниот имплантот се дефинира како алопластичен материјал (страно тело, т.е. метал, керамика..) којшто оперативно се поставува во виличната коска. Главната цел на денталниот имплант представува замена на изгубениот заб во забниот низ. Но денталниот имплант моше да има и друга намена. Тој може да биде искористен и како потпорна точка која ке биде употребена за креирање на сила со цел за придвижување на забот.

Со воведувањето на Ортодонските мини импланти се реши токму овој проблем. Мини имплантите направија револуција во полето на анхоражата во ортодонцијата и тие постанаа еден од најдобрите извори на предвидлива анхоража.

Цел на трудот: Со овот труд се објаснуваат основните принципи на планирање и постава на ортодонтските мини импланти, а воедно се објаснуваат и индикациите за нивна постава.

Заклучок: Ортодонските мини импланти представуваат одличен додаток за обезбедување на стабилна, коскена анхоража за апликација во ортодонскиот биомеханички систем на сила. Успехот на третманот во најголем дел зависи од правилното планирање и соодветната апликација на истите.

ORTHODONTIC MINI-IMPLANTS PLANNING AND INDICATION

Vanco Spirov
Oliver Dimitrovski, Zaklina Mencheva, Irena Veselinovska, Arben Murtezani

Dental implants are defined as alloplastic materials (foreign body, i.e. metal, ceramic..) which are operatively placed in the jawbone. The main purpose of dental implant represents a replacement of the lost tooth in dental string. However, the dental implant may also have another purpose. It can be used as a fulcrum that will be used to create power in order to move the tooth.

With the introduction of orthodontic mini implants this problem was solved. These mini implants have revolutionized the field of anchorage in orthodontics and they became one of the best sources of predictable anchorage.

Purpose of labor: In this paper we explain the basic principles of planning and lineup of orthodontic mini implants, and the occurrence of the most common complications.

Conclusion: Orthodontic mini implants represent an excellent addition to providing a stable, bone anchorage for application in orthodontic system of biomechanical force. The success of treatment largely depends on proper planning and appropriate application of them.

ПОСТАВУВАЊЕ НА ДЕНТАЛНИ ИМПЛАНТИ ВО ПОСТЕРИОРНА МАНДИБУЛАРНА РЕГИЈА – ПРИКАЗ НА СЛУЧАЈ

Папакоча Киро,
Димова Цена, Папакоча Гордана, Заркова Јулија, Златаноска Катерина

Цел: беше да се претставуви ефективна можност за решавање на беззабоста и соодветно на тоа спречување на атрофијата на алвеоларниот гребен, конкретно во бочна мадибуларна регија, со помош на методата за коскена аугментација.

Материјал и метод: Пациент на возраст од 29 години кој се јавува на преглед и третман во нашата ординација. При клинички и рентген преглед на пациентот, се одлучува за екстракција на 36 на кој е дијагностицирано Parodontitis chr. periapicalis. После негова екстракција, направена е аугментација на истото место. После 6 месеци од екстракцијата, поставени се три дентални имплантни, а после уште 4 месеци од оваа интервенција направена е протетска рехабилитација.

Резултати: предностите кај добро зачуваниот алвеоларен гребен, се од огромно значење при поставување на имплантите и достигнување нивно бескомпромисно естетско и функционално решение, прават да овие процедури ги применуваме кај поголемиот број на наши пациенти.

Заклучок: Губењето на забите, често резултира со повлекување како на меките така и на коскените трива, затоа зачувувањето на алвеоларниот гребен е од голема вашност, се со цел да се обезбеди соодветна имплантолошка естетска реставрација. За да обезбедиме успешна импланто – протетска рехабилитација, хируршката интервенција е од особено значење и се наметнува како потреба за да обезбедиме соодветен алвеоларен гребен.

IMPLANT PLACEMENT IN POSTERIOR MANDIBULAR REGION – CASE REPORT

Papakoca Kiro[1] ✉,
Dimova Cena[1], Papakoca Gordana[2], Zarkova Julija[1], Katerina Zlatanovska

Aim: was to show an available treatment for preventing ridge atrophy and optimize esthetic in the posterior mandibular area, whit socket preservation procedure.

Case presentation: Male patient, age 29, presents to our clinic. The clinical evaluation showed indication for tooth 36 extraction, due periodontitis. After tooth (36) was carefully removed with forceps technique, the extraction site was grafted with an osteoconductive bone graft.

Implants placement was made 6 months after extraction of the tooth. After 4 months past of implantation, prosthetic rehabilitation was made.

Results: advantages of an augmented alveolar ridge with sufficient bone volume to adjust for uncompromised and esthetic implant placement, renders these procedures more than effective for majority of patients.

Conclusion: Loss of teeth, often result in hard and soft tissue collapse, therefore the preservation of bone volume is of major importance in order to insure the proper implant and esthetic rehabilitation. In order to insure the success of prosthetic – implant therapy, surgical reconstruction of the tissues and the procedure of ridge augmentation are necessary.

ИНДИВИДУАЛНИ ХИБРИД АБАТМЕНТИ (ЕФЕКТИВНОСТ И ЕСТЕТИКА)

Д-р Зоран Шушак ,
Тони Наумов , Д-р Јована Митиќ , Д-р Едвард Јанев

Индивидуалните хибридни абатменти се опција која естетиката на протетската конструкција врз имплантите ја доведува до совршенство. Во основата на индивидуалниот хибрид абатмент е оригинална за дадениот тип имплант титан база (во нашиот случај 2 абатменти тип Straumann straight snap-on , 3 абатменти тип Straumann 15% angled contoured , 2 абатменти тип Mis straight.) , додека хибридната индивидуална компонента се изработува со прес техника (литиум дисиликат -стакло керамика) или како во нашиот случај (циркониум со CAD-CAM технолошка подршка).

Целта на изработката на овие хибридни абатменти е естетскиот момент на прво место (дури и при појава на гингивална рецесија) , но не помалку важен е и функционалниот момент т.е.отстранување на вишокот цемент од границата титан-база конструкција кој може да биде еден од факторите за појава на пери-имплантен воспалителен процес.

INDIVIDUAL HIBRID ABATMENTS

D-r Zoran Shushak ,
Toni Naumov , D-r Jovana Mitikj , D-r Edvard Janev

Individual hybrid abatments are an option that the aesthetics of construction on prosthetic implants brings to perfection. At the core of the individual hybrid abatment is original part for a given type of implant titanium base (in our case 2 abatments type Straumann straight snap-on, 3 abatments type Straumann 15% angled contoured, type 2 abatments Mis straight.), while the hybrid individual components are made with 'the press technique' (lithium disilicate ceramics -glass ceramic) or as in our case (zirconium with CAD-CAM technology support).

The purpose of creating these hybrid abatments has an aesthetic point at first place (even in case of gingival recession). However, the functional point is not less important and that is the removing point excess cement border titanium-base construction which can be one of the factors for the occurrence of peri-implant inflammation.

ОРАЛНА ХИРУРГИЈА

ПРОТЕТСКИ ИНДУЦИРАНА ФИБРОЗНА ХИПЕРПЛАЗИЈА – EPULIS FISSURATUM

Билјана Евросимовска
Весна Јуруковска-Шотаровска

Протетски индуцирана фиброзна хиперплазија – epulis fissuratum, уште позната и како фиброзна инфламаторна хиперплазија од протези, granuloma fissuratum, е предизвикана од интензивна хронична траума, најчесто од лошо налегнување на протезите и парафункционалните навики на пациентите.

Целта е да се прикаше случај на хируршки третман на epulis fissuratum, со потврда на клиничката дијагноза врз база на хистопатолошки наод, како и создавање на услови за рехабилитација со изработка на нова протетска конструкција.

Третманот на овој вид лезии ја вкучува елиминацијата на факторите предизвикувачи, како и хируршко отсранување на истата. Доколку предизвикувачкиот фактор и понатаму перзистира, ткивото со тек на времето станува се по фиброзно.

ORAL SURGERY

DENTURE-INDUCED FIBROUS HYPERPLASIA- EPULIS FISSURATUM

Biljana Evrosimovska
Vesna Jurukovska-Shotarovska

Denture-induced fibrous hyperplasia (epulis fissuratum), also called as fibrous inflammatory hyperplasia, denture hyperplasia, granuloma fissuratum is caused by intensity chronic trauma usually from ill-fitting dentures or even parafunctional habits.

Ami was to present a case report of surgical treatment of epulis fissuratum, as a support of clinical diagnosis with histopathological findings, providing satisfactory results of rehabilitation in oral function and tissue health with new denture.

The treatment of this kind of lesion includes elimination of the causing factors and surgical removal o f the lesion. If the causal factor persists, the tissue becomes more fibrous over time.

ПРИКАЗ НА МУЛТИПНИ ИМПАКТИРАНИ ПРЕКУБРОЈНИ ЗАБИ КАЈ ЗДРАВ ПАЦИЕНТ

Кацарска Марина
Наташа Тошеска, Маја Ѓоревска

Цел:
Авторите презентираат исклучително редок случај на мултипни прекубројни импактирани заби кај здрав пациент, односно синдром-независни.

Материјал и метод:
Пациент (16 години) бил испратен на Универзитетската клиника за орална хирургија поради прекубројни заби. На дигиталната ортопантомографија детектиравме мултипни прекубројни импактирани заби во горната и во долната вилица. Фамилијарна инциденца на оваа аномалија потврдивме уште кај два члена на ова семејство, сите со добра здравствена кондиција без знаци или клинички индикации за некое системско заболување или синдром.

Резултати
Прекубројните импактирани заби беа случајно откриени, иако пациентот во минатото бил ортодонтски третиран со мобилна протеза. Терапија ќе биде радикална. Оперативните екстракции ќе се изведуваат етапно, во неколку фази.

Заклучок:
Систематско клиничко и рентгенолошка следење на младата популација е основен предуслов за рано откривање на развојни аномалии од ваков тип. Третманот е мултидисциплинарен, комбиниран, сложен поради местоположбата, компликациите и бројот на ентитети кои треба оперативно да се екстрахираат.

A CASE OF MULTIPLE SUPERNUMERARY TEETH IN A HEALTHY INDIVIDUAL

Kacarska Marina
Natasa Toseska, Maja Gjorevska

Aim
The authors will present a rare case of multiple supernumerary teeth in a healthy individual (syndrome not associated).

Material and methods
A 16 years boy was referred to the University department of oral surgery because of the presence of an exceeding number of teeth. On the orthopantomograph multiple impacted supernumerary teeth were discovered in the upper and the lower jaw. There was similar occurrence among other members of the family.

Results
The supernumerary teeth were discovered by accident, although the boy has undergone orthodontic treatments in the past. The therapy of the impacted supernumerary teeth will be radical. The surgical exractions will be performed gradually, in several phases.

Conclusion
Methodical clinical and radiographic examinations in young people is a major prerequisite for early detection of such dental anomalies. The treatment is usually multidisciplinary and complex for the reason of the location, complications and the number of entities that need to be surgically removed.

АУГМЕНТИРАЊЕ НА КОСКЕН ДЕФЕКТ ПРЕДИЗВИКАН ОД РЕЗИДУАЛНА ЦИСТА (ПРИКАЗ НА СЛУЧАЈ)

Љ Симјановска.,
С Симјановска., Б Исмаили., М Манева., Т Даци

Цел: Големите коскените дефекти настанати од било кој патолошки процес потребно е да бидат соодветно санирани, а нашата цел е да претставиме еден тип на алопластичен материјал-Novokor Plus, кој соодветно ќе го поплни истиот тој коскен дефект.

Материјал и метод: Претставуваме случај со енормен коскен дефект, кој е резултат на резидуална циста во виличната коска. Бидејќи клиничката слика и симптоматологија се многу оскудни, а се работеше и за беззаба вилица каде алвеоларниот гребен беше и атрофиран, цистата беше со големи размери. Оваа циста беше сосема случајно откриена со помош на РТГ снимка-забен статус, кој беше направен за друга цел. Бидејки се работеше за голем коскен дефект истиот се пополни со Novokor Plus-алопластичен материјал со мала гранулација, добиен од корали.

Резултат: По остранување на цистата и апликацијата на алопластичниот материјал, во однос на посхируршките можни компликации не се евидентираше никаква промена. Што се однесува на општата состојба, пациентот не покажа никакви дисфункции, а самата интеграција на Novokor Plus-вештачката коска одеше многу добро.

Заклучок: Тераписката процедура кај фоликуларните цисти е исклучиво хируршка (екстирпација на цистата in toto) . Доколку се работи за големи коскени деекти, најдобро е истите да бидат пополнети со соодветен алопластичен материјал (во случајот Novokor Plus) како би се обезбедиле соодветни услови за изработка на идната протетска конструкција.

AUGMENTATION OF THE BONE DEFECT CAUSED OF RESIDUAL CYST

Lj.Simjanovska,
S. Simjanovski, B. Ismaili, M. Maneva, T. Daci

Aim: Big bone defects caused by any pathological process, needs to be healed, and our aim is to present alloplastic material Novokor Plus, for healing the bone defect.

Materials and methods: We present a case with huge bone defect as a result of a cyst in the jaw bone. We had big intention, because of the poor symptomatology and toothless jaw with atrophy and cyst. The cyst was discovered accidentally with RTG, made for different reasons. It was a big defect and we used Novokor Plus material with small granulation.

Result: After removing of the cyst and application of the Novokor Plus there were no post-surgical complications, the patient had no dysfunction and the whole intergration of the material was very good.

Conclusion: The therapy procedure at follicular cysts is strictly surgical. If the defects are huge the best was to fill the defect with alloplastic material (in this case Novokor Plus). After that we have good conditions for further prosthetic construction.

ОРАЛНОХИРУРШКИ ИНТЕРВЕНЦИИ КАЈ ПАЦИЕНТИ СО РАЗВОЈНИ АНОМАЛИИ НА ЗАБИТЕ

Данијел Јосифов
Весна Амбаркова, Едвард Јанев, Марина Кацарска, Марија Пеева Петреска, Блерта Зекири Абдули

Развојните одонтогени аномалии на забите како посебен ентитет поретко се сретнуваат во стоматолошката пракса и како такви претставуваат предизвик за решавање дури и за искусни и добро обучени клиничари.

Феноменот на дентална геминација и фузија е карактеристичен за млечната дентиција, но не е исклучена негова појава и кај трајната дентиција, особено во инцизивната регија.

Во трудот е прикажан редок случај на оперативно лекување- апикотомија на фузониран перманентен латерален инцизив со две споени коронки и два разделени корени кај кој претходно со анамнестички, клинички и параклинички иследувања беше дијагностициран хроничен дифузен периапикален процес.

ORAL SURGICAL PROCEDURES IN PATIENTS WITH TEETH DEVELOPMENTAL ANOMALIES

Daniel Josifov
Vesna Ambarkova, Edvard Janev, Marina Kacarska, Marija Peeva Petreska,
Blerta Zeqiri Abduli

Teeth developmental odontogenic anomalies as a separated entity are rarely seen in everyday dental practice. Therefore, they are a great challenge to be solved, even for experienced and well-trained clinicians.

The dental gemination and fusion phenomena typically is seen in the primary dentition, but it is not excluded in the permanent dentition as well, occurring most commonly in the area of incisors.

A rare operatively treated case is shown in this article. An apicotomy of a permanent lateral incisor with fusion, demonstrated with two merged crowns and two separated roots was done, previously diagnosed with chronic diffused periapical periodontitis, following proper clinical and paraclinical examinations.

ПРЕКУБРОЈНИ ПРЕМОЛАРИ ВО ДОЛНА ВИЛИЦА-ПРИКАЗ НА СЛУЧАЈ

Јанев Едвард
Јосифов Д., Ристевски Г., Бизевски Д., Апостолова Г.

Присуството на прекубројни заби во популацијата денес не претставува нешто непознато. Најфреквентно е кај пациенти со фамилијарна генеза.Мултипна хипердонција поретко се јавува кај индивидуи кои немаат поврзаност со некое системско заболување или некој синдром .Кај 90% од случаите доминираат прекуброjните инцизиви (mesiodens),потоа четвртите молари (distomolars) ,премоларите,канините и латералните инцизиви.Машката популација е доминантна 2:1 во однос на женската.

Според формата тие можат да бидат со нормална - типична и атипична форма,облик и големина.Атипичните може да се конусни, трабекуларни и во вид на одонтоми. Трудот прикажува индивидуа на 18 годишна возраст со прекубројни мандибуларни премолари,кои откако се дијагностицирани оперативно се екстрахирани.

AN UNUSUAL CASE OF PARA PREMOLAR IN MANDIBULA:A CASE REPORT

Janev Edvard
Josifov D.,Ristevski G.,Bizevski D.,Apostolova G.

The presence of supernumerary teeth is not uncommon in the general population. They occur more frequently in patients with family history of such teeth. It is rare to find multiple supernumeraries in individuals with no other associated disease or syndrome. Approximately 90% of cases present in the maxila with a strong predilection for the incisor region (mesiodens),followed by maxillary and mandibular fourth molars(distomolars),premolars, canines and lateral incisors.

On the basis of morphology supernumerary teeth can be supplemental,with normal shape for the teeth in that series or trabeculate,conical ,compound odontome and complex odontome. An unusual case of a 18 year old girl with para premolars and complete dentition in mandibula is presented.

ЛОКАЛНИ И РЕГИОНАЛНИ ФЛЕПОВИ ВО РЕКОНСТРУКЦИЈА НА ЛИЦЕТО – ПРИКАЗ НА СЛУЧАИ

Илиев А., Панчевски Г., Кирков А., Поповски В., Бенедети А., Наумовски С., Поповиќ-Моневска Д., Божовиќ С.

Реконструктивната хирургија е особено битен сегмент во праксата на секој максилофацијален хирург. Големиот дел на пост-аблативни или трауматски дефекти во пределот на лицето и вилиците, налага солидно познавање на мноштвото техники за надометување на изгубените коскени и меки ткива.

Добро познатото „реконтруктивни скалило“ ги објаснува можностите, почнувајќи од директна сутура, кожен трансплантат во парцијална дебелина, локални и оддалечени петелкасти резени, па се до слободни микроваскуларни резени.

Во трудот прикажуваме три случаи каде се употребени локални и оддалечени петелкасти резени, како и кожни трансплантати, за реконструкција на дефекти во лицево-виличниот предел, и тоа: Мустард-образниот флеп, цервико-фацијалниот лизгачки резен и пекторалис мајор миокутаниот флеп.

Вбројувањето на овие најчесто употребувани хируршки методи во оперативниот репертоар е од големо значење за било која успешна лицева реконструкција.

Клучни зборови: лице, реконструкција, резени.

LOCAL AND REGIONAL FLAPS IN RECONSTRUCTION OF THE FACE – REPORT OF CASES

Iliev A., Pancevski G., Kirkov A., Popovski V., Benedetti A., Naumovski S., Popovic-Monevska D., Bozovic S.

Reconstructive surgery is an inseparable segment in the practice of every maxillofacial surgeon. Large number of post-ablative and traumatic defects of the face and jaws, necessitates a sound knowledge of the various techniques for reconstruction of the lost bony and soft tissues.

The reconstruction ladder explains the options, ranging from primary closure, split thickness skin grafts, local and distant pedicled flaps, to distant free microvascular tissue transfer.

In the paper, we show three cases where local and distant pedicled flaps have been used for maxillofacial defects, namely the Mustarde cheek advancement flap, cervico-facial advancement flap and pectoralis major myocutaneous flap.

Having these surgical techniques in the operative repertoire is essential for any successful facial reconstruction.

Key words: face, reconstruction, flaps.

ПРЕДПРОТЕТСКА ХИРУРГИЈА –ОПЕРАТИВНА ЕКСТРАКЦИЈА НА ГОРЕН ИМПАКТИРАН КАНИН ВО ТОТАЛНО БЕЗЗАБА МАКСИЛА

Бизевски Д,
Маркоски Н

Горните импактирани канини се срекаваат кај повозрасните пациенти како последица на неможноста на тогашната ортодонција да ги извлече и постави во забниот низ.

Цел на овој труд е да се прикаже повозрсен пациент со импактиран канин кај кој треба да се изработи горна тотална протеза.

Пред изработката на тоталната протеза рендгенолошки е дијагностицирано постоење на импактиран канин,при што пристапивме кон оперативна екстракција. После три месеци направена е протетска рехабилитација со тотална протеза.

PRE-PROSTHETIC SURGERY- OPERATIVE EXTRACTION OF MAXILLARY IMPACTED CANINE IN TOTAL EDENTULOUS MAXILLA

Bizevski D,
Markoski N

Maxillary impacted canines can be found among elderly patients as a result of lack of orthodontic treatment of that period and the impossibility of bringing the impacted tooth in the dental arch.

The aim of this study is to show the making of a dental mobile prosthesis in the maxilla of an elderly patient who has an impacted canine.

Before the making of the mobile prosthesis, an impacted canine was diagnosed on the radiographic footage. The tooth was surgically extracted. After 3 months, a mobile prosthesis has been made as a final solution for this patient.

CYSTIS RADICULARIS MANDIBULAE – СОЛИТАРНА ЦИСТА ВО МАНДИБУЛАТА - Приказ на случај

Жаклина Менчева
Ирена Веселиновска, Анета Терзиевска, Ванчо Спиров

Цел:
Солитарни цисти најчесто се откриваат случајно бидејќи се асиптоматски и во најголем процент се од трауматско потекло. Почесто се јавуваат кај млади особи и тоа во пределот од канинот према моларите а може да се сретнат и во проекција на симфизата. Наша цел е да претставиме еден таков случај.

Материјал и метод:
Кај 30 годишна пациентка без видливи екстра и интраорални промени случајно на рентген статус е откриена радикуларна циста на мезијалниот корен на десниот прв мандибуларен молар.

Резултати:
Цистата се отстрани во целост и не се дојде во колизија со содржината на мандибуларниот канал како што се очекуваше од рентген статусот.

Заклучок:
Анамнезата, прегледот и РТГ дијагностиката во најголем дел од случаите, како и во нашиот случај, се доволни за целосна дијагноза иако од дводимензионалната рентгенска документација не може точно да се одреди растојанието од canalis mandibulae и неговата содржина до патолошката творба.

Клучни зборови: cystis radicularis, canalis mandibulae.

CYSTIS RADICULARIS MANDIBULAE – SOLITARY CYST IN THE MANDIBLE - Case report

Zaklina Mencheva
Irena Veselinovska, Aneta Terzievska, Vanco Spirov

Aim:
Solitary cysts most usually are detected randomly, because they appear asymptomatically and their origin is traumatic in most of the cases. Most commonly they appear in young patients in the area between the canine and the molars, but also can be found in the region of the symphysis. Our goal is to present such case.

Material and method:
In the 30 year old female patient with no visible extra and intraoral signs randomly on the panoramic radiograph was detected a radicular cyst on the mesial root of the first right mandibular molar.

Results:
Enucleation of the cyst was done in toto and the collision with the content of the mandibular canal did not happened as it was expected from the panoramic radiograph.

Conclusion:
Anamnesis, clinical examination and X – ray diagnosis in most of the cases are enough for complete diagnosis as it was proven in our case although from the panoramic radiograph cannot accurately be determined the distance from canalis mandibulae and its content to the pathological lesion.

Key words: cystis radicularis, canalis mandibulae.

ПРЕВЕНТИВНИ МЕРКИ КАЈ ПАЦИЕНТИ СО ЗГОЛЕМЕН РИЗИК ЗА ПОЈАВА НА АЛВЕОЛИТ

Зоран Арсовски
Мирјана Марковска Арсовска, Лјуба Симјановска, Наташа Ставрева, Синиша Симјановски

Цел
Целта на овој труд е да се претстават превентивните мерки после екстракција на заб кај пациенти со поголема инциденца за појава на алвеолит (пушачи, пациенти со примена на контрацептивна терапија, пациенти каде е извршена трауматска екстракција и др.)

Материјал и метод
За реализирање на оваа цел екстракцијата на забите кај овие пациенти се вршеше со минимална инвазивност при што киретирањето исто така беше неинвазивно со комплетно отстранување на дебридманот од екстракционата рана. Како средство за анестезија беше користен 3% Scandonest или 2% Scandonest, а после екстракцијата беше аплициран Alvogyl во алвеолата.Пациентите беа следени на редовни контроли.

Резултати
На контролните прегледи се забележа дека кај пациентите кај кои беше користен анестетик без вазоконстриктор, не покажаа сигнификантност за појава на алвеолит во однос на другите кај кои беше користен анестетик со вазоконстриктор. Исто така во случаите каде екстракцијата беше атрауматска или беше аплициран Alvogyl ризикот за појава на алвеолит е минимален

Заклучок
- користење на анестетик без вазоконстриктор не го намалува ризикот за појава на алвеолит, но инциденцата за негово појавување е минимална.
- пациентите каде не се користи голема траума при екстракција на заби имаат помала инциденца за појава на алвеолит
- апликација на медикамент веднаш по извршената екстракција го намалува ризикот за појава на алвеолит

PREVENTIVE MEASURES IN PATIENTS AT INCREASED RISK OF ALVEOLITIS APPEARANCE

Zoran Arsovski
Mirjana Markovska Arsovska, Ljuba Simjanovska, Natasa Stavreva, Sinisa Simjanovski

Aim
The aim of this study was to present preventive measures after toth extraction in patients with higher incidence of alveolitis (smokers, patients using the contraceptive therapy, patients whose traumatic extraction performed etc).

Material and method
To achieve this aim, the extraction of teeth in these patients was performed with minimal invasivness, also the ciretage was complitely non-invasive with total removal of the extraction wound debridement. As anesthetic we used3% Scandonest or 2% Scandonest, than we applied Alvogyl in the alveola. Patients were monitored trought regular chekups.

Results
When we did check-ups we noted that in patients who had used anesthetic without vasoconstrictor didn`t show significance for the appereance of alveolitis in relation to the others which were used anesthetic with vasoconstrictor. Also in cases where extraction was atraumatic and there was applied Alvogyl the risk for alveolitis vas reduced.

Conclusion
- using anesthetic whithout vasocostrictor does not reduce the risk of alveolitis, but the incidence for its appereance is minimal,
- in patients where we didn`t use great trauma during the extraction, the incidence for alveolitis is less,
- aplication of the medicament immediately following the extraction reduces the risk of alveolitis.

ОРТОДОНЦИЈА

ПРИСУСТВОТО НА STREPTOCOCCUS MUTANS И АКУМУЛАЦИЈАТА НА ПЛАК КАЈ ДЕЦА БЕЗ И СО ОРТОДОНТСКИ АПАРАТИ

Маја Поп Стефанова-Трпоска
Оливера Саракинова, Славјанка Оџаклиевска, Верче Стојановска,
Снежана Димитроска, Емилија Костадиновска

ЦЕЛ Присуството на фиксните ортодонтски апарати во оралната празнина кај децата може да влијае врз природата на денталниот плак. Структурата, метаболизмот и составот на денталниот плак се менува, што води до менување на бактериската популација особено на Streptococcus mutans. Целта на ова испитување е да се открие дали фиксните ортодонтски апарати имаат влијание врз акумулацијата на денталниот плак и врз присуството на Streptococcus mutans во устата на ортодонтските пациенти, во споредба со децата кои не носат фиксни ортодонтски апарати.

МАТЕРИЈАЛ И МЕТОД Беа испитани 20 деца на возраст од 11 до 16 години од обата пола со фиксни ортодонтски протези и 20 деца без ортодонтски протези. Присуството на плак беше испитувано со GC Tri Plaque ID Gel, а Streptococcus mutans со тестот GC Saliva-Check Mutans.

РЕЗУЛТАТИ Кај децата со фиксни протези имаше сигнификантно зголемување на денталниот плак во однос на децата без протези. Нивото на Streptococcus mutans беше високо >5x105 CFU/ml плунка, кај испитаниците со фиксни протези.

ЗАКЛУЧОК Поради зголемената акумулација на плак и зголеменото ниво на Streptococcus mutans кај децата кои носат фиксни ортодонтски протези, ортодонтите треба да обрнат поголемо внимание на одржување на оралната хигиена за време на третманот.

ORTHODONTICS

THE PRESENCE OF STREPTOCOCCUS MUTANS AND PLAQUE ACCUMULATION IN CHILDREN WITH AND WITHOUT ORTHODONTIC APPLIANCES

Maja Pop-Stefanova Trposka
Olivera Sarakinova, Slavjanka Odzaklievska Verce Stojanovska,
Snezana Dimitroska Emilija Kostadinovska

AIM. The presence of fixed appliances in oral cavity in children can affect the nature of dental plaque. The structure, metabolism and composition od dental plaque would change, leading to an increase in microbial population, especially Streptococcus mutans.The aim of this investigation is to find weather the fixed orthodontic appliances can increase plaque accumulation and elevated bacterial colonization of Streptococcus mutans in patients with fixed appliances, in comparison with children without orthodontic appliances.

MATERIAL AND METHOD We investigated 20 children aged 11 to 16 years both sexes with fixed orthodontic appliances and 20 children without orthodontic appliances. The praesens of plaque was checked by GC Tri Plaque ID Gel, and Streptococcus mutans GC Saliva-Check Mutans test.

RESULTS There was significant increasing of the dental plaque in the group of children with fixed orthodontic appliances. The level of Streptococcus mutans was high >5x105 CFU/ml saliva.

CONCLUSION The orthodontists should pay more attention on maintaining good oral hygiene during the orthodontic treatment, because there was increased plaque accumulation and high level of Streptococcus mutans in children who are wearing fixed orthodontic appliances.

КАРАКТЕРИСТИКИ НА КРАНИЈАЛНАТА БАЗА КАЈ ПАЦИЕНТИ СО ДИСТООКЛУЗИЈА

Џипунова Б
Тошеска-Спасова Н, Радојкова-Николовска В, Попвска М, Муратовска И, Пеева М

Кранијалната база е референтна компонента во оценката на максиларниот и мандибуларниот раст и поместување. Максиларниот комплекс е фиксиран за антериорната кранијална база, а мандибулата е суспендирана под средната кранијална фоса и е во тесна врска со постериорната кранијална база. Затоа промените во флексијата на кранијалната база може да влијаат врз интермаксиларната релација и развитокот на оклузијата.

Целта на трудот е да се утврди големината на аголот на кранијалната база, како и должините на предната, задната и тоталната должина на кранијалната база кај испитаници со дистооклузија. Испитувањето беше спроведено на профилни телерендгенограми на 52 испитаника со малоклузија II класа 1 одделение, на возраст од 14-19 години, од двата пола, а споредени со контролна група. Според односот на вилиците кон кранијалната база, испитаниците беа поделени во 4 подгрупи: антепозиција на двете вилици; антепозиција на максила и ретропозиција на мандибула; нормопозиција на максила и ретропозиција на мандибула и ретропозиција на двете вилици.

Резултатите покажаат дека аголот на кранијалната база кај девојчињата е незначително намален, а кај момчињата е сигнификантно зголемен во подгрупата со ретропозиција на двете вилици. Должината на предната кранијална база е е зголемена кај сите испитаници, но несигнификантно. Должината на задната кранијална база е зголемена со различна сигнификантност кај сите испитувани подгрупи. Тоталната должина на кранијалната база покажува зголемување кое е сигнификантно само во подгрупата со антепозиција на двете вилици.

Може да се заклучи дека кранијалната база е морфолошко обележје во диференцирањето на подгрупите со дистооклузија и е компатибилна со оклузалниот тип.

CRANIAL BASE CHARACTERISTICS IN PATIENTS WITH DISTOOCCLUSION

Dzipunova B,
Toseska-spasova N, Radojkova-Nikolovska V, Popovska M, Muratovska I, Peeva M

Cranial base is a referent component in the assessment of the maxillary and mandibular growth and translation.Maxillary complex is fixed to the anterior cranial base and mandible is suspended below the median and is closely related to the posterior cranial base. Changes in cranial base flexion can affect intermaxillar relations and development of occlusion.

The purpose of this article is to determine the size of the cranial base angle, as well as the length of the anterior, posterior and total length of the cranial base in subjects with distoocclusion. Investigation was conducted on lateral cephaloradiographs of 52 patients with Class II division 1, aged 14-19 years, of both sexes, and compared with the control group. According to the jaws relation toward cranial base, the respondents were divided into four subgroups: anteposition of both jaws; maxillary anteposition and mandible retroposition; maxillary normoposition and mandible retroposition and retroposition of the both jaws.

The results showed that the cranial base angle in girls is minor decreased, but in boys is significantly increased in the subgroup with retroposition of the two jaws. The length of the anterior cranial base is increased in all subjects, but unsignificantly. The length of the posterior cranial base has increased as different significance in all the investigated subgroup. Total length of the cranial base shows an increase which is significant only in the subgroup with anteposition of the two jaws.

It can be concluded that the cranial base is a morphological feature in diferences of the subgroups with distoocclusion and is compatible with oclusal type.

ИНКЛИНАЦИЈА НА МАНДИБУЛАРНАТА РАМНИНА КАЈ ПАЦИЕНТИ СО ДИСТООКЛУЗИЈА

Џипунова Б,
Тошеска-Спасова Н, Радојкова-Николовска В, Поповска М, Симјановска Љ.

Типот на фацијалниот раст, најчесто е востановен рано. За мандибулата, во голема мерка, растот е во корелација со нејзината ротација кон кранијалната база. Тоталната количина на ротација која ја остварува мандибулата се нарекува вистинска ротација и е сума на очигледна ротација (инклинација на мандибуларната рамнина во однос на кранијалната база) и аголна ремоделирање (ротација на мандибуларната рамнина во однос на основата).
Бројни студии покажале како ротацијата е поврзана со сагиталните и вертикалните скелетни промени.

Ветрикалниот и хоризонталниот краниофацијален развој е зависен од ротацијата на двете вилици, особено од мандибулата. Дополнително, типот на ротација на вилицата влијае на ерупцијата на забите.

Мандибуларната инклинација игра значајна улога во детерминирањето на растежните промени на лицето. Но секако, денталниот компензаторен механизам може да ја задржи оклузијата независно од типот на раст, што е потврдено во многу студии.

Целта на оваа студија е на профилен телерендгенограм, да се детерминира инклинацијата на мандибуларната рамнина кај пациенти со малоклузија II класа 1 одделение, со трајна дентиција, поделени во 4 подгрупи според поставеноста на вилиците кон кранијалната база.
Резултатите покажаа дека инклинацијата на мандибуларната рамнина со сигнификантност од $p<0,05$ е зголемена кај испитаниците со ретропозиција на двете вилици од обата пола. Кај другите подгрупи, параметарот е намален со мала ($p<0,05$) или без значајност.

Може да се заклучи дека проследувањето на овој параметар допринесува во проучувањето на диферентноста на мандибулата и импактот на нејзиниот раст врз дистооклузијата.

MANDIBULAR PLANE INCLINATION IN PATIENTS WITH DISTOOCCLUSION

Dzipunova B,
Toseska-Spasova N, Radojkova-Nikolovska V, Popovska M, Simjanovska Lj

Patterns in facial growth are often thought to be established in early development. For the mandible, the pattern of growth is largely due to its rotation about the cranial base. The total amount of rotation that the mandible undergoes is called true rotation, and it is equal to the sum of apparent rotation (rotation of mandibular plane relative to cranial base) and angular remodeling (rotation of the mandibular plane relative to core). Numerous studies have shown how true rotation is related to sagittal and vertical skeletal changes.

Both vertical and horizontal craniofacial development has been related to the rotation of the jaws, especially the mandible. Furthermore, the rotational pattern of jaw growth influences the path of eruption of the dentition.

Mandibular inclination play an important role in determing the growth changes of the face. But numerous studies have shown that dental compensations can maintain the occlusion despite differences in facial growth patterns.

The aim of this study was to determinate the inclination of mandibular plane in patients with malocclusion Class II division 1, divided in 4 subgroups according to jaws position to the cranial base. Results showed that mandibular plane inclination with significance of $p<0,05$ is increased in both sexes in subgroups with retroposition of both jaws. In other subgroups the parameter is decreased with low ($p<0,05$) or without significance in both sexes.

It can be concluded that determined metric dimension contributed in determination of mandibular diversity and its growth impact on distoocclusion.

ОРАЛНА РЕХАБИЛИТАЦИЈА НА ПАЦИЕНТИ СО ОЛИГОДОНЦИЈА: ПРИКАЗ НА СЛУЧАЈ

Џипунова Б,
Панчевска С, Панчевски Г, Тошеска-Спасова Н, Радојкова-Николовска В, Муратовска И

Олигодонцијата е ретка дентална аномалија кај хуманата популација, која се карактеризира со недостаток на шест или повеќе заби. Во Европа, преваленцијата на синдромската и несиндромската олигодонција е 0,14%. Можните причинители се вирусни инфекции во бременоста, генетска предиспозиција, метаболен дисбаланс, развојни абнормалности и фактори на околината. Автозомно доминантните мутации на AXIN2, PAX9 и MSX1 се идентификувани како причини за дентални дефекти кај човекот.

Клиничките манифестации вклучуваат недостаток на шест или повеќе заби, недоволен развој на максиларниот и мандибуларниот алвеоларен гребен и редуцирана долна третина од лицето. Варијациите во денталната морфологија, редуцираната големина и аберантна форма, аномалиите во емајлот, како и касната ерупција, додатно ја влошуваат клиничката слика. Олигодонцијата е асоцирана и со редуцирана саливарна секреција. Сето ова генерира функционални и естетски проблеми, со импакт на емоционалното здравје.

Изолираната олигодонција треба да се разликува од синдромичните форми, како хипохондрична ектодермална дисплазија со имунодефициентност, ECC syndrome, орофациодигитален синдром тип 1,синдромите со расцеп како Van Der Woude синдром, Ellis-Van Creveld синдром или Rapp-Hodgkin синдром.

Целта на студијата е да се прикаже случај на 12-годишно девојче со олигодонција, и превземените тераписки процедури за ортодонтско-протетска рехабилитација и воспоставување на нормална орофацијална функција.

Може да се заклучи дека оралната рехабилитација кај индивидуите со олигодонција е долготраен процес во кој се вклучени различни специјалисти. Третманот зависи од возраста, а раната дијагноза е круцијална. Превенцијата на кариес, ортодонтскиот третман, автотрансплантацијата, денталните импланти, избегнувањето на препарации на забите и парцијалните протетски надоместоци се препорачани методи.

ORAL REHABILITATION IN PATIENTS WITH OLIGODONTIO: CASE REPORT

Dzipunova B,
Panchevska S, Panchevski G, Toseska-Spasova N, Radojkova-Nikolovska V, Muratovska I

Oligodontia is a rare developmental dental anomaly in humans characterized by the absence of six or more teeth. In European populations the estimated prevalence of both syndromic and non-syndromic oligodontia is 0,14%. Possible causes of oligodontia include viral disease during pregnancy, genetic predisposition, metabolic imbalances, developmental abnormalities and environmental factors. Autosomal dominant mutations in AXIN2, PAX9 and MSX1 have been identified to cause dental defects in humans.

Clinical features of oligodontia include six or more missing teeth, lack of development of maxillary and mandibular alveolar bone height and reduced lower facial height. Variation in tooth morphology, reduced size and aberrant form, anomalies of the enamel, delayed eruption is also observed. Oligodontia is also associated with reduced salivary secretion rates. These brings a functional and esthetic limitations and impacts on emotional well-being.

Isolated oligodontia should be distinguished from syndromic forms, as hypohidrotic ectodermal dysplasia with immunodeficiency (HED), ECC syndrome, orofaciodigital syndrome type I and oral facial clefting syndromes such as Van Der Woude syndrome, Ellis-Van Creveld syndrome or Rapp-Hodgkin syndrome.

The aim of this study is to show a case of 12-years girl with oligodontio and therapeutic procedures for orthodontic-prosthetic rehabilitation and normal orofacial function.

It can be concluded that oral rehabilitation and maintenance care in individuals with many missing permanent teeth is long-standing commitment that requires the involvement of different specialists. Methods are age dependent and early diagnosis is crucial. Orthodontic treatment, autotransplantation, dental implants, avoiding the tooth preparations, and partial prosthetic dentures are treatment choises.

CARRIERE DISTALIZER

Наташа Тошеска-Спасова,
Билјана Џипунова,Мирјана Поповска, Вера Радојкова-Николовска, Вера Стојановска, Илијана Муратовска,Катерина Тошеска-Трајковска

Carriere distalizer е едноставен, ефикасен, фиксен ортодонтски апарат за третман на малоклузија II класа. Конструиран е со помош на современа компјутерска технологија од страна на др. Luis Carriere и претставува еволуција на модуларниот сегментиран лак.

Carriere distalizer претставува директен бонд апарат, бондиран од канинот до првиот молар во горната вилица, со цел да се изврши корекција на постериорната II класа, најпрво со дистална ротација и исправување на горните први молари, а потоа и дистализација на максиларните постериорни сегменти од канините, премоларите и моларите во блок, овозможувајќи перфектна оклузија.

Прикажани се индикациите за примена на апаратот, неговата биомеханика и начинот на делување. Презентацијата дава детални информации за дизајнот на апаратот и начинот на поставување на апаратот. Анализирани се и претставени можностите за мандибуларна анкараж. Анкаражата мора да биде внимателно одбрана, зависно од скелетните и неуромускулни карактеристики на пациентот, со цел да се избегне протрузија на мандибуларните инцизиви.

Carriere distalizer е неинвазивен ортодонтски апарат кој резултира со висока соработка со пациентите, кој резултира со успех за просечно време на третманот од само 3-4 месеци.

CARRIERE DISTALIZER

Natasa Toseska-Spasova,
Biljana Dzipunova,Mirjana Popovska, Vera Radojkova-Nikolovska, Vera Stojanovska,Ilijana Muratovska,Katerina Tosheska-Trajkovska

Carriere distalizer is a simple yet effective fixed orthodontic device designed to correct class II malocclusion. It is designed by Dr. Luis Carriere using the latest computer technology and represents an evolution of the modular segmental arch.

Carriere distalizer is a direct bonding device, bonded from the canine up to the first maxiliary molar, aiming to correct the posterior II class, firstly by using distal rotation and correction of the first maxiliary molars and then by distalizing the maxiliary posterior segments of the canines, premolars and molar in a unit, thus providing a perfect occlusion.

Indications about the usage, its biomechanics and the manner of action are presented. The presentation gives detailed information about the design and the method of placing the device. Possibilities of mandibular anchorage are analysed and presented. The anchorage has to be carefully selected, depending on the skeletal and neuromuscular characteristics of the patient, so as to avoid protrusion of the mandibular incisors.

Carriere distalizer is a non-invasive orthodontic device which results in a high collaboration with the patients, resulting in success after an average period of 3 to 4 months treatment.

ИНТЕРРЕЛАЦИЈА ПОМЕЃУ ВЕРТИКАЛНИТЕ СКЕЛЕТНИ ВАРИЈАБЛИ И ВАРИЈАБЛИТЕ ЗА ПОЗИЦИЈА НА ДОЛНИТЕ ИНЦИЗИВИ КАЈ ПАЦИЕНТИТЕ СО АНТЕРИОРНА МАНДИБУЛАРНА ЗБИЕНОСТ

НаташаТошеска-Спасова, БилјанаЏипунова,ВераРадојкова-Николовска,Анета Атанасовска-Стојановска,ЉубаСимјановска,КатеринаТошеска-Трајковска,Зоран Спасов

Вовед:Инцизалната мандибуларна збиеност е дицкрепанца помеѓу мезиодисталните ширини на четирите перманентни инцизиви и расположивиот простор во алвеоларниот процесус. Инцизалната збиеност не е само дискрепанца меѓу големината на забите и лакот, туку е дицкрепанца меѓу повеќе варијабли.

Цел;Да се процени влијанието на инцизалната мандибуларна збиеност и позицијата на долните инцизиви на краниофацијалната морфологија кај пациенти со антериорна мандибуларна збиеност

Материјал и метод:Беше извршена проценка на латерални кефалометриски снимки од 100 деца со инцизална мандибуларна збиеност на возраст од 9-12 години.Беа измерени 25 ангуларни и линеарни параметри, како индикатори на фацијалниот раст и параметри кои ја лоцираат мандибуларната инцизална позиција.Со цел да се утврди дали групирањето на варијаблите има биолошка смисла во нивната меѓусебана релација и во релацијата со инцизалната мандибуларна збиеност, беше извршено одредување на интерелацијата помеѓу варијаблите кои ја опишуваат вертикалната скелетна позиција и варијаблите кои ја опишуваат позицијата на мандибуларните инцизиви.

Резултати: Сите вертикални скелетни премерување и премерувањата на позицијата на мандибуларнитеинцизивикоинцидираатсоприфатенитенормиволитературата.Одредувањето на интерелацијата помеѓу дефинираните варијабли покажа дека селектираните варијабли се во интерелација во склоп на секој поединечен фактор, но не и помеѓу самите фактори,

Заклучоци: Постои поделба на податоците во четири главни фактори: вертикална скелетна морфологија, позиција на мандибуларните инцизиви во релација со генијалната морфологија, позиција и морфологија на мандибуларниот рамус и позиција на мандибулата во релација со кранијалната базална структура.

INTERRELATION BETWEEN VERTICAL SKELETAL VARIABLES AND LOWER INCISOR POSITION VARIABLES IN PATIENTS WITH ANTERIOR MANDIBULAR CROWDING

Natasa Toseska-Spasova,
Biljana Dzipunova, Vera Radojkova-Nikolovska, Aneta Atanasovska-Stojanovska,Ljuba Simjanovska, Katerina Tosheska-Trajkovska,Zoran Spasov

Introduction: Mandibular anterior crowding is identified as the discrepancy between mesiodistal toothy widths of four permanent incisors and the available space in the alveolar process. Incisor crowding is not merely a tooth-arch size discrepancy but a discrepancy among many variables.

Aim: To evaluate the influence of incisors mandibular crowding and their position on craniofacial morphology in patients with anterior mandibular crowding.

Material and methods: Lateral cephalometric radiographs of 100 children with lower incisor crowding at the age of 9 to 12 years were evaluated. On craniocephalometric analyses 25 parameters were measured both angular and linear, as indicators of facial growth directions and parameters that locate mandibular incisor position. Interrelation between defined variables that describe vertical skeletal dimension and variables that describe lower incisor position was performed, to evaluate whether grouping of variables made biologic sense in their relationship to one another and the lower incisor crowding.

Results: All vertical skeletal and lower incisor position measurements coincided closely with accepted norms in the literature. Interrelation between defined variables demonstrate that other selected variables were interrelated within each factor but not between the factors.

Conclusions: Division of the data into four major factors: vertical skeletal morphology, lower incisor position in relation to genial morphology, position and morphology of the mandibular ramus and mandibular position in relation to cranial base structure.

ПРЕДУПРЕДУВАЧКИ ДЕНТО-ОРАЛНИ ЗНАЦИ И СИМПТОМИ КАЈ НАРУШУВАЊА ВО ИСХРАНАТА

Наташа Тошеска-Спасова, Билјана Џипунова, Билјана Капушевска, Марина Кацарска, Сања Панчевска, Катерина Тошеска-Трајковска, Зоран Спасов

Вовед : Нарушувањето во исхраната е болест која влијае на сите аспекти на животот на болниот, неговиот психосоцијален статус и има огромен ефект на неговото здравје особено на забите, гингивата и устата. Во суштина иницијалните индикатори за нарушувања во исхраната се често евидентни во устата.

Цел Да се презентираат карактеристичните дентални и орални знаци кај пациенти со нарушување во исхраната кај кои скришното повраќање не е асоцирано со губиток на тежината. Материјал и метод: Дискретни дентални и орални знаци и симптоми на нарушување во исхраната се: ерозија на емајлот на забите како резултат на регургутацијата предизвикани од стомачната хидрохлорна киселина,промени на бојата на забите, облик и должина,забите стануваат поосетливи на температурни промени што може да доведе до инфекција,дисколорација па дури и умртвување на пулпата,зголемени плунковни жлезди,сува уста и црвени испукани усни, распаѓање на забите,влошување на состојбата на гингивата,халитоза и неиспровоцирана спонтана бола на одреден заб.

Резултати : Отворен згриз е присутен кај пациенти кои имаат само-индуцирано повраќање. Забите кај ортодонтските пациенти со анорексија, се движат многу побавно.Долгорочна булимија резултира со промени во загризот, предизвикувајќи силнна фацијална болка од ТМЗ.Брекетите може да се одлепуваат од забите како резултат на растопување на лепакот, предизвикано од стомачната киселина.

Заклучоци : Стоматолозите, може да бидат прва линија на одбрана кои ќе ги идентификуваат предупредувачките знаци и симптоми кај нарушувањата во исхраната.Тоа дава можност да се дискутира со пациентот и да се упати на соодветен медицински третман,почнувајки од лекарите од примарната пракса и барање на психијатриска помош.

DISORDERED EATING WARNING DENTO- ORAL SIGNS AND SYMPTOMS

Natasa Toseska-Spasova,
Biljana Dzipunova,Biljana Kapusevska,Marina Kacarska,Sanja Pancevska, Katerina Tosheska-Trajkovska, Zoran Spasov.

Introduction: Eating disorder is an illness that pervades all aspects of a sufferer's life and psychosocial system, and has a profound effect on his or her health especially on the teeth, gums, or mouth. In fact, the initial indicators of an eating disorder are often evident in the mouth.

Aim: To present the characteristic pattern of dental and oral signs in ED patients whose surreptitious vomiting is not associated with weight loss.

Material and method:.Subtile dental and oral signs and symptoms of ED are: erosion of tooth enamel resulting from the regurgitation pattern caused by stomach hydrochloric acid; changes in tooth color, shape and length; teeth become more sensitive to temperature changes which can lead to infection, discoloration and even pulp death; enlarged salivary glands, dry mouth and red, cracked lips; tooth decay, gum deterioration, halitosis and unprovoked spontaneous pain within a particular tooth.

Results: The presence of an open bite was more prevalent in the patients who reported self-induced vomiting. The teeth of orthodontic patients with anorexia, tend to move much more slowly. Long-term bulimia results with bite-change, causing severe TMJ related facial pain. Braces may not adhere to the teeth because of the cement dissolvation caused by the stomach acid.

Conclusion: Dentists, can be the first line of defense to identify disordered eating warning signs and symptoms.It's an opportunity for to discuss the problem with the patient and make referrals to the appropriate medical practitioner, starting with the primary care physician and psychiatric help.

ОРТОДОНСКИ ТРЕТМАН НА СКЕЛЕТНА МАНДИБУЛАРНА АСИМЕТРИЈА - ИЗВЕШТАЈ ЗА СЛУЧАЈ

Автор: Др. Ајше Реџеп,
Ко-автор: Др. Севди Реџеп

Вовед: Асиметричноста на максилофацијалниот дел може да се препознае во различноста помеѓу двете страни на лицето.

Скелетната мандибуларна асиметрија е една од најчестите деформации на лицето, затоа што таа го менува долниот дел на лицето. Термомандибуларни заеднички нарушувања настануваат како резултат на мандибуларна девијација, која многу често е изразена со ужасна болка.

Развивањето на деформираните коски на краниофацијалниот комплекс може да се согледаат од меките клетки на лицето.

Цел: Целта на овој извештај на случај е да ја покаже ефикасноста на нехируршки ортодонтски третман на пациент со скелетна мандибуларна асиметрија.

Методи и Материјали: Учесник во овој извештај на случај е 24 годишен маж со скелетна мандибуларна асиметрија, кој беше упатен до нашата клиника.

Преместена средна линија на мандибула, унилатерален вкрстен загриз на левата страна и хеми мандибуларна хиперплазија на десната страна на мандибулата беа покажани полсе клиничка и радиолошка проверка.

Третирањето започна со поврзување на горниот лак придружен со понизок отстранувачки уред којшто бење употребен за отворање на загризот. После корегирање на вкрстениот загриз, беше изведено исрамнување и усогласување на долниот лак.

Цело време пациоентот носеше ластици од 3та класа и 2ра класа за средна линија со цел да се корегира девијацијата и асиметријата на средната линија.

Резултати: После 24 месеци, асиметријата на мандибулата беше корегирана и исто така болката во делот на темпоралната мандибула бење елиминирана.

Заклучок: На крајот од третманот, Класа 1 стоматолошка и нормална функционална оклузија бење постигната, и исто така одличниот фацијален изглед беше видлив.

Клучни зборови: ортодонција, асиметрија, мандибуларна девијација, третман, деформација.

ORTHODONTIC TREATMENT OF SKELETAL MANDIBLE ASYMMETRY - CASE REPORT

Author: Dr. Ajshe Rexhep,
Co-author: Dr. Sevdi Rexhep

Introduction: The asymmetry in the maxillofacial region can be recognized as differences in the relationship between the both sides of the face.

The skeletal mandible asymmetry is one of the most existent malformations of the face, because it alters the lower part of the face. TMJ disorders are results of the mandible deviation, which sometimes is reflected with terrible pain.

The malformed bones development of the craniofacial complex could be realized from the soft cells on the face.

Aim: The aim of this case report is to reveal the efficacy of non surgical orthodontic treatment of a patient with skeletal mandible asymmetry.

Methods and Materials: Participant in this case report is a 24 years old male with skeletal mandible asymmetry, who was addressed to our clinic.

Mandible midline displacement unilateral cross bite in the left side and hemi mandible hyperplasia of the right side of the mandible were showed, after the clinical and radiological examination.

The treatment started with bonding the upper arch associated with lower removable appliance used to open the bite. After correcting the cross bite, it was performed leveling and aligning to the lower arch. All the time, the patient was wearing Class III midline and Class II elastics in order to correct the midline deviation and the asymmetry.

Results: 24 months later, the mandible asymmetry was corrected and also the pain in the temporal mandible region was eliminated.

Conclusion: At the end of the treatment, a Class I dental and normal functional occlusion was achieved , and also an excellent facial appearance was clearly visible.

Keywords: orthodontics, asymmetry, mandible deviation, treatment, malformation,

ПОВРЗАНОСТ ПОМЕЃУ СУБЈЕКТИВНАТА ПЕРЦЕПЦИЈА И НОРМАТИВНАТА ПОТРЕБА ЗА ОРТОДОНТСКИ ТРЕТМАН СО КОРИСТЕЊЕ НА IOTN ИНДЕКС КАЈ ШКОЛСКИ ДЕЦА

Автор Ана Радеска-Пановска[1]
Коавтори Мира Јанкуловска[2], Киро Папакоча[1], Ивона Ковачевска[1], Јулија Заркова[1], Коле Пановски[3],Елена Радеска2а , Катерина Златановска[1]

Цел : Целта на нашата студија беше да се процени потребата од ортодонтски третман користејќи го IOTN индексот, од една страна, а од друга страна субјективна перцепција за степенот на малоклузијата на испитаниците.

Материјал и метод: Студијата вклучи 40 пациенти на возраст од 14-18 години кои беа испитани во 3 ординации во Скопје, Македонија. На секој од нив им беше даден прашалник кој го пополнија пред да биде извршен клинички преглед. Нормативната потреба од ортодонтски третман клинички беше оценета со помош на IOTN индексот.

Резултати: 50% од испитаниците имаа минимални неправилности за кои не беше потребен третман според DHC, а 50% нив беа граничен случај за третман. 60% од испитаниците претходно биле ортодонтски третирани додека 40 % од нив никогаш претходно немале ортодонтски третман. 70% сметаа дека дефинитивно имаат потреба од третман, а 30% од нив сметаат дека најверојатно да. Кај 60% од нив неправилностите на забите ги забележале родителите а 40% нив ги нотирал нивниот стоматолог.

Заклучок: за ефективен ортодонтски третман, субјективната перцепција мора да биде земена предвид при формулирањето на планот за третман со цел да се обезбеди финален продукт кој ќе ги задоволи очекувањата на пациентот.

Клучни зборови: IOTN, субјективна перцепција

ASSOCIATION BETWEEN SELF- PERCEPTION AND NORMATIVE NEED FOR ORTHODONTIC TREATMENT USING IOTN INDEX IN SCHOOL CHILDREN USING IOTN INDEX IN SCHOOL CHILDREN

Author Ana Radeska-Panovska[1]
Coauthor Mira Jankulovska[2], Kiro Papakoca[1], Ivona Kovacevska[1], Julija Zarkova[1], Kole Panovski [3], Elena Radeska [2],Katerina Zlatanovska[1]

Aim: The aim of our study was to assess the need for orthodontic treatment using IOTN index, on the one hand, and on the other self- perception of the level of malocclusion respondents.

Materials and Methods: The study included 40 patients aged 14-18 years who were examined in 3 offices in Skopje, Macedonia. Each of them was given a questionnaire filled out before completing the clinical examination. Normative orthodontic treatment need was assessed clinically using IOTN index.

Results: 50% of respondents had minor irregularities that are not needed treatment by DHC, a 50% of them were borderline case for treatment. 60% of respondents were previously had orthodontic treatment while 40% of them never previously had orthodontic treatment. 70% thought that definitely need treatment, and 30% of them are likely to consider. In 60% of these dental irregularities noted by parents and 40% of them noted their dentist.

Conclusion: For effective orthodontic treatment, subjective perception must be taken into account when formulating a treatment plan in order to ensure the final product that satisfactory expectations of the patient.

Keywords: IOTN, self- perception

РЕСТАВРАТИВНА СТОМАТОЛОГИЈА

ИСПИТУВАЊЕ НА ЈАЧИНАТА НА АДХЕЗИВНАТА ВРСКА КАЈ ДЛАБОКИ КОМПОЗИТНИ РЕСТАВРАЦИИ СО ПОДЛОГИ ОД КАЛЦИУМ ХИДРОКСИД

Стојановска В.,
Оџаклиевска С., Ванковски В., Саракинова О., Поп Стефанова-Трпоска М., Митич А., Пено Е., Костадиновска Е., Омерагич А.

Цел - Да се одреди, ин витро, јачината на адхезивната врска(МПа) помеѓу тврдите забни ткива и композитната реставрација во длабоки кавитети, со поставени заштитни подлоги.

Материјали и методи – Во оваа ин витро студија, на 40 екстрахирани човечки трети моларни заби им беа препарирани длабоки кавитети од прва класа и беа поделени во две еднакви групи. На дното од длабоките кавитети, кај првата група забни примероци, беше поставена подлога од хемиско-полимеризирачки калциум хидроксид(Dycal,De Trey Dentsply). Кај втората група, како подлога беше поставена светлосно-полимеризирачки калциум хидроксид(VLC Dycal, De Trey Dentsply). Реставрациите, после нагризувањето со киселина, беа обтурирани со комплетен адхезивен систем(Adheziv-Excite, Tetric-Ceram).

Сите забни примероци беа поставени на држачи за раскинување со брзина на движење од 1мм/мин. Пресметаните среди вредности, за јачината на адхезивната врска, беа статистички обработени со Анова и Студентов т-тест тестот.

Композитните реставрации во длабоките кавитети, со подлоги од VLC Dycal, беа појако адхерирани од реставрациите со подлоги Dycal.

Резултати- Јачината на адхезивната врска беше пресметана и изразена во МПа. Беше направена и статистичка обработа со Анова и Студентовиот т-тест. Се покажа сигнификантна разлика ($p<0,001$) помеѓу испитуваните групи.

Заклучок- Кај забните примероци со композитни реставрации, кај длабоките кавитети, со подлоги од светлосно-полимеризирачки калциум хидроксид беа добиени повисоки средни вредности за јачината на атхезивната врска од реставрираните забните примероци со пологи од хемиско-полимеризирачки калциум хидроксид.

RESTORATIVE DENTISTRY

SHEAR TESTING OF OCCLUSAL COMPOSITE RESTORATION IN DEEP CAVITY PREPARATIONS LINED WITH CALCIUM HYDROXIDE

Stojanovska V.
Ogjaklievska S., Vankovski V.,Sarakinova O.,Pop Stefanova- Trposka M., Mitic A., Peno E., Kostadinovska E.,Omeragic A

AIM: To determinate in vitro the shear bond strength (MPa) between hard dental tissues and composite restoration in deep cavities with use of a base.

Materials and Methods: In this in vitro study 40 extracted human teeth were prepared with deep oclusal cavities and divided into two equal groups. On the bottom of deep cavity in the first group a chemically cured calcium hydroxide (Dycal, De Trey Dentsply) was placed as a base. In the second group light-cured calcium hydroxide (VLC Dycal, De Trey Dentsply) was used. The restorations were completed with an acid-etched, incrementally placed composite resin (Adheziv-Excite, Tetric-Ceram) .

The specimens were mounted in a jig and stressed in tension at a crosshead speed of 1 mm/min until failure. The mean bond strengths were calculated and compared using one-way ANOVA

A composite restoration in deep cavities lined with VLC Dycal bonding better than cavities with chemically cured calcium hydroxide liner.

Results: The shear bond strength was calculated and expressed in MPa. Data were analyzed by ANOVA and the Studen-t test. There were significant differences ($p<0,001$) between groups.

Conclusion: The specimens of filled deep cavities with base of VLC Dycal showed highest mean values (MPa) than specimens with base of Dycal.

ЕСТЕТСКО, КОМПОЗИТНО РЕШЕНИЕ ПОСЛЕ ФРАКТУРА НА ГОРНИ ИНЦИЗИВИ -ПРИКАЗ НА СЛУЧАЈ

Настевски Н,
Андонова С, Бизевски Д, Маркоски, Н

Фрактурите на горните заби се јавува најчесто како последица на траума предизвикана од современиот начин на живеење,индустријализацијата,собраќајниот промет,како и спортските игри.

Целта на овој труд е да се прикаже случај со фрактура на инцизиви со луксација,настаната од сообракајана незгода.

После превземените ургентно-хируршки мерки, ендодонтско лекување, се пристапи кон естетско реставративен процес на лекување.

Естетската рехабилитација на пациентите со фрактури на фронталните заби игра огромна медицинска,психолошка и социјална улога.

AESTHETICAL, COMPOSITE SOLUTION AFTER FRACTURE ON THE MAXILLARY INCISORS – SHOW CASE REPORT

Nastevski N,
Andonova S, Bizevski D, Markoski N

Fractures on the upper teeth appear, in most of the cases, as a result of a stroke trauma. The hit is usually direct and caused by traffic accidents, sport accidents etc.

The aim of this case report study is to show a particular case of a maxillary incisive fracture and luxation at the same time, due to a car accident.

After the necessary surgical and endodontic treatment, an aesthetical restoration treatment was applied.

This kind of aesthetical therapy is of a crucial importance for the patient's medical, social and psychological condition.

ИН ВИТРО СЕМ АНАЛИЗА НА ПУЛПАЛНАТА ЗАШТИТА ПОД КОМПОЗИТНА РЕСТАВРАЦИЈА

Стојановска В[1].,
Попоска Л[2]., Муратовска И[2]., Поповска М[2]., Радојкова-Николова В[2].,Капушевска Б[2]., Атанасова-Стојановска А[2]., Жабокова-Билбилова Е[1]., Тошевска-Спасова Н[2].

Цел- Да се евалуира ин витро интерфацијалниот микро простор над поставените препарати за заштита на пулпиното ткиво.

Материјали и методи – Во оваа ин витро студија, употребивме 40 екстрахирани човечки трети моларни заби. На забните примероци им беа препарирани длабоки оклузални кавитети а потоа рандомизирано беа поделени во две групи:

1)-со светлосно-полимеризирачки калциум хидроксид(Dycal LC),2)-со глас јономер(Fuji II LC). Потоа кавитетите биле обтурирани со компетен адхезивен систем- 37% H3PO4, adhesive - Excite and composite -Tetric Ceram, според мануфактурните пропозиции.

Резултати- Примероците беа поставени во апарат за вакумирање со цел да се обложат со златна прашина за анализа на СЕМ со зголемување од 1000-3000х.

Добиените фотографии од СЕМ покажаа ултрастуктура помеѓу дентинот, подлогите и композитните реставрации. Беа видени микропростори и дисконтинуитет кај поставените подлоги од калциум хидроксид. Кај реставрациите со подлоги од глас јономер, ултрастуктуралната анализа покажала интерфацијален простор од 8-15μ и делумно формиран хибриден слој.

Заклучок- Забните примероци со заштитна подлога од глас јономер покажале парцијално формиран хибриден слој и подобра адаптација на дното од длабоките кавитети.

IN VITRO SEM ANALYSIS OF INTERNAL ADAPTATION FOR PUPAL PROTECTION UNDER COMPOSITE RESTORATION

Stojanovska V[1].,
Popovska L[2]., Muratovska I[2]., Popovska M[2]., Radojkova-Nikolova V[2]., KapusevskaB[2].,
Atanasova-Stojanovska A[2]., Zabokova-Bilbilova E[1].,Toseska-Spasova N[2]

Aim: The aim of this in vitro study was to evaluate the interfacial microgap with different materials used for pulp protection.

Matherial and method: We used 40 permanent, non carious human teeth in vitro. Than the specimens were prepared with deep oclusal cavities, and randomly divided in two groups: 1. with calcium-hydroxide base (Dycal LC); 2. with glass ionomer base (Fuji II LC). After the cavities was obturate with complete adhesive system: 37% H3PO4, adhesive - Excite and composite -Tetric Ceram, according to the manufacturer's manual.

Results: The specimens were mounted on stubs and sputter coated. The internal adaptation of the materials to the axial wall was analyzed under SEM with 1000-3000× magnification. Where the bases were placed, ultra structural images showed microleakage between dentin, base and composite restorations. Microleakage and discontinuity in marginal edge was also seen in the base with calcium-hydroxide. Interfacial gap in restorations with glass ionomer was 8-15µ and the hybrid layer was partially formed hybrid layer.

Conclusion: The specimens of filled deep cavities with base of glass ionomer showed partially formed hybrid layer and better adaptation on the botton of deep cavity.

ВИСОКОЕСТЕТСКА РЕСТАВРАЦИЈА НА ГОЛЕМИ ДЕНТАЛНИ ДЕСТРУКЦИИ СО КОМПОЗИТНИ МАТЕРИЈАЛИ-ПРИКАЗ НА СЛУЧАЈ

Андонова С,
Настевски Н, Бизевски Д

Естетските реставрации претставуваат најголема сатисфакција за пациентите кои што го подобруваат нивниот квалитет на живот од психолшки и социјален аспект.

Цел на овој труд е да се презентираат случаеви со големи дентални деструкции, нивна терапија со композитни смоли и нивното влијание врз квалитетот на животот.

Како материјал на овој труд се земени пациенти пред терапијата и по извршените интервенции со композитни смоли во фронталната и бочната регија.

После секоја квалитетно и успешно извршена естетско реконтруктивна изработка најголема награда е задоволството од страна на пациентот.

HIGHLY AESTHETIC RESTORATION OF BIG DENTAL DESTRUCTION WITH COMPOSITE MATERIAL – CASE REPORT

Andonova S,
Nastevski N, Bizevski D

Aesthetic restorations are the biggest satisfaction for a patient. They improve the quality of patient's life from a social and psychological point of view.

The goal of this study is to present cases with big dental destructions, the needed therapy with composite materials and their influence on the quality of patient's life.

As materials for this study were used patients before and after the aesthetic therapy with composites, in the frontal and buccal region.

After every successful intervention, the greatest pleasure is the patient's satisfaction.

ПРИМЕНА НА SDR (SMART DENTIN REPLACEMENT) КОМПОЗИТОТ КАЈ ПОСТЕРИОРНИ РЕСТАВРАЦИИ – ПРИКАЗ НА СЛУЧАЈ

Татјана Матлиоска
Коавтори: Соња Апостолска, Василка Ренџова, Мирослав Коцевски, Филип Конески, Данило Крстевски

Цел: Да се прикажат карактеристиките на SDR (smart dentin replacement) и да се посочат придобивките од негово користење.

Материјал и метод: Селектирани се пациенти со постериорни кариозни лезии од I и II класа и после целосно отстранување на кариесот на припремените кавитети како база е аплициран SDR композит со претходна примена на конвенционалната дентин - емајлова атхезија . За разлика од конвенционалните течни композити се аплицира во дебелина од 4mm со еднократна хелио полимеризација. Делот од емајлот се пополнува со реставративен светло полимеризирачки композит и на крај се завршува со гумички и четки за полирање.

Резултати: Клиничките случаи со примена на SDR техника во споредба со останатите реставративни материјали дадоа одлични резултати. Се покажа голем процент на скратено време на работење, лесна апликација, адаптација на ѕидовите, скратена полимеризација, одлично рабно затворање и добра атхезивна врска.

Заклучок: Примената на SDR во секојдневната пракса е одлична солуција бидејќи дава: висок квалитет, добра естетика, ја поедноставува постериорната реставрација и дава сигурни и брзи резултати.

Клучни зборови: SDR, примена,постериорни реставрации

USE OF SDR (SMART DENTIN REPLACEMENT) COMPOSITE IN POSTERIOR RESTORATIONS – CASE PRESENTATION

Tatjana Matlioska
Co-authors: Sonja Apostolska, Vasilka Rendzova, Miroslav Kocevski, Filip Koneski, Danilo Krstevski

Purpose: The purpose is to show the features of Smart Dentine Replacement base material and to point the benefites from its usage.

Material and method: Patients with Class I and II carious lesions were selected. After total caries removal, on the prepared cavities the SDR material was aplied as a base, following a conventional dentin/enamel adhesion. The material was placed in 4mm thick layer with a single light polymerization. Finaly the enamel was replaced with conventional esthetic light curing composite. The surface was polished with polishing cups and brushes.

Results: The clinical cases of the new SDR technique compared with the other restorative materials showed great results. A considerably reducing of the work time, easier application and wall adaptation, shorten polymerization, high margin adaptation and excellent adhesive quality were demonstrated.

Conclusion: The use of SDR material in every day practice is a great solution because it provides: high quality, good esthetic, simplified process of placing the posterior restorations, safe and fast results.

Key words: SDR, use, posterior restorations

ЛАСЕР

ПРИМЕНА НА FIDELIS III ND.YAG ЛАСЕРОТ ВО ХИРУШКИОТ ТРЕТМАН НА ОРАЛНИТЕ МУКОГИНГИВАЛНИ ПРОМЕНИ: ПРИКАЗ НА СЛУЧАИ

Георгиева С.,
Перковска-Бибамовска М., Пандилова М. Ристовска С.

Вовед: Да се проследат Fidelis III Nd.Yag ласерот, тртирани се два пацинети со орални мукогингивални промени, кај кои класичната хирушка метода е заменета со енергијата на ласерскиот зрак.

Материјал и метод: Во првиот случај беше испланирана и спроведена френулектомија, а во вториот целосно отстранување на фибриноидно ткиво од околната гингива. Резултатите беа клинички проследени и фотографски регистрирани.

Резултати: Ласерскиот хирушки третман беше безболен, и изведен со голема прецизност и прегледност поради чистото оперативно поле на кое отсуствуваше крварење. Минималното оштетување на третираното ткиво резултираше во забрзана епителизација и репарација. Бактерицидниот и антиедематозен ефект на ласерот придонесоа кон побрзо заздравување без постхирушки компликации. По завршената интервенција пациентите изразија задоволство и подготвеност за понатамошна соработка. Ако на ова се додаде краткото време-траење на самата процедура, со сигурност може да се каже дека постигнатите ефекти се крајно позитивни.

Заклучок: Супериорните клинички резултати кои ги постигнавме, потврдени и од други експериментални студии ни даваат право да заклучиме дека примената на ласерот во оралните хирушки интервенции има значителни предности. Убедени сме дека оваа технологија со тек на време ќе ги истиснува класичните методи во оралната хирургија и ќе стане дел од секојдневната стоматолошка практика.

Клучни зборови: ласер; френулектомија и гингивален фибром.

LASER

USE OF FIDELIS III ND: YAG LASER FOR SURGICAL TREATMENT OF ORAL MUCOUS LESIONS: CASE REPORTS

Georgieva S.,
Perkovska-Bibamovska M., Pandilova M., Ristovska S.

Introduction: In order to follow the clinical outcome of Fidelis III Nd:YAG laser two patients with oral mucous lesions, as a replacement for classic surgical treatment and the use of scalpel, were treated with the energy of the laser beam

Material and method: In the first case frenectomy was planned and performed, and in the second case a gingival fibrous lesion was removed in total. Both cases were clinically and photographically recorded. After the intervention, patients revealed great acceptance and pleasure, also looking forward for further cooperation.

Results: The laser treatment was painless, with excellent visibility and preciseness due to clean surgical area devoid of blood. Minimal tissue damage resulted in fast epitelisation and reparation. Bactericide and antiedematous effect of the laser contributed for faster wound healing without post surgical complications. Adding up the short duration of the therapeutic intervention, we can certainly say that the achieved results were highly positive.

Conclusion: Advanced clinical results that we realized, confirmed also by other investigations, allow us to conclude that the use of laser in dentistry has significant advantages. We are convinced that this technology in the future will hustle the classic surgical methods and will become a part of ordinary dental practice.

Key words: laser; frenectomy; fibroma; gingival

ХИРУРШКИ МЕНАЏМЕНТ НА ИНФЛАМИРАНО И ХИПЕРТРОФИЧНО ГИНГИВАЛНО ТКИВО СО ДИОДЕН ЛАСЕР ПОСЛЕ ОРТОДОНТСКИ ТРЕТМАН

Г. Ковачевска[1],
Н. Ковачевски[2]

Цел: Целта на оваа студија беше да се опише користењето на ласерската технологија за подобрување на ортодонтскиот третман. Мукозната гингивална хирургија со диоден ласер е индицирана во случаеви со воспалено и хипертрофично гингивално ткиво.

Материјали и методи: Кај пациентите со воспалено и хипертрофично гингивално ткиво во горната вилица, со примена на локална плексус анестезија, беше направена и гингивектомија, поврзани со отстранувањето на интерденталната папила, само по отстранувањето на фиксниот апарат. Специфичните процедури вклучуваат естетска гингивална реконструкција направена со 810nm бранова должина D-Touch™ диоден ласер [Syneron Dental Lasers], со користење на апликација хирургија 1, фибер влакно со дијаметар од 400 µm, моќност [Watts] 3, импулс и времетраење CW и контакт.

Резултати: Во овој случај кога е индицирана хируршка интервенција, употребата на диоден ласер ја прави терапијата безбедна, ефикасна и совршена. По 5-14 дена го набљудувавме брзото закрепнување и брзото заздравување кое беше, безбедно, без болка, непријатност, и крварење. По период од шест месеци не се забележани рецидиви на инфламација и хипертрофија на гингивалното ткиво.

Заклучок: Ласерската технологија завзема се повеќе важна улога во современата ортодонција денес. Употребата на ласер, се покажа како ефективна алатка за зголемување и олеснување на ефикасноста, специфичност, и удобност на денталниот третман. Изолирани области на воспалено, хипертрофично ткиво може лесно да се отстранат со диоден ласер без специјалистички упат. Доаѓањето на диодниот ласер стана прв избор кај многу клиничари кои го вклучија во оптимизација на гингиваната естетика, како дел од сеопфатниот ортодонтскиот третман.

Клучни зборови: Воспалено и хипертрофично гингивално ткиво, диодна ласерска терапија, ортодонтски третман.

INFLAMED AND HYPERTROPHIC GINGIVAL TISSUE SURGICAL MANAGEMENT WITH DIODE LASER RELATED TO ORTHODONTIC TREATMENT

G. Kovacevska[1],
N. Kovacevski[2]

AIM: The aim of the present study was to describe the utilization of laser technology to improve orthodontic treatment. Mucous gingival surgery with diode laser is indicated in cases with inflamed and hypertrophic gingival tissue.

MATERIALS AND METHODS: In patients with inflamed and hypertrophic gingival tissue in the upper arch a topical anaesthetic was applied to the gum and a gingivectomy was done, associated to the elimination of the interdental papilla, just after the removal of the fixedappliance. Specific procedures, including aesthetic gingival re-contouring were done with 810nm wavelength D-Touch™ diode laser [Syneron Dental Lasers], using application Surgery 1, Fibre Diameter 400 µm, power [Watts] 3, Impulse & Duration CW and Contact.

RESULTS: In this case, when surgical intervention is indicated, the use of the diode laser makes the therapy safe, effective and perfect. We observed fast recovery after 5-14 days and rapid healing, safe with no pain, discomfort, and bleeding. After period of six months no recidives of inflamated and hypertrophic gingival tissue were observed.

CONCLUSION: Laser technology has become an important tool in modern orthodontics. Use of laser proved to be an effective tool to increase efficiency, specificity, ease and comfort of the dental treatment. Removal of isolated areas of inflamed, hypertrophic tissue can easily be excised with the diode laser without specialist referral. With the advent of the diode laser, many clinicians are choosing to include optimization of gingival aesthetics as part of the comprehensive orthodontic treatment.

Key words: Inflamed and hypertrophic gingival tissue, Diode laser therapy, Orthodontic treatment.

ЛАСЕРСКИ ТРЕТМАН НА ХИПЕРПЛАЗИЈА КАКО РЕЗУЛТАТ ОД НЕСООДВЕТНО ПРОТЕТСКО ПОМАГАЛО (ПРИКАЗ НА СЛУЧАЈ)

Мирјана Марковска Арсовска
Симјановска Љуба, Терзиевска Анета, Мицајков Игор, Зоран Арсовски

Цел
Целта на овој труд е да се прикаже случај на хиперплазија во вестибулумот од максилата, направена од несоодветно протетско помагало и нејзин третман со примена на ласер.

Материјал и метод
За отстранување на хиперплазираното ткиво се користеше локален анестетик Scandonest 2% во количина од 1 см3, наместо стандардна количина од 2 см3. Интервенцијата беше изведена со Fotona Er YAG Laser. Постоперативно беше направен контролен преглед следниот ден и седмиот ден од извршената интервенција.

Резултати
Во текот на интервенцијата како и постоперативно не беа забележани никакви компликации од типот на болка и крварење.

Заклучок
- При работа со ласер интервенцијата е минимално инвазивна
- Крварењето е минимално
- Нема сутура
- Болката е незначителна, како во тек на интервенција така и после неа
- Пациентот се чувствува комотно

LASER TREATMENT OF HYPERPLASIA DUE TO INADEQUATE PROSTHESES

Markovska Arsovska Mirjana
Simjanovska Ljuba, Terzievska Aneta, Micajkov Igor, Arsovski Zoran

Aim
The aim of this study was to present the case of hyperplasia in the vestibulum of the maxilla made of inadequate prostheses and its treatment using laser.

Material and method
For removal of hyperplastic tissue we usedlocal anesthetic in amonts of 1sm3, rather than the default amount of 2sm3. The intervention was performed with Fotona ErYag laser. We had been controled the patients the next day and the seventh day after the intervention.

Results
During the intervention and posoperatively we didn`t note any complications such as pain and bleeding.

Conclusion
- intervention is minimally invasive by using laser,
- there is no major bleeding,
- no suture
- pain is insignificant during the intervention and after it,
- patient feels comfortable.

ОТСТРАНУВАЊЕ НА МУКОЗНИ ЦИСТИ СО ПОМОШ НА ДИОДЕН ЛАСЕР

Башким Исмаили,,
Синиша Симјановски,,, Симона Симјановска, Тирон Даци., Љуба Симјановска

Цел: Нашата цел е во овој труд да го презентираме диодниот ласер со неговото антиинфламаторно и хемостатско дејство во отстранување на мукозните цисти кои се со локализација на долната усница.

Материјал и метод: Во овој труд ќе претставиме осум случаи кај кои е дијагностицирана мукозна циста на долната усница со различна големина. Кај овие пациенти кои беа на млада возраст го користевме диодниот ласер SIRO Laser X tend IV класа, наменет за мекоткивна патологија. Кај овие пациенти наместо стандардната количина на анестетик, дававме многу мала количина и не користевме конец за сутурирање.

Резултати: После извршеното отстранување на мукозните цисти на наредните контроли, следниот ден и по седум дена кај пациентите не се забележани никакви промени во смисол на оток, болка, крварење и други компликации.

Заклучок: SIRO Laser X tend IV класа- има многу предности и придобивки над конвенционалните методи за отстранување на мукозните цисти. Потребата од давање на анестетик се намалува, како и потребата од сутурирање. При работата со ласерот се обезбедува суво работно поле, а од страна на пациентите оваа метода е се поприфатлива.

REMOVING OF MUCOUS CYST USING A DIODE LASER

Baskim. Ismaili [1].,
Sinisa Simjanovski[2]., Simona Simjanovska[3]., Tiron. Daci[1]., Ljuba. Simjanovska[3]

Objective: Our aim in this paper to present the diode laser with its anti-inflammatory and haemostatic effect in removal of mucous cysts that are localized on the lower lip.

Materials and Methods: In this paper we present eight cases that had been diagnosed mucous cyst in the low lip with different size. By the patients in young age we used the diode laser SIROLaser XtendIVclass, convenient for soft tissue pathology. In these patients instead the standard volume of anesthetic we gave a very small volume and didn't use suture.

Results: After the complete removal of mucous cysts on the following control on the day and after, as well as after seven days by the patients we did not observed any change in the sense of swelling, pain, bleeding and other complications.

Conclusion: SIROLaser XtendIVclass- has plenty of advantages over conventional methods for the removal of mucous cysts.The need to give anesthetic and the need for suture is reduced. During the work with laser first we provide a dry working field, and by patients this method is acceptable.

КОРИСТЕЊЕ НА ЛАСЕР ВО ОСТРАНУВАЊЕ НА ФИБРОМИ НАСТАНАТИ КАКО РЕЗУЛТАТ НА ИРИТАТИВНИ ФАКТОРИ

С Симјановски.
Н Ставрева., С Симјановска., Н Тошевска Спасова ., Б Џипунова

Цел: Целта на овој труд е да го презентираме Ласерот со сите негови својства, како еден сосема нов и многу пософистициран начин за отстранување на фиброматозните промени кои се локализирани на букалната слузница, а чиј најчест етиолошки фактор се механички фактори.

Материјал и методи: Прикажуваме 25 случаи, кај кои беше клинички дијагностицирана фиброматозна промена во усната празнина. Најчестата локализација на промената беше на букалната слузница во пределот на моларната регија или местата каде имаше недостаток на некој од забите. Најчесто овие фиброматозни промени беа со солитарна петелкаста промена на слузницата на образот и сите беа отстранети со Er: YAG LASER -02 Fotona Laser-от, без притоа да се изврши сутурирање на ексцизионата рана. Во сите овие случаи небеше направена сутура на ексцизионата рана, како превенција за хемостаза.

Резултати: Пос терапискиот третман кај сите пациенти кои беа третирани со Ласерска терапија даде одлични резултати, како во однос на крварење, отоци, болка или црвенило. Употребата на ласерскиот зрак кај сите овие случаи обезбеди одлична хемостаза.

Заклучоци: Секоја фиброматозна промена која е локализирана на слузницата во усната празнина потребно е да се отстрани до здраво, како би се избегнале евентуалните рецидиви. Исто така во исто време сите иритирачки фактори кои допринеле до појава на фиброми неопходно е да бидат отстранети. При секоја мекоткивна промена во усната шуплина неопходно е да се направи и патохистолошка верификација на истата

USAGE OF THE LASER IN THE REMOVAL OF THE FIBROMA LIKE A RESULT OF IRRITATING FACTORS

S.Simjanovski,
N.Stavreva, S.Simjanovska, N.Toseva-Spasova,B.Djipunova

Aim: The aim of this study is to present the Laser with all its characteristics, like a new and more sophisticated way of removal of the fibroma changes which are localized on the cheek mucosa.

Material and methods: We show 25 cases with clinical diagnosed fibroma change in the mouth. Most common location was on the cheek mucosa in the molar region or a region where tooth was extracted. All the fibroma changes were removed with Er: YAG LASER -02 Fotona Laser without sutura of the wound. In all the cases there was no sutura as a prevention of hemostasis.

Results: Post therapy treatment at all the patients was done and gave great results. No bleeding, no edema, pain or erythema. Using the laser great hemostasis was secured.

Conclusion: Every fibroma change which is localized on the mucosa in the mouth must be removed and secure good and healthy tissue. Also the every irritating factors that caused the fibroma must be eliminated. Patohistological verification of every soft tissue change in the mouth cavity must be done.

ДЕТСКА И ПРЕВЕНТИВНА СТОМАТОЛОГИЈА

ВЛИЈАНИЕТО НА ПЛУНКАТА НА ЗАСТАПЕНОСТА НА ДЕНТАЛНИОТ КАРИЕС

Митушевска Елена,
Цековска Светлана, Јанкуловска Мира, Ивановски Киро, Апостолска Соња ,
Глигорова Драгица

Вовед: Секретираното количество и квалитетот на плунката имаат големо влијание на процесите на де- и реминерализација на забните површини. Повеќето можни причини кои се одговорни за промената на оралниот баланс и фаворизирање на деминерализацијата може да се откријат со мерење на плунковните параметри.

Цел: да се детерминира застапеноста на ниско и високо молекуларните муцини како и концентрациите на калциум, уреа и бикарбонати кај група на кариес активни и кариес резистентни испитаници.

Материјал и метод: Во ова истражување се опфатени 60 испитаници од обата пола на возраст од 19 до 25 години, поделени во две групи според КЕП индексот (Klein- Palmer – овиот систем): кариес резистентни (со КЕП меѓу 1,1-4,5) и кариес активни (со КЕП над 12,3). Вкупното количество на калциум, бикарбонати и уреа се одредени со помош на фотометриски методи, а муцините се одредуваат со SDS- PAG електрофореза според Gorg и сор.

Резултати: Нискомолекуларниот муцин преовладува во плунката на кариес резистентните испитаници, а муцинот со висока молекуларна тежина преовладува во плунката на кариес активните испитаници. Исто така, кај кариес резистентните испитаници добиени се поголеми количини на калциум, бикарбонати и уреа.

Заклучок: Добиените резултати укажуваат на поврзаност меѓу концентрацијата на нискомолекуларниот муцин и денталниот кариес, што значи дека тој има важна улога во зачувувањето на денталното здравје. Познавањето на неговите точни концентрации може да се детерминира предиспозицијата кон денталниот кариес. Одредувањето на другите плунковни параметри, како што се калциумот, уреата и бикарбонатите, дополнително го потврдува фактот дека преку плунката може да се добијат важни информации за состојбата на оралното здравје.

Клучни зборови: плунка, ниско и високо молекуларните муцини, калциум, уреа и бикарбонати, кариес резистентни и кариес активни.

PEDIATRIC AND PREVENTIVE DENTISTRY

THE INFLUENCE OF SALIVA ON REPRESENTATION OF DENTAL CARIES

Mitushevska Elena ,
Cekovska Svetlana, Jankulovska Mira, Ivanovski Kiro, Apostolska Sonja,
Gligirova Dragica

Introduction: The quantity and quality of secreted saliva have strong influence on the process of de- and remineralization of tooth surfaces. Many possible reasons which are responsible for the change of oral balance and favoring demineralization can be discover by measuring salivary parameters.

Objective: To determine the presence of low and high molecular mucins and concentrations of calcium, urea and bicarbonates in a group of caries active and caries resistant subjects.

Materials and Methods: This study included 60 subjects of both sexes aged 19 to 25 years, divided into two groups according to DMF index (Klein –Palmer –s system): caries resistant (with DMF between 1.1 to 4.5) and caries active (with more than 12.3 DMF). The total amount of calcium, bicarbonate and urea are determinated by the photometric methods and mucins was determined by SDS-PAG electrophoresis under Gorg et al.

Results: The low molecular mucins prevails in saliva of caries resistant subjects and high molecular mucins prevails in the saliva of caries active subjects. Also, the caries resistant subjects have greater amounts of calcium, bicarbonate and urea.

Conclusion: The results indicate the relationship between the concentration of low molecular mucin and dental caries, which means that it has an important role in preserving dental health. The knowledge of its exact concentration can be determined predisposition to dental caries. The determination of other salivary parameters, such as calcium, bicarbonate and urea , further confirmed by the fact that that saliva can get important information on state of oral health.

Keywords: saliva, low and high molecular mucins, calcium, urea and bicarbonates, caries resistant and caries active.

ВЛИЈАНИЕТО НА КАРИЕСОТ НА МЛЕЧНИТЕ ЗАБИ ВРЗ ПОЈАВАТА НА КАРИЕС КАЈ ПРВИТЕ ТРАЈНИ МОЛАРИ

Нада Шундовска

Вовед: Кариесот на млечните заби се јавува во многу рана детска возраст, како последица на лоши навики во исхраната, лоша орална хигиена и секако, на необавестеноста на родителите за значењето на млечните заби и можноста за одржување на нивното здравје. Имено, многу родители не посветуваат доволно внимание за состојбата на млечните заби бидејќи сметаат дека истите се од времен карактер, односно дека сите млечни заби секако, ќе се променат.

Цел: Основната цел на истражувањето е да се испита распространетоста на кариес на млечните заби кај децата на возраст од 3 до 6 години во градинките “Пролет” и “Ѕвездички” во Битола.

Метод на работа: Извршени се систематски прегледи на 130 деца од градинките “Пролет” и “Ѕвездички” во Битола. Податоците за кариесот на млечните заби е регистриран во стоматолошки картони, а потоа податоците се статистички обработени.

Резултати: Од вкупниот број на прегледани деца (130), со здрави заби се регистрирани 50% (65 деца), додека кариес на млечни заби има кај 40% од нив (52 деца). Кај 10% од вкупниот број на испитаници (13 деца) забележан е циркуларен кариес.

Заклучок: За добро орално здравје на малите деца потребна е едукација на родителите, започнувајки уште од бремените жени и родители на доењчина преку примена на соодветни превентивни мерки како би се намалила фрекфенцијата на кариес во раното детство. Тоа подразбира примена на здрава исхрана, добри хигиенски навики, соодветна примена на флуориди и навремена санација на млечните заби. Во спротивно, како негативен ефект се јавува кариесот на млечните заби кој пак е причина за појава на кариес на првите трајни молари посебно на апроксималните површини и покрај спроведеното залевање на оклузалните површини.

THE IMPACT OF THE CARIES OF THE DECIDUOUS TEETH ON THE CARIES OF THE PERMANENT FIRST MOLARS

Nada Sundovska

Introduction: The caries of the deciduous teeth occurs in very early childhood, as a result of bad eating habits, poor oral hygiene and certainly parent's unawareness about the importance of the deciduous teeth and the ability to maintain their health. In fact, many parents do not pay enough attention to the situation of the deciduous teeth because they think they are temporary, or that all deciduous teeth will certainly change.

Objective: The main objective of this research is to investigate the prevalence of caries of the deciduous teeth among children at age from 3 to 6 years, registered in the kindergarten "Prolet" and "Zvezdichki" in Bitola.

Methodology: For the purpose of this research, have been carried several out systematic reviews of 130 children, all of them from kindergarten "Prolet" and "Zvezdichki" in Bitola. The official data about the caries of the deciduous teeth have been registered in dental cartons, and after, those data have been statistically processed.

Results: Out of the total number of children that have been examined (130), with healthy teeth have been registered 50% (65 children), while the caries of the deciduous teeth has been noticed at the 40% of them (52 children). In 10% of the total number of respondents (13 children), has been registered circular caries.

Conclusion: Good oral health of young children requires first of all: right parental education, starting from pregnant women and parents of baby-infants, through the application of appropriate preventive measures, all in order to reduce the frequency of caries in early childhood. Abovementioned involves the application of a healthy nutrition, good hygiene practices, proper application of fluoride and timely remediation of the deciduous teeth. Otherwise, negative effect occurs caries of the deciduous teeth, which in other hand is the cause of caries of the first permanent molars especially approximal surfaces, despite conducted sealing of the occlusal surfaces.

КОРЕЛАЦИЈА ПОМЕЃУ КЕП ИНДЕКСОТ НА 12-ГОДИШНИТЕ ДЕЦА И КОНЦЕНТРАЦИЈАТА НА ФЛУОРОТ ВО ВОДАТА ЗА ПИЕЊЕ ОД ИСТОЧНИОТ РЕГИОН

Амбаркова Весна
Јанкуловска Мира , Кочубовски Михаил , Шабан Мемети, Светлана Тошевска, Наташа Ставрева

Цел:
Целта на оваа студија е да се утврди корелацијата меѓу КЕП индексот на 12-годишните деца и концентрацијата на флуорот во водата за пиење од населените места каде што децата живеат.

Материјал и метод:
Во испитувањето беа опфатени 396 ученици,од 6 централни и 13 подрачни основни училишта, на кои им се одреди КЕП индексот. Децата живеат во 4 различни градови и 15 различни села.19 примероци на вода беа земени од испитуваната област за да се одреди концентрацијата на флуор со помош на електрохемиската метода користејќи го јонометар (pH/ISE meter- Thermo-Orion) со специјална Ф-електрода (Thermo Orion Ion Plus Fluoride Electrode) на Институтот за јавно здравје. За одредување на корелацијата меѓу одредени варијабли беше користен Spearman-овиот метод.

Резултати:
Вкупниот број на деца во испитуваниот примерок изнесувал 396, од кои 201 (50.8%) биле од женски и 195(49.2%) биле од машки пол. Просечниот КЕП индекс кај оваа група на деца изнесувал 3.46, со стандардна девијација од ± 2.9.Максимални концентрации на флуор во водата за пиење од 0.47 ppmF беа утврдени во приградската населба Три Чешми и градот Штип, додека минимални (0.26 ppmF) во градот Свети Николе и (0.08 ppmF) во селото Шашаварлија. Корелацијата помеѓу вредноста на КЕП индексот кај децата од 12 години од Источниот регион и концентрацијата на флуорот во водата за пиење постои негативна, индиректна корелација, со вредност на коефициентот R=-0,03.

Заклучок:
Корелацијата помеѓу КЕП индексот и концентрацијата на водата за пиење од е негативна, индиректна корелација, но статистички, оваа корелација е незначајна (p>0,05).

CORRELATION BETWEEN THE VALUE OF THE DMFT SCORE OF THE 12 YEARS OLD CHILDREN, AND THE CONCENTRATION OF FLUORIDE IN DRINKING WATER FROM THE EASTERN REGION

Ambarkova Vesna [1],
Jankulovska Mira [1], Kocubovski Mihail [2], Saban Memeti [2],
Svetlana Tosevska [2] , Nataša Stavreva [3]

Aim:
The aim of the study was to determine the correlation between the DMFT score of the 12-years old children and the concentration of fluorine in drinking water from the settlements where the children live.

Material and method:
This research involved 396 students to measure the DMFT index from 9 Central and 13 Regional Primary Schools. The students lives in four different cities and fifteen different villages. Nineteen water samples were taken in the study area to determine their fluoride concentration by electrochemical method using a special ion-Analyser (pH/ISE meter- Thermo-Orion) with a special special F-electrode (Thermo Orion Ion Plus Fluoride Electrode) at the Institute of Public Health. The Spearman Rank Order Correlations was used for statistical analysis.

Results:
The total number of children in the sample was 396, comprising 201 (50.8%) females and 195 (49.2%) males. The mean DMFT was 3.47, with standard deviation (SD) of 2.9 . The maximum concentration of fluorine was determined in drinking water from suburban settlement Tri Češmi and Štip city (0.47 ppmF) and the minimum concentration (0.26 ppmF) from Sveti Nikole city and (0.08ppmF) from Šašavarlija village.The correlation between the value of the DMFT score of the 12 years old children from the Eastern region, and the concentration of fluoride in drinking water was negative, indirect with the value of the coefficient R = -0,03.

Conclusion:
The correlation between the value of the DMFT score and the concentration of fluoride in drinking water was negative, indirect, but statistically is not significant (p> 0.05).

КОРИСТЕЊЕ НА 37% КАРБАМИД ПЕРОКСИД ВО ТЕХНИКА ЗА ИЗБЕЛУВАЊЕ НА ЕНДОДОНТСКИ ТРЕТИРАНИ ЗАБИ: ПРИКАЗ НА СЛУЧАЈ

Драгица Глигорова
Весна Амбаркова, Олга Кокочева-Иванова

Дентално избелување на заби претставува ефективен, конзервативен, по ниска цена метод за подобрување на изгледот на деколоризирани авитални заби. Измеѓу техниките за избелување на заби, оваа техника со содиум перборат асоцирана со вода или хидроген пероксид, се издвојува поради нејзината естетика, резултати и безбедност. Претставена е модифицирана верзија со користење на 37% карбамид пероксид како средство за избелување. Дополнително се дискутирани негативните ефекти на денталното избелување во следните реставративни процедури, посочувајќи ги предностите од користење на 37% карбамид пероксид.

USE OF 37% CARBAMIDE PEROXIDE IN THE WALKING BLEACH TECHNIQUE: A CASE REPORT

Dragica Gligorova
Vesna Ambarkova, Olga Kokoceva Ivanova

Dental bleaching represents an effective, conservative, and relatively low-cost method for improving the appearance of discolored pulpless teeth. Among the bleaching techniques, the walking bleach technique with sodium perborate associated with water or hydrogen peroxide stands out because of its esthetic results and safety. A modified walking bleach technique with the use of 37% carbamide peroxide as the bleaching agent is presented. Additionally, the adverse effects of dental bleaching in the following restorative procedures are discussed, showing the advantages with the use of 37% carbamide peroxide.

НЕПРОТЕТСКИ РЕСТАВРАЦИИ ВО ФРОНТАЛНАТА РЕГИЈА

Маја Јовановска

Развојот на технологијата на современите композитни дентални материјали, ги прави нано-композитите супериорни при избор на материјали за естетски реставрации на антериорни заби. Покрај секојдневната употреба за исполнување на кавитети, честопати ги користиме како материјал за корекција на одредени неправилности во фронталната регија.

Целта на овој труд е да прикажеме естетски корекции на заби од трансканинскиот простор, употрбувајќи нано-композит Evetric, Ivoclar-Vivadent.

На Клиниката за Детска и превентивна стоматологија обработивме четири изолирани случаи на деца во адолесцентска возраст, незадоволни од одредени неправилности на забите. При тоа изработивме надоградба на фрактуриран емајл, затварање на дијастема помеѓу централните инцизиви, корекција на микродонција на латерални горни инцизиви како и естетска реставрација на емајлова хипоплазија.

Благодарение на квалитетот на материјалот, неговата одлична атхерентност со забните супстанци, камелеонската прилагодливост спрема бојата на забите, како и можната лесна адаптација при работата на терапевтот, добивме брзо, практично во една сеанса, ефикасно и економски прифатливо решение за овие естетски недостатоци. Добиените високи естетски резултати фотографски ги документиравме.

NON-PROSTETHIC RESTORATIONS IN THE FRONTAL REGION

Maja Jovanovska

The technology developement of modern dental composites is making nano-composites the superior material when selecting a material for aesthetic restorations of anterior teeth. Besides its every day use for filling cavities, it is often used as a material for correction of certain irregularities in the frontal region.

The purpose of this paper is to present aesthetic correction of the transcanine teeth, using nano-composite Evetric, Ivoclar-Vivadent.

At the Clinic of Pediatric and Preventive Dentistry, we worked on four isolated cases of adolescents, dissatisfied with certain teeth irregulations. The procedures included were: restoration of fractured enamel, closing up a diastema between the incisors, correction of a microdontia of the upper lateral incisors and aesthetic restoration of enamel hypoplasia.

Due to the quality of the material, its excellent adhesion with dental substances, the great adaptability to teeth color, as well as easy alteration to the work of the therapist, we quickly received, practically in one session, effective and economically acceptable solution to these aestethic flaws. The outcome was highly satisfying and photographed.

ПАРОДОНТОЛОГИЈА/ОРАЛНА МЕДИЦИНА

КОРЕЛАЦИИ ПОМЕЃУ ТКИВНИТЕ НИВОА НА ММП-1 И КЛИНИЧКИТЕ ПАРАМЕТРИ КАЈ ПАЦИЕНТИ СО АГРЕСИВНА ПАРОДОНТОПАТИЈА

Ристоска С.,
Ивановски К., Поповска М., Георгиева С., Стефановска Е., Миндова С., Ренџова В.

Цел: Да ги детерминираме корелациите помеѓу вредностите на концентрацијата на ММП-1 во гингивалните ткивни исечоци кај пациентите со агресивна пародонтопатија, со клиничките параметри.

Материјал и метод: Беа проследени вкупно 28 пациенти со просечна возраст помала од 35 години. Клинички ги нотиравме индексот на дентален плак (ИДП) по Silness-Loe, индексот на гингивална инфламација (ИГИ), губитокот на припој како и индексот на коскена ресорпција по Miller-Pelzer. За утврдување на концентрациите на ММП-1 беше користен квантитативен ензимски метод со комерцијалниот сет SensoLyte MMP-1 ELISA Kit Colorimetic, AnaSpec со кој е овозможено брзо, точно и сензитивно одредување на ММП-1 во инфламираното гингивално ткиво.

Резултати: Просечните вредности на ИДП изнесуваа $\bar{x}$ =1,07, ИГИ $\bar{x}$ = 2,27, клиничкиот губиток на припој изнесуваше $\bar{x}$ = 6,57, додека индексот на коскената ресорпција беше $\bar{x}$ = 4,53. Концентрациите на ММП-1 изнесуваа $\bar{x}$=628,35. Утврдивме присуство на позитивна корелација помеѓу ИДП и ММП-1 (r =0,76), како и помеѓу ИГИ и ММП-1 (r =0,68). Губитокот на припојот како и ресорпцијата на алвеоларната коска беа исто така силно позитивно корелирани со концентрацијата на ММП-1 кај оваа група испитаници (r=0,75 и r=0,42).

Заклучок: Микроорганизмите од биофилмот и нивните продукти ја иницираат продукцијата на колагеназите од страна на клетките на домаќинот. Со напредокот на инфламаторните процеси нивните концентрации се зголемуваат доведувајќи до деструкција на колагенот, губиток на припојот како и зголемена ресорпција на алвеоларната коска.

Клучни зборови: ММП-1, агресивна пародонтопатија, биофилм, гингивална инфламација.

PARODONTOLOGY/ORAL MEDICINE

MMPS-1 TISSUE LEVELS AND CLINICAL PARAMETERS AT AGGRESSIVE PERIODONTITIS PATIENTS

Ristoska S.[1],
Ivanovski K.[1],Popovska M. [1], Georgieva S. [1], Stefanovska E. [1],Mindova S. [1], Rendjova V.[2]

The matrix-metalloproteinases represent a family of host derived proteolytic enzymes which have the ability to degrade extracellular matrix components.

Aim: to determine the correlation between the MMPs -1 concentration in the inflammatory gingival bounding tissues at aggressive periodontitis patients, with the clinical parameters.

Material and methods: A total of 28 patients (male and female), mean age <35 were included. Clinically were noted the dental plaque index– IDP (Silness-Loe), gingival inflammation index- (Loe-Silness), clinical attachment loss (CAL) and Miller-Pelzer index of bone resorption. For setting the concentrations of MMPs-1, quantitative enzyme method was used, with the commercial set: SensoLyte MMPs-1 ELISA Kit Colorimetic, AnaSpec. The protocol for this study was approved by the ethical committee for medical-dental investigations of the Faculty of Dentistry at the "Ss Cyril and Methodius" University, Skopje.

Results: Average values of the IDP were x̄ =1,07, IGI were x̄ = 2,27. CAL was x̄ = 6,57. The index of the bone resorption was x̄ = 4,53. Concentrations of the MMP-1 were x̄=628,35. We appointed presence of positive correlation between IDP and MMP-1 (r =0,76). Important, positive correlation was present between IGI and MMP-1 (r =0,68). CAL and alveolar bone resorption were strongly correlated with MMP-1 (r=0,75 and r=0,42).

Conclusion: The microorganisms from the biofilm initiate the production of the collagenase-MMP-1 and their concentrations rise with the development of the inflammatory processes, leading to the loss of attachment and resorption of the alveolar bone.

Key words: MMP-1, aggressive periodontal disease, biofilm, inflammation.

ЕФЕКТОТ НА АСПИРИНСКАТА ТЕРАПИЈА ВРЗ ПАРОДОНТАЛНИОТ СТАТУС

Миндова С.,
Ивановски К.,Пешевска С.,Ристовска С,Стефановска Е/. Николовска Ј., Апостоловска Г.

Поради неговата анти- тромбоцитна активност, аспиринот има потенцијал да влијае на текот и развојот на пародонталната болест. Целта на овој труд беше да се утврди ефектот на аспиринот врз прогресијата на пародонталната болест преку проследување на пародонталните индекси.

Реализацијата на поставената цел беше спроведена на Клиниката за болести на устата и пародонтот каде беше формира испитувана група (15) сочинета од пациенти со кардиоваскуларна болест под терапија на аспирин и контролна група (15)од пациенти со дијагностицирана пародонтална болест (класификација според ААП од 1999 година).

По извршениот клинички преглед кај двете групи на испитаници беа нотирани индексот на гингивално крвавење Loe-Silness (ИГК), индексот на дентален плак (ИДП)Silness-Loe и длабочина на пародонтален џеп.Од добиените резултати може да се констатира дека вредностите на индексот на гингивално крвавење и длабочината на пародонталниот џеп детектира јасна процентуална разлика помеѓу испитуваната во однос на контролната група. Анализата на индексот на дентален плак (ИДП) регистрира покачени вредости во двете групи која е статистички несигнификантна.Аспирин е важен фактор кој треба да се земе предвид во клинчката пракса а особено кај пациентите кои се подлегнуваат на пародонтален третман.

Аспиринот може да доведе до лажни позитвни резултати,неадекватна проценка на активноста и прогресијата на заболувањето, неточна дијагноза, и неправилен избор на третман на пародонталната болест.

Клучни зборови: аспирин, крвавење,пародонталенџеп

THE EFFECT OF ASPIRIN THERAPY ON PERIODONTAL STATUS

Mindova S.
,Ivanovski K,Pesevska,Ristoska S,,Stefanovska E.,Nikolovska J.,Apostolovska G.

For its anti-trombocite function, Aspirin has the potential to influence in the status and development of the periodontal disease. The main purpose of this study is to examine the effect of the aspirin on the progression of the periodontal disease by analazing the periodontal indices on selected patients.

Materials and methods: This study took place in the Clinic for oral and periodontal disease where there was formed an examination group (15) consisted by patients with cardiovascular disease under the therapy with aspirin and a controlled group (15) consisted by patients with periodontal disease (classification by AAP 1999).

Results: After the clinical examantion was completed in both groups, we took notes of the results taken from various indices, the index of gingival bleeding (Loe - Sillnes), the index of dental plaque (Loe - Sillnes), and the periodontal depth PD. After the analysis of the results we concluded that there is a clear meaningful difference in values of the index of gingival bleeding and periodontal depth (PD) of the examination and control group in percentage. The analysis of both gropus showed increased results on the index of dental plaque wich was statistically insignificant.

Conclusion: Aspirin should be considered as an important factor in dental practice, especially at the patients that are under the treatment of the periodontal disease. Aspirin could give us false positive results, inadequate valuation of the activity and progression of the disease, inaccurate diagnosis, and wrong inappropriate choice forthe treatment of the periodontal disease.

Key words: aspirin, gingival bleeding, periodontal depth.

ГИНГИВАЛНО-ФЛУИДНИ МАРКЕРИ КАЈ ГИНГИВАЛНА И ПАРОДОНТАЛНА БОЛЕСТ

Стефановска Е.,
Ивановски К., Поповска М., Ристоска С., Миндова С., Дирјанска К.

Бројните воспалителните и ткивно деструктивни молекули откриени во гингивалниот флуид кај пациенти со гингивална или пародонтална афекција и нивните квалитативни промени може да има дијагностичко и терапевтско значење.

Со цел кон сопствени сознанија за улогата на овие цитокини во раните инфламаторни случувања, како можни маркери на почетните пародонтални деструкции, извршивме проценка на гингивално-флуидните концентрации на IL 1-alpha, IL 1-beta I TNF-alpha кај пациенти со гингивитис и пациенти со почетна, рана форма на пародонтална болест, со губиток на атачмент ≤ 3мм, и истите ги компариравме кај пациенти со здрав гингивално - пародонтален комплекс. Студијата опфати вкупно 90 пациенти. Гингивалните индекси (ИДП, ИГИ и ИГК) ги регистриравме кај секој пациент, а гингивално-флуидните маркери беа детектирани со помош на ELISA методот.Вредностите за гингивално-флуидните концентрации за сите испитувани маркери покажаа висока статистичка сигнификнтност во однос на сите испитувани групи , како и во однос на здравите испитаници ($p<0,05$). Со предложени флуидни маркери (IL 1-alpha, IL 1-beta I TNF-alpha), може лесно да се направи разлика помеѓу здрава и инфламирана регија, но не може со сигурност да се направи разлика помеѓу гингивитис и периодонтитис, бидејќи повеќето од овие компоненти се некој вид на воспалителни маркери и се значително покачени во двете состојби. Конечно само лонгитудиналните студии можат да направат дистинкција помеѓу прогресивните состојби од непрогресивните.

Клучни зборови: Гингивален флуид, биомаркери, гингивитис, пародонтопатија

GINGIVAL FLUID MARKERS AT GINGIVAL AND PERIODONTAL DISEASE

Stefanovska E.
Ivanovski K. Popovska M. Ristoska S. Mindova S., K. Dirjanska

Numerous inflammatory and tissue destructive molecules found in gingival fluid in patients with gingival or periodontal involvement and their qualitative changes may have diagnostic and therapeutic importance.

In order to own knowledge about the role of these cytokynes in the early inflammatory events as possible markers of initial periodontal destruction, conducted an assessment of gingival-fluid concentrations of IL 1-alpha, IL 1-beta I TNF-alpha in patients with gingivitis and patients with initial, early form of periodontal disease, the loss of attachment ≤ 3 mm, and they compare in patients with healthy gingival - periodontal complex. The study included 90 patients. Gingival index (IDP, IGI and GCI) have registered in each patient, and gingival fluid-markers were detected using ELISA method .The levels of gingival fluid-concentrations of all tested markers showed high statistical significance among examined groups, and in terms of healthy subjects ($p < 0,05$). The proposed fluid markers (IL 1-alpha, IL 1-beta I TNF-alpha), can easily distinguish between healthy and inflamed area, but cannot reliably distinguish between gingivitis and periodontitis, because most of these components are a type of inflammatory markers and significantly elevated in both conditions. Finally only longitudinal studies can make a distinction between progressive states of non progressive.

Keywords: gingival fluid, biomarkers, gingivitis, periodontitis

УЛОГАТА НА ОКСИДАТИВНИОТ СТРЕС ВО ПРОГРЕСИЈАТА НА ПАРОДОНТАЛНАТА БОЛЕСТ

Дирјанска К.,
Ивановски К., Стефановска Е., Миндова С.,Ристоска С.

Оксидативниот стрес (OS) е состојба која настанува како резултат на зголемена продукција на слободните радикали (SR) и се вклучува во патогенезата на пародонталната болест (PD), предизвикувајќи оштетување на пародонталните ткива.

Целта на овој труд беше да се утврди проценката на (OS) кај пациенти со различни стадиуми на дијагностицирана хронична (ПД) како и влијанието на пушачките навики.

Пациентите беа поделени во две групи, пушачи (n=45) и непушачи (n=45), селектирани врз основа на клиничките стадиуми на (PD) и тоа на иницијална, умерена и напредната форма и контролна група од 30 испитаници.Слободните радикали беа одредувани во серум со помош на колориметриски метод со фотометар F.R.E.E.

Добиените резултати од нашата студија покажаа дека кај пациенти со напредната форма на (PD) - непушачи имаат најголемо ниво на слободни радикали во серум во однос на групата пушачи (p<o,o5)

Врз основа на добиените резултати може да заклучиме дека зголеменото ниво на (SR) во серумот во текот на хроничниот процес кај пациенти со (PD) е резултат на неутрофилната стимулација на микроорганизмите на денталниот плак.Пушењето на цигари ја зголемува продукцијата на (SR) и може да даде допринос во понатамошното оштетување на пародонталните ткива.

Клучни зборови: оксидативен стрес, пародонтална болест, пушачи.

ROLE OF THE OXIDATIVE STRESS IN THE PROGRESSION OF PERIODONTAL DISEASE

Dirjanska K.,
Ivanovski K., Stefanovska E., Mindova S., Ristoska S.

Oxidative stress (OS) is a condition that occurs due to increased production of free radicals (SR) and is involved in the pathogenesis of periodontal disease (PD), causing damage to the periodontal tissues.

The purpose of this study was to determine the assessment of (OS) in patients with different stages of diagnosed chronic (PD) and the impact of smoking habits.

Patients were divided into two groups of smokers (n = 45) and nonsmokers (n = 45), selected on the basis of the clinical stages of (PD), the initial, moderate and advanced form and control group of 30 examiners. Free radicals assessed for serum using the colorimetric method F.R.E.E.

The results of our study showed that patients with advance form of (PD) - non-smokers have the highest levels of free radicals in serum in relation to the group of smokers ($p < 0,05$).

Based on the results it can be concluded that increased (SR) in the serum during the chronic process at patients with (PD) is a result of neutrophil stimulation of dental germs plaque. Tobacco increases the production of (SR) and may contribute to further damage of the periodontal tissues.

Keywords: oxidative stress, periodontal disease, smokers.

АНТИОКСИДАНТНИОТ САЛИВАРЕН СТАТУС И ПАРОДОНТАЛНИОТ СТАТУС

Ана Белазелковска
Кристина Митиќ, Бруно Николовски, Газменд Јусуфи,Емилија Костадиновска

Пародонталната болест претставува инфламаторно заболување кое има мултифакторијална етиологија.Постојат докази дека оксидативниот стрес предизвикан од присуството на слободни радикали има значаен удел во патогенезата на пародонталната болест.Штетното влијание на слободните радикали е минимизирано и под контрола на антиоксидансите кои ги има во сите телесни биолошки течности вклучувајќи ја и плунката.Уратната киселина е најзначајниот антиоксиданс присутен во плунката кој има придонес од околу 70% во тоталниот антиоксидантен капацитет и заедно со албуминот се претпоставува дека најмногу придонесуваат за антиоксидантната заштита на плунката.Целта на оваа студија беше да се утврди дали постои поврзаност помеѓу стадиумот на пародонталната болест и промените во антиоксидантниот саливарен статус.

Материјал и метод:Во студијата беа вклучени вкупно 80 испитаници од кои 40 беа пациенти со иницијален стадиум на пародонтална болест и 40 беа пациенти со напреднат стадиум на пародонтопатија.Преку клинички преглед беа детектирани местата со присутно крварење при сондирање, клиничкиот губиток на аташмен и длабочината на пародонталните џебови.Кај сите испитаници беа земени примероци на нестимулирана плунка и беа измерени плунковните концентрации на уратна киселина и албумин.

Резултати:Саливарните концентрации на уратна киселина беа сигнификантно пониски кај пациентите со иницијална пародонтопатија во споредба со пациентите со напредната пародонтопатија, додека кај саливарните концентрации на албумин разликата не беше сигнификантна.Беше пронајдена позитивна корелација помеѓу клиничкиот губиток на атачмен и вредностите на уратна киселина во плунка.

Заклучок: Резултатите од оваа студија укажуваат на тоа дека прогресијата на пародонталната болест е поврзана со значително намалување на плунковната концентрација на уратна киселина. Врз основа на оваа студија, ние веруваме дека уратната киселина и плунката како медиум може да послужат за мониторинг на дијагноза и прогноза на пародонталната болест.

SALIVARY ANTIOXIDANT STATUS AND PERIODONTAL DISEASE STATUS

Ana Belazelkovska
Kristina Mitić Bruno Nikolovski Gazmend Jusufi Emilia Kostadinovska

Periodontal disease is inflammatory disease with multifactorial etiology. There is evidence that oxidative stress caused by the presence of free radicals has a significant contribution in the pathogenesis of periodontal disease. The damaging influence of free radicals is minimized and controlled by the antioxidants that are present in all biological body fluids including saliva. Uric acid acid is the most important antioxidant in saliva, which contributes about 70% of the total antioxidant capacity and together with albumin seems to contribute most of the antioxidant protection in whole saliva. The aim of this study was to determine whether there is correlation between the progression of periodontal disease and the impaired salivary antioxidant status.

Material and methods: Eighty patients were recruited for the study. Forty subjects were patients with early periodontitis and forty subjects were patients with advanced periodontitis.Periodontal disease was characterized using the clinical attachment loss. Samples of unstimulated whole saliva were taken and salivary values of uric acid and albumin were measured.

Results: Patients with diagnosed early periodontitis exhibited decreased salivary delivery of uric acid than patients with advanced periodontitis.A significant correlation was obsereved between uric acid levels and periodontal attachment loss.

Conclusion:The results of this study suggest that the progression of periodontal disease is associated with a significant decrease in salivary uric acid concentration. Based on this study,we belive that saliva as a medium and uric acid can be used for monitoring of diagnosis and prognosis of periodontal disease. However these association needs to be further investigated in higher number of samples.

СОСТОЈБАТА НА ГИНГИВО-ПАРОДОНТАЛНОТО ЗДРАВЈЕ И ПОТРЕБАТА ОД ТРЕТМАН КАЈ СРЕДНОШКОЛСКАТА ПОПУЛАЦИЈА

Нада Спировска
Киро Ивановски

ВОВЕД: Кај младата популација како и кај возрасните можат да се јават различни форми на пародонтални заболувања кои не само што клинички се разликуваат туку имаат различна етиопатогенеза како и фактори на ризик.

ЦЕЛ НА ТРУДОТ: Целта на нашиот труд беше да ја процениме состојбата на гингивалното и пародонталното здравје како и потребта од третман кај средношколската популација во Р. Македонија.

МАТЕРИЈАЛ И МЕТОД НА РАБОТА: За реализирање на нашата цел, спроведовме епидемиолошка студија во која беа вклучени 1092 средношколци од двата пола, на возраст од 14-19 години. Учениците беа прегледани во ординацијата за Детска и превентивна стоматологија во Поликлиника Јане Сандански (Здравствен Дом на Скопје-Скопје), каде доаѓаат на редовен општ систематски преглед.

Од испитувањето беа исклучени испитаниците кои носеа фиксни ортодонтски апарати како и оние со обемни кариозни лезии и реставративни полнења на првите молари.
За да ја процениме состојбата на пародонталните ткива, како и потребата од третман го користевме CPITN индексот.

РЕЗУЛТАТИ: Кај 43,9% од испитаниците регистриравме CPITN-0 индекс, а кај 21,1% CPITN-1, кај овие испитаници потребна е едукација и мотивација за правилно одржување на орална хигиена. Кај 3,7 % од испитаниците регистриравме CPITN-2 индекс, а кај повеќе од 30 % беа регистрирани CPITN-3 и 4 индексите што укажува на потреба од опсежен пародонтолошки третман кај овие испитаници. Не регистриравме статистички сигнификантна асоцијација на CPITN индексот кај испитаниците од машки и женски пол.

ЗАКЛУЧОК: Резултатите од истражувањето укажуваат незадоволителна состојба на гингиво-пародонталното здравје. Потребна е едукација на оваа популација и подигање на свеста за значењето на оралната хигиена во превенција на пародонталните болести, а кај над 30% од оваа популација е потребен опсежен пародонтолошки третман.

КЛУЧНИ ЗБОРОВИ: CPITN-индекс, пародонтално здравје, потреба од третман

THE STATE OF GINGIVAL AND PERIODONTAL HEALTH AND THE NEED OF TREATMENT AMONG HIGH SCHOOL POPULATION

Nada Spirovska
Kiro Ivanovski

INTRODUCTION: Different forms of periodontal diseases can occur in the young population, as well as in adults, which have various etiology, pathogenesis and risk factors.

GOAL OF THE PAPER: The goal of our paper was to assess the gingival and periodontal health status and treatment needs among high school population in Macedonia.

MATERIAL AND METHOD: In order to achieve our goal we conducted an epidemiological study which included 1092 high school students from both genders at the age of 14-19. The student were examinated in the Department of Paediatric and Preventive Dentisry at the Polyclinic Jane Sandanski-Skopje, where they came on a regular general examination.

We used the CPITN index to asses the periodontal conditions and treatment needs.
Respondents wearing fixed orthodontic appliances as well as the respondents with extensive carious lesions and extensive restorative fillings of the first permanent molars were excluded from the survey.

RESULTS: In 43,9% of respondents we registered CPITN-0 index, and in 21.1% CPITN-1 it means that there is a need of oral hygiene instruction and motivation of this respondents. In 3,7% of respondents we registered CPITN-2 index and in more then 30% we recorded CPITN-3 and 4 index, that indicates the need of comlex periodontal treatment of these respondents.
We did't notice a statistically significant association of CPITN index among male and female respondents.

CONCLUSION: The results of our survey indicate an unsatisfactory state of gingival and periodontal health. There is a need of education of this population and raising awarness of importance of the oral hygiene in the prevention of periodontal diseases. In over then 30% of this population there is a need of complex periodontal treatment.

KEY WORDS: CPITN index, Periodontal health, Treatment needs

АНАЛИЗА НА КЛИНИЧКИТЕ ЕФЕКТИ НА PARADENTOT ВО ТРЕТМАНОТ НА ПАРОДОНТАЛНАТА БОЛЕСТ

Миндова С.,
Ивановски.,Пешевска.,Стефановска.,Ристоска.,Николовска Ј.,Апостоловска Г.

Мотивирани од промовирањето на се поголем број на нови препарати кпи се употребуваат како дополнителни средства во третманот на гингивалната и пародонталната болест ја поставивме целта на трудот: преку компаративна анализа да се проследат клиничките ефекти на дејствпто на Paradentot во редукцијата на гингивалната инфламација и крвавење. Студијата опфати 60 испитаници на возраст од 20 до 60 години со дијагностицирана хронична пародонтална болест. Сите испитаници беа поделени во две групи од по 30 пациенти. Кај двете групи беа одредувани индексните вредности на дентален плак (ИДП) индексот на гингивална инфламација (ИГИ)и индексот на гингивално крвавење (ИГК). При првата посета кај сите испитаници е спроведено механичко отстранување на денталниот плак.Пациентите од првата испитувана група беа третирани со Paradent, додека кај контролната група немаше примена на дополнтелно терапевтско средство.Кај испитувата група третирана со Paradent добивме сигнификантно намалување на сите проследени индекси во однос на контролната група, што сметаме дека се должи на антимикробниот и антивоспалителниот ефект на Paradentot. Врз основа на добиените резултати, би можеле да го предложиме парадентот како ефикасно дополнително средство во третманот на гингивалната и пародонталната болест.

Клучни зборови: пародонтални индекси,гингивална инфламација,дентален плак.

ANALYSES OF CLINICAL EFFECTS OF PARADENT IN TREATMENT OF PARADONTAL DISEASE

Mindova S.,I
vanovski K., Pesevska S.,Stefanovska E.,Ristovska S.,Nikolovska J.,Apostolovska G.

Motivated by promoting an increased number of new products that are used as additional resources in the treatment of gingival and periodontal disease, we have set the goal of the study: following the clinical effects of the action of Paradentot in reduction of gingival inflammation and bleeding through comparative analysis. The study included 60 respondents between the ages of 20 to 60 years diagnosed with chronic periodontal disease. All subjects were divided into two groups of 30 patients. In both groups the index values of dental plaque (IDP) index of gingival inflammation (IGI) and gingival bleeding index (GCI) were determined. At the first visit for all respondents was conducted mechanical removal of dental plaque. Patients in the first examined group were treated with Paradent, while the control group had no application to additional therapeutic instrument. In the examined group treated with Paradent yields significant reduction of all tracked indexes compared to the control group, which we believe is due to the antimicrobial effect and anti-inflammatory of Paradent. Based on the results we could suggest the Paradent as effective additional tool in the treatment of gingival and periodontal disease.

Key words: periodontal disease, periodontal indices. dental plaque.

ВЛИЈАНИЕТО НА ИМУНОСУПРЕСИВНИТЕ МЕДИКАМЕНТИ НА ПРОЛИФЕРАТИВНАТА АКТИВНОСТ НА ОРАЛНИОТ ГИНГИВАЛЕН ЕПИТЕЛ

Кристина Митиќ
Мирјана Поповска, Ана Белазелкоска, Емилија Стефановска

Цел: да се одреди поврзаноста помеѓу имуносупресивната терапија и пролиферативната активност на гингивалниот епител.

Материјал и метод: Во ова испитување беа проследени 64 бубрежно-трансплантирани пациенти, кои беа поделени во четири подгрупи, зависно од дневната доза на имуносупресивот циклоспорин (Neoral®),(100mg, 125mg, 150mg and 175mg) и 21 системски здрави пациенти како контролна група. Ткивните примероци беа имунохистохемиски обоени (ABC-Avidin Biotin Complex method, LSAB + variant), а потоа беше одредена експресијата на протеинот Ki-67. Морфометриската анализа беше изведена за одредување на дебелината на епителот со помош на компјутерски програм ,,IMAGE ANALIZING SYSTEM - LUCIA M„.

Резултати: Постоеше сигнификантна разлика за дебелината на епителот и експресијата на протеинот Ki-67 помеѓу групата третирана со циклоспорин и контролната ($p<0.05$). Исто така беше евидентирана сигнификантна разлика помеѓу подгрупите третирани со 100mg и 125mg, во однос на подгрупите со 150mg и 175mg циклоспорин. Статистички сигнификантна позитивна корелација беше детектирана помеѓу протеинот Ki-67, дозата на циклоспоринот и индексот на гингивалната инфламација ($p<0.05$).

Заклучок: Резултатите од оваа студија сугерираат дека зголемената клеточна делба е зависна од дозата на имуносупресивот и гингивалната инфламација, и имаат значајна улога во патогенезата на циклоспорин-индуцираното гингивално зголемување.

Клучни зборови: имуносупресивна терапија, гингивален епител, KI-67, гингивално зголемување, гингивална инфламација.

EFFECT OF IMMUNOSUPPRESIVE MEDICATION ON PROLIFERATIVE ACTIVITY IN ORAL GINGIVE EPITERIUM

Kristina Mitić
Mirjana Popovska Belazelkoska Ana Emilia Stefanovska

Aim: The object of our study was to evaluate the association between immunosuppressive therapy and epithelial proliferation activity in gingival tissue.

Matherial and methods: A cohort of 64 kidney transplant recipients was divided into four subgroups based on the average daily dose of therapeutically applied CsA (Neoral®), (100mg, 125mg, 150mg and 175mg) and 21 systematically healthy control subjects were studied. The tissue samples were immunohistochemically stained (ABC-Avidin Biotin Complex method, LSAB + variant) to determine the expression of Ki-67 protein. Morphometric analyses were performed to detect the thickness of epithelium using computer program ,,IMAGE ANALIZING SYSTEM - LUCIA M„.

Results: There were significant differences between CsA groups and control group with respect to the epithelial thickness and expression of Ki-67. There was also a significant difference between the subgroups with 100mg and 125mg, in comparison to the group with 150mg and 175mg CsA daily. However, a statistically significant positive correlation between Ki-67, CsA dose and GI was registered ($p<0.05$).

Conclusion: Our findings suggest that increased cell division is depended on CsA dosage and gingival inflammation, and may have a significant role in the pathogenesis of CsA-induced gingival overgrowth.

Key words: Immunosuppressive therapy, gingival epithelium, KI-67, gingival overgrowth, gingival inflammation.

КЛИНИЧКИ ЕФЕКТИ ОД ПРИМЕНА НА DOXYCYCLINE ВО ТРЕТМАНОТ НА ПАРОДОНТАЛНАТА БОЛЕСТ

Спасовски С ,
Белазелкоска З, Радојкова-Николовска В, Поповска М, Сахмедин С.

Цел: Да ја процениме клиничката ефикасност на системската примена на doxycycline во терапевтска доза (100 мгр. еднаш дневно) и суб-антимикробна доза (2 x 20 мгр. на ден) помеѓу двете испитувани групи.

Материјал и метод: Испитани се 60 пациенти на возраст од 30-70 години со умерена форма на пародонтопатија со длабочината на пародонталните џебови од 3-5 мм. Спроведен е конзервативен третман и ординиран е doxycycline во соодветна доза. Вкупната доза која ја примија пациентите во текот на третманот е 3 гр. Првата група со системска примена на doxycycline 100 мгр. еднаш дневно, планираната доза ја прими во рок од 30 дена. Втората група пациенти кои примаа doxycycline два пати по 20 мгр. дневно, терапијата со doxycycline ја заврши после 75 дена. Кај испитаниците од двете групи клинички се регистрирани: индексите на: дентален плак; гингивална инфламација и гингиворагија; длабочина на пародонтален џеб и апикална епителна миграција.

Резултати: Кај пациентите со системска примена на doxycycline 100 мгр. еднаш дневно во текот на 30 дена, се докажа дека после 2,5 месеци просечните вредности на пародонталните индекси се значајно помали од вредноста на истите индекси при првиот преглед.

Кај пациентите кои примаа системски doxycycline 2x20 мгр. дневно во текот на 75 дена, после 2,5 месеци, просечните вредности на пародонталните индекси истотака беа редуцирани во споредба со првиот преглед.

Компарацијата на сите клинички параметри помеѓу двете групи докажа приоритет кај групата третирана со субдоза.

Заклучок: Doxycycline применет како субдоза и дополна на конвенционалната терапија резултираше со подобри клинички ефекти, во споредба со групата која примаше вообичаена доза doxycycline.

Клучни зборови: doxycycline, субдоза, хронична пародонтопатија

CLINICAL EFFECTS OF THE APPLICATION OF DOXYCYCLINE IN THE TREATMENT OF PERIODONTAL DISEASE

Spasovski S,
Belazelkoska Z, Radojkova Nikolovska V, Popovska M, Sahmedin S.

Aim: To assess the clinical efficacy of systemic application of doxycycline at a therapeutic dose (100 мgr. once daily) and sub-antimicrobial dose (2 x 20 мgr/day) between the two groups.

Material and Method: 60 patients aged 30-70 years with moderate periodontitis, with pockets depth of 3-5 mm were examined. Conservative treatment was done and prescription of doxycycline in appropriate dose. The total dose received by patients during treatment was 3 gr. The first group with systemic application of doxycycline 100 mgr/once a day, the planned dose received within 30 days. The second group of patients who received doxycycline 2 x 20 mgr/day, treatment with doxycycline completed after 75 days. Among patients from both groups clinically were registered following indexes: dental plaque; gingival inflammation and gingival bleeding; periodontal pocket depth and apical epithelial migration.

Results: In patients with systemic application of doxycycline 100 mg. once a day for 30 days, it was proved that after 2.5 months, average values of periodontal indexes were significantly smaller than the value of the same index at the first examination.

In patients receiving systemic doxycycline 2x20 mgr/a day for 75 days, after 2.5 months, the average value of periodontal indexes were also reduced, compared with the first examination.

A comparison of all clinical parameters between the two groups proved priority in the group treated with sub dose.

Conclusion: Doxycycline applied as sub dose and supplementing conventional therapy resulted in improved clinical effects, compared with the group which received the usual dose doxycycline.

Key words: Doxycycline, sub dose, periodontal disease.

ВЛИЈАНИЕ НА СОЦОДЕНТАЛ АДХЕСИВЕ ПАСТА-ТА ВРЗ ПРОЦЕСОТ НА ЕПИТЕЛИЗАЦИЈА ПРИ ПЕРИОСТАЛНА СЕПАРАЦИЈА

Дурмиши С,
Поповска М, Миновска А, Вера Радојкова-Николовска, Тошеска Спасова Н , Марија Ивановска, Стојановска В, Николовски Б,

Цел: Да се проследи епителизацијата при периостална сепарација, преку цитолошка анализа со помош на параметри од индикативен карактер во процесот на заздравување.

Материјал и метод: Проследени се 60 пациенти со инсуфициентна зона на прикрепена гингива кај кои е изведена хируршка интервенција - периостална сепарација. Хируршките и клиничко биометриските анализи се спроведени со мерења на широчината на прикрепената гингива во долната фронтална регија со ортходонтицс цалипер ДЕНТАУРУМ, Германs. Мерењето е спроведено од лабијалната страна на гингивата, започнувајќи од маргиналната гингива до мукогингивалната граница. Кај сите испитаници после хируршката интервенција следена е епителизацијата постоперативно 3, 7 и 14 ден, со анализа на одредени параметри индикативни за епителизацијата. Кај првата група од 30 пациенти аплицирана е станиолова фолија и заштитен завој, а кај втората група аплициран е Солцодентал адхесиве паста и заштитен завој. Брисовите се земени со специјални четкички, и материјалот е аплициран на предметно стакло. Размаските се фиксираат со 96% алкохол, најмалку 15, а најмногу 30 минути. После тоа брисот е презервиран во станиолова фолија и боен по Папаниколаоу, во следните 10 дена и микроскопиран. За боење по Папаниколаоу користен е раствор составен од три реагенси: Папаниколаоу И-хемтоџслин, Папаниколаоу ИИ-оранге, Папаниколаоу ИИИ-полицхром.

Проценатa на заздравувањето на ледирната орална легавица од аспект на цитоморфолошките промени е извршена преку епителната клеточна присутност присутност.

Резултати: Врз основа на цитоморфолошката анализа регистрирана е поволна епителна клеточна присатност во втората група проследена во 3, 7 и 14 ден т.е. присутна е статистички сигнификантна верзус задоволителнта епителна клеточна присатност во првата група за п<0.05(п=0.0072; п=0.0027). Присутно е отсуство на еритроцити во втората група во 7 и 14 ден во однос на првата група за п<0.05 (п=0.0119; п=0.0337).

Заклучок: Солцодентал адхесиве паста-та поволно влијае врз процесот на заздравување, предизвикувајќи ефикасна епителна клеточна пролиферација.

Клучни зборови: припојна гингива, периостална сепарација, епителизација, Солцодентал адхесиве паста

INFLUENCE OF SOCODENTAL ADHESIVE PASTE ON EPITHELISATION PROCESS AT PERIODONTAL SEPARATION

Durmishi C
Popovska M Minovska, Vera Radojkova-Nikolovska, Toseska Spasova Natasa, Marija Ivanovska Stojanovska, Bruno Nikolovski

Aim: To track epithelization in transmission separation by cytological analysis using indicative parameters of the character in the gingiva healing process.

Matherial and methods: 60 patients were covered with insufficient area hiden in gingiva that is performed surgery - periosteal separation. The surgical and clinical biometric analysis is conducted by measuring the width of the attached gingiva in the lower frontal area with orthodontic calipers DENTAURUM, Germany. The measurement is conducted by the labial gingiva, starting from the marginal gingiva of mucogingival border. In all subjects after surgery is followed epithelization postoperative three, seven and fourteen days by analysing certain parameters indicative of epithelisation. In the new group of 30 patients was applied foil warp and protective bandage, and the second group is applied Solcodental adhesive pasta and protective bandage. Swabs were taken with special brushes and the material is applied on a glass side.They are fixed with 96% alcohol for at least 15 and at most 30 minutes. After that, the smear is paraffin warp in foil and fighting with Papanikolaou, in the next 10 days and Microscopy. The coloring is used by Papanikolau solution consists of three reagents Papanikolau I-hemotoxylin, Papanikolaou II- orange, Papanikolaou III- polichrom.

The assessed recovery of the lesion oral mucosa in terms of cytomorphological changes is made through the following cytological parameters: presence of granulocytes, presence of erythrocytes, epithelial cellular presence and a kind of cytological visible microbiological flora, maturation index, karyopycnotic index, eosinophilic index and presence of stromal cells.

Results : After the cytomorphological analysis are made there is registered advantageous epithelial cell presence monitored in the second group in the 3 , 7 and 14 days -there is a statistically significant verzus satisfactory epithelial cell presence in the first group of $p < 0.05$ ($p = 0.0072$; $p = 0.0027$). Exhibited a lack of red blood cells in the second group day 7 and day 14 relative to the first group of $p < 0.05$ ($p = 0.0119$; $p = 0.0337$) .

Conclusion:
Solcodental adhesive pasta - accelerate the process of epithalization much more successfuly than the classic practiced gold foil after the conducted intervention.

Keywords:
gingiva attachment, periosteal stripping, epithelization, Solcodental adhesive paste.

СОЛО КОРОНКИ И ПАРОДОНТАЛНО ЗДРАВЈЕ

Азизи Ф ,
Поповска М) , Радојкова-Николовска , Капушевска Б, Џипунова Б

Целт на трудот: да се евидентира пародонталниот статус кај пациенти со фиксно протетски помагала, -соло коронки преку регистрирање на поедини параметри индикативни за ова состојба.

Материјал и метод: Клиничкото испитување е изведно во Стоматолошката ординација ,,Дента" во соработка со Клиниката за болести на устата и пародонтот при Стоматолошкиот факултет во Скопје. Пациентите кои се вклучени во испитувањето се вкупно 50 на возраст од 40-65 години, без разлика на полот. За анамнестичкото и клиничкото истражување применет е изработен анкетен прашалник со одредени анамнестички и клинички параметри битни за ова истражување. Во истражувањето е вклучена испитувана група која брои 25 испитаници чии протетски помагала се соло коронки не постари од 3 години. Контролната група (прва) ја сочинуваат пациенти со природни (нестружени заби), т.е. контралатералната група заби.

Пародонтолошкиот статус е проценет преку одредување на следните индекси: дентален плак - ИДП по Силлнесс-Лое,индекс на гингивална инфламација - ИГИ предложен од Цоњелл, индекс на епителна апикална деструкција - ЕАД (губиток на атачментот) и длабочина на пародонталните џепови според индексот на Рамфиорд. Клиничкиот наод кај испитуваните групи е регистриран поединечно за секоја група и компариран помеѓу двете групи.

Резултати: Просечната вредноста на индексот на дентален плак (ИДП) кај испитуваната група е поголем во однос на просечната вредност на ИДП кај контралатералните заби (контролна група), меѓутоа за и разликата не е значајна.

Просечната вредноста на индексот на забен камен (ИЗК) кај контралатералните заби (контролна група) е поголема во однос на просечната вредност на ИЗК кај испитуваната група, меѓутоа за и разликата не е значајна.

Просечната вредноста на индексот на гингивална инфламација (ИГИ) кај испитуваната група е поголема во однос на просечната вредност на ИГИ кај контралатералните заби (контролна група), за и разликата е значајна.

Просечната вредноста на индексот на епителна апикална миграција (ИЕАМ) кај испитуваната група е поголем во однос на просечната вредност на ИЕАМ кај контралатералните заби (контролна група), за и разликата е значајна.

Просечната вредноста на индексот на луксација на забите (ИЛЗ) кај испитуваната група е поголема во однос на просечната вредност на ИЛЗ кај контралатералните заби (контролна група), за и разликата е значајна.

Просечната вредноста на индексот на рецесија на забите (ИРЗ) кај испитуваната група е поголем во однос на просечната вредност на ИРЗ кај контралатералните заби (контролна група), за и разликата е значајна.

Заклучок. Евдентна е понапредната пародонтална афекција на забите кои се под соло коронка, во споредба со природните, несоструженi контралатерални заби.

Клучни зборови: фиксна протетика, пародонтален статус, соло коронка

SOLO CROWNS AND PERIODONTAL HEALTH

Azizi F,
Popovska M, Radojkova-Nikolovska V, Kapusevska B, Dzipunova B, Toseska Spasova N, Stojanovska V, Nikolovski B

Aim
The aim of this study are to notice the periodontal status in patients with fixed prosthetic aids – solo crowns, by registering individual parameters indicative to this specific situation.

Materials and methods:
The clinical examination has been carried out at the Dental Ambulance "Denta" in collaboration with the Clinic for Oral and Periodontal Illnesses at the Dentistry Faculty in Skopje.
The total number of patients included in this study was fifty, aged from 40 to 60, regardless of their sex. A specially designed and compiled survey including certain anamnesis and clinical parameters crucial to this research was employed.

An examination group of twenty-five people whose prosthetic aids comprised of solo crowns not older than three years was also included. The controlling group (the first) was composed of patients with natural (scraped) tooth, i.e. the contralateral group of teeth.

The periodontal status has been assessed by determining the following indexes: the dental plaque – IDP according to SIllness-Loe, gingival inflammation – IGI suggested by Cowell, epithelial apical destruction – EAD (loss of attachment) and the depth of periodontal pockets based on the Ramfiord index.

The clinical results in examined groups have been recorded for every group separately and then compared between the two.

Results:
The average value of the index of the dental plaque (IDP) in the examined group is greater than the average value of the IDP in contralateral teeth (the controlling group); however, for $Z=1.16$ and $p>0.05(p=0.24)$, the difference is not significant.

The average value of the index of tooth calculus (ITC) in contralateral teeth is greater than the average value of the ITC in the examined group; however, for $Z=-0.23$ and $p>0.05(p=0.82)$, the difference is not significant.
The average value of the index of gingival inflammation (IGI) in the examined group is greater than the average value of IGI in contralateral teeth (the controlling group); however, for $Z=2.91$ i $p<0.01(p=0.00)$, the difference is significant.
The average value of the index of epithelial apical migration (IEAM) in the examined group is greater than the average value of the IEAM in contralateral teeth (the controlling group); however, for $Z=2.68$ and $p<0.01(p=0.00)$, the difference is significant.
The average value of the index of tooth luxation (ITL) in the examined group is greater than the average value of ITL in contralateral teeth (the controlling group); however, for $Z=2.68$ and $p<0.01(p=0.00)$, the difference is significant.
The average value of the index of tooth recession (ITR) in the examined group is greater than the average value of ITR contralateral teeth (the controlling group); however, for $Z=3.34$ and $p<0.001(p=0.000)$, the difference is significant.

Conclusion:
The more advanced periodontal affection of teeth under a solo crown is evident, compared to the natural non-scraped contralateral teeth.

Key words: fixed prosthetics, periodontal status, solo crown

САЛИВАРНИ ХУМОРАЛНИ МЕХАНИЗМИ КАЈ БУЛОЗНИОТ ЛИХЕН ПЛАНУС

Поповска М,
Миновска А, Радојкова-Николовска В, Атанасовска-Стојановска А,
Муратовска И, Капушевска Б, Митиќ К, Ивановска М.

Цел: да ги испитаме саливарните хуморални механизми кај пациенти со булозна форма лихен планус во фаза на егзацербација и ремисија

Материјал и метод: кај 19 пациенти со булозен орален лихен планус, наутро е земана плунка без стимулација, во количина од 5 до 10 ццм.

Одредување на имуноглобулините во плунка е спроведено со микроелиса техника, како и Ц3 и Ц4 компонентите. Определувањето на ЦИК во серум и мешана плунка е изведувано по методата на ПЕГ.

Испитувањата се реализирани во фаза на егзацербација и ремисија. Добиените резултати се споредувани со контролната група, како и меѓу себе во фаза на егзацербација и ремисија.
Резултати: Помеѓу саливарните вредности на испитаниците и контролната група за сите анализирани имуноглобулини (ИгА, ИгГ и ИгМ), ИгА покажа значајно опаѓање, а ИгГ и ИгМ сигнификантно зголемување.Вредностите на имуноглобулин А, Г и М во фаза на ремисија се сигнификантно зголемени во споредба со контролната група. Саливарните вредности на ЦИК кај испитаниците од контролната група и испитаниците во фаза на егзацербација и ремисија одат во прилог на зголемување. Податоците укажуваат на многу високо изразена депресија на компонентата Ц3 во фаза на егзацербација, додека во фаза на ремисија евидентно е ниско опаѓање. Компонентата Ц4 кај булозната форма во

фаза на ремисија во споредба со контролната група е во опаѓање. Во фаза на ремисија компонентата Ц4 на комплементот во плунка, покажува несигнификантно намалување. Заклучок: евидентна е инволвираност на саливарните компоненти во патогнезата на оралниот лихен планус, но конечен став за предоминантност на хуморалните механизми во етиопатогенезата на булозната форма на ОЛП сеуште не постои.

Клучни зборови: орален лихен планус, булозна форма, плунка, имуноглобулини, комплемент

SALIVARY HUMORAL MECHANISMS IN BULLOUS LICHEN PLANUS

Popovska M,
Minovska A, Radojkova-Nikolovska V, Atanasovska-Stojanovska A Muratovska I Kapuševska B, Mitic K, Ivanovska M.

Aim: To examine salivary humoral mechanisms in patients with bullous form lichen planus in phase of exacerbation and remission.

Material and Method: In 19 patients with bullous oral lichen planus, saliva is taken out without stimulation, in a quantity of 5 to 10 ccm.

Determination of immunoglobulins in the saliva are conducted with microelisa technique, and also C3 and C4 components of complement. Determination of CIC in serum and mixed saliva was performed by the PEG method.

The examination was conducted in phase of exacerbation and remission. The obtained results are compared with the control group, and between each other, in the exacerbation and remission stage.

Results: Among the salivary values in patients and the control group for all analyzed immunoglobulins (IgA, IgG and IgM), IgA showed a significant decline, and IgG and IgM significantly increased. Values of immunoglobulin A, G and M in phase of remission significantly increased compared with the control group. Salivary values of CIC in the control group and in patients in phase of exacerbation and remission were in favor of an increase. The data indicate a very highly expressed depression of C3 component in exacerbation while in remission was evident low reduction. C4 component in bullous form in remission phase compared with the control group is declining. At the stage of remission complement component C4 in saliva, showing insignificant reduction.

Conclusion: there is an involvement of salivary components in pathogenesis of oral lichen planus, but the final position of predominance of humoral mechanisms in the pathogenesis of bullous form of OLP is still unnown.

Key words: oral lichen planus, bullous form, saliva, immunoglobulins, complement

ОРАЛЕН LICHEN RUBER PLANUS, РЕЛАТИВНО РЕЗИСТЕНТЕН НА КЛАСИЧНА ТЕРАПИЈА – ПРИКАЗ НА СЛУЧАЈ

Зафировски М.[1]
Георгиев З.[1] Бошевска В.[2] Манев И.[3] Дачевска Г.[4] Матовска Л.[5] Зафировски Љ.[6]

Вовед: Орален Lichen Ruber,(најчесто-Planus),(ОЛРП),е субакутна до хронична инфламаторна мукокутана, автоимуна, еритемно-папуларна, неретко ерозивно-улцерозна дерматоза,која афектира 1-2%,од претежно средовечна популација, нешто почесто женски пол. Етиологија недоразјаснета: идиопатска?,(несигурна генетска предиспозиција?,абнормална имунолошка реакција на:-инфекции, лекови, или(и) тригерирана од:-стресови,-депресија,-анксиозност. ОЛРП е неретко асоциран и со други автоимуни, хронични-интестинални, метаболни, дијабет, хипертензија, хронични-хепатални болести,итн.

Цел: ПРИКАЗ НА СЛУЧАЈ со ОЛРП во стоматолошка пракса: 39 годишна жена со рецидивирачки како кожни, но и слузокожни: подолго перзистентни на јазик и букална мукоза: еритем, елевирани папули, плаки, беличасти метлести и ретикуларни стрии, досега без улцерации. Присутни беа и коморбидитети: Дијабетес мелитус, витилиго,и е под пролонгиран стрес (поради смрт во семејство и развод).Со кортикостероиди локално (на кожа, букално и на јазик),а краткотрајно и системски, кожните промени регредираа, пруритус е купиран со антихистаминик, кратко и седатив. Но оралните промени и симптоми перзистираа со благи ремисии но и релапси. Дијагноза е уточнета и со хистолошки преглед на биоптат. Примаше и тописки ретиноиди локално врз јазик и букално, психотерапија,третирана и во РМ и во Германија каде што примала и тописки имуносупресор локално во уста уз подолги ремисии, таму примала и тописки калцинеурин инхибитор и засега е во пролонгирана ремисија.

Заклучок: Покрај третман на придужните коморбидитети, при случаи на пролонгиран или рецидивирачки ОЛРП резистентен на терапија, понекогаш е потребно отстранување на сите локални и системски провоцирачки фактори и примена на повеќе различни тераписки модалитети со кои би им се скратило времетраење и ублажиле орални симптоми и тегоби, редуцирале релапси на ОЛРП, а пролонгирале ремисии со потенцијално комплетен третман и надеж за евентуално излекување.

ORAL LICHEN RUBER PLANUS, RESISTANT TO CLASSICAL THERAPY - A CASE OF DENTAL PRACTICE

***Zafirovski M.*[1]**
***Georgiev Z.*[1] *Boshevska V.*[2] *Manev I.*[3] *Dachevska G.*[4] *Matovska L*[5] *, Zafirovski Lj.*[6]**

Introduction: Oral Lichen Ruber Planus-(OLRP), is a subacute to chronic inflammatory mucocutaneous, autoimmune papular erythema, not rare erosive-ulcerative dermatosis, that affects 1-2% of the mostly middle-aged population,slightly more female. Etiology and pathogenesis are still unclear: Idiopathic?-etiology, Uncertain genetic predisposition?, Abnormal immune response: to infections, to drugs, and(or): trigered by stress, depression, anxiety, etc. OLRP is often associated with other autoimmune, chronic-intestinal, metabolic, diabetes, hypertension,chronic liver-disease,etc..

Objective: CASE REPORT with OLRP: 49 years old woman with recidival skin, but also on the tongue and buccal mucous membranes: persistent papules, plaques, reticular striae, erythema, until now without ulceration. There were also and comorbidities: diabetes mellitus, hepatitis, vitiligo, and also she was under prolonged stress-(death in family, and divorce). Locally administered topical corticosteroids-(on skin, buccal and tongue), briefly systemic steroids, skin changes regress, pruritus was occupied and controlled with antihistamines, and shortly received sedatives, also. Oral changes persisted with mild remission and relapses. Diagnosis was confirmed by histological examination of biopsy material. Topical retinoids were applied locally on tongue and buccal, psychotherapy also. Patient was treated in RM and in Germany where receiving topical immunosuppressants locally in mouth,but also there received topical calcineurin inhibitor and is now in prolonged remission.

Conclusion: Despite treatment associated comorbidities, for prolonged or relapsing OLRP,resistant to therapy: removal of provoking factors,and use multiple different treatments that would shorten the duration and alleviate oral symptoms and discomfort, reducing the relapse of OLRP,and prolonging remission hoping to complete treatment. Further follow-up, eventually rebiopsy is mandatory to detect possible malignant transformation.

CANDIDA ALBICANS КАЈ ПАЦИЕНТИ СО DIABETES MELLITUS

Мирјана Перковска – Бибановска
Силвана Георгиева, Маја Пандилова

Цел на испитувањето е да се утврди присуството на candida albicans во оралната празнина кај пациенти со diabetes mellitus.

Во испитувањето се вклучени 50 пациенти од двата пола на возраст од 60-80 години со симптоми на stomatopyrosis (жарење) и xerostomia (сувост на устата).

Испитаниците се поделени во две групи. Првата испитувана група ја сочинуваат 37 пациенти со клинички дијагностициран diabetes mellitus и примена на адекватна терапија за регулирање на гликемијата. Втората контролна група ја сочинуваат 13 пациенти со stomatopyrosis и xerostomia без присуство на diabetes mellitus, ниту на некое друго системско заболување. Кај сите испитаници земен е бриз за утврдување присуство на candida albicans.

Во испитуваната група со diabetes mellitus кај 31 пациент (83,78%) е изолирано присуство на candida albicans, а во контролната група кај 4 пациенти (30,76%).

Добиените резултати укажуваат на висока процентуална застапеност на candida albicanas кај пациенти со diabetes mellitus. Зголеменото ниво на шеќер во телесните течности, како и зголемената glycosialia ја потенцира адхезијата на хифите на candida albicans за епителните клетки. Некои автори сметаат дека овие адхерентни плаки се одговорни за сувоста на оралната лигавица. Промени во макроциркулацијата и микроциркулацијата доведуваат до оштетување на нервните влакна кои ја инервираат оралната лигавица и се манифестираат со синдром на жарење и печење.

Високиот процент на застапеност на candida albicans кај пациенти со diabetes mellitus покрај адекватното регулирање на гликемијата, се наметнува како императив стоматологот да спроведе навремена превентива, совети за правилна орална хигиена и примена на правилна доза на соодветни антифунгицидни лекови.

Клучни зборови: candida albicans, diabetes mellitus

CANDIDA ALBICANS IN PATIENTS WITH DIABETES MELLITUS

Mirjana Perkovska - Bibanovska
Silvana Georgieva, Maja Pandilova

The objective of this examination is to determine the presence of candida albicans in the oral cavity of patients with diabetes mellitus.

The study included 50 patients, from both genders, aged 60-80 years with symptoms of stomatopyrosis (burning) and xerostomia (dry mouth).

They were divided in two groups. The first group consisted of 37 patients with clinically diagnosed diabetes mellitus and application of adequate therapy for the regulation of glycaemia. The second control group consisted of 13 patients with stomatopyrosis and xerostomia without the presence of diabetes mellitus, or any other systemic disease. Swab was taken from all respondents.

In the experimental group with diabetes mellitus, the presence of candida albicans was isolated in 31 patients (83.78%), and in the control group in 4 patients (30.76%).

The results show a high percentage of representation of candida albicanas in patients with diabetes mellitus. Increased levels of glucose in body fluids, and increased glycosialia stresses the adhesion of the hyphae of candida albicans to the epithelial cells. Some authors consider that these adherent plaques are responsible for the dryness of the oral mucosa. Changes in the macrocirculation and microcirculation provoke damage on the nerve fibers that consequently innervate the oral mucosa and manifest themselves with burning and stinging.

The high percentage of representation of candida albicanas in patients with diabetes mellitus despite the adequate regulation of glycaemia imposes the need for timely prevention, advices on proper oral hygiene and application of the appropriate dose antifungal medications from the dentist.

Keywords: candida albicans, diabetes mellitus

ХРОНИЧЕН ДЕСКВАМАТИВЕН ГИНГИВИТ- ПРИКАЗ НА СЛУЧАЈ

Радојкова-Николовска В,
Поповска М, Миновска А, Џипунова Б. Тошевска-Спасова Н,
Стојановска-Атанасовска А, Стојановска В, Муратовска И, Алексова П, Николовски Б

Хроничниот дескваматив гингивит прв пат е дијагностициран во 1884 година, а како термин е воведен во 1932 год од Prinz кој опишува атипична состојба која се карактеризира со интензивно црвенило, десквамација и улцерации на слободната и прикрепената гингива. Генерално, прифатено е дека дескваматив гингивит не претставува посебен ентитет, туку е одговор на гингивалното ткиво на различни состојби или заболувања. Најчесто тоа се lichen planus, cicatricial pemphigoid, bullous pemphigoid, pemphigus vulgaris, dermatitis herpetiformis, adult linear IgA dermatosis, алергична реакција на медикаменти и жени во менопауза.

Цел на трудот: да презентираме случај со хроничен дескваматив гингивит кој не бил точно дијагностициран и е неадекватно лекуван повеќе од 7 месеци, како и успехот од применетата терапија по доаѓањето на Клиниката за болести на устата и пародонтот.

Материјал и метод: проследена е пациентка на возраст од 49 години која се наоѓа во јатрогено предизвикана менопауза. Земена е анамнеза и направен клинички преглед по што е спроведена локална и системска терапија.

Резултати и заклучок: ординираната локална терапија не ги даде очекуваните резултати по што беше спроведена системска кортикостероидна терапија после која настапи смирување и комплетно губење на клиничките знаци. Пациентката после 6 месеци од терапијата сеуште е во фаза на ремисија на промените, што во потполност ја оправдува примената на системската кортикостероидна терапија при лекување на хроничниот дескваматив гингивит.

Клучни зборови: дескваматив гингивит, кортикостероидна терапија, менопауза.

GINGIVITIS DESQAMATIVE CHRONICA - CASE REPORT

Radojkova-Nikolovska B
Popovska M, Minovska A, Dzhipunova B, Tosevska Spasova N
Stojanovska-Atanasovska A, Stojanovska V, Muratovska I, Aleksova P, B Nikolovski

Chronic desqamative gingivitis was first diagnosed in 1884, and as the term was introduced in 1932 by Prinz describing atypical condition characterized by intense erythema, desquamation and ulceration of the free and attached gingiva. Generally is accepted that chronic desqamative gingivitis is not a separate entity, but a response to the gingival tissue of different conditions or diseases. Frequently it is lichen planus, cicatricial pemphigoid, bullous pemphigoid, pemphigus vulgaris, dermatitis herpetiformis, adult linear IgA dermatosis, allergic reaction of medicaments and postmenopausal woman.

Aim: to present the case of chronic desquamative gingivitis who had not been diagnosed and inadequately treated more than seven months, and the success of the applied therapy after coming to the clinic of oral pathology and periodontology.

Materials and Methods: followed patient was aged 49 years, in iatrogenic menopause. We make a medical history and clinical examination, and after that local and systemic therapy was conducted.

Results and Conclusion: local therapy does not yield the expected results, so systemic corticosteroid therapy was conducted after which there was calm down and complete loss of clinical signs. Patient after

6 months of treatment is still in remission phase of changes, which fully justifies the application of systemic corticosteroid therapy in treating chronic desquamative gingivitis.

Key words: desquamative gingivitis, corticosteroid therapy, menopause.

ОРАЛЕН СТАТУС КАЈ ПАЦИЕНТИ СО ЦЕЛИЈАКИЈА

Кристина Митиќ
Мирјана Поповска, Билјана Капушевска, Анета Мијовска

Цел: Поседувајќи автоимуна генеза, целијакијата како општо заболување, може да го зголеми ризикот од настанување на заболувања на тврдите и меките ткива во оралната празнина. Целта на нашето испитување беше одредување на можната поврзаност на целијакијата и рекурентниот афтозен стоматит (РАС), атрофичен глосит, кариес и дефекти во емајлот кај пациенти со дијагностицирана целијакија.

Материјал и метод: 20 пациенти со дијагностицирана целијакија (возраст:9-25 год.),беа клинички проследени со цел детектирање на одредени отстапувања на тврдите и меките орални ткива, споредени со идентичен број на системски здрави пациенти.

Резултати: Фреквенцијата на РАС беше сигнификантно повисока (41%) кај групата со целијакија во споредба со контролната група (15%). Само 5 случаи со атрофичен глосит беа детектирани во групата со целијакија наспроти еден случај кај контролната група. Во однос на кариес и дефекти во емајлот, не беа констатирани статистички разлики помеѓу пациентите со целијакија и системски здрави пациенти ($p>0,05$).

Заклучок: Пациентите со целијакија немаат зголемена предиспозиција за развој на кариес и дефекти во емајлот, но имаат зголемен ризик за РАС наспроти здравите пациенти. Резултатите ја наметнуваат потребата од тимско следење од стоматолози и гастроентеролози на пациентите со целијакија, со цел елиминирање на оралните инфекции, кои можат да доведат до компромитирање на оралното и општото здравје.

Клучни зборови: целијакија, рекурентен афтозен стоматит, атрофичен глосит, кариес, дефекти во емајл.

ORAL STATUS AT CELIAC DISEASE PATIENTS

Kristina Mitić
Mirjana Popovska Biljana Kapuševska Aneta Mijovska

Aim: Celiac disease(CD) have an autoimmune pathogenesis and increased risk of dental defects and oral mucosal disease.The aim of our study was to detect the possible assocciation of CD and recurrrent aphthous stomatitis (RAS), atrophic glossitis, caries and enamel hypoplasia in patients with CD. Methods: Twenty patients with CD (age range:9-25 years), were examined by dental clinical examination, to detect any changes of soft and hard tissues in oral cavity and compared with twenty healthy subjects.

Results: Frequency of RAS in the CD group was significantly higher (41%) in CD group than that in controls(15%). Only five cases of atrophic glossitis were found in CD group vs one case among controls. There were no statistical differences between CD group and the control group with respect to caries and enamel hypoplasia (p>0,05).

Conclusion: The patients with CD have not great predisposition to caries and enamel hypoplasia, but have a great risk for (RAS) instead of healthy patients. Close cooperation between dentist and gastroenterologist is necessary to follow up these patients, and to eliminate the oral infections, which can compromises oral health, and basic human health.

Key words: celiac disease, recurrrent aphthous stomatitis, atrophic glossitis, caries and enamel hypoplasia.

HELICOBACTER PYLORI ВО СУПРАГИНГИВАЛЕН ДЕНТАЛЕН ПЛАК И ПЛУНКА: ДАЛИ Е ДИЈАГНОСТИЧКА ВРЕДНОСТ ЗА ГАСТРИЧНА ИНФЕКЦИЈА

Зана Јусф Османи ,
Поповска М, Вера Радојкова-Николовска, Кристина Митиќ, Билјана Џипунова, Наташа Тошеска Спасова, Вера Стојановска, Бруно Николовски

Цел: Да ја пронајдеме поврзаноста поме"у пациентите со диспептични тегоби со H. Pylori во желудникот и наодот на H. Pylori во денталниот плак и плунката.

Материјал и метод на работа: Проследени се вкупно 60 пациенти со диспептични тегоби кај кои постои индикација за ендосопска интервенција-гастроскопија. Пациентите се поделени во две подгрупи: прва составена од 30 пациенти со диспептични тегоби, кај кои не е регистрирано присуство на H. Pylori и втора подгрупа исто така составена од 30 испитаници со диспептични тегоби кај кои присуството на H. pylori е потврдено. Присуството или отсуството на H. Pylori е констатирано после направен ендоскопски преглед-гастроскопија, земен биоптичен материјал и спроведен уреаза тест (ЦЛО-тест).

Кај сите испитаници од испитуваната група направени се одредени испитувања:

одредување H. Pylori во примероци од плунка и супрагингивален дентален плак.
Одредување H. Pylory плунка се изведуваше на Клиниката за болести на устата и пародонтот. Примероците од плунка се земани пред ендоскопскиот преглед од секој пациент после примена на гума за џвакање Orbit без шеќер . Веемето на џвакањето беше 1 минута. По колекционирање на плунката се примени тестот Pronto dry.

Примероците од супрагингивалниот дентален плак е земан со стерилна кирета со стружење по површината на забите. Стружењето е спроведено од различни локации од било која страна на моларите, премоларите и инцизивите. Примероците од супрагингивалниот дентален плак потоа беа одделно пренесени во стерилни епрувети со 0,5 ml физиолошки раствор. Материјалот од епруветата потоа во следната минута беше ставена во патентирана мембранска точка.

Податоците се статистички обработени со статистички програм Statistica 7.1 for Windows и SPSS Statistics 17.0

Резултати: Кај пациенти со диспептични тегоби кај кои е потврдено присуството на H. pylori во биоптичните примероци докажана е превалентна присутност на H. pylori во супрагингивален дентален плак кај 20 (33,33%) со позитивен наод, а кај 10(16,67%) негативен. Во плунка наодите се скоро идентични . Кај диспептични пациенти каде не е потврдено присуство на H. pylori во биоптичните гастрични исечоци, во супрагингивален дентален плак кај 11 (18,33%) докажан е позитивен, а кај 19 (31,67%) потврден е негативен CLO-тест. Во плунка негативните наоди доминираат над позитивните.

Заклучок: Кај пациентите кај кои е регистриран H. pylori во биоптичните примероци докажана е превалентна присутност на H. pylori во супрагингивален дентален плак и плунка, во споредба со другата испитувана подгрупа.

Клучни зборови: H. pylori, CLO-тест, диспепсија, супрагингивален дентален плак, плунка

HELICOBACTER PYLORI IN SUPRAGINGIVAL PLAQUE AND SALIVA: IS IT DIAGNOSTIC VALUE FOR GASTRIC INFECTION

Zana Jusf Osmani
Popovska M, Vera Radojkova-Nikolovska, Kristina Mitić, Biljana Dzhipunova, Natasa Toseska Spasova, Vera Stojanovska, Bruno Nikolovski

Aim: To find the relationship between the patients with dyspeptic difficulties of H. Pylori in the stomach with oral clinical findings and the findings of H. Pylori in the dental plaque and saliva.

Material and method of work: 60 patients with dyspeptic difficulties were observed in which there is an indication for endoscopic intervention- gastroscopy. The patients are divided into two subgroups: the first subgroup consisted of 30 patients with dyspeptic difficulties, at which the presence of H. Pylori is registered, and the second subgroup also consisting of 30 patients with dyspeptic difficulties at which the presence of H. Pylori is not confirmed. The presence or lack of H. Pylori is ascertained after an endoscopic examination- gastroscopy, a biopsy material was taken and urease test (CLO-test) was implemented. At all participants of the experimental group specific analysis were made: determining H. Pylori from samples of saliva, supragingival dental plaque. The determination of H. Pylory saliva was done at the Clinics of mouth and periodontal diseases. The samples from the saliva were taken before the endoscopic examination from each patient after implementing the chewing gum Orbit sugar free. Chewing time was 1 minute. After collecting the saliva the Pronto Dry test was applied.

The samples of supragingival dental plaque are taken with a sterile curette by scraping the surface of teeth. The scrapping is applied at different locations of any side of molars, premolars and incisors. The samples of supragingival dental plaque were then separately transferred in sterile test- tubes with 0, 5 ml saline. The material from the test- tubes in the next minute was placed in a patented diaphragm point.

The data analysis was done in the statistical programme Statistica 7.1 for Windows и SPSS Statistics 17.0.

Results: Patients with dyspeptic difficulties in which the presence of H. Pylori is confirmed in biopsy samples, prevalent presence of H. Pylori in supragingival dental plaque is proven at 20 (33, 33%) with positive findings, and in 10 (16,67%) negative. In saliva findings are almost identical. In dyspeptic patients where the presence of H. Pylori is not confirmed in bioptic gastric clippings, in supragingival dental plaque in 11 (18, 33%) proved to be positive, and in 19 (31, 67%) proved to be negative CLO-test. In saliva negative findings dominate the positive ones. Patients with dyspeptic difficulties in which the presence of H. Pylori is confirmed, proved in 20 (33, 33%) respondents a positive finding of .

Conclusion: In patients at whom H. Pylori is registered in bioptic samples a presence of prevalent H. Pylori is proven in supragingival dental plaque in comparison to the other studied subgroup.

Key words: H. Pylori, CLO-test, dyspepsia, supragingival dental plaque, saliva

НЕРЕСТАВРИРАНИ ЗАБИ – ПРОВОКАТОРИ НА БОЛКА?

Алексова П.
Велеска-Стевковска Д., Радојкова-Николовска В., Симјановска Љ.

Цел: Целта на овој труд е определување на застапеноста на калцификатите во забната пулпа кај нереставрирани заби.

Материјал и метод: Студијата беше спроведена на Универзитетскиот Стоматолошки клинички центар "Св Пантелејмон " во Скопје По случаен избор беа вклучени 150 пациенти на возраст од 20-60 години, или 3108 заби. Процена на рендгенските снимки беше направена со помош на Panoramix и ретроалвеоларни рендгенски снимки по Dick. Статистичка компјутерска анализа беше направена на 204 нересторирани заби.

Резултати: Резултатите од направените испитувања покажаа дека: од 150 пациенти или 3108 заби, 623 заби (20,04%) имаа пулпни камчиња (дентикли). Од 623 заби со дентикли, 419 (67.2%) – беа реставрирани заби и 204 (32.7%) – нереставрирани заби. Од 623 заби со дентикли, 70 (11,23%), беа со болка.

Заклучок: Како провокатори на болка, со различен интензитет, калцификатите во забната пулпа, кај интактни заби, создаваат проблеми во дијагностицирањето.

Клучни зборови: нереставрирани заби, дентикли, застапеност, болка, дијагностицирање.

NONRESTORED TEETH - PROVOCATEURS OF PAIN ?

Aleksova P.,
Veleska-Stevkovska D. Radojkova-Nikolovska V., Simjanovska Lj.

Aim: The aim of this study is being the following:-to determine the level of dental pulp stones in intact teeth.

Material and method: The study was conducted at the University Dental Clinic Centre in Skopje “St. Pantelejmon”. Were included random samples of 150 patients aged between 20-60 years, or 3108 teeth. The X-ray assessment of the jaws was being made by subjecting to the Panoramix and retroalveolar X-ray according to author Dick. Statistical computer analysis was confirmed to the 204 non-restored teeth

Results: The results obtained from the carried out examinations showed that:from 150 patients or 3108 teeth, 623 teeth (20.04%) has pulp stones (denticles). From 623 teeth with denticles, 419 (67.2%) – restored teeth and 204 (32.7%) – non-restored teeth. From 623 teeth with pulp stones 70 teeth (11,23%), were with pain.

Conclusion: Being provocateurs of pain, with different intensity, calcifications in the dental pulp at intact teeth, are difficult entity for diagnosing.

Kay words: non-restored teeth, denticles, prevalence, pain, diagnosting.

ГИНГИВАЛНО ЗДРАВЈЕ ВО МАКСИЛАРНАТА ФРОНТАЛНА РЕГИЈА ПО ИЗРАБОТКА НА ВИСОКО ЕСТЕТСКИ ПРОТЕТСКИ КОНСТРУКЦИИ

Александровска А[1].,
Цветановска Стојчева Д[1]., Миновска А[2]., Николовски Б[1]., Јуруковска Шотаровска В[3]

ВОВЕД: Гингивалното здравје по протетското реконструирање во максиларната фронтална регија е еден од најважните услови кои сакаме да го постигнеме, со цел да се постигне одлична црвено-бела естетика на долг рок.

ЦЕЛ: Нашата цел е да се постигне дого трајно гингивално здравје по протетско надоместување во естетската зона од горната вилица, со или без реконтурирање на гингивалниот раб. Ги следевме: PPD, SBI и рецесија, како и пукнатини или други оштетувања на порцеланот.

МАТЕРИЈАЛ И МЕТОД: Проследивме 25 здрави пациенти со релативно здрав пародонт, со присутни вкупно 148 заби. Сите пациенти беа подложени на стандардниот тераписки протокол за иницијалната, базично корективна и реконструктивна терапија според нивната листа на проблеми, а кај сите испитаници било изведено професионално белење на забите и порцелански фасети или безметална коронки во максиларната фронтална регија. Мерењата на PPD, SBI и рецесија и фотографирањето беа изведени на почеток на третманот, непосредно по цементирањето и 3 години по третманот.

РЕЗУЛТАТИ: PPD, SBI и рецесија покажаа стабилни резултати за време на испитувањето, како и одлична долгорочна естетика.

ЗАКЛУЧОК: Доброто планирање на протетските реконструкции вклучувајќи прецизност, оклузална рамнотежа и почитување на златните правила во естетската стоматологија носи долгорочен успех во црвено-белата естетика.

Клучни зборови: гингивално здравје, црвено-бела естетика, протетски конструкции.

GINGIVAL HEALTH IN THE UPPER FRONT REGION AFTER HIGHLY AESTHETICAL PROSTHETIC RECONSTRUCTION

Aleksandrovska A[1].,
Cvetanovska Stojcheva D[1]., Minovska A[2]., Nikolovski B[1]., Jurukovska Sotarovska V[3]

INTRODUCTION: Gingival health after prosthetic reconstructions in the upper front region is one of the most important conditions we want to achieve in order to have excellent red-white aesthetics on long term.

GOAL: Our goal is to achieve long – term gingival health after aesthetical prosthetics in the upper front region with or without gingival recontouring. We have followed: PPD, SBI and recession, as well as cracks or brake of porcelain.

MATERIAL AND METHOD: We have been following 25 healthy patients with relative healthy periodontium with 148 teeth included. All patients underwent the standard therapy protocol for initial, basic corrective and reconstructive therapy according their problem list, and all of them had professional teeth bleaching and porcelain veneers or metal-free crowns in the upper front region. PPD, SBI, recession and photography was taken at the baseline, immediately after cementation and 3 years after the treatment.

RESULTS: PPD, SBI and recession showed stable results during the testing period as well as excellent long term aesthetics.

CONCLUSION: Good planning of the prosthetic reconstruction including precision, occlusal balance and following of the golden rules in the aesthetic dentistry bring long term success in the red-white aesthetics.

Key words: gingival health, red-white aesthetics, prosthetic reconstruction.

ЕНДОДОНТСКИ ТРЕТИРАНИ ЗАБИ СО И БЕЗ ПЕРИАПИКАЛНИ ЛЕЗИИ-ПРЕЗЕНТАЦИЈА НА СЛУЧАИ

Наташа Тозија
Ристе Ќандовски

Ендодонцијата е многу стресна, напорна и скапа дејност која изискува напор и време, а во сегашните констелации во здравствениот систем кај нас, не е многу исплатлива.

Овој труд има за цел да прикаже дека мотивираноста, упорноста и едуцираноста на лекарот можат да влијаат пациентот да се одлучи на зачувување на забот и негово излекување, макар колку и да се мали изгледите за тоа.

Прикажани се неколку случаи на заби со и без периапикален процес, во акутна и во хронична форма. Обработката на каналите е извршена со EndoExpres System, користејќи Safe Sider проширувачи. Каналите се обтурирани со EZ-Fill,со ладна латерална кондензација.

Резултатите од третманите се исклучително успешни, без тегоби кај пациентот и потврдени со ренгенграфија.

ЗАКЛУЧОК – мотивираноста, едуцираноста и упорноста на лекарот, заедно со употребата на правилен протокол на работа придонесуваат во успешниот исход на третманот и покрај недовербата и отпорот на пациентот. Зачувувањето на природниот заб треба да е цел на секој стоматолог, бидејќи не постои подобар имплант од сопствениот заб.

ROOT CANAL TREATED TEETH WITH AND WITHOUT PERIAPICAL LESIONS – CASE REPORTS

Natasa Tozija
Riste Kjandovski

Performing endodontics means to have a very stressful, exhausting and expensive activity, which requires hard work and lot of time spent on it. In the present constellations in our health system, it is not very worthwhile.

This paper is to show that doctor's high motivation, persistence and proper education are decisive in persuading the patient to undergo endodontic treatment, although the chances for success might be minor.

Several cases with and without periapical lesions were selected, in acute or chronic phase. Root canal treatments were done with EndoExpress System using SafeSider files. Ez-Fill was used for the obturation of the canals with cold lateral condensation technique.

The results were exceptionally good, without any complaint from the patients and verified with x-ray.

CONCLUSION – doctor's motivation, education and persistence combined with the proper working protocol, contribute towards successful outcome of the treatment, despite the patient's distrust and resistance. Keeping the natural tooth should be the goal of every dentist, because there is no such a good implant as a natural tooth is.

ПОДЕЛБА НА ДЕНТАЛНИТЕ КАЛЦИФИКАТИ, СПОРЕД СОСТАВОТ И НЕЈЗИНА КЛИНИЧКА ИМПЛИКАЦИЈА

Алексова П.,
Велевска-Стевковска Д., Радојкова-Николовска В.

Цел: Целта на овој труд е да се прикаже нова поделба да денталните калцификати според составот, со хистопатолошка анализа и нејзината клиничка импликација.

Материјал и метод: Стандардна хистолошка анализа на пулпно ткиво, направена е на материјал добиен по пат на 40 ендодонтски екстирпирани пулпи и 60 вертикални пресеци по индицирана екстракција на заби.

Резултати: Резултатите од направените испитувања покажуваат дека со хистопатолошката анализа се констатира: калцификатите во денталната пулпа се дентински и недентински. Дентинските калцификати се сверични, нодуларни, солитарни или повеќе на број, содржат поголема количина на органски матрикс, застапени во помладата возраст имаат хамартоматозен аспект. Недентинските калцификати, можат да бидат нодуларно сверични, неправилни по форма, до дифузни пунктиформни инкрустрации. Содржат помала количина органски матрикс, застапени се повеќе во средната и постара возраст, имаат инфламаторно дистрофична позадина.

Заклучоци:
1.Користејќи ги искуствата од досегашните поделби на денталните калцификати, како и поделбите на други болести и синдроми, заедно со нашите резултати, може да се размислува и предложи, дека денталните калцификати, по својот состав се дентински и недентински, што хистолошки сосема сигурно може да се потврди.

2.Новата поделба овозможува веднаш, според возраста, без хистолошка анализа, одредување на составот на дентиклите.

Клиничка импликација

3.Кога тие се недентински, стоматологот е должен да го упати пациентот на дополнителни прегледи (првенствено ехо прегледи на абдоменот), за рано детектирање на калцификати и калкулуси во други ткива и органи. Денталните калцификати може да се компарираат со бубрежни и жолчни камчиња (Martin 2002).

Клучни зборови: возраст, дентински калцификати, недентински калцификати, абдомен.

CLASSIFICATION OF THE DENTAL CALCIFICATIONS ACCORDING TO THE COMPOSITION WITH CLINICAL IMPLICATIONS

Aleksova P.
Veleska -Stevkovska D., Radojkova-Nikolovska V.

Aim: The aim of the study is to present new classification of dental pulp calcifications according to their composition.

Material and method: The standard histological analysis of the pulp tissues was being made on material provided from 40 endodontically extirpated dental pulps and 60 vertical cross-sections made after indicated tooth extractions.

Results: The results obtained from the carried out examinations showed that dental calcifications can be classified such: dentinal and non-dentinal.

The dentinal calcifications are spherical, nodular, solitary and more numerous, they contain greater amount of organic matrix, they occur at early age and have hamartomatous aspect.

The non-dentinal calcifications could be nodular spherical, irregular in shape or with punctform encrustations. They contain smaller amount of organic matrix, they occur in the middle or older age and have inflammatory dystrophic background.

Conclusions:
1. Using the experience from present classifications of dental calcifications and the classifications of other diseases and syndromes, together with our results, can be a reason to propose a new classification of dental calcifications, according to their composition (dentinal and non-dentinal). This can be confirmed histologically.

2. The new classification will enable us to determinate the composition of denticles according to the age of patients, without any histological analysis.

Clinical implication

3. When they are classified such non-dentinal, dental practitioner is obligated to send the patient to subsequent or supplementary inspection, primarily echo survey to abdomen, for early detecting of calcifications and calculus in other organs. Pulp stones have been compared to kidney and gall bladder stones (Martin 2002).

Kay words: age, dentinal calcifications, non-dentinal calcifications, abdomen.

ВЕЛИДЕНТ ТРЕЈА

трговија со стоматолошки и заботехнички материјали и опрема

продавница.1 ул. "Коста Кирков" 11, 1000 Скопје
тел/факс 00 389 2 3128309 ; 00 389 2 3221165
мобилен: 00 389 71 276620; 00 389 70 268747
продавница бр.2 Населба Кланица, зграда 10, лок. 3, 7000 Битола
тел.00 389 47 221600 мобилен: 00 389 71 497738
продавница бр.3 ул."Младинска" 54, 2400 Струмица
тел. 00 389 34 330339 мобилен: 00389 70 253712



SCHÜTZ DENTAL GROUP

IMPLA

Plicet®

PARACETAMOL

20 x 500 mg

PLICET® P таблети содржат 500mg парацетамол, кој има изразито **аналгетско** и **антипиретско** дејство.

PLICET® P наменет за ублажување на болки и намалување на покачена телесна температура поради обична настинка или грип, **главоболка** (вклучувајќи мигренозна и тензиона главоболка), **забоболка**, болка после лекарски и стоматолошки интервенции, **невралгија**, **болки после повреди, болки во грбот**, **ревматски и мускулни болки**, **дисменореа и болка во грлото**. Исто така се препорачуваат и за симптоматско ублажување на болката **кај блага форма на артритис**.

PLICET® P таблети 500mg

Наменети за перорална употреба. Таблетата треба да се проголта со чаша вода.
Препорачаната поединечна доза за **возрасни и деца над 12 години** - 500 mg до 1000 mg парацетамол, 3-4 пати дневно според потребата. Не се препорачува употреба на лекот кај деца под 11 години (телесна тежина под 33 kg).

Интервалот помеѓу поединечните дози не смее да биде пократок од 4 часа. За 24 часа не смее де се земат повеќе од 8 таблети, односно 4000 mg парацетамол.

Plicet® P таблетите можат да се употребуваат независно од оброк.



ВО ФОРМА НА ОВАЛНА ТАБЛЕТА **КОЈА ЛЕСНО СЕ ГОЛТА**

НАПОМЕНА: Збирен извештај за особините на лекот Плицет П е достапен на барање. Број и датум на одобрение за ставање на лекот во промет: Плицет П таблети 20x500 mg, 15-10257/12 од 31.07.2013.Начин и место на издавање: Лекот може да се издава и/или да се продава, без рецепт (БР*). САМО ЗА ЗДРАВСТВЕНИ РАБОТНИЦИ. Носител на одобрение: Плива дооел Скопје, Никола Парапунов бб, Скопје. Тел. 02/3062702 www.pliva.com.mk, www.plivamed.net

04-15-PLC-03-NO/04-15/04-17

PLIVA

Членка на групацијата Teva

Пред употреба внимателно да се прочита упатството! За индикациите, ризикот од употреба и несаканите дејства, консултирајте се со Вашиот лекар или фармацевт.



РАБОТИЛНИЦИ

Четврток 11.06.2015		
Употреба на миофункционални апарати во ортодонтската терапија	09:00–15:00	Канео сала
Употреба на миофункционални апарати кај малфункции на ТМЗ	16:00–19:00	Канео сала
Петок претпладне 12.06.2015		
Естетски композитни ламинати-componeers Комерцијлана презентација - Лакалут	11:00–14:00 14:00-15:00	Канцеларија
Препарација со стапалка препарација за ламинати и безметални коронки	09:00–15:00	Канео сала
Естетски тотални протези со примена на начелата на Герберовата теорија	10:00–18:00	Охрид сала
Петок попладне 12.06.2015		
Ендодонтски третман на трајни заби	16:30 -19:00	Канцеларија
Примена на нискоенергетски терапевтски диодни во секојдневната дентална практика	16:00–19:00	Канео сала
ИМПЛА цилиндрични дводелни импланти – step by step	16:00–19:00	Цар Самоил сала
Сабота претпладне 13.06.2015		
Напредна ендодонција ProTaper техника на машинско проширување на канали Комерцијална презентација-Лакалут	09:00-16:00 16:00-17:00	Канцеларија
IMPLA mini balitop и IMPLA mini conetop импланти – мали ама моќни	12:00–15:00	Канео сала
Техники на пластична хирургија во парадонтологијата	11:00–15:00	Охрид сала
Имплант форум: Неуспеси и компликации на имплантната терапија и справување со истите	15:30 – 18:30	Бизнис сала

WORKSHOPS

Thursday 11.06.2015		
Use of Myofunctional appliances in orthodontic therapy	09:00 – 15:00	Kaneo Hall
Use of Myofunctional appliances in malfunctions on TMJ	16:00 – 19:00	Kaneo Hall
Friday morning session 12.06.2015		
Aesthetic composite veneers – Componeers Commercial Presentation Lacalut	11:00 – 14:00 14:00-15:00	Office
Preparations with chamfer - preparations for veneers and metal-free crowns	09:00 – 15:00	Kaneo Hall
Aesthetic dentures by applying the principles of Gerber theory	10:00 – 18:00	Ohrid Hall
Friday afternoon session 12.06.2015		
Endodontic treatment of permanent teeth	16:30 -19:00	Office
Application of low energy therapeutic diode lasers in everyday dental practice	16:00 – 19:00	Kaneo Hall
IMPLA cylindrical two-piece implants – step by step	16:00 – 19:00	Car Samoil Hall
Saturday morning session 13.06.2015		
"Advanced Endodontic" ProTaper technique of mechanical drilling of root canals Commercial Presentation Lacalut	09:00 – 16:00 16:00-17:00	Office
IMPLA mini balitop i IMPLA mini conetop implants small but powerfull	12:00 – 15:00	Kaneo Hall
Techniques of plastic surgery in periodontology	11:00 – 15:00	Ohrid Hall
Implant forum: Failures in implant dentistry – finding solutions for treatment and discussion	15:30 – 18:30	Bussines Hall

Voltaren® Rapid

diclofenac calium

НА ПОЗИТИВНА ЛИСТА

ДЕЈСТВУВА КАДЕ ШТО БОЛИ

10 таблети 50mg

БРЗО АНАЛГЕТСКО ДЕЈСТВО (по 15 мин.)

ПРОТИВВОСПАЛИТЕЛНО ДЕЈСТВО



Индикации во стоматологијата:
- забоболка
- забен апсцес
- по оперативни зафати во уста и на лице

Дозирање:
- една таблета два до три пати на ден

04-15-BP-01-HO/18-15/04-17

PLIVA

Членка на групацијата Teva

Пред употреба внимателно да се прочита упатството! За индикациите, ризикот од употреба и несаканите дејства, консултирајте се со Вашиот лекар или фармацевт.

VII Macedonian Dental Congress with International Participation
Ohrid 11-14 June 2015

КОМЕРЦИЈАЛНИ ПРЕЗЕНТАЦИИ
COMMERCIAL PRESENTATIONS

10:50-11:00	Борола Borola	"ИНСАДЕНТ - додатна терапија во борбата со гингивит и парадонтопатија" "INSADENT - additional therapy to fight gingivitis and paradontopaty"	Комерцијална Commercial
16:00-16:30	Torsten Buescher Торстен Бушер Gendex Kavo	"Дигитални и конвенционални 2D/3D панорами" – Новитети и предности на Gendex Digital and conventional 2D / 3D panoramas "- News and advantages of Gendex	Комерцијална Commercial
17:00-17:10	Алкалоид Alkaloid	Комерцијална презентација Commercial presentation	Комерцијална Commercial
18:00-18:10	Вик Сплат Vik Splat	Комерцијална презентација Commercial presentation	Комерцијална Commercial
11:30-11:40	Колгејт Colgate	Комерцијална презентација Commercial presentation	Комерцијална Commercial
12:00-12:20	Маргит Виденман Колтен Валдент Margit Wiedenman Coltene Whaledent	Супериорно отпечатување за функционални и естетски протетски реставрации Superior dental impressions of functional and aesthetic prosthetic restoration	Протетика Posthodontics Комерцијална Commercial
12:20-12:40	Руди Бекерс Rudi Beckers Ceka и Candulor Ceka and Candulor	Комбинирани изработки со Ceka атечмени и Candulor естетски протези Combined dental reconstructions with Ceka attachments and Candulor aesthetic prostheses	Протетика Posthodontics Комерцијална Commercial



Macedonian Dental Society
www.msd.org.mk



Insadent®

Здрави гингиви за здрави заби

Healthy gums for healthy teeth

Borola

The Healthcare Company



Генерален спонзор



































EDIKA

Colgate®

WRIGLEY
Oral Healthcare
Program

VIK SPLAT®

Borola
The Healthcare Company

NATUSANA
d.o.o. za trgovija
MAKEDONIJA

ОРАЛ ЕСТЕТИК ТРЕЈД

PLIVA
TEVA Group Member

ВЕЛИДЕНТ
ТРЕЈА
ТРГОВИЈА СО СТОМАТОЛОШКИ И ЗАБОТЕХНИЧКИ МАТЕРИЈАЛИ И ОПРЕМА

Vesica
implanti.mk

КБ
ПРВО
ПЕНЗИСКО
ДРУШТВО
ИНАТА, ДЕНЕС!
.kbprvo.com.mk

MACEDONIAN DENTAL REVIEW/Year XXXVIII, Associate No./ISSN 0350-8129/UDK 616-31

www.msp.stomfak.ukim.edu.mk