

Универзитет „Гоце Делчев“, Факултет за медицински науки,
Студии по општа Стоматологија – Катедра по орална и
максилофацијална хирургија и дентална имплантологија,
Штип, Република Македонија

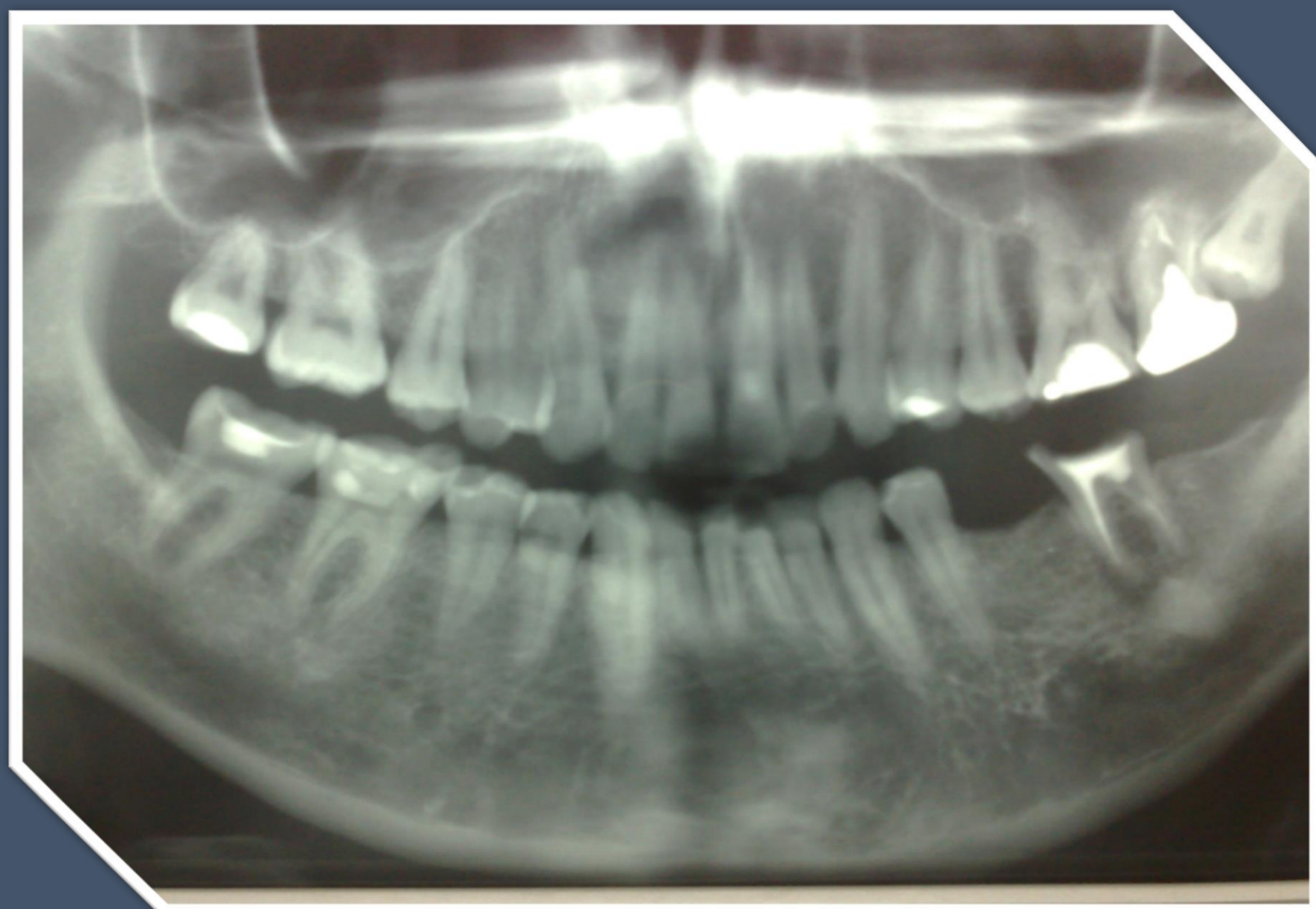Инсерција на ендосеални дентални импланти во бочна регија-Приказ на случај

автор: Габриела Илиевска, коавтор: Стефанија Митева
ментор: доц.д-р Киро Папакоча, коментор: проф.д-р Цена Димова

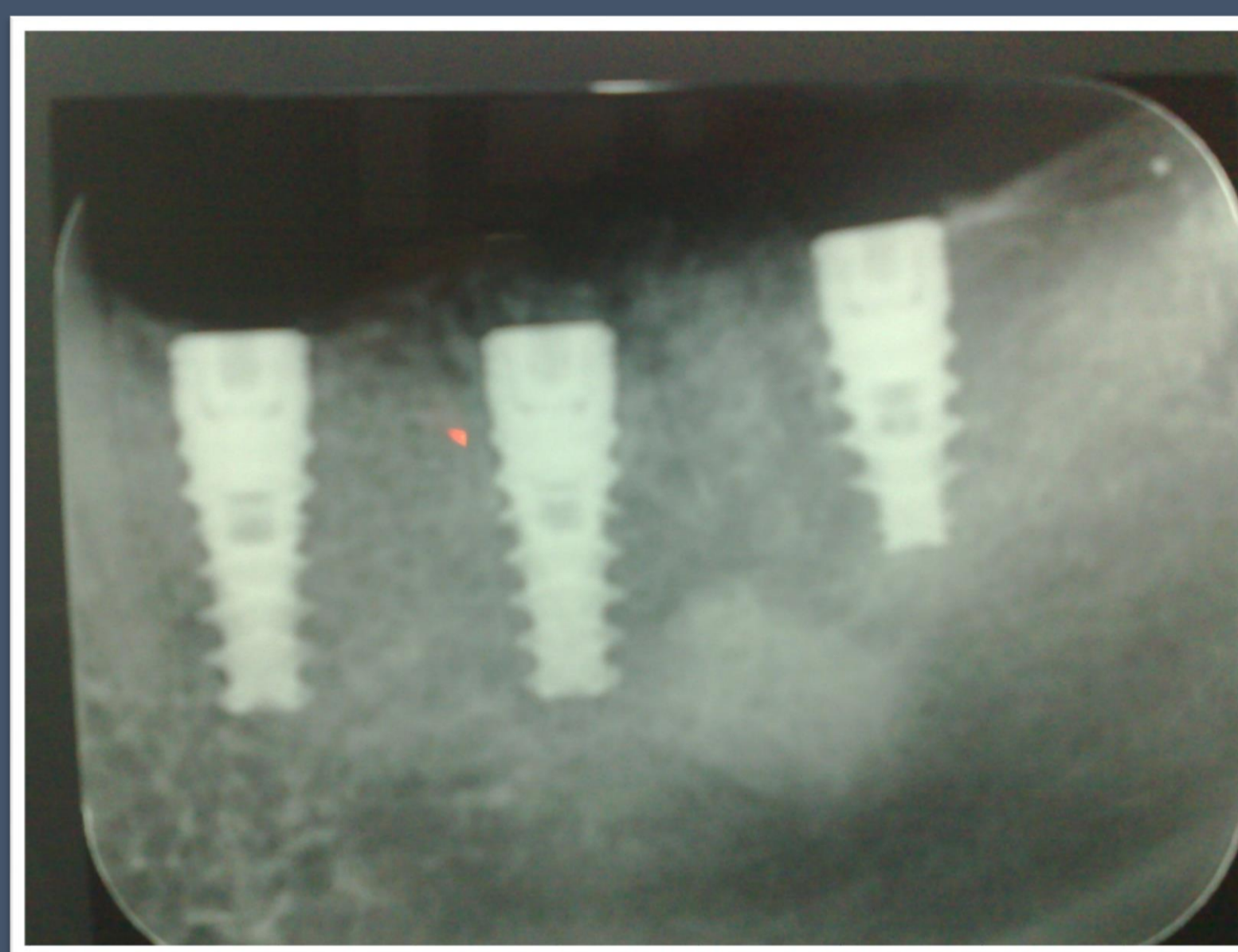
ВОВЕД- Надоместувањето на парцијална беззубост со помош на импланти претставува ефективна можност за решавање на беззубоста, со подобрување на функцијата и враќање на хармонијата. Нивната примена зависи од индикациите - во нашиот случај нивно поставување во мандибуларна бочна регија. Целта на нашата студија е да се презентира ефикасноста при примената на ендосеални денталните импланти, како биокомпатибилни елементи во решавањето на беззубоста.

ПРИКАЗ НА СЛУЧАЈ- Пациент на возраст од 32 години со парцијална беззубост во бочна регија во долна вилица. По извршен клинички преглед и направена рентген снимка дијагностициравме Parodontitis chr. Periapicalis на 36 и се одлучивме за екстракција на истиот. После негова екстракција, направена е аугментација на истото место.

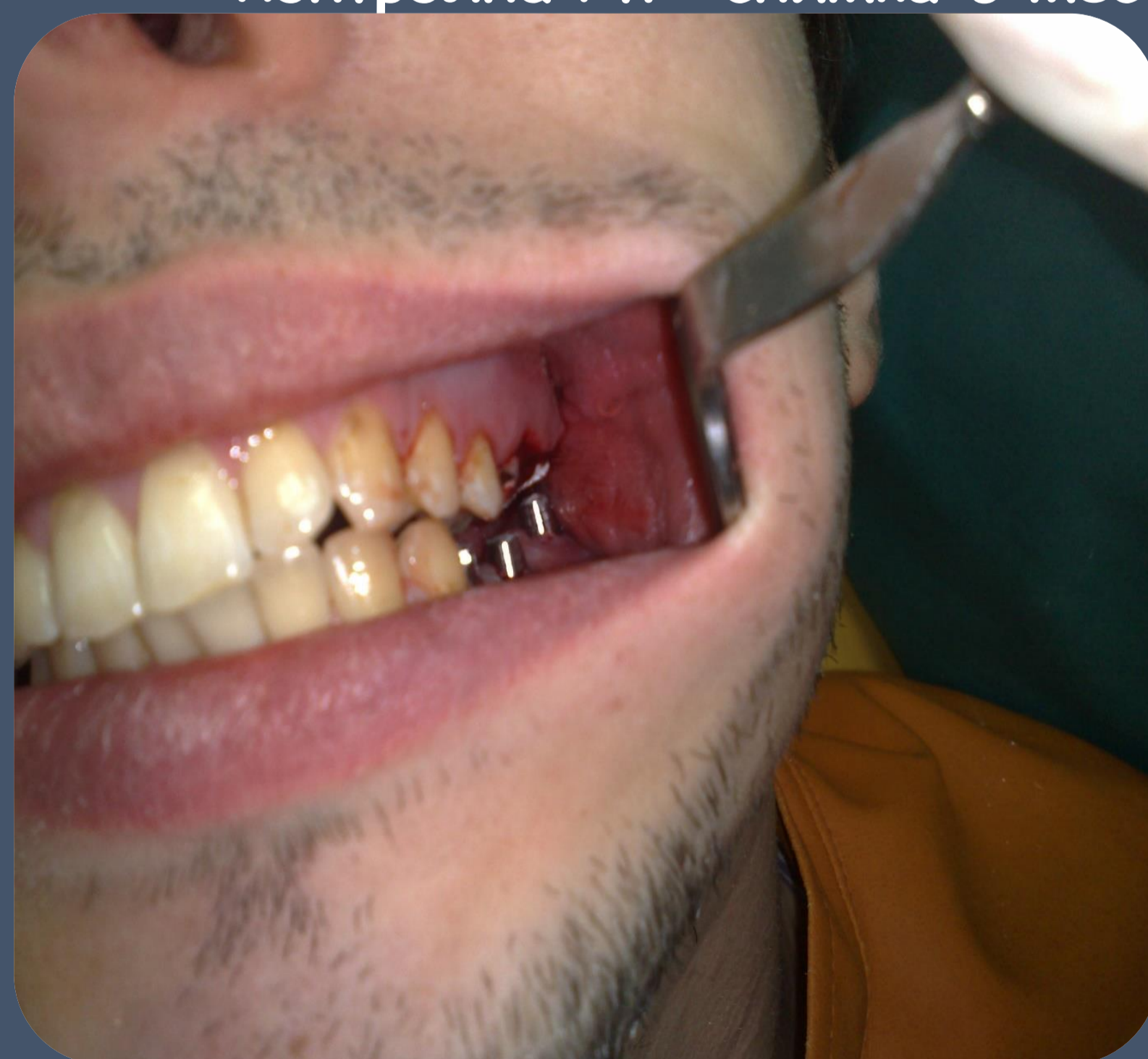РЕЗУЛТАТИ- После 6 месеци од екстракцијата, поставени се три дентални импланти соодветно на место 35, 36 и 37 и прилагодено според условите. После 4 месеци од оваа интервенција направена е импланто-протетска рехабилитација.



Панорамска РТГ-Слика пред екстракцијата



Контролна РТГ-снимка 6 месеци после поставувањето на имплантот



Клинички слики 4 месеци од поставувањето на имплантот, кога е поставена протетска рехабилитација

ЗАКЛУЧОК- За решавање на парцијална беззубност, во бочна регија од особено значење после екстракција на последниот заб, е инсерцијата на ендосеални дентални импланти. Секако зачувувањето на алвеоларниот гребен после екстракција е важно за да се постигне импланто - протетска рехабилитација која ќе ги исполни нашите очекувања од естетска и функционална гледна точка.