

ТРАНСМИГРАЦИЈА НА ИМПАКТИРАНИ ДОЛНИ КАНИНИ: ПРЕВАЛЕНЦА, МЕНАЏМЕНТ И ИМПЛИКАЦИИ

автор: Даниела ЈОВАНОВА
коавтор: Марија МИЈАЈЛЕВСКА

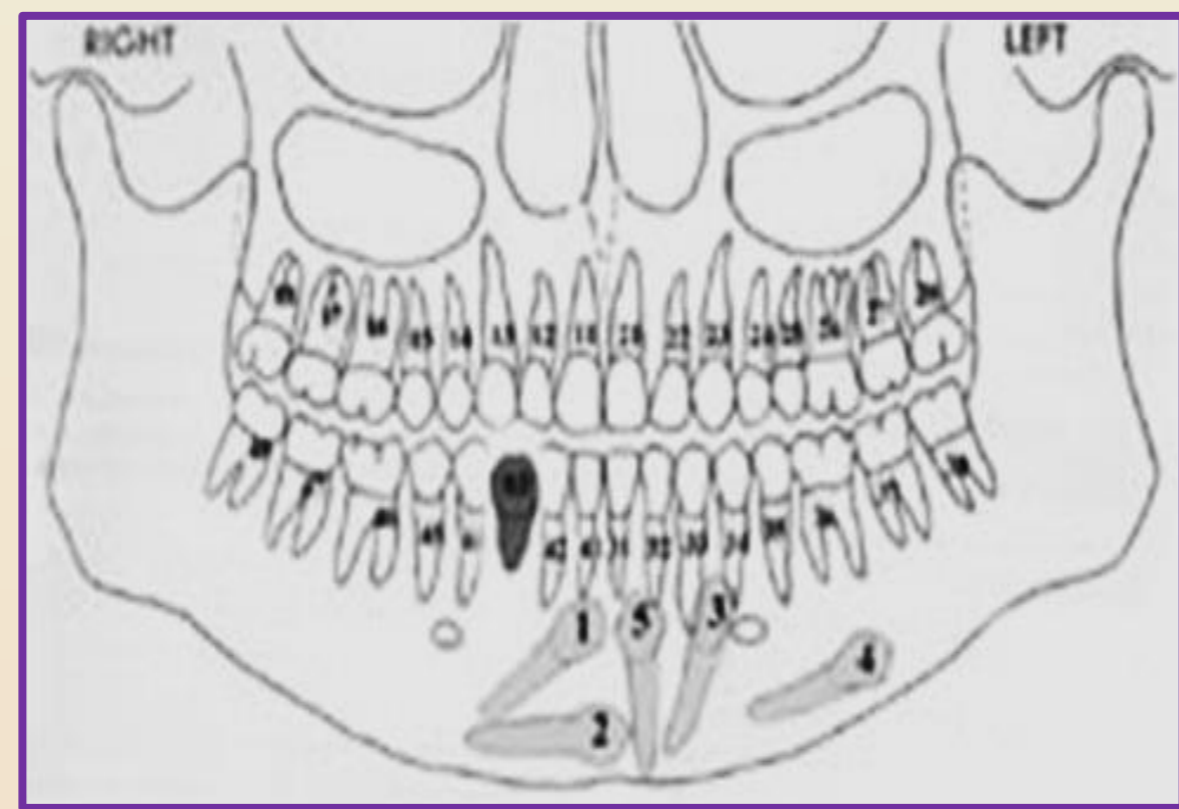
ментори: проф. д-р Цена ДИМОВА
асс. д-р Ана РАДЕСКА - ПАНОВА

ВОВЕД

Трансмиграцијата на мандибуларните канини претставува прееруптивната миграција на забот во однос на медијалната линија на мандибулата т.е. кога ваквиот заб во текот на своето интраосеално движење ќе помине на спротивната страна од мандибуларниот лак. Трансмигрираниот заб може да доведе до притисок и ресорпција на соседните корени, нивна дислокација или пак невралгични симптоми. Етиологијата на оваа состојба е непозната, но одредени фактори како прераното губење на млечните долни канини, пречки во патот на ерупцијата и наследноста се спомнуваат во литературата како можни етиолошки причини за нејзино појавување.

Трансмигрираните мандибуларни канини се класифицират врз основа на нивната патека на движење и финалната позиција во коската во моментот на дијагностицирањето.

- ❖ **Тип 1:** Мезио - ангуларна позицијата на канинот преминувајќи ја медијалната линија на мандибулата;
- ❖ **Тип 2:** Хоризонтална позиција на канин под радикасите на инцизивите, во близина на долен раб на мандибулата;
- ❖ **Тип 3:** Вертикална позиција на канин, мезијално или дистално од спротивниот канин;
- ❖ **Тип 4:** Хоризонтално позиција на канин во близина на долниот раб на мандибулата, под радикасите на премоларите или моларите на спротивната страна;
- ❖ **Тип 5:** Вертикална позицијата на канин во пределот на симфизата.



ЦЕЛ

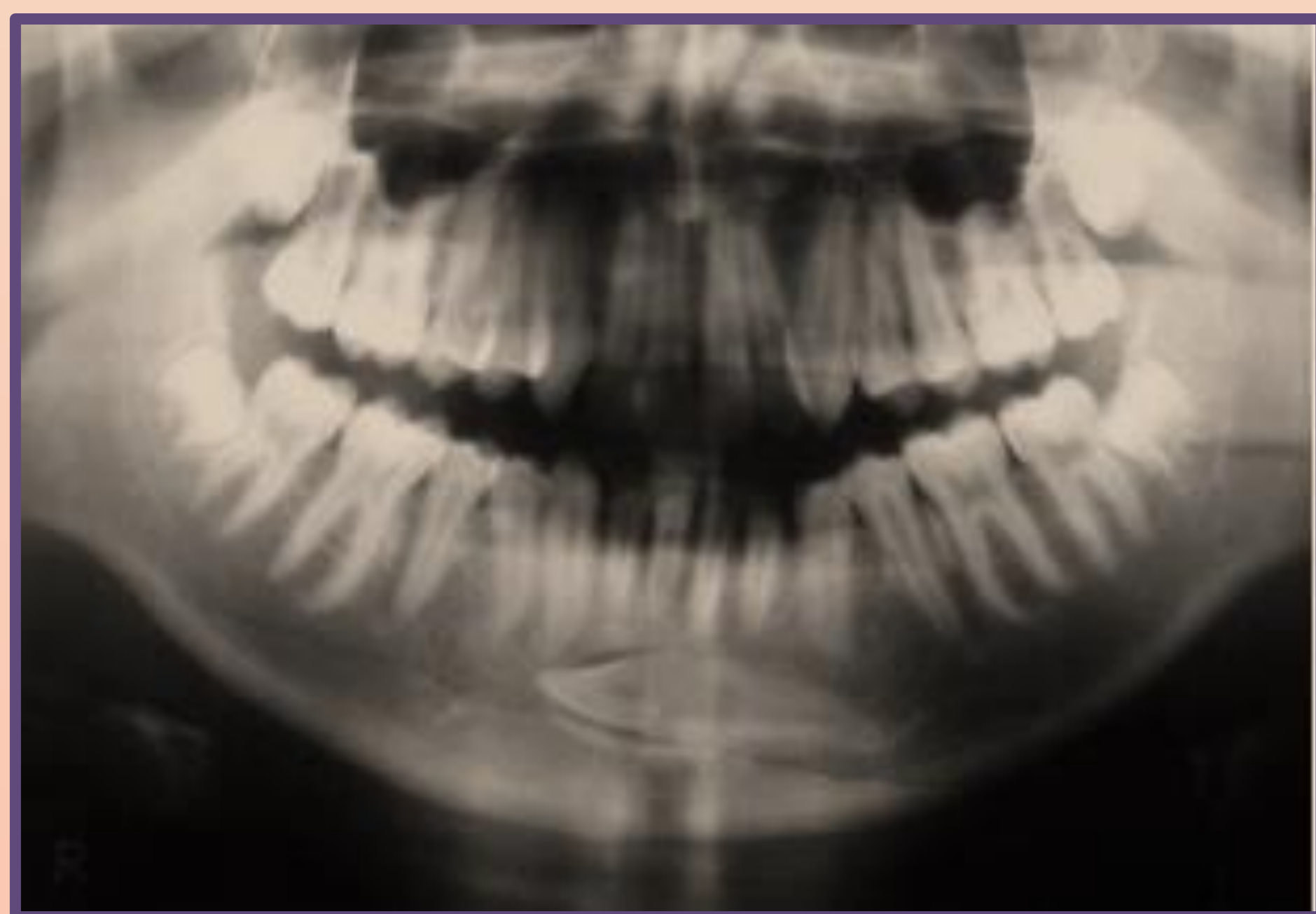
Целта на оваа студија е да се презентираат распространетоста на трансмиграцијата на мандибуларните канини како ретка стоматолошка ектопија којашто создава хируршки, ортодонтски, реставративни и интерцептивни проблеми. Етиолошките и патогенетски аспекти на трансмиграција на мандибуларните канини се истражуваат низ прегледот на меѓународната литература.

МАТЕРИЈАЛ И МЕТОД

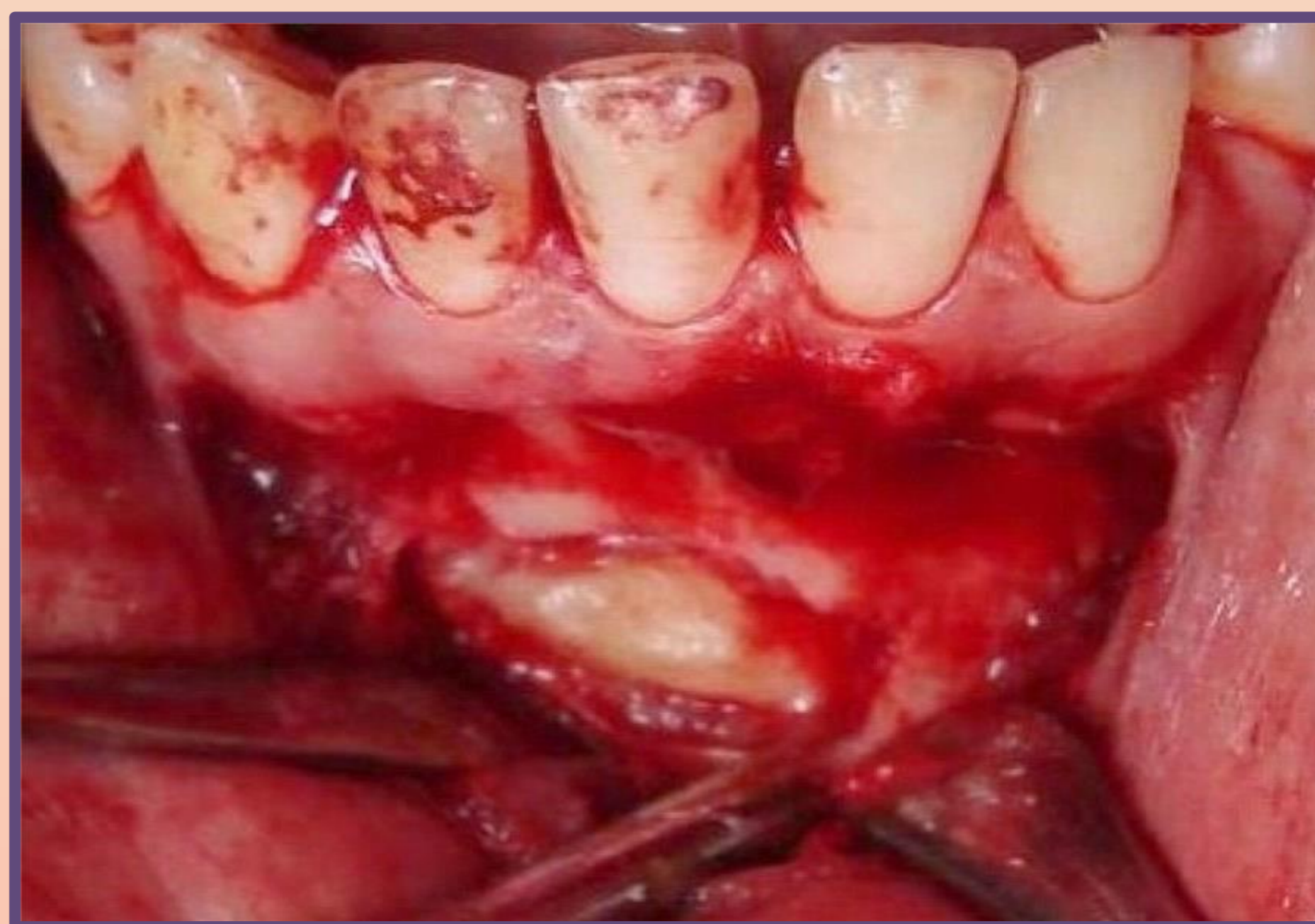За да се потврди тридимензионално трансмигрираниот и импактиран заб потребно е да се локализира радиографски со употреба на: стоматолошки пантомограф, оклузална, периапикална, странична кефаломтрија и субментални проекции. Компјутеризираната томографија е златен стандард за три-димензионалната локализација на импактирани заби. Хируршката екстракција е најчест третман за мигрираните канини, наместо со напор да се донесе канинот назад во неговото оригинално место. Трансплантација, експозицијата и ортодонтски третман, како и методот на набљудување ретко се методи на избор, меѓутоа, понекогаш раната дијагноза на овие заби како и навремената хируршко - ортодонтска интервенција, може да овозможи зачувување на канините во забниот низ, кои играат огромна улога за естетиката и функцијата кај пациентот.

РЕЗУЛТАТИ

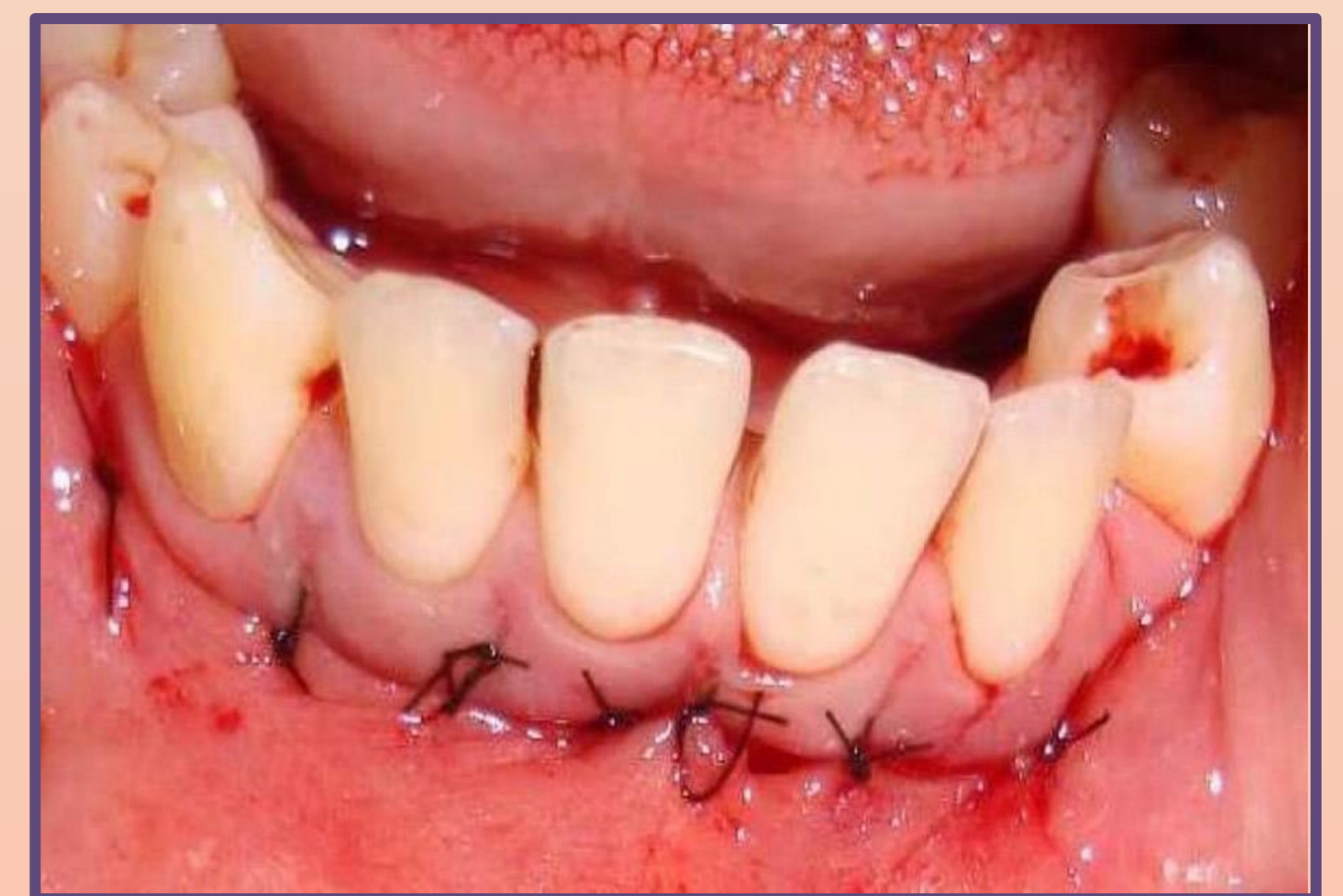Според овој вид на третман неколку клинички случаи со мандибуларните трансмигрирани и импактирани канини ќе бидат презентирани. Третманот се состои од хируршка екстракција и периодични клинички и радиографски контролни прегледи.



Хоризонтална трансмиграција на 33 кај 17 годишен пациент.



Инцизија, мукопериостеално ламбо, остеотомија и експозиција на трансмигрираниот канин.



Сутурирање на мукопериостеалното ламбо по екстракција на трансмигрираниот мандибуларен канин.

ЗАКЛУЧОК

Прецизната дијагноза на импактираните канини е од суштинско значење за најдобариот план на терапија, коешто се потврдува со времето на третманот и овозможува намалување на можните компликации.