ИНФЛАМАТОРНА ФАЗА НА ЗАЗДРАВУВАЊЕ ПО ЛАСЕР ПОТПОМОГНАТА ОБРАБОТКА НА ПАРОДОНТАЛЕН ЏЕБ

Prof. Ana Minovska

ИНФЛАМАТОРНА ФАЗА НА ЗАЗДРАВУВАЊЕ ПО ЛАСЕР ПОТПОМОГНАТА ОБРАБОТКА НА ПАРОДОНТАЛЕН ЏЕБ

Ана Миновска

Абстракт

Есенцијално, нехируршкиот пародонтален третман се остварува со дебридман на пародонталниот дефект, којшто може да се изведе или со конвенционален, механички или од неодамна, со ласерски третман. Во терапијата на пародонталниот џеб, ласерот не само што ги абладира заболените ткива, ги деконтаминира и детоксицифира и мекиот зид на џебот и површината на коренот, туку може и да го стимулира или да го активира околното гингивално и коскено ткиво. Познато е дека брановите должини на ербиум ласерите се најшироко апликативни во стоматолошката клиничка пракса, а важат и за најсоодветни ласери за пародонталната терапија. Денес „ласерот за сите ткива“, Er:YAG високо-моќниот ласер, е перформациски широко подготвен за аблација на пародонтално заболените ткива, истовремено делумно очекувајќи и ниско-реактивно ниво на ласерски ефект во околните ткива.

Концептот на ласерски асистиран терапевтски приод, користејќи ниско ниво на Er:YAG ирадијација, би требало да ја оствари или да ја промовира нормалната ткивна репарација, и со тоа да ги зајакне секвенците на случувања што ги трансформираат ткивата од повредена во “нормална“ состојба.

Заради тоа што сè уште нема студии за ефектот од Er:YAG ирадијација со ниско ниво на интензитет врз акутната фаза на заздравувањето по терапија на пародонтален џеб, целта на оваа студија беше да се спроведе хистоморфометричка анализа на акутната фаза од зараснувањето на раната, по ласерски асистиран дебридман на пародонтален дефект, компариран со конвенционална, рачна инструментација, анализирајќи ги инфламаторните клетки и сликата на заздравувањето во рамките од 3 дена.

Клучни зборови: Er:YAG ласер, ласер асистиран дебридман на џеб, нехируршки пародонтален третман, зараснување на рана (Er:YAG laser, laser assisted pocked debridement, no-surgical periodontal treatment, wound healing)

ТЕРАПЕВТСКИТЕ СТРАТЕГИИ ЗА ЕФЕКТИВЕН ТРЕТМАН НА ПАРОДОНТАЛНАТА БОЛЕСТ СЕ СО ЦЕЛ ДА ГО ОТСТРАНАТ ВОСПАЛИТЕЛНИОТ ПРОЦЕС НА БОЛЕСТА.

- Биофилмот пенетрира низ епителот и сврзното ткиво до длабочина од 500 микрони.[2]

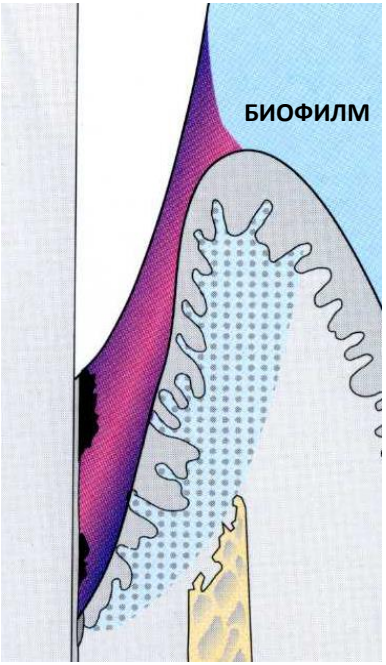

ПАРОДОНТАЛЕН ЏЕБ

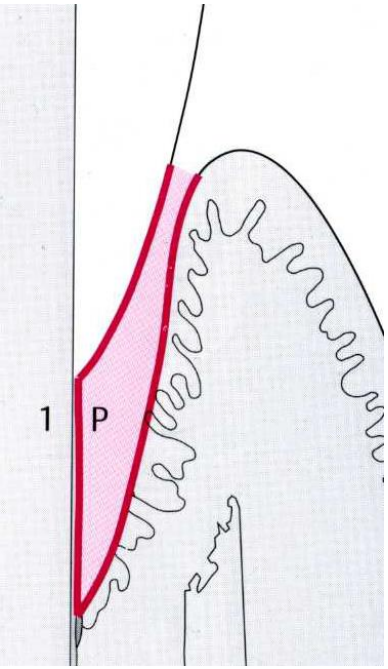

ОБРАБОТКА НА КОРЕНСКАТА ПОВРШИНА И ЏЕБОТ

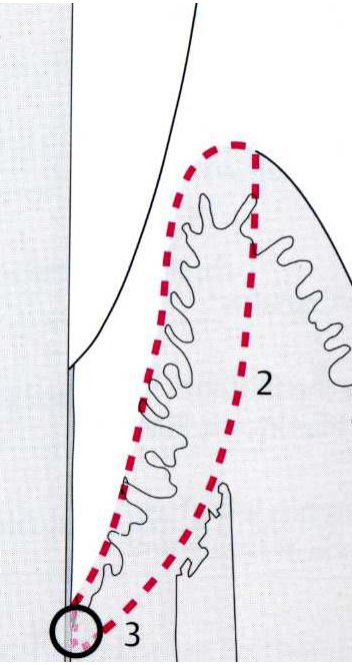

КИРЕТАЖА НА МЕКО ТКИВО

- Конвенционалната терапија е насочена кон дебридман на областа со бактерии, ендотоксини и тврди депозити од забната супстанца за враќање на гингивалното здравје.

- **Aoki et al.**[3] утврдуваат дека депозитите и биофилмот се потемелно отстранети и поголема биокомпатибилна површина за реатачмент на гингивата е овозможена со ербиум (ER) ласер наспроти конвенционалните методи.

ВО ОСНОВА, КОНЗЕРВАТИВНИОТ ПАРОДОНТАЛЕН ТРЕТМАН МОЖЕ ДА СЕ ИЗВЕДЕ:

- МЕХАНИЧКИ, СО УПОТРЕБА НА КОНВЕНЦИОНАЛНИТЕ РАЧНИ ИНСТРУМЕНТИ

- ПОТПОМОГНАТ СО ЛАСЕР

1.Color Atlas of Dental Medicine: Periodontology [Herbert F. Wolf, Edith M. Rateitschak-Pluss, Klaus H. RateitschakThieme; 3 Rev Exp edition.2004
2. Manor A, Lebendiger M, Shiffer A, Tovel H: Bacterial invasion of periodontal tissues in advanced periodontitis in humans,*J Periodontol 55(10)567-573,1984.*
3. Aoki A, Sasaki KM, Watanabe H, Ishikawa I: Lasers in nonsurgical periodontal therapy, *Periodontol 2000 36:59-97,* 2004.

КЛАСИФИКАЦИЈА НА ЛАСЕРИТЕ И ПОТЕНЦИЈАНАТА ШТЕТНОСТ	
Класа ризик	**Примери**
Класа I Целосно затворен систем	Безбедни за употреба во сите услови на изложеност. Nd:YAG ласерски систем со примена во стоматолошката пракса
Класа II Ласери со ниска моќност	Ласери со ниска моќност кои бараат мала административна контрола, но прикажуваат и мала опасност (на пр. Заштита за очите е обезбедена преку трепкање и избегнување на директен поглед во зракот)
Класа IIIa Ласер со моќност над 1 mW	Овие ласери емитуваат високи нивоа на светлина и нивната употреба условува строг инженеринг и мерки на претпазливост, за да се осигура дека не се користат со оптички инструменти **Не постојат примери од стоматолошка пракса**
Класа IIIб Повисока моќност на ласерската единица (до 500 mW). Директна опасност за око	Диоден ласер (50 mW) со ниска моќност наменет за **биостимулација.** Овие ласери емитуваат видлива или невидлива радијација, потенцијално штетна за око и кожа.
Класа IV Можно оштетување на око и кожа. Директно или индиректно гледање - опасност за око	Овие ласери се високо моќни уреди способни за продукција на дифузна рефлексија штетна за окото. Дермалната експозиција на директен зрак од Класа 4 ласерите е исто така штетна. Сите ласери кои се употребуваат во оралната хирургија, белеење и препарација на кавитети **(излезна моќност над 500 mW)**

Чистење и обработка на коренските површини со гингивална киретажа – употреба на рачни инструменти и ласер

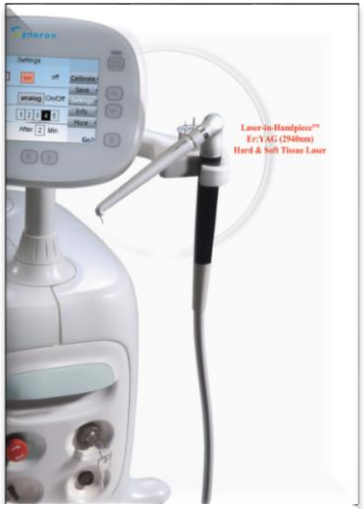

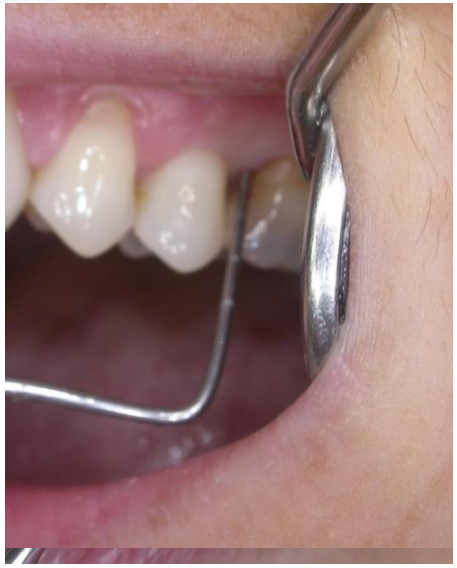

Врв во форма на длето

Врв во форма на конус

За оваа студија користевме LiteTouch Er:YAG laser со директен доводен систем и активен медиум вграден во рачниот продолжеток.
Клинички апликации за ниско-енергетско подесување (50mJ- 100mJ).

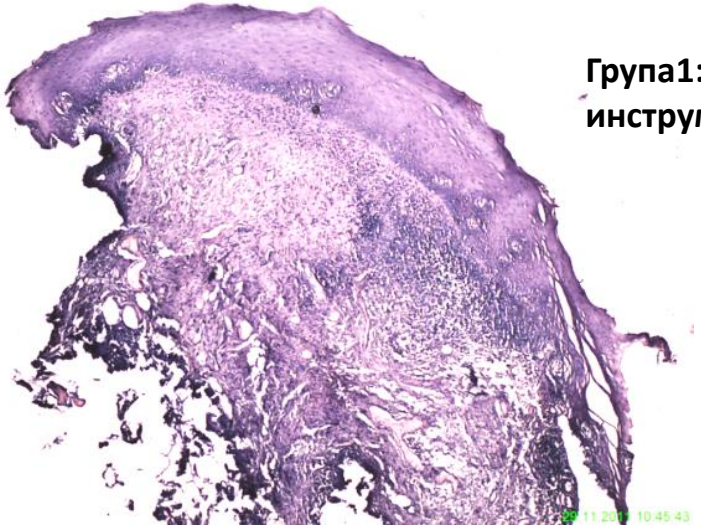

Група1: Контролна/рачни инструменти

РЕЗУЛТАТИ

Граф.1

Ткивните примероци беа фиксни во формалини и припремени во парафински калапи на Институтот за патологија, Медицински факултет, Скопје. Користено е рутинско боење со hematoxylin-еозин и изведена е дополнителна имунохистохемиска анализа, користејќи ги следниве антитела: миелопероксидазата, CD68 , CD3 , CD20 ,виментин ,CD 34 .

За стандардизирација на резултатите позитивните клетки и бројот на крвните садови беа пребројани во 3 полињата (x400зголемување) со користење на светлосен микроскоп Олимп BX41. Избраните полиња беа со највисока густина "жешки точки," и пресметана беше средната вредност.

Граф.3

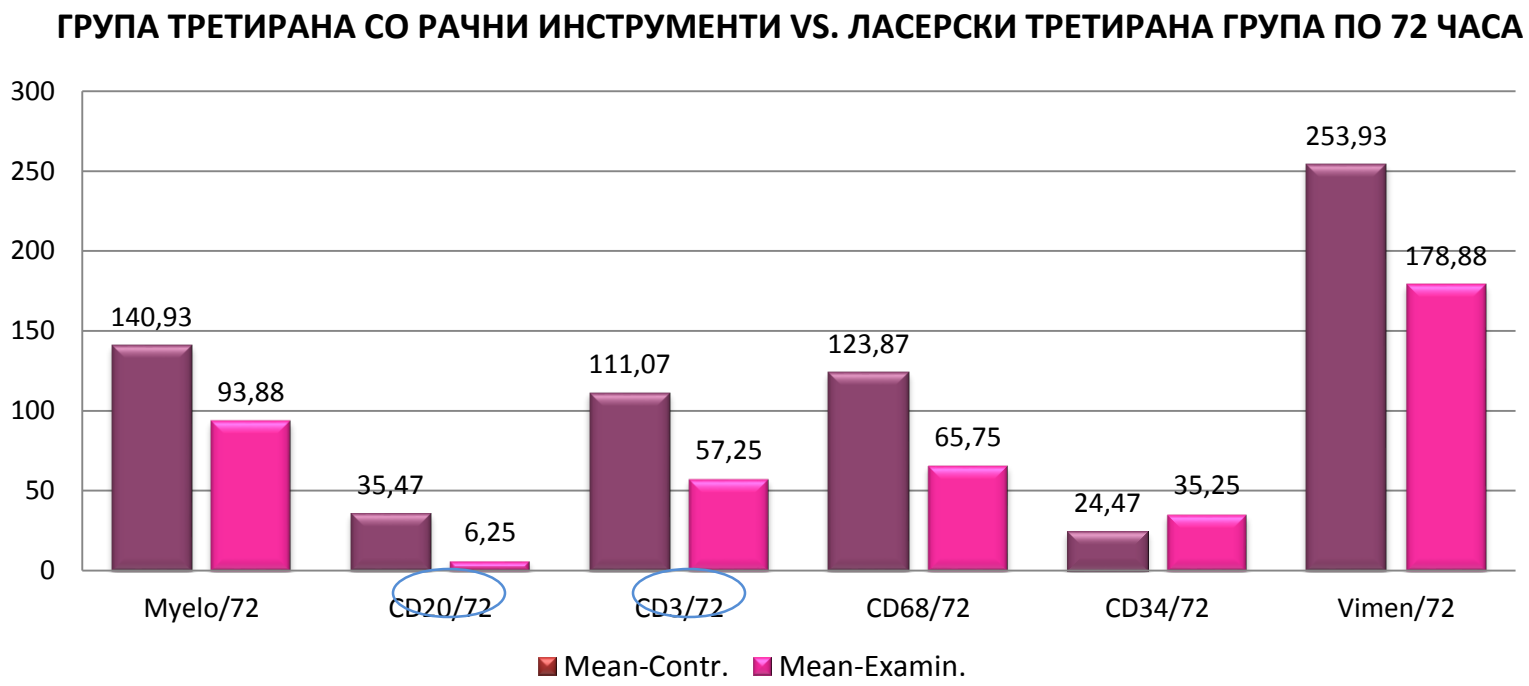

НЕ ПОСТОЈАТ СИГНИФИКАНТНИ РАЗЛИКИ ПОМЕЌУ ПАРАМЕТРИТЕ CD20 И CD3 КАЈ ИСПИТУВАНИТЕ ПРИМЕРОЦИ

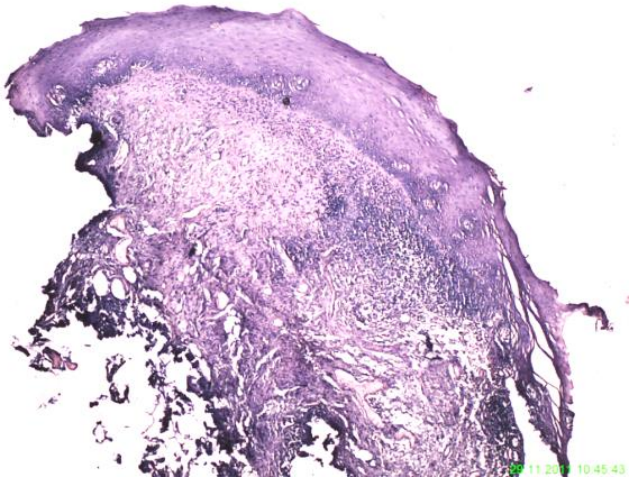

Група1: Контролна

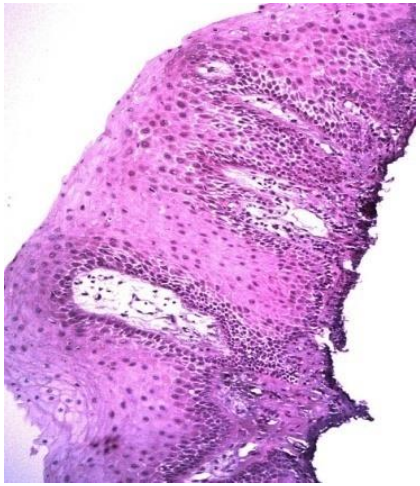

Група 2: Испитувана/Ласер

ЗАКЛУЧОЦИ

ВИСОКАТА CD34 ЕКСПРЕСИЈА (ЕНДОТЕЛНА ПРОЛИФЕРАЦИЈА) КАЈ ГРУПАТА ТРЕТИРАНА СО ЛАСЕР ПО 72h НАСПРОТИ ПОМАЛАТА ЕКСПРЕСИЈА НА ИНФЛАМАТОРЕН ОДГОВОР КАЈ ТКИВАТА ТРЕТИРАНИ СО ЛАСЕР, МОЖЕ ДА СЕ ТОЛКУВА СО ЛАСЕРСКИОТ ТРАНСФЕРОТ НА ЕНЕРГИЈА ВО ОКОЛНОТО ТКИВО ВО ФОРМА НА ТОПЛИНА ПРЕДИЗВИКУВАЈЌИ ТОПЛИНСКИ ШОК ОДГОВОР.

ВО ОВАА СТУДИЈА ДЕМОНСТРИРАВМЕ ДЕКА ПРОЦЕСИТЕ НА ЗАЗДРАВУВАЊЕ НА ГИНГИВАЛНОТО СВРЗНО ТКИВО ПО ТРЕТМАН СО НИСКО НИВО НА ER:YAG ЛАСЕРСКА ИРАДИЈАЦИЈА, БЕЛЕЖАТ ПОМАЛА ПРИСУТНА ИНФЛАМАЦИЈА, КАКО РЕЗУЛТАТ НА МНОГУ ТЕСНА ЗОНА НА ТЕРМИЧКА МЕХАНИЧКА ТКИВНА АБЛАЦИЈА СО МИНИМАЛО КОЛАТЕРАЛНО ТЕРМИЧКО И МЕХАНИЧКО ОШТЕТУВАЊЕ.

1. Ando Y, Aoki A, Watanabe H, Ishikawa I. Bactericidal effect of erbium YAG laser on periodontopathic bacteria. *Lasers Surg Med 1996; 19:190-200.*
2. Aoki A, Miura M, Akiyama F, Nakagawa N, Tanaka J, Oda S, Watanabe H, Ishikawa I. *In vitro evaluation of Er:YAG laser scaling of subgingival*calculus in comparison with ultrasonic scaling. *J Periodont Res 2000;* 35:266-277.
3. Feist IS, De Micheli G, Carneiro SR, Eduardo CP, Miyagi S, Marques MM. Adhesion and growth of cultured human gingival fibroblasts on periodontally involved root surfaces treated by Er:YAG laser. *J Periodontol 2003; 74:1368-1375.*
5. Folwaczny M, Mehl A, Haffner C, Benz C, Hickel R. Root substance removal with Er:YAG laser radiation at different parameters using a new delivery system. *J Periodontol 2000; 71:147-155.* Schwarz F, Sculean A, Georg T, Reich E.
6. Periodontal treatment with an Er:YAG laser compared to scaling and root planning. A controlled clinical study. J Periodontol 2001;72:361-367.
7. Schwarz F, Sculean A, Berakdar M, Georg T, Reich E, Becker J. Clinical evaluation of an Er:YAG laser combined with scaling and root planing for non-surgical periodontal treatment. A controlled, prospective clinical study. *J Clin Periodontol 2003; 30:26-34.*
7. Schwarz F, Sculean A, Berakdar M, Georg T, Reich E, Becker J. Periodontal treatment with an Er:YAG laser or scaling and root planing. A 2-year follow-up split-mouth study. *J Periodontol 2003;74:590-596.*
8. Aoki A, Sasaki K, Watanabe H, Ishikawa I (2004) Lasers in non-surgical periodontal therapy. Periodontology 2000 36: 59–97.
9. Russell AD. Lethal effects of heat on bacterial physiology and structure. Sci Prog 2003;86(1–2):115–37.
10. Giuseppe Polimeni, Andreas V. Xiropaidis & Ulf M. E. Wikesjo. Biology And Principles of Periodontal Wound Healing/Regeneration. Periodontology 2000, Vol. 41, 2006, 30–47.