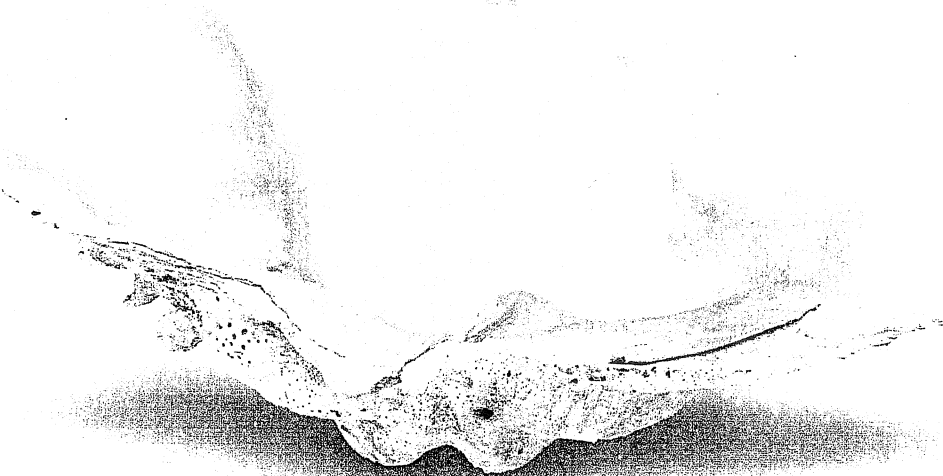



Македонско  
Стоматолошко Друштво

# ЗБОРНИК НА АПСТРАКТИ ABSTRACT BOOK



10-13 септември 2009, Охрид  
**"СОВРЕМЕНА СТОМАТОЛОГИЈА  
ПРЕДИЗВИЦИ И РЕШЕНИЈА"**

Ути Конгрес на стоматолозите од Македонија со меѓународно учество

10-13 September 2009, Ohrid  
**"ADVANCED DENTISTRY,  
CHALLENGES AND SOLUTIONS"**

Vth Macedonian Dental Congress with International Participation

применуваат за да се овозможи ефикасна коскена аугментација. Пристапот во голем дел зависи од големината на дефектот.

**ПОСТЕР ПРЕЗЕНТАЦИЈА  
ОРАЛНА ХИРУРГИЈА**

Бр.050

**ХИРУРШКИ ПРИСТАП КАЈ СЛУЧАЈ  
СО НАМАЛЕНО ИНТЕРАЛВЕОЛАРНО  
РАСТОЈАНИЕ –ПРИКАЗ НА СЛУЧАЈ**

Д.Јосифов, Е.Јанев, М.Пеева, Г.Апостолова,  
Н.Пишевска-Чолакова, Ж.Менчева

ЈЗУ Универзитетски стоматолошки клинички центар,  
Св.Пантелејмон-Скопје

Цел/и на истражувањето:

Хируршко претпротетско креирање услови за протетска рехабилитација.

Материјал и метод:

Пациентка на 40-годишна возраст со билатерална терминална беззабост кај која постоеше билатерално коскено и фиброматозно зголемување на максиларните тубери, беше оперирана со конвенционални хируршки методи заради намалување на големината на туберите.

Резултати:

Правилната дијагноза и егзактно спроведената хируршка терапија резултираше со воспоставување на нормални меѓувилнични односи.

Заклучоци:

Кај пациентите со зголемување на максиларните тубери комбинирано со фиброматоза неопходни се претпротетски хируршки интервенции заради создавање на оптимални услови за протетска рехабилитација.

**ПОСТЕР ПРЕЗЕНТАЦИЈА  
ОРАЛНА ХИРУРГИЈА**

Бр.051

**ХИРУРШКИ ТРЕТМАН НА ИМПАКТИРАН  
ЦЕНТРАЛЕН МАКСИЛАРЕН ИНЦИЗИВ КАКО  
РЕЗУЛТАТ НА ПРЕВАЛЕНЦИЈА НА ДВА  
ПРЕКУБРОЈНИ ЛАТЕРАЛНИ ИНЦИЗИВИ**

Д-р.Е.Јанев, Д-р.Е.Петрова, Д-р.С.Ристеска

ЈЗУ-УСКЦ “Св.Пантелејмон Скопје”

Цел/и на истражувањето:

Приказ на исклучително редок случај на импактиран максиларен централен инцизив како резултат на присуство на два прекубројни латерални инцизиви.

Материјал и метод:

Пациент на 11 годишна возраст со веќе започнат ортодонтски третман,му беше изведена симултана екстракција на двата прекубројни латерални инцизиви и оперативно експониран централниот.

Резултати:

Со координиран заеднички ортодонтски и хируршки пристап се овозможи слободен простор и позиционирање на импактираниот централен инцизив во фронталната максила.

Заклучоци:

Хируршкиот третман во вакви случаи треба да биде во корелација на претходно изведеното адекватно ортодонтско планирање.

**ПОСТЕР ПРЕЗЕНТАЦИЈА  
ОРАЛНА ХИРУРГИЈА**

Бр.052

**ЗНАЧЕЊЕ НА РТГ- ДИЈАГНОСТИКА ВО  
ПРЕДОПЕРАТИВНИОТ ПРИСТАП НА  
РАДИКУЛАРНИТЕ ЦИСТИ**

Д-р.Ж.Менчева, Д-р.Е.Јанев, Д-р.Ц.Димова,  
Д-р.Н.Цветановски, Д-р.Д.Бојковска

ЈЗУ-УСКЦ Св.Пантелејмон Скопје

Цел/и на истражувањето:

Целта на трудот е да се прикаже случај со оскуден (дискретен), Ртг наод за присуство на радикуларна циста на првиот десен максиларен молар.

Материјал и метод:

Пациент на 24 годишна возраст, со радикуларна циста со нејасни контури на Ртг. Се екстрипираше цистата во целост, која се протегаше до вториот премолар, кој истовремено се апикотомираше и ретроградно се наполни.

Резултати:

Со отстранувањето на цистата се дојде до очекуваната колизија со максиларниот синус во горните букални партии од забот, како и преку палатиналниот корен.

Заклучоци:

Анамнезата интраоперативниот преглед и РТГ-дијагностиката се често пати доволни за целосна дијагноза, меѓутоа во овој случај и покрај оскудниот Ртг-наод се испланира резот и целата оперативна постапка.



**The 10<sup>th</sup> WORLD CONGRESS of the  
International Society for  
ADAPTIVE MEDICINE**

*INTERCONTINENTAL HOTEL  
June 7 - 10, 2012, Bucharest, Romania*

**POSTER ABSTRACTS**

## RESOLVING OF DEFICIT ALVEOLAR RIDGES BY INDUCED BONE REGENERATION- CASE REPORT

Papakoca Kiro<sup>1</sup>, Dimova Cena<sup>1</sup>, Papakoca Gordana<sup>2</sup>,  
Nevenka Velickova<sup>1</sup>, Papakoca Velko<sup>3</sup>

<sup>1</sup>*University "Goce Delcev" Faculty of Medical Sciences,  
Dept. of Oral Surgery – Shtip, R. Macedonia*

<sup>2</sup>*PHO "Dent Estet" – Shtip, R. Macedonia*

<sup>3</sup>*"Carol Davila" University of Medicine and Pharmacy,  
Faculty of Dental Medicine, Bucharest, Romania*

drpapakoca@yahoo.com

The aim was to show illustrative, indication of alveolar augmentation before insertion of endosseous dental implants. In our case report we have shown the indication for ridge augmentation prior to the placement of endosseous dental implant. The local process of bone regeneration was thus stimulated and the chances of a good clinical output were increased.

Case report: Female patient (27 years old) visited our clinic. Diagnosis was periodontitis of 43 and indication to remove the tooth, and reconstruction of alveolar ridge in order to place the implant in a sufficient volume bone. Implant placement occurred 8 months after extraction of the tooth. After 4 months implant placement prosthetic restoration was made.

In conclusion, surgical reconstruction of the tissues and the procedure of ridge augmentation and subsequent placement of dental implant are necessary.

**THE INFLUENCE OF ANTIBIOTIC PROPHYLAXIS AND  
POSTOPERATIVE COMPLICATIONS IN LOCAL ADAPTATION  
AFTER MINOR SURGERY**

Dimova C., Papkoca K.

*Faculty of Medical Sciences, Studies of General Stomatology  
Dept. of oral surgery, University "Goce Delcev" – Stip, R. Macedonia  
drpapakoca@yahoo.com*

Aim was to evaluate postoperative complications after third molar surgery with antibiotic prophylaxis.

Study included test group - 25 patients with implementation of protocol antibiotic prophylaxis and control group - 25 patients with no prophylaxis.

No difference was found between groups in the incidence of postoperative parameters: fever, pain, swelling and alveolar osteitis, time required for surgery or difficulty of extraction and post-operative pain. Significant association between smoking, habitual drinking, increased postoperative pain and fever was found.

No difference was found between patients receiving postoperative amoxicillin and control group in incidence of postoperative parameters.

Key words: antibiotics, impaction, oral surgery, prophylaxis, third molar.



**The 10<sup>th</sup> WORLD CONGRESS of the  
International Society for ADAPTIVE MEDICINE**

June 7 - 10, 2012, Bucharest, Romania

**D I P L O M A**


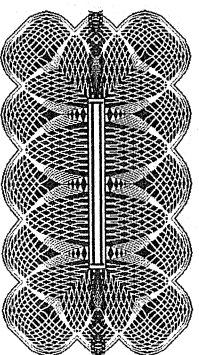
This is to certify that

**Cena Dimova, MD**

has presented a poster at the

10<sup>th</sup> WORLD CONGRESS of the International Society for ADAPTIVE MEDICINE  
June 7 - 10, 2012, Bucharest, Romania

Bucharest,  
June 2012



L.M. Popescu  
Congress President