64 МСКТ на торакс - виртуелна бронхоскопија

Др. Ѕвонко Атанасов

Специјална болница за хируршки болести
“Филип Втори” Скопје

Ноември, 2010

Компјутеризирана томографија – КТ скенер

- Godfrey N. Hounsfield, EMI, 1972
  (првиот клинички употреблив КТ скенер)
  (Нобелова награда во областа на физиката и медицината, 1979)
- 1979-1993 - 4 генерации на еднопресечни (singleslice) КТ скенери
- 1994-1999 - спирални КТ скенери
- 2000 - повеќередни (multislice) спирални КТ скенери
  (со по 2, 4, 8, 16, 32 редови детектори)
- 2005 - 64 МСКТ - скенер

64 MCKT

LightSpeed VCT

64 МСКТ

LightSpeed VCT

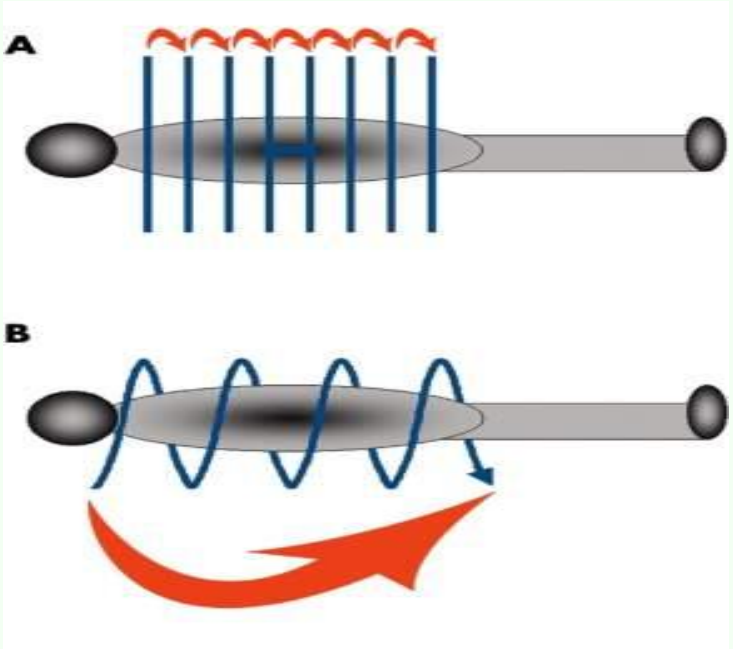

- 64 реда детектори 0.625 mm
- голема брзина на скенирање
- намалување на респираторни артефакти
- континуиран транспорт на пациентот низ gantry-то
- спирална форма на траекторијата на РТГ снопот
- континуиран едноволуменски збир на податоци за целната регија
- без празни простори (gaps)

- подобра спацијална и темпорална резолуција
- брза реконструкција на снимените пресеци
- постпроцесирање на податоците од 2Д во 3Д
- ретроспективна 3Д реконструкција на пресеците во трансверзална, коронална и сагитална рамнина, со различна дебелина
- ендолуминална експлорација
- колорна визуелизација

Софтверски апликации за преглед на thorax

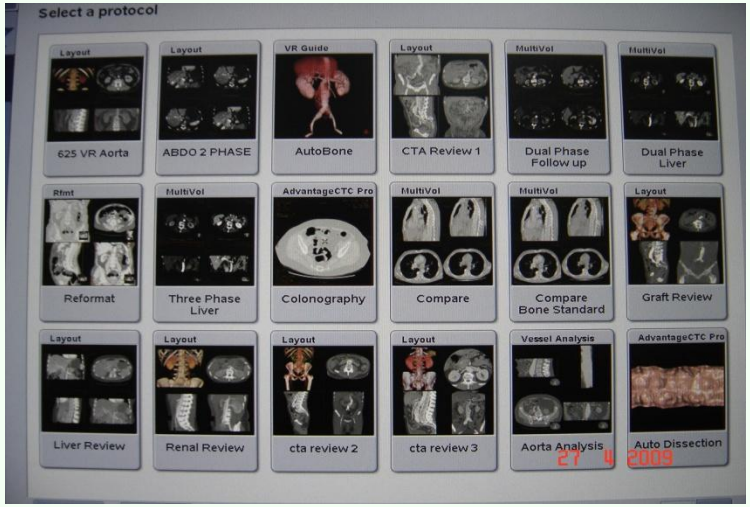

- REFORMAT
- MPR – повеќерамнинска реконструкција
- CINE MODE – филмска анализа
- COMPARE – споредба на 2 прегледи
- VR – визуелизација на ткива со различен дензитет со различни бои
- LUNG VCAR – анализа на нодуларни патолошки лезии
- AUTO DISSECTION и NAVIGATOR – ендолуминален приказ

Техника на преглед

- инспириум, на грб (трае 20 – тина секунди)
- на мев (ДДг: хипостатски едем или консолидација)
- експириум (Air trapping)
- и.в. контраст (50-60 ml; 2ml/s)
  - диференцијација на медијастинални и хиларни лимфни јазли
  - патолошка васкуларизација (тумори)
  - предоперативно планирање
    (приказ на сооднос тумор - крвни садови - дишни патишта)

Анатомски приказ на респираторен систем

- транспортна зона
- респираторна зона

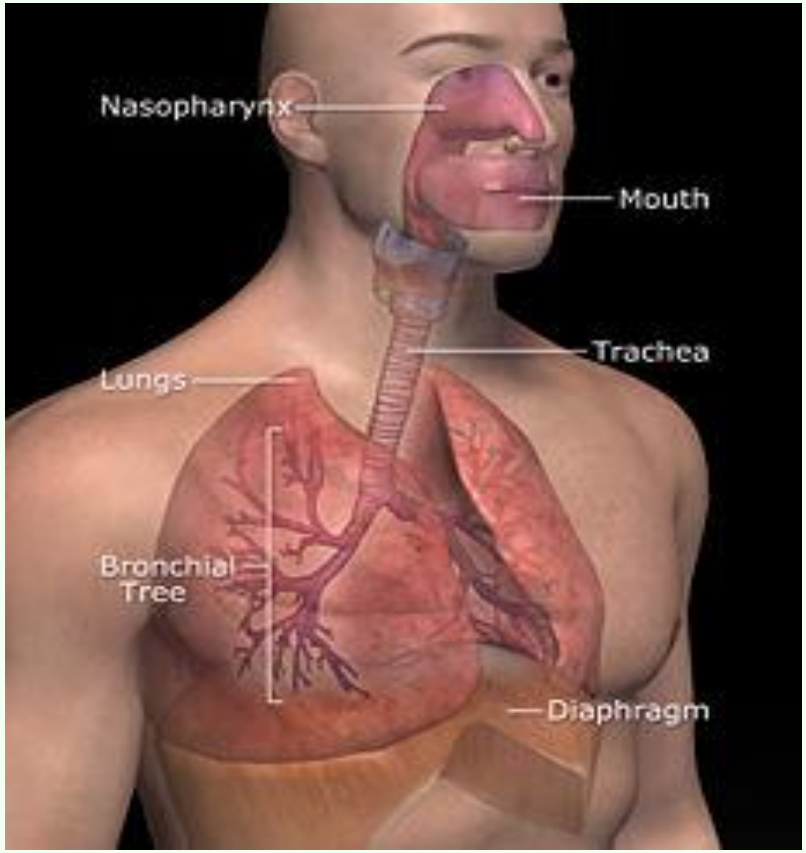

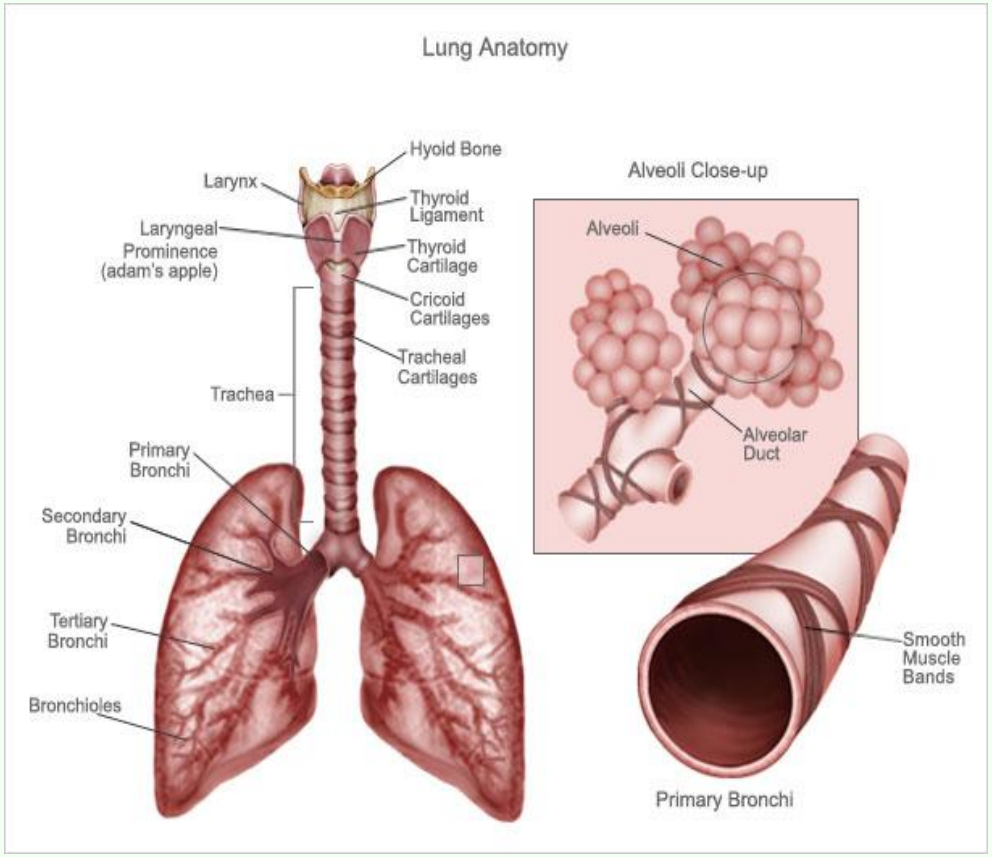

Анатомски приказ на белите дробови

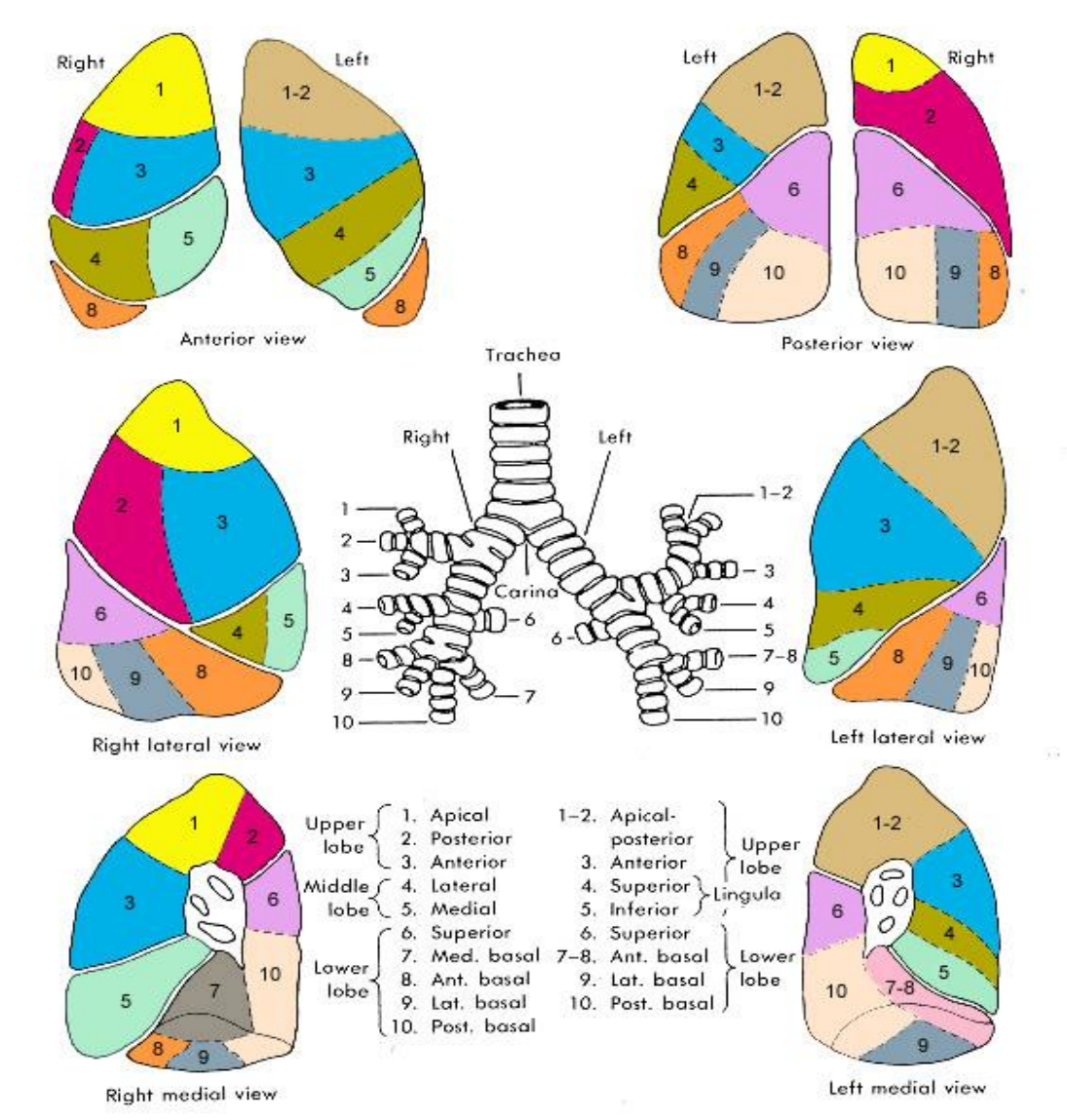

Патолошки промени на белите дробови

- Ателектаза
- Обструктивни и рестриктивни заболувања на белите дробови

  а) Обструктивни белодробни заболувања
  - астма
  - емфизем
  - хроничен бронхитис

  б) Рестриктивни белодробни заболувања
  - акутен респираторен дистрес синдром
  - идиопатска белодробна фиброза
  - саркоидоза
  - хиперсензитивен пневмонитис
  - грануломатоза

Патолошки промени на белите дробови

- Васкуларни белодробни заболувања
  - а) белодробен тромбоемболизам
  - б) белодробен инфаркт
  - в) белодробна хипертензија
  - г) васкуларна склероза
- Белодробни инфекции
  - а) Пневмонија
  - б) Туберкулоза
  - в) Габични инфекции
  - г) Белодробен апцес
- Тумори на белодробие
- Плеврални лезии
  - а) малигнен мезотелиом
  - б) плеврална ефузија и плевритис
  - в) пневмоторакс, хемоторакс и хилоторакс

Индикации за КТ на thorax

- белодробен карцином
- бенигни или малигни тумори на белите дробови
- воспаленија на белите дробови
- плеврални изливи
- ателектази
- вродени или стекнати бронхиектазии
- емфизем
- белодробна емболија
- трахеобронхомалација
- “Air trapping”
- интерстицијални заболувања
  - замена за HRCT (1-2 mm collimation)
- различни конгенитални заболувања
  - vascular ring, Scimitar Sy, pulmonary sequestration

Tu pulmonum

Туморите на белите дробови
- *примарни* (90%) и *метастатски (10%)*

Постојат повеќе класификации на белодробни тумори, но најсеопфатна е хистолошката класи-фикација на Franklin од 1999 год.

Tu pulmonum

1	Епителни тумори
1.1	*Бенигни тумори*
1.1.1	Папилом
1.1.2	Аденом
1.2	*Прединванзивни лезии*
1.2.1	Сквамозна дисплазија/carcinoma in situ
1.2.2	Атипична аденоматозна хиперплазија
1.2.3	Дифузна идиопатска пулмонална ендокрина клеточна хиперплазија
1.3	*Инвазивни малигни*
1.3.1	Сквамозен карцином
1.3.2	Ситноклеточен карцином
1.3.3	Аденокарцином
1.3.4	Крупноклеточен карцином
1.3.5	Аденосквамозен карцином
1.3.6	Карциноми со плеоморфни, саркоматоидни или саркоматозни елементи
1.3.7	Карциноид тумор
1.3.8	Карцином од саливарен тип
1.3.9	Некласифицирани карциноми

Tu pulmonum

2	Мекоткивни тумори
2.1	*Локализиран фиброзен тумор*
2.2	*Епителоиден хемангиоендотелиом*
2.3	*Плевропулмонален бластом*
2.4	*Хондром*
2.5	*Калцифициран фиброзен псевдотумор на плевра*
2.6	*Конгенитален перибронхијален миофибробластен тумор*
2.7	*Дифузна пулмонална лимфангиоматоза*
2.8	*Дезмопластичен ситноклеточен тумор*
2.9	*Други*
3	Мезотелни тумори
3.1	*Бенигни*
3.1.1	Аденоматоиден тумор
3.2	*Малигни*
3.2.1	Епителоиден мезотелиом
3.2.2	Саркоматоиден мезотелиом
3.2.3	Бифазен мезотелиом
3.2.4	Други

Tu pulmonum

4	Мешани тумори
4.1	*Хамартом*
4.2	*Склерозирачки хемангиом*
4.3	*Јасноклеточен тумор*
4.4	*Црвоидни неоплазми*
4.5	*Тимом*
4.6	*Меланом*
4.7	*Други*

Ca pulmonum l.sin.

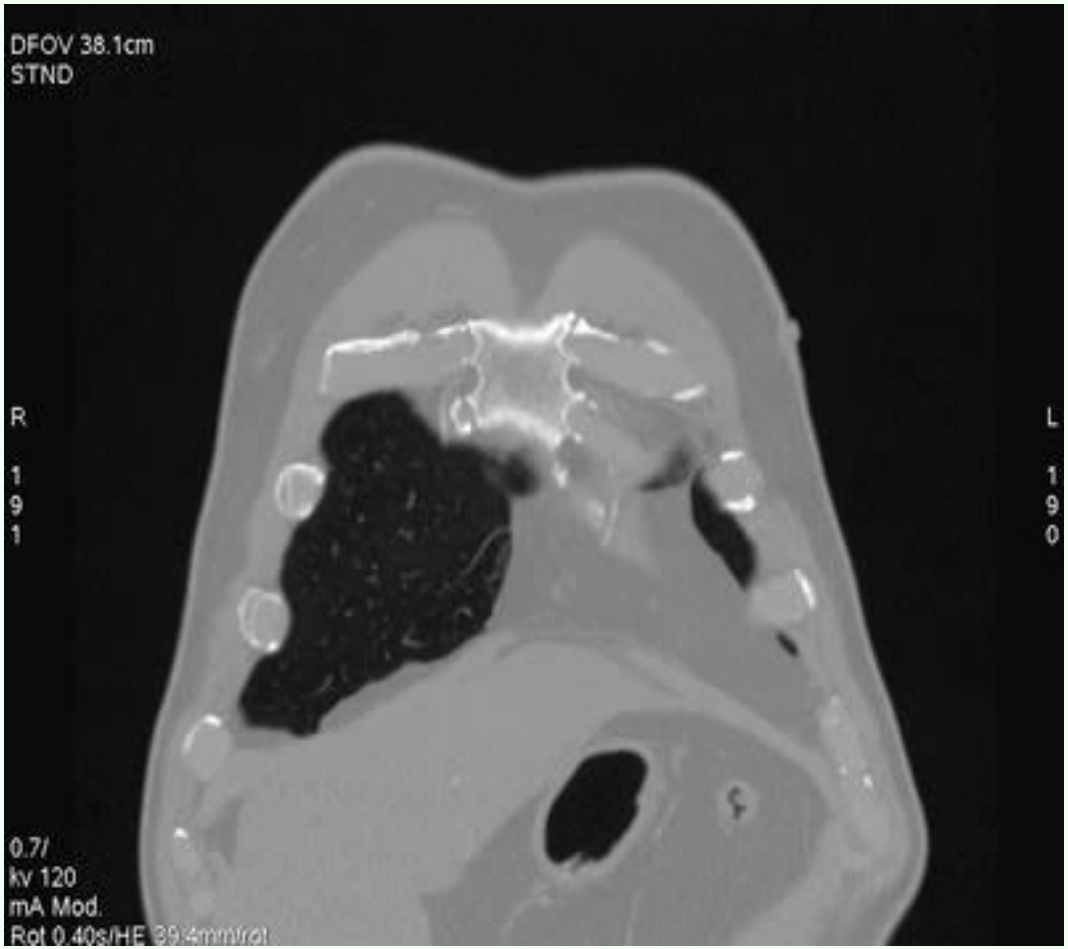

Ca bronchus princip. l.sin. + atelectasis pulm. sin. + effusio pleurae

Ca pulmonum l.sin.
+ MS gl. suprarenalis bill.

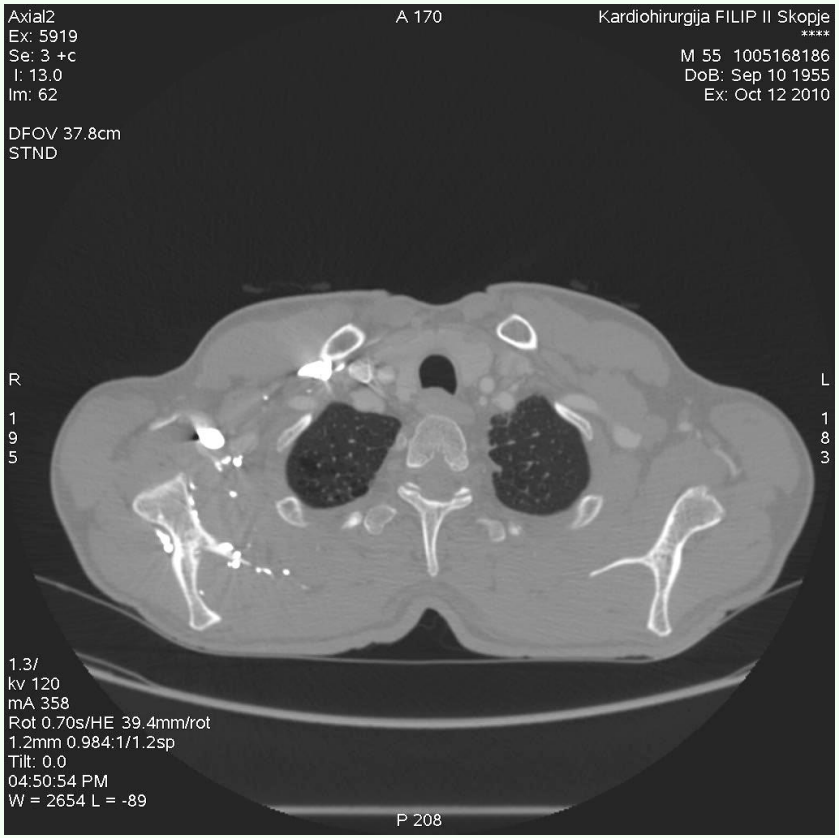

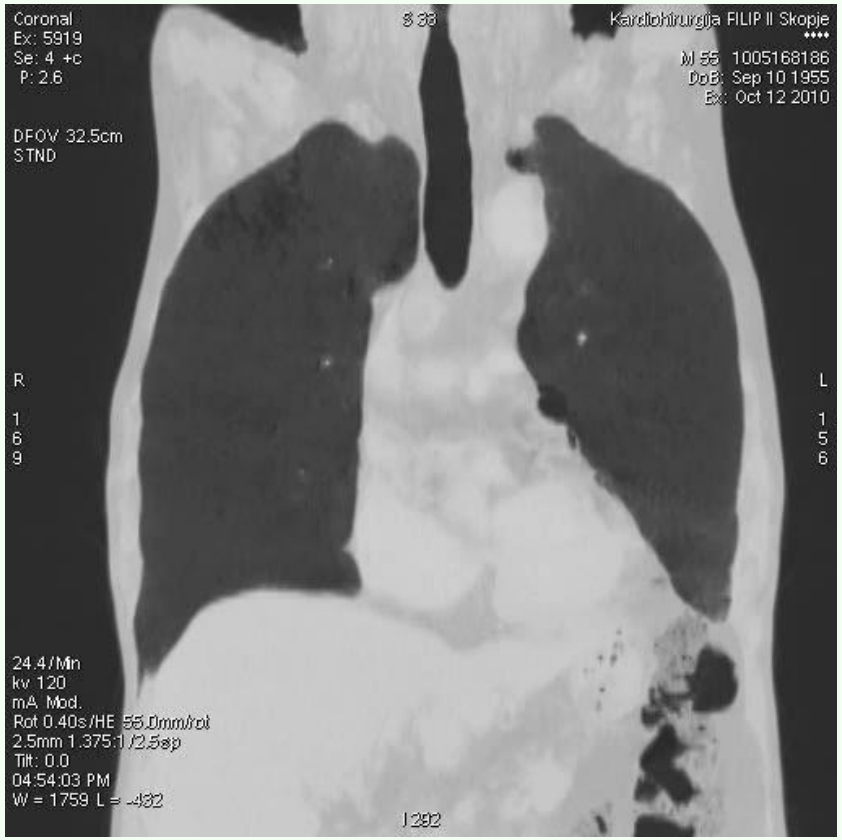

Pneumonia

- акутно воспаление на белодробниот паренхим предизвикано од бројни разновидни микроорганизми

- лобарна, лобуларна (сегментна), бронхопневмонија, интерстициелна

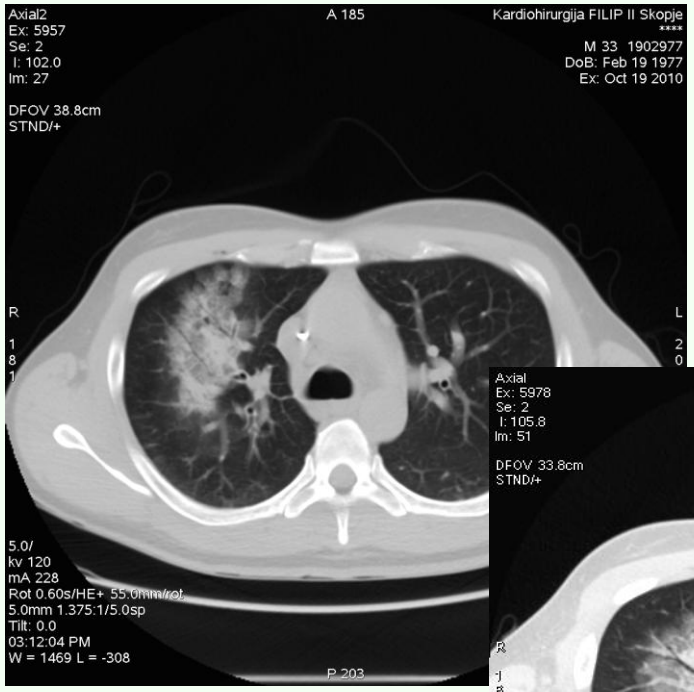

Abscessus pulmonuim l.sin.

- локализирана супуративна (гнојна) некроза во пулмоналниот паренхим, која резултира со формирање на една или повеќе шуплини.

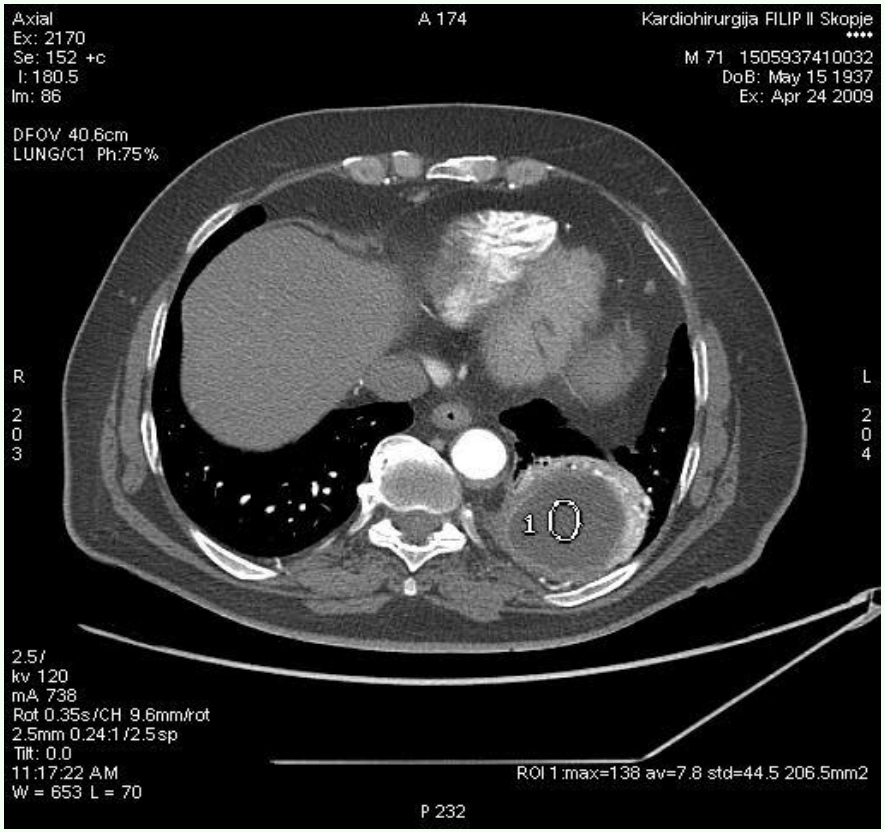

Билатерален плеврален излив со компресивна ателектаза

Ателектаза или колапс представува губење на белодробниот волумен (воздушноста на белите дробови)

- ресорпциона ателектаза,
- компресивна ателектаза,
- микроателектаза
- тракциона ателектаза
- тркалезна (round) ателектаза

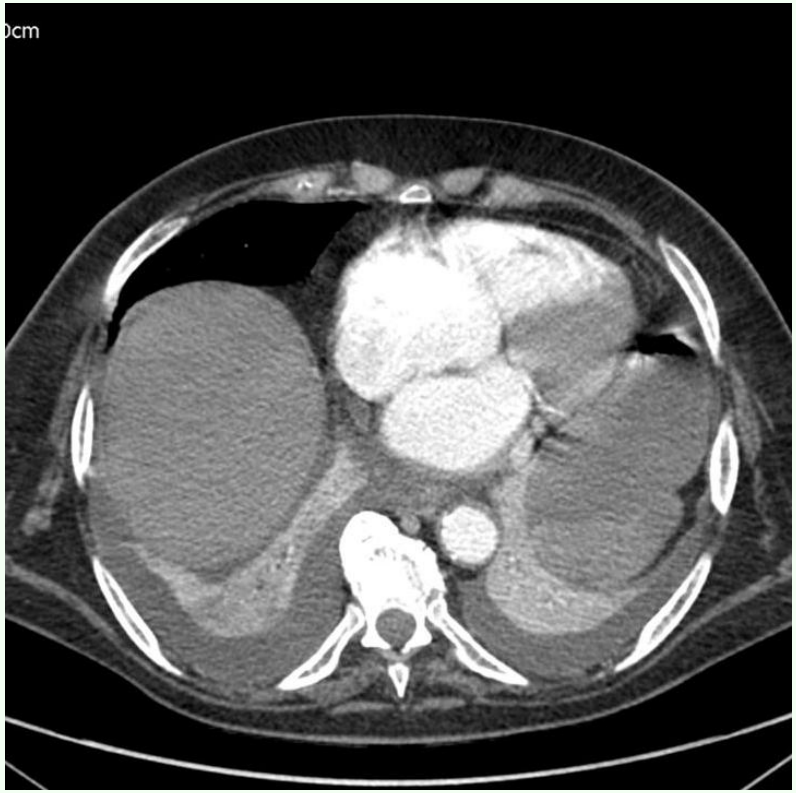

Pneumothorax

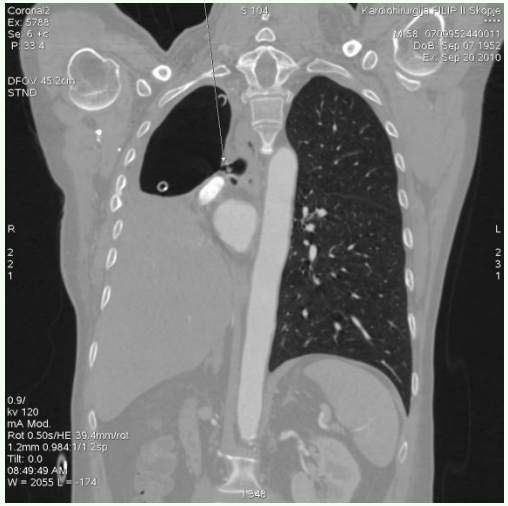

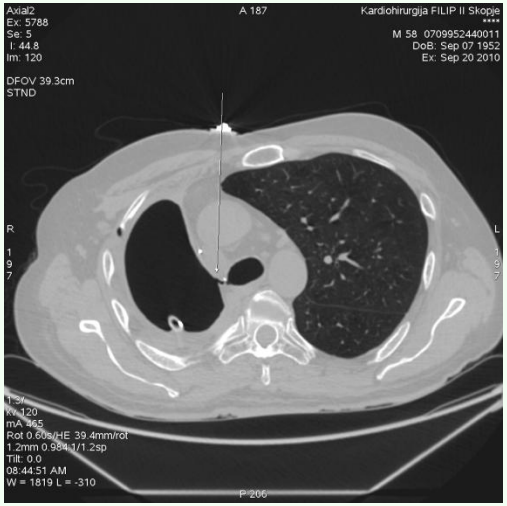

Бронхоплеврална фистула

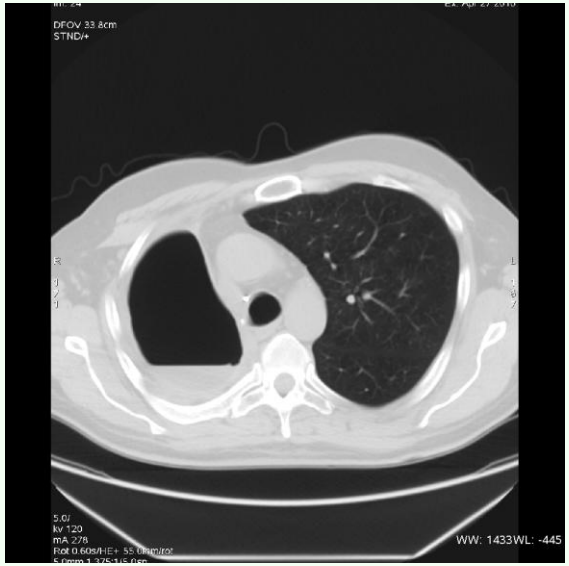

Ликвидопневмоторакс

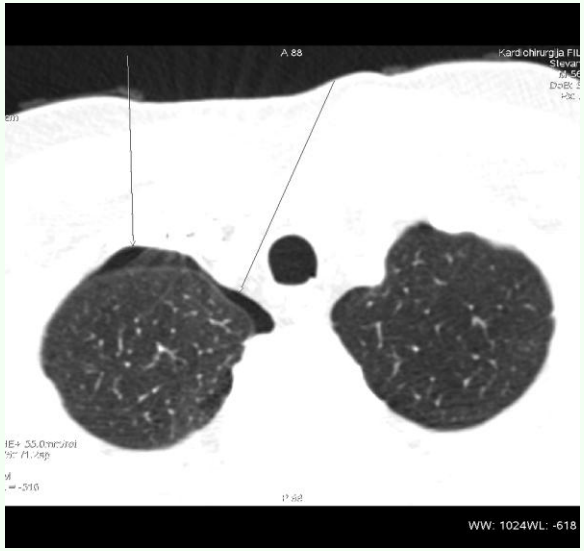

Парцијален пневмоторакс

Sarcoidosis pulmonum

- воспаление на белодробието со непозната етиологија (грануломи)
- три клинички стадиуми

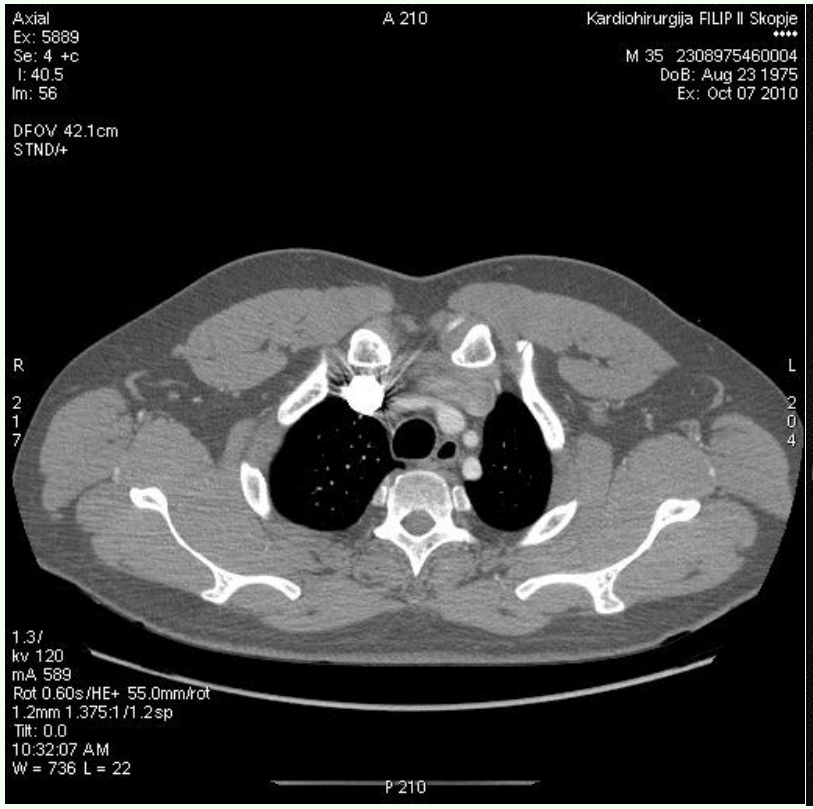

Stenosis tracheae

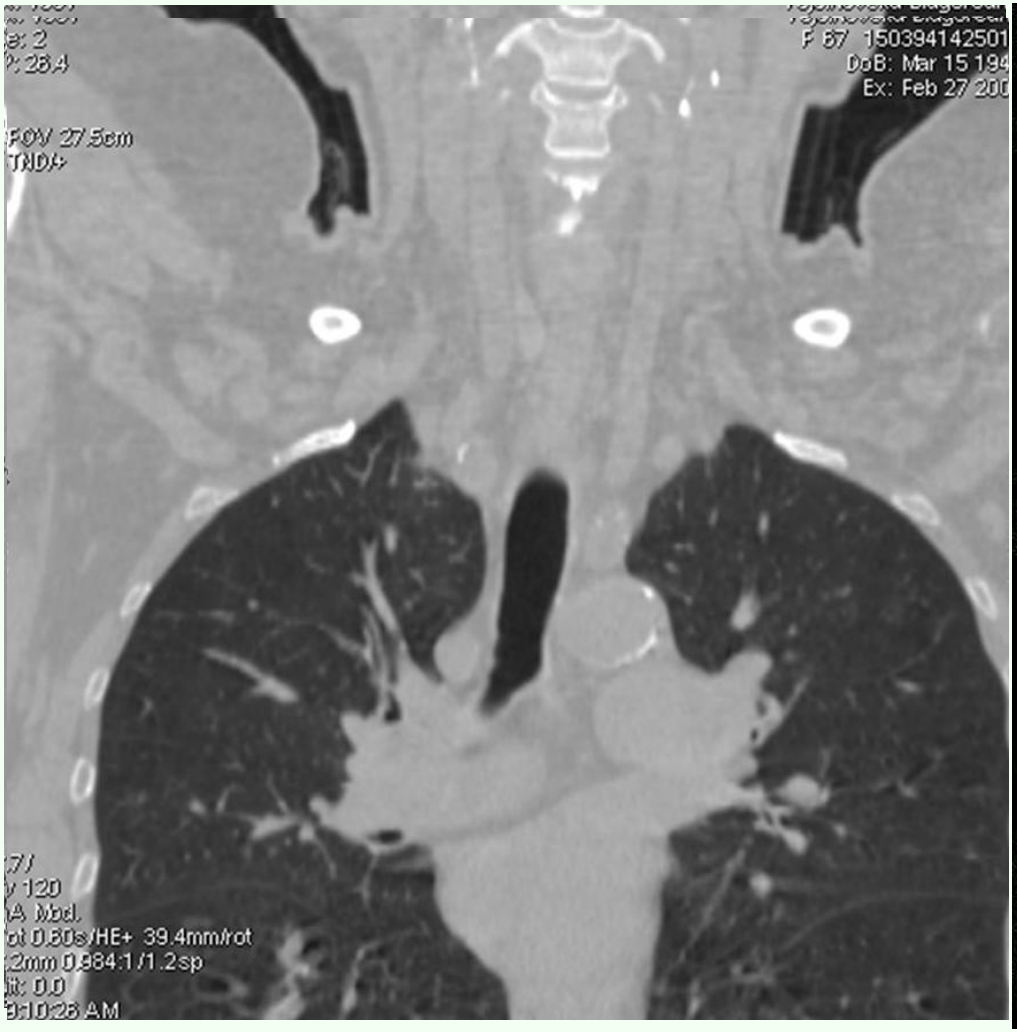

Bronchiectasiae lobi med. pulm.l.dex.

- иреверзибилна деформација на ѕидовите на воздушните патишта (бронхи)

Емфизем

- перманентна абнормална дистензија на воздушните простори дистално од терминалните бронхиоли со деструкција на алвеоларните септи

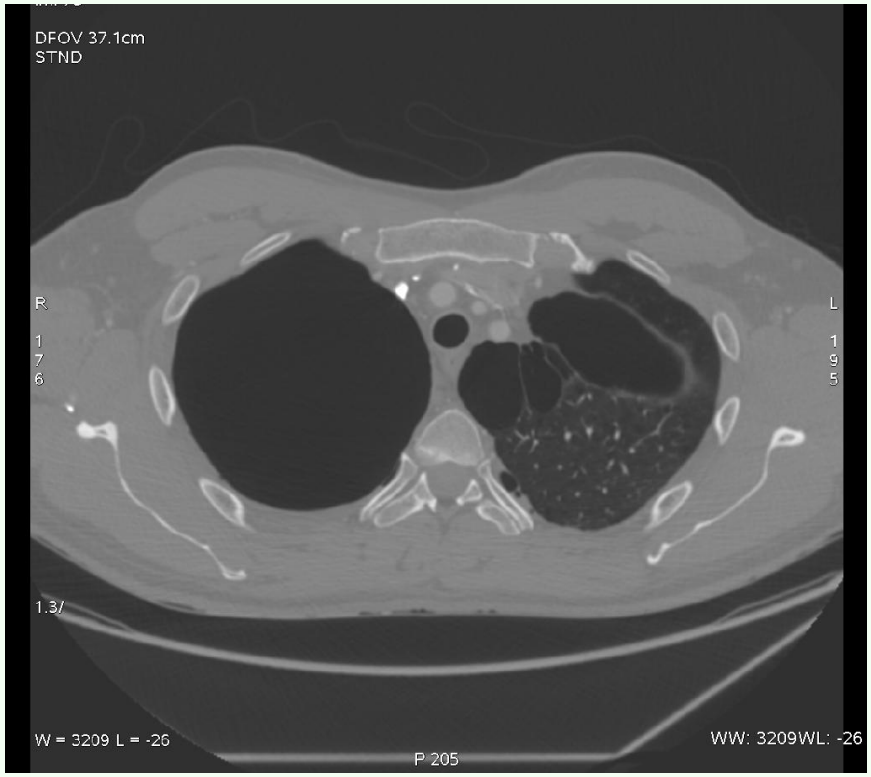

Echinoccocosis

- представува инфекција со ларвите на Echinococcus granulosus кои можат да предизвикаат цисти воглавно во црниот дроб но може и во белодробието

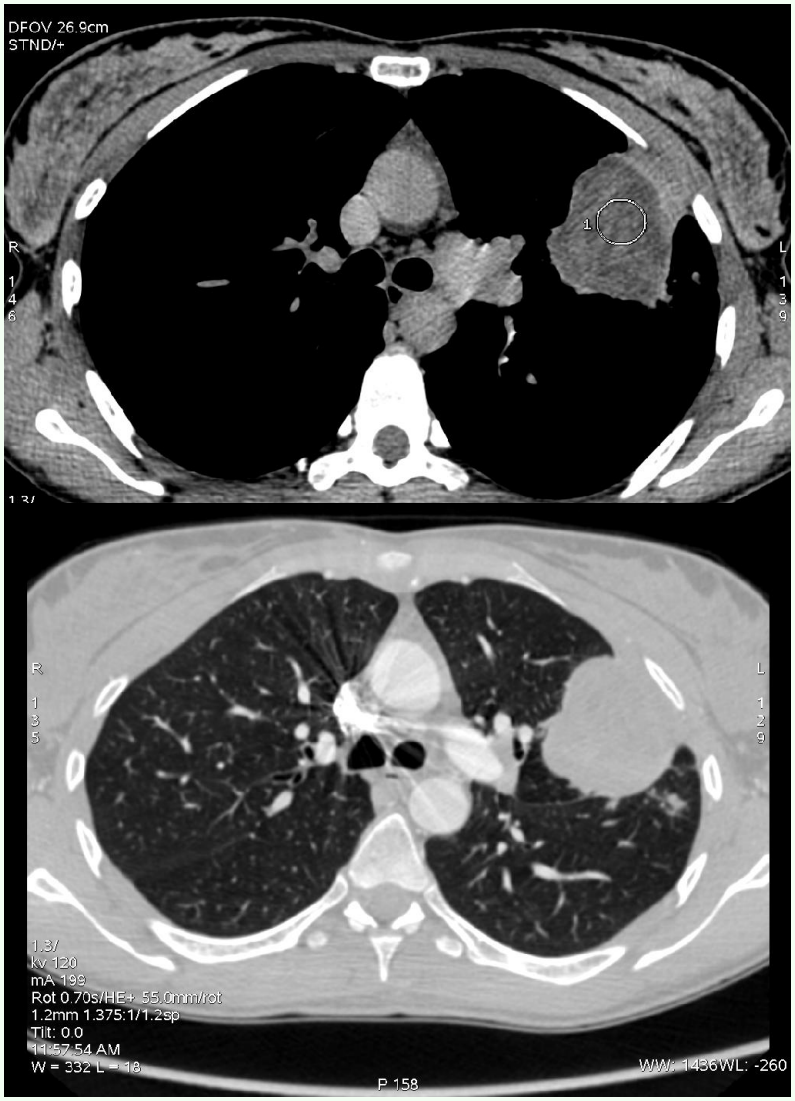

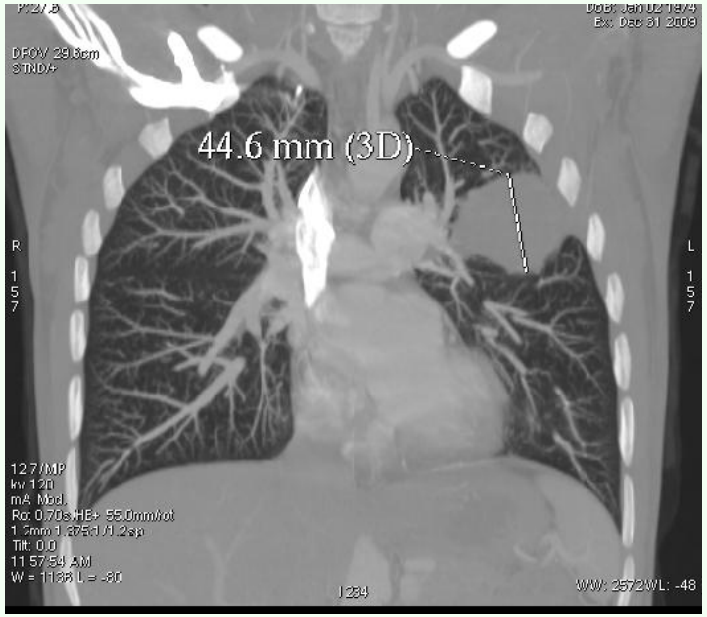

TBC pulmonum

представува инфекција со Mycobacterium tuberculosis

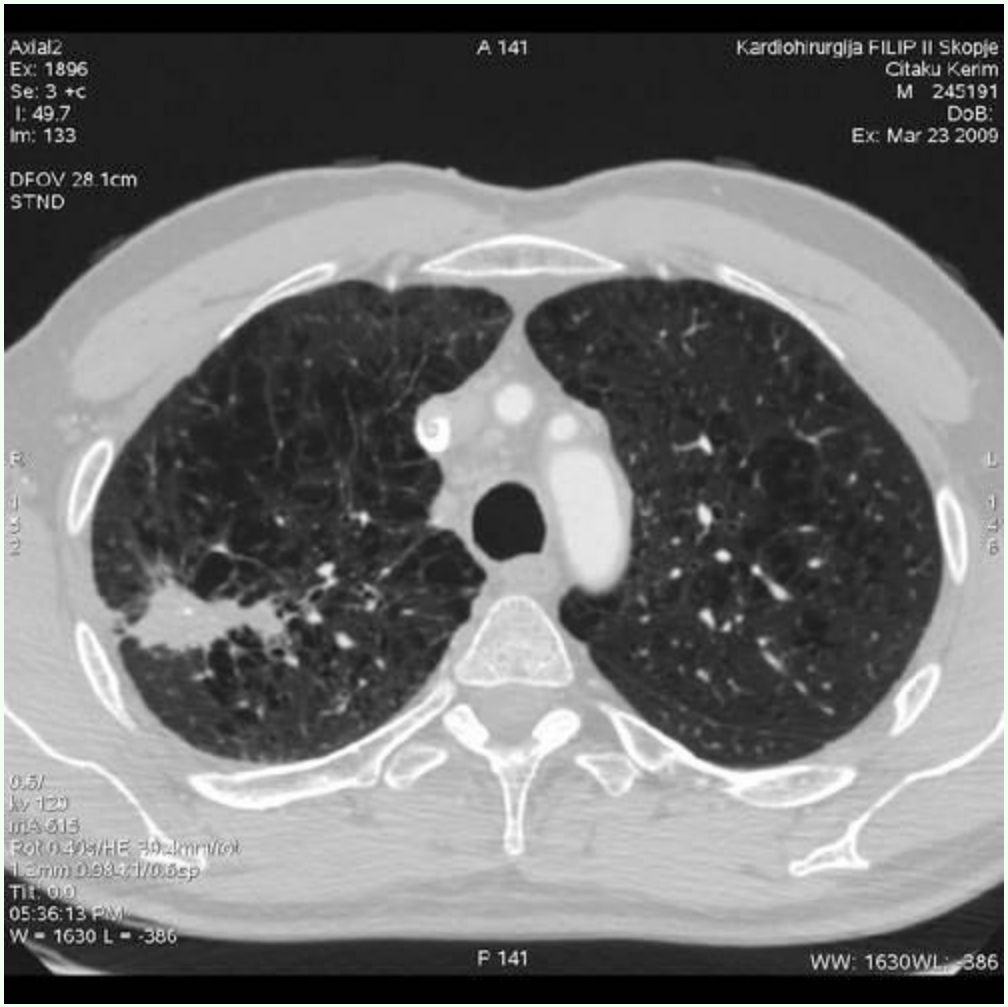

MS pulmonum

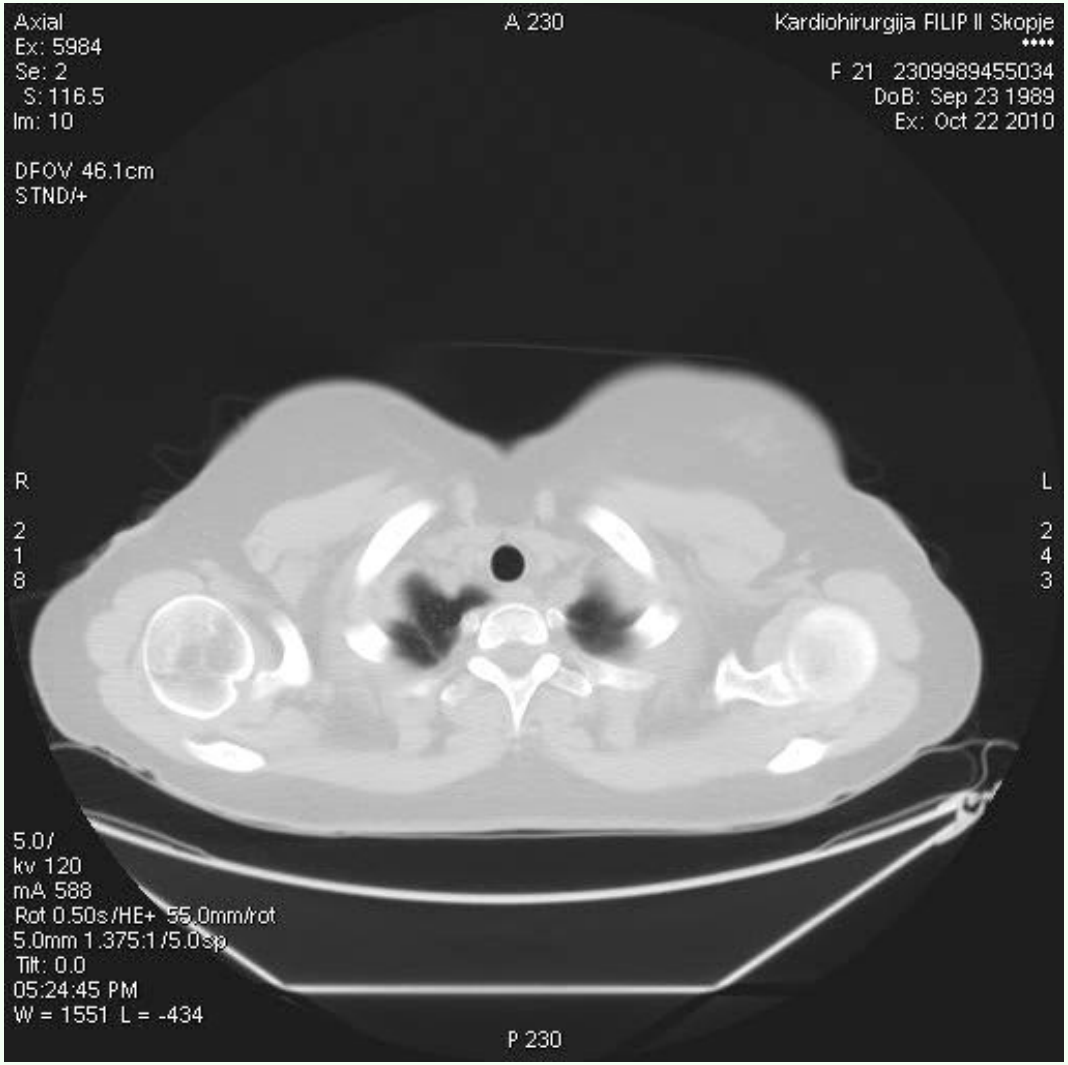
Axial
Ex: 5984
Se: 2
S: 116.5
Im: 10
DFOV 46.1cm
STND/+
A 230
Kardiohirurgija FILIP II Skopje
F 21 2309989455034
DoB: Sep 23 1989
Ex: Oct 22 2010
R
L
2
1
8
2
4
3
5.0/
kv 120
mA 588
Rot 0.50s/HE+ 55.0mm/rot
5.0mm 1.375:1/5.0sp
Tilt: 0.0
05:24:45 PM
W = 1551 L = -434
P 230

3D3
S 69
DFOV 42.7cm
RaySum No cut
R
L
W = 1645 L = 483
I 358

LUNG VCAR

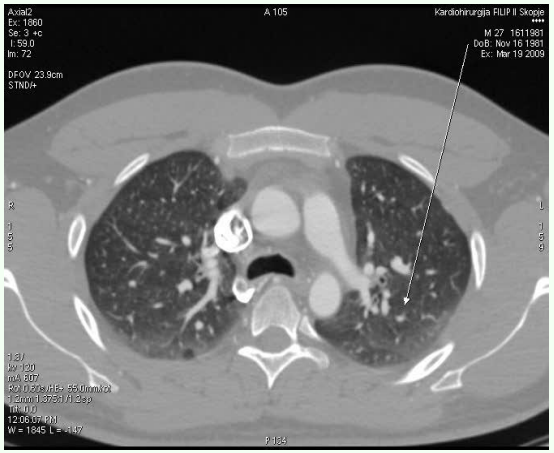
Axial2
A 105
Kardiohirurgija FILIP II Skopje
M 27 1611981
DoB: Nov 16 1981
Ex: Mar 19 2009
DFOV 23.9cm
STND/+

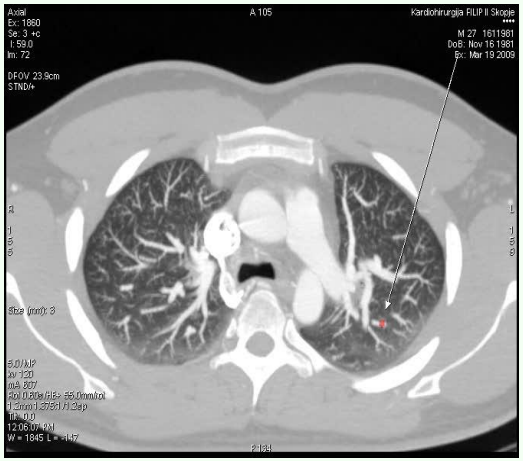
Axial
A 105
Kardiohirurgija FILIP II Skopje
M 27 1611981
DoB: Nov 16 1981
Ex: Mar 19 2009
DFOV 23.9cm
STND/+

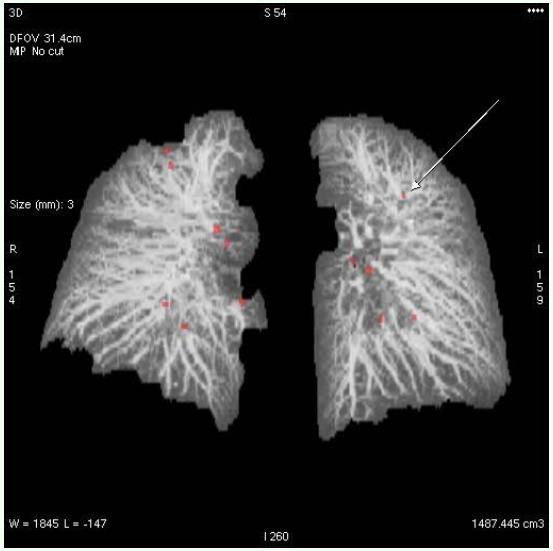
3D
S 54
DFOV 31.4cm
MP No cut
Size (mm): 3
R
L
W = 1845 L = -147
1487.445 cm3
I 260

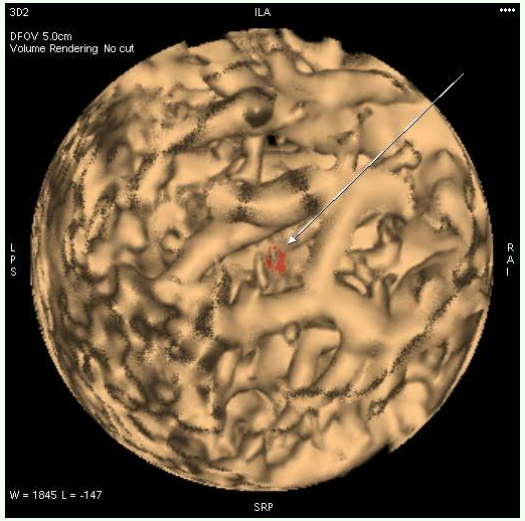
3D2
ILA
DFOV 5.0cm
Volume Rendering No cut
W = 1845 L = -147
SRP

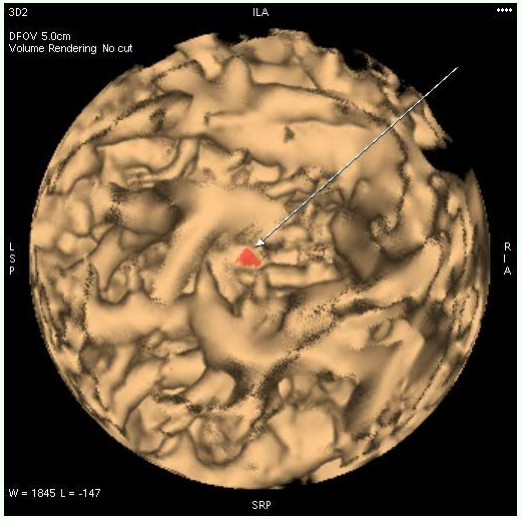
3D2
ILA
DFOV 5.0cm
Volume Rendering No cut
W = 1845 L = -147
SRP

Nodular lesion

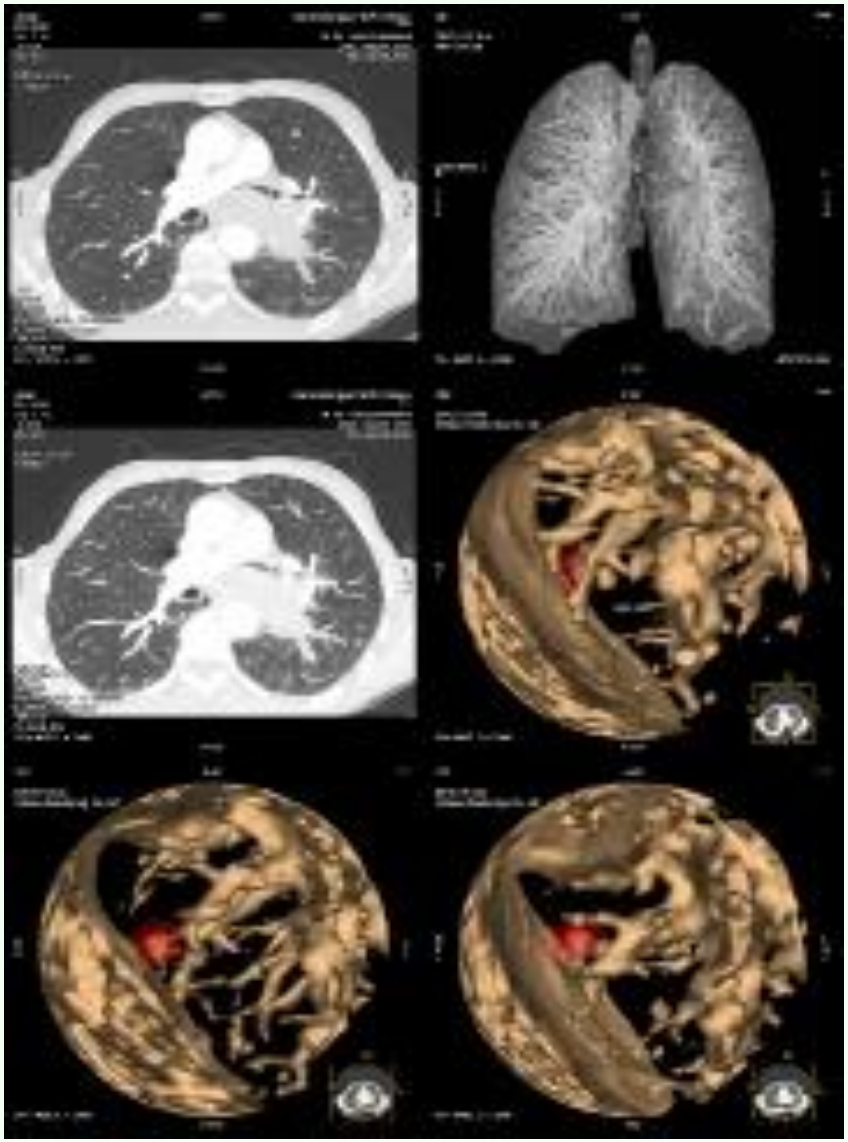

False nodular lesion

Заболувања на белодробниот васкуларен систем

Белодробна емболија

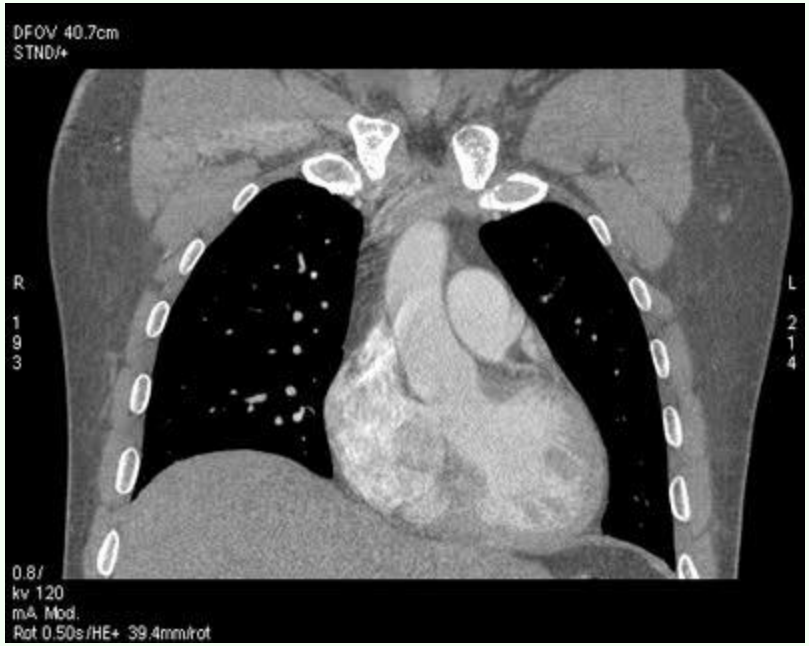

Thrombosis VCI + thromboembolia pulmonum

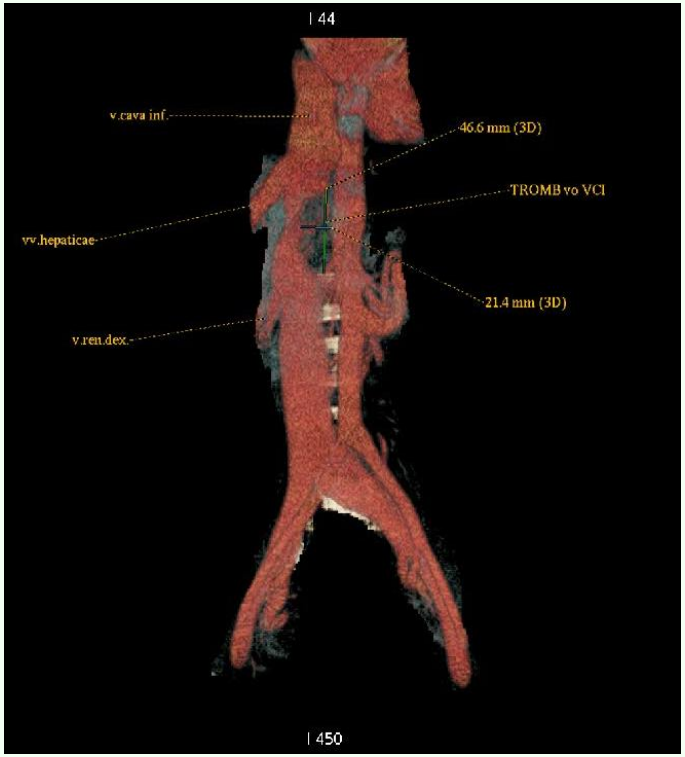

Scimitar Syndrom

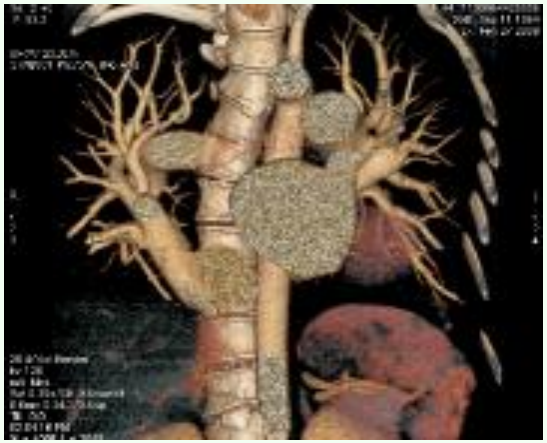

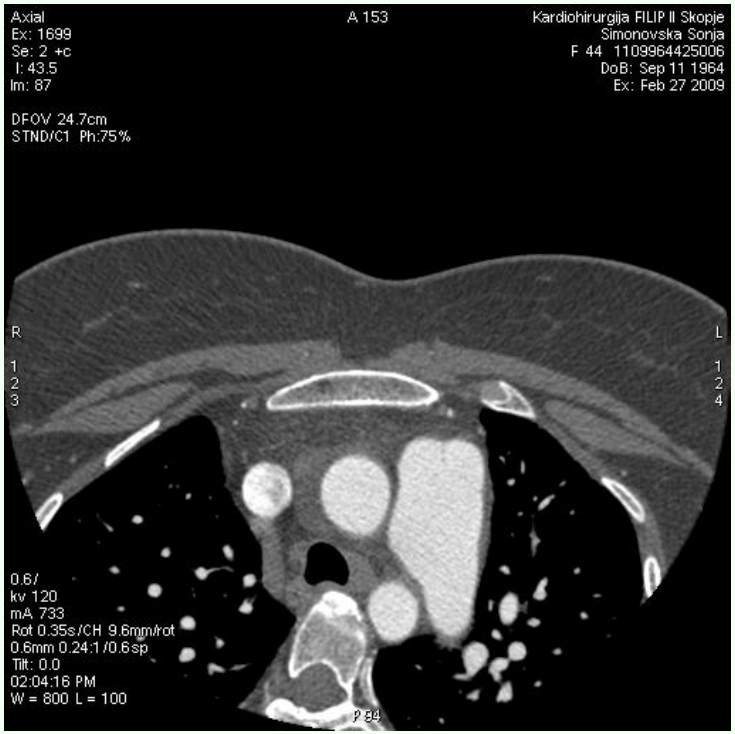

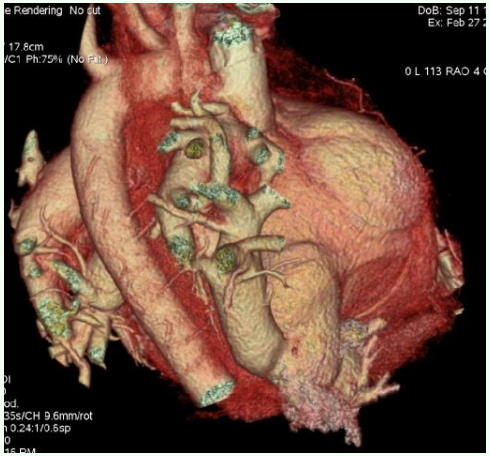

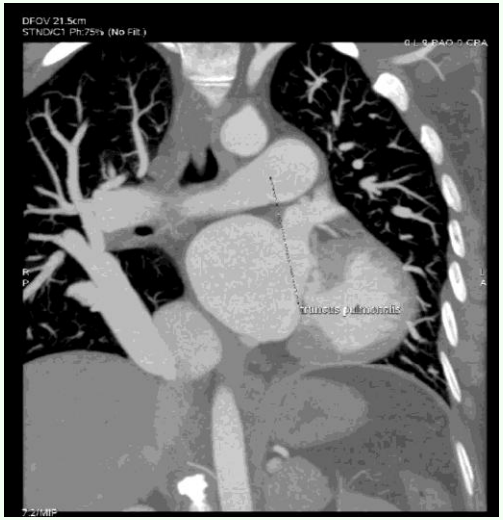

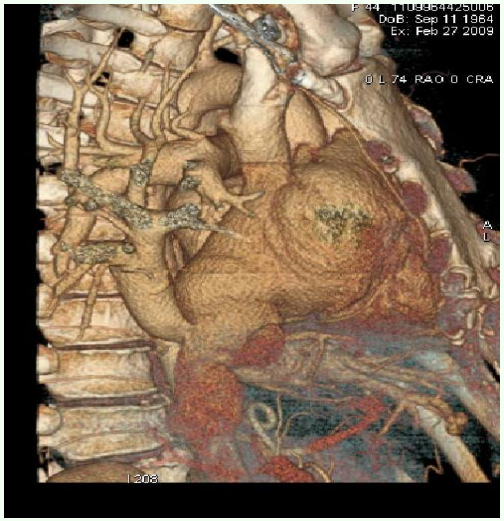

Pentalogia Fallot

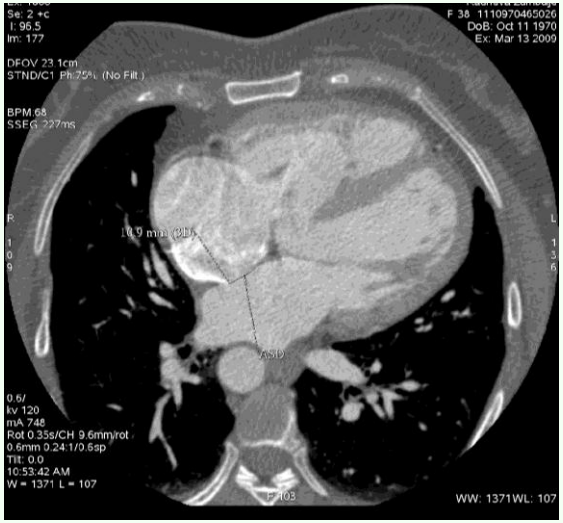

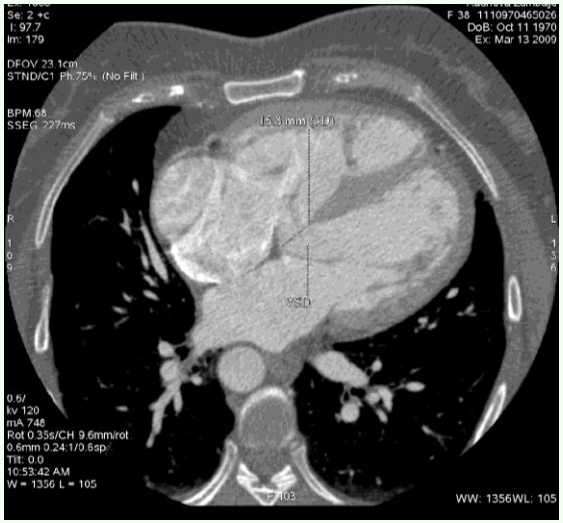

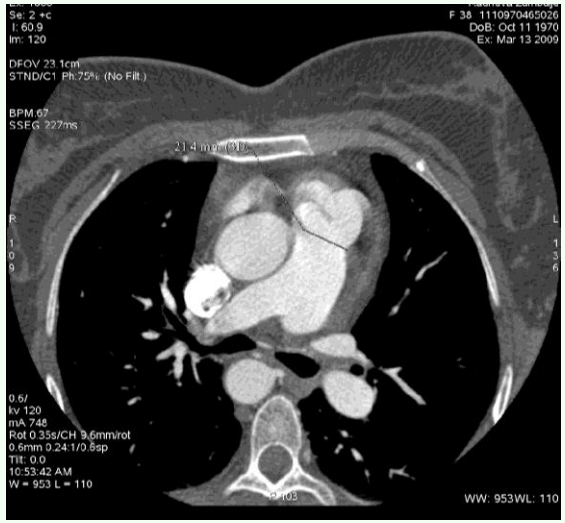

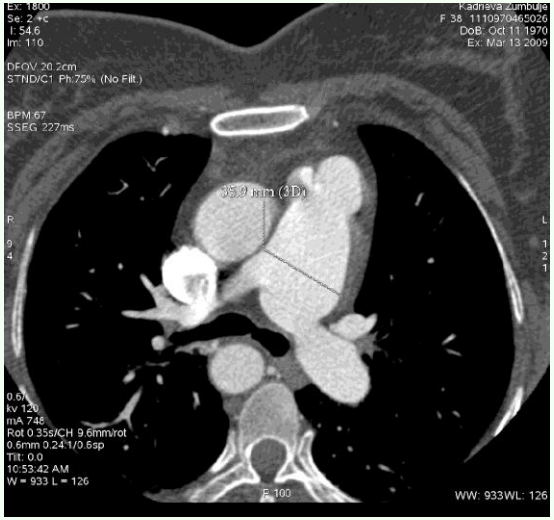

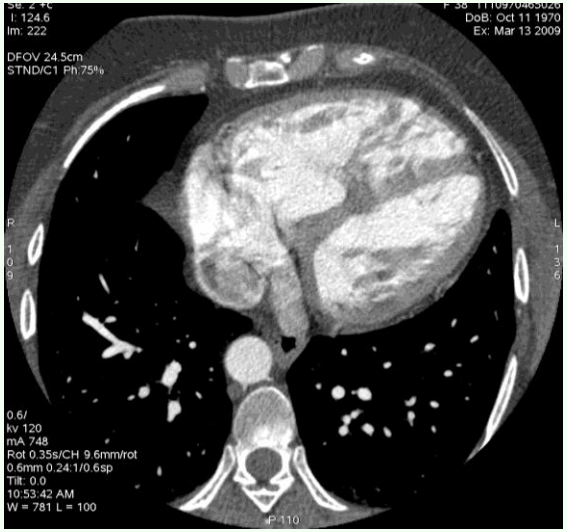

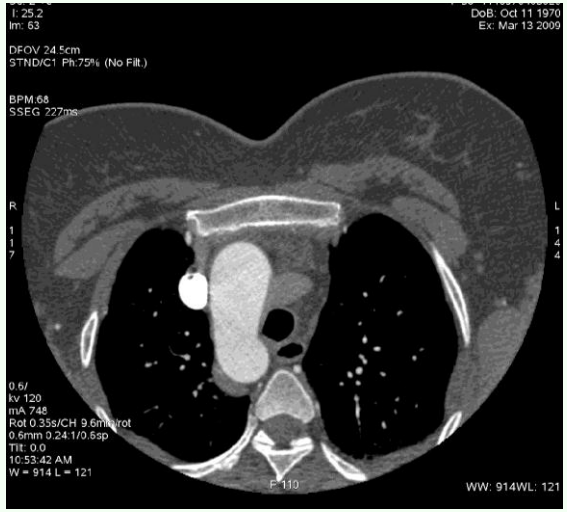

Вродени аномалии

a.lusoria (аберантна лева потклучна артерија)

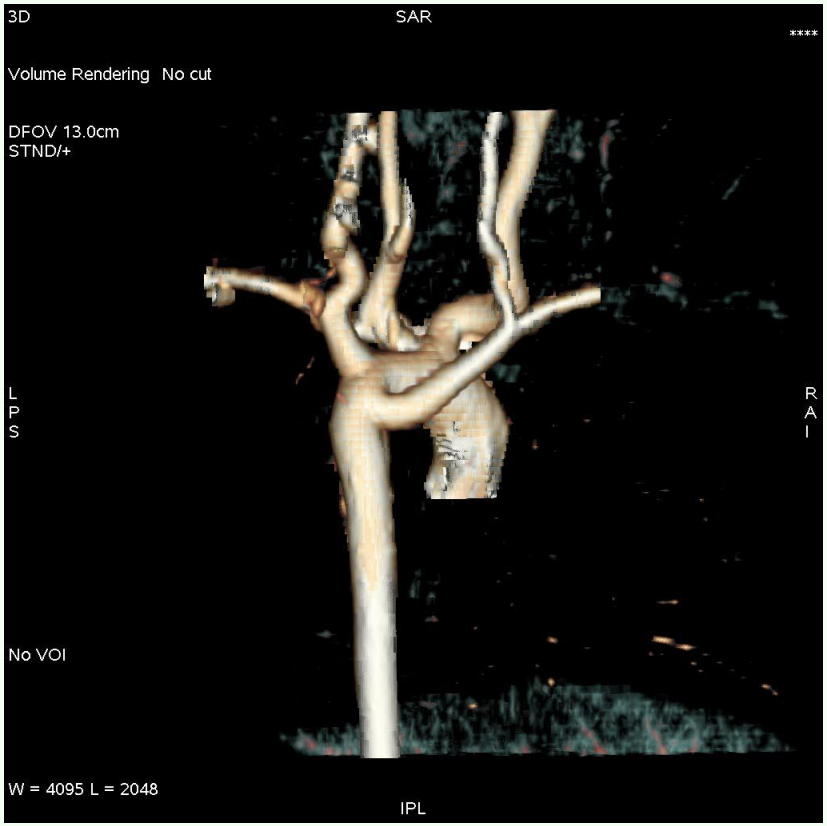

- Coarctatio aortae

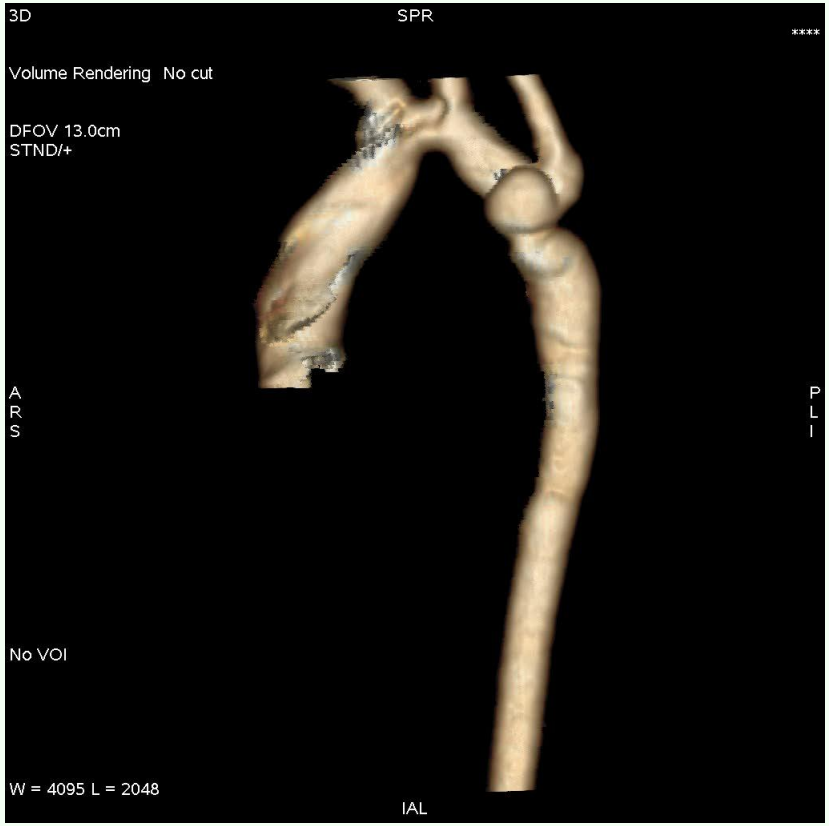

SVC Syndrom

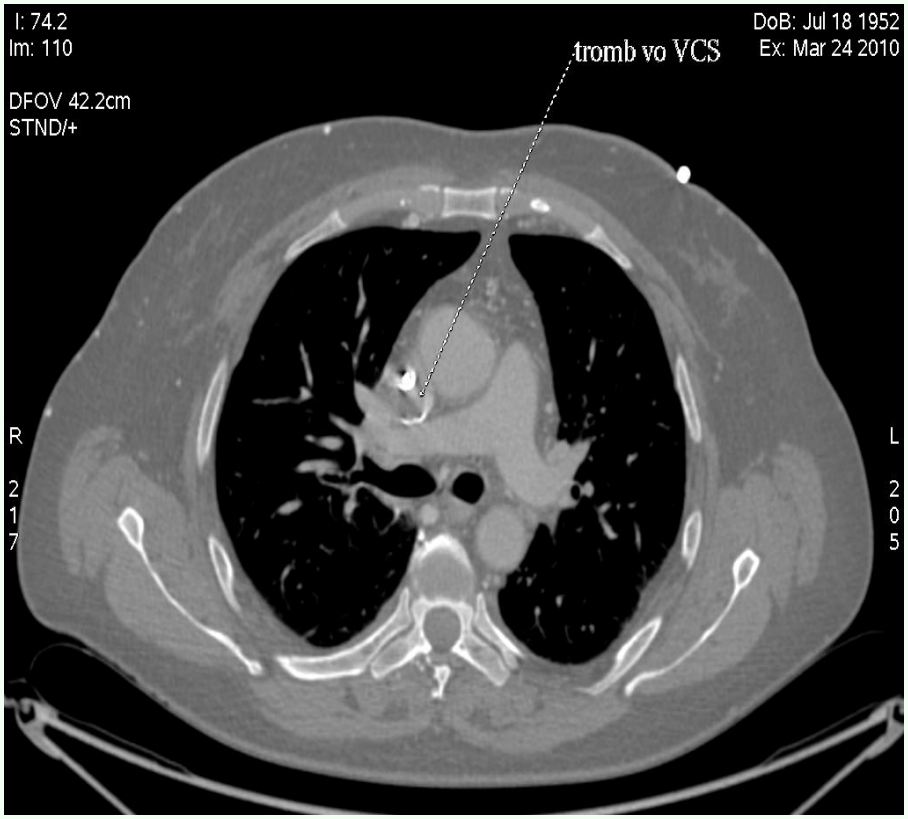
I: 74.2
Im: 110
DFOV 42.2cm
STND/+
DoB: Jul 18 1952
Ex: Mar 24 2010
tromb vo VCS
R
2
1
7
L
2
0
5

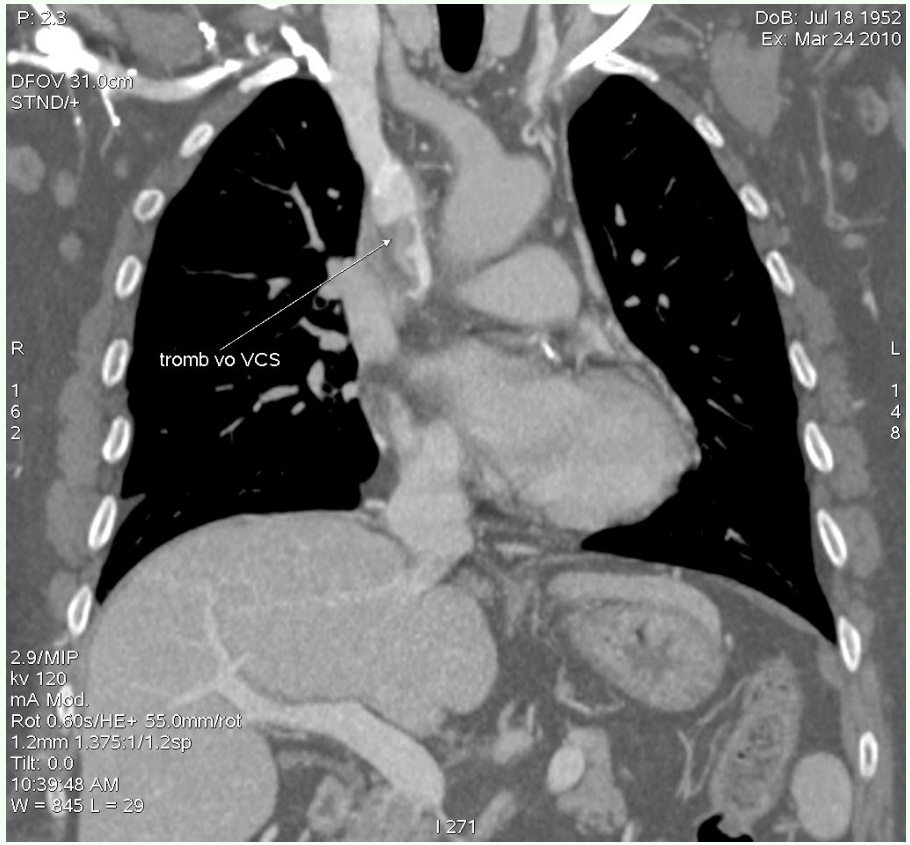
P: 2.3
DFOV 31.0cm
STND/+
DoB: Jul 18 1952
Ex: Mar 24 2010
tromb vo VCS
R
1
6
2
L
1
4
8
2.9/MIP
kv 120
mA Mod.
Rot 0.60s/HE+ 55.0mm/rot
1.2mm 1.375:1/1.2sp
Tilt: 0.0
10:39:48 AM
W = 845 L = 29
I 271

Торакоабдоминална аневризма

TAA (thoracic aortic aneurism)

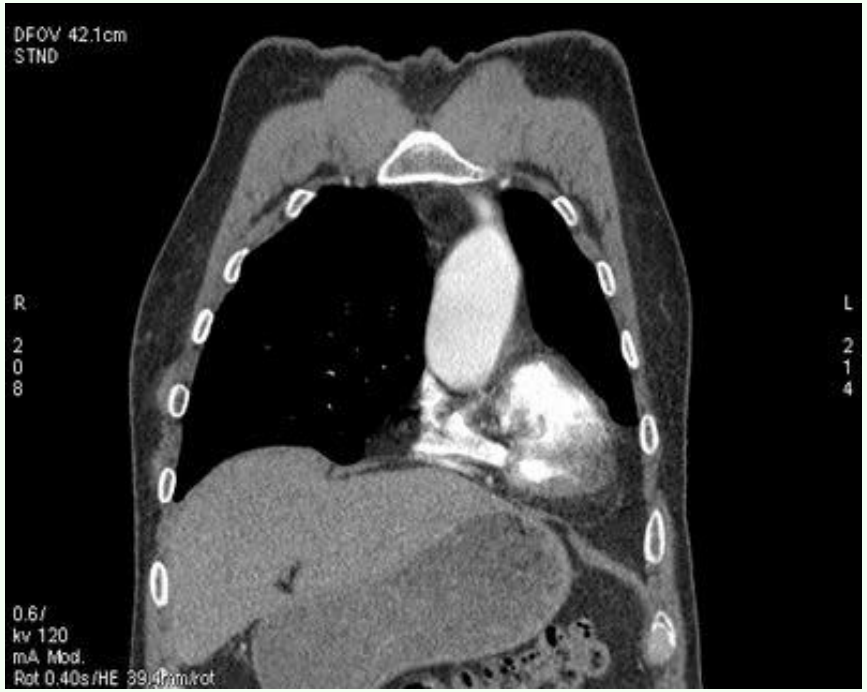

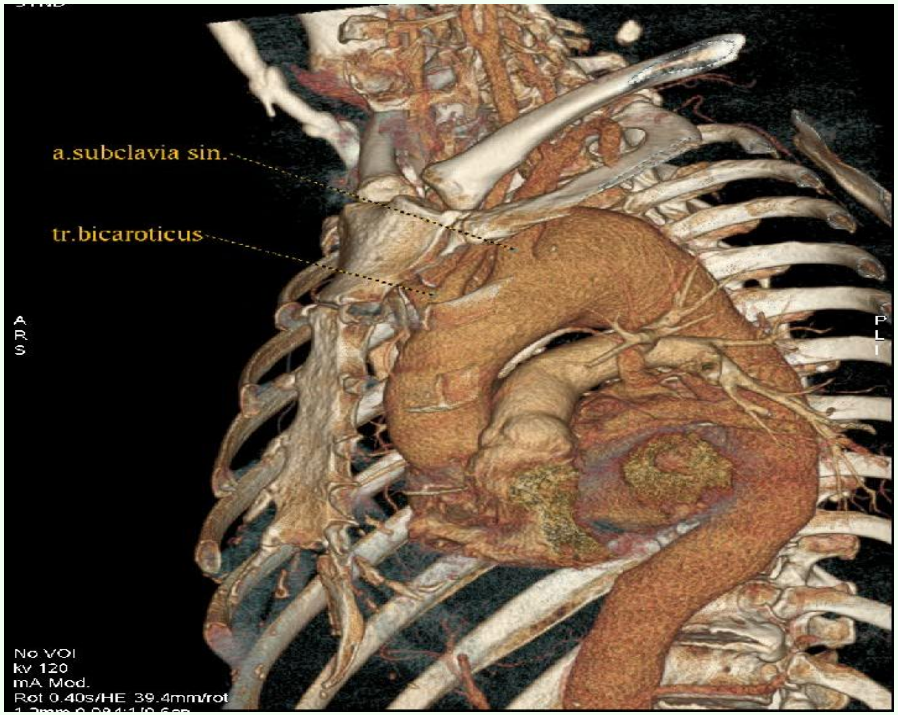

- aortic ascendens aneurysm

Pre-

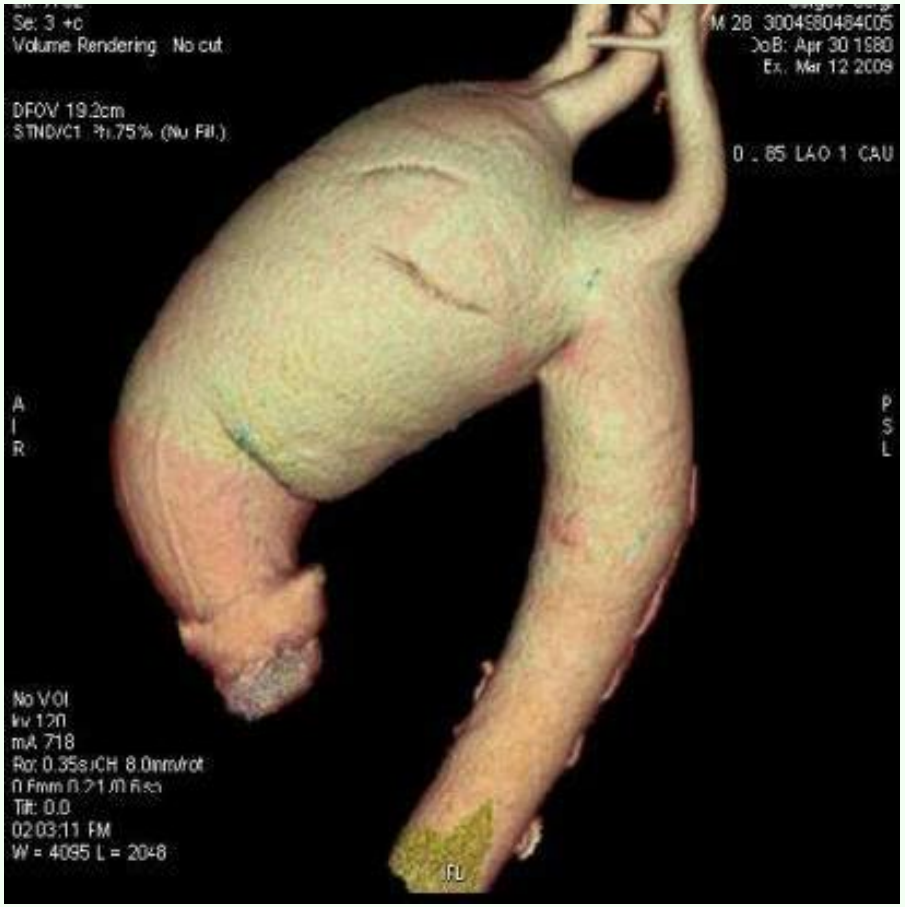

Post-

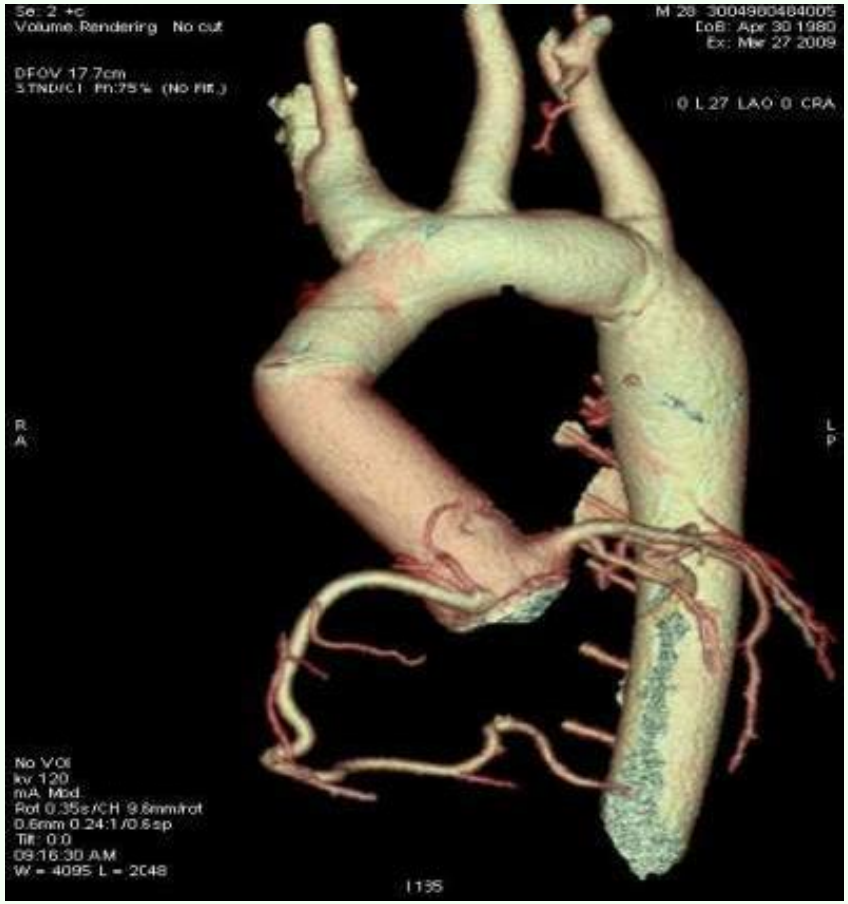

Дисекција Stanford A

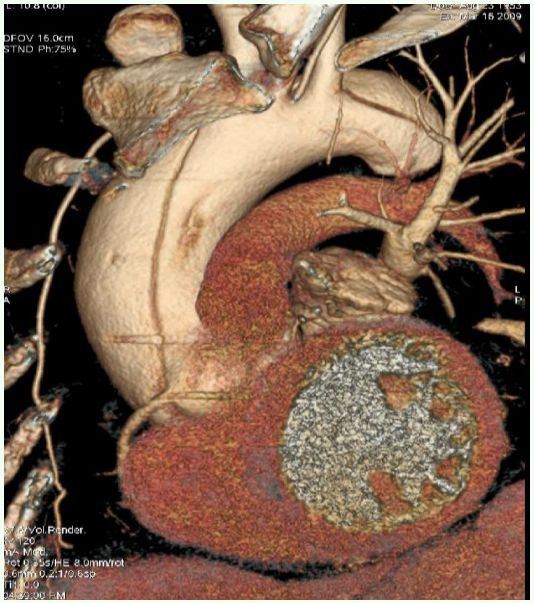

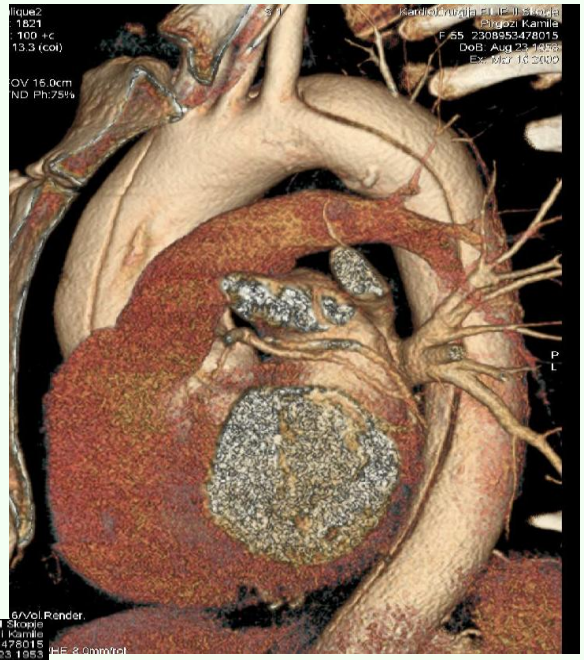

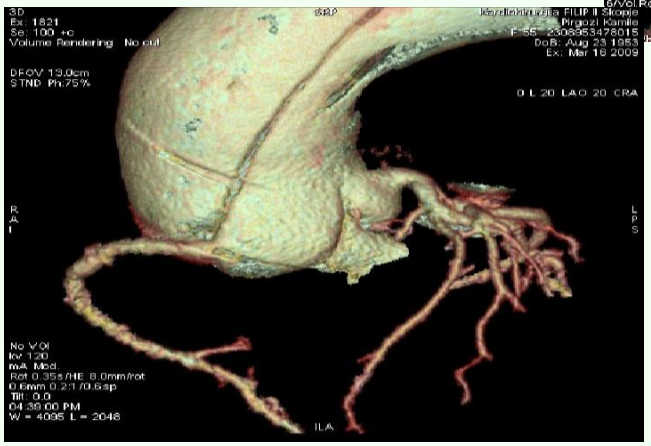

NAVIGATOR – ендоваскуларен виртуелен приказ

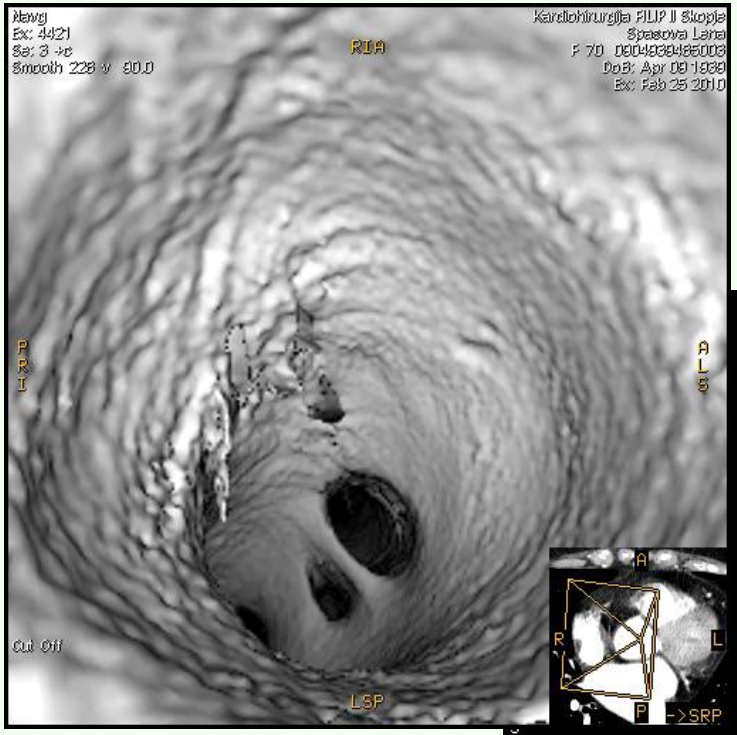

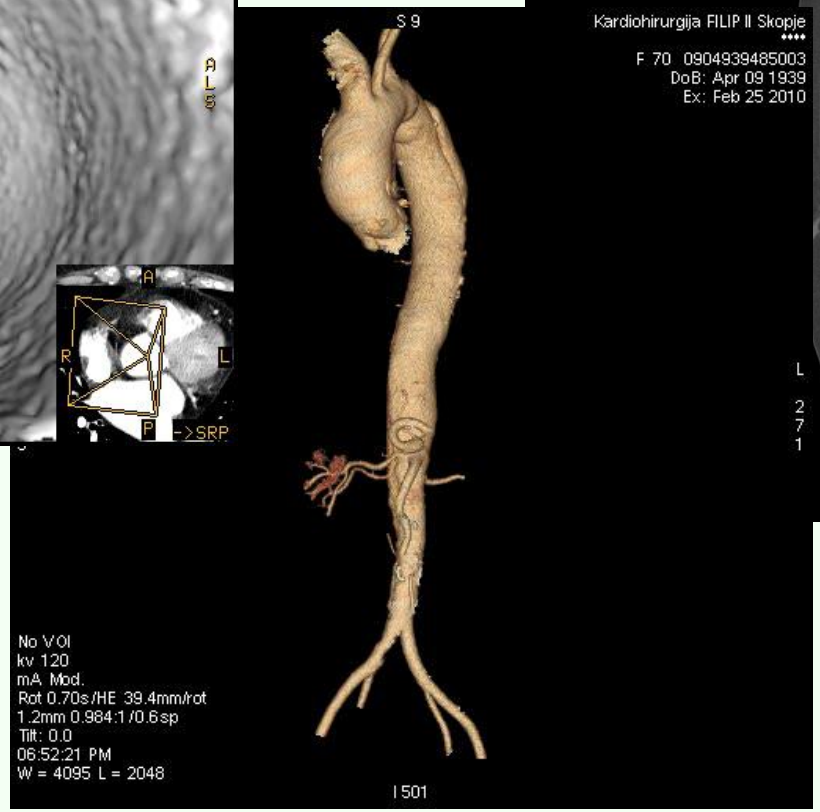

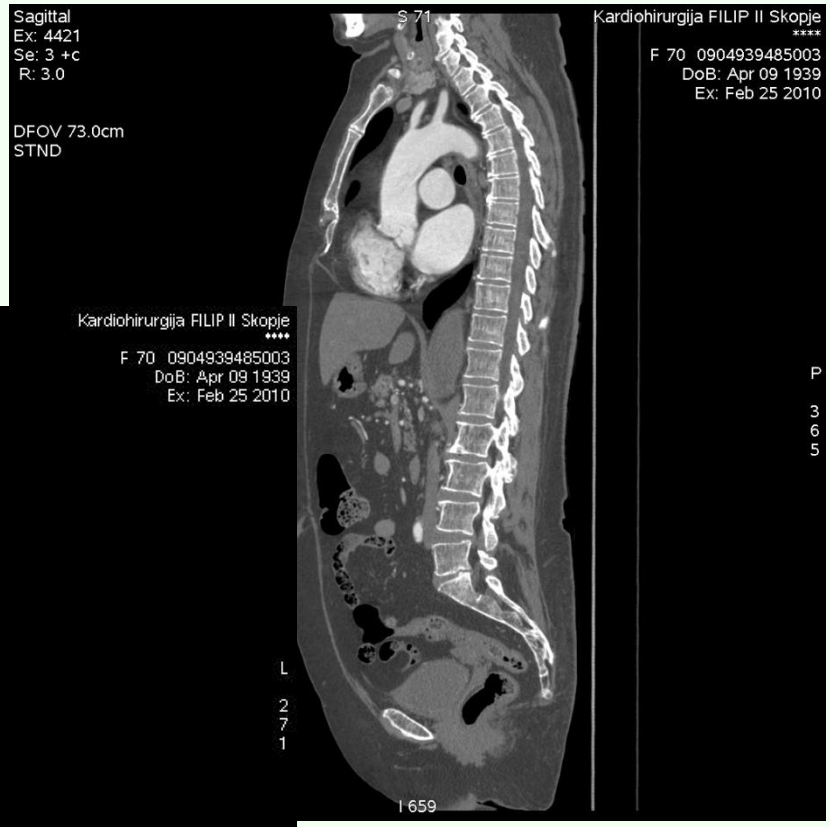

Дисекција Станфорд Б

Виртуелна бронхоскопија

- Компјутерски генерирана 3Д КТ постпроцесинг техника која продуцира слики на трахеобронхијалното стебло со висока резолуција
- Опишана пред 10-тина год., веќе добива клиничко значење што се должи на големиот напредок на компјутерскиот хардвер и софтвер

Трахеобронхијално стебло

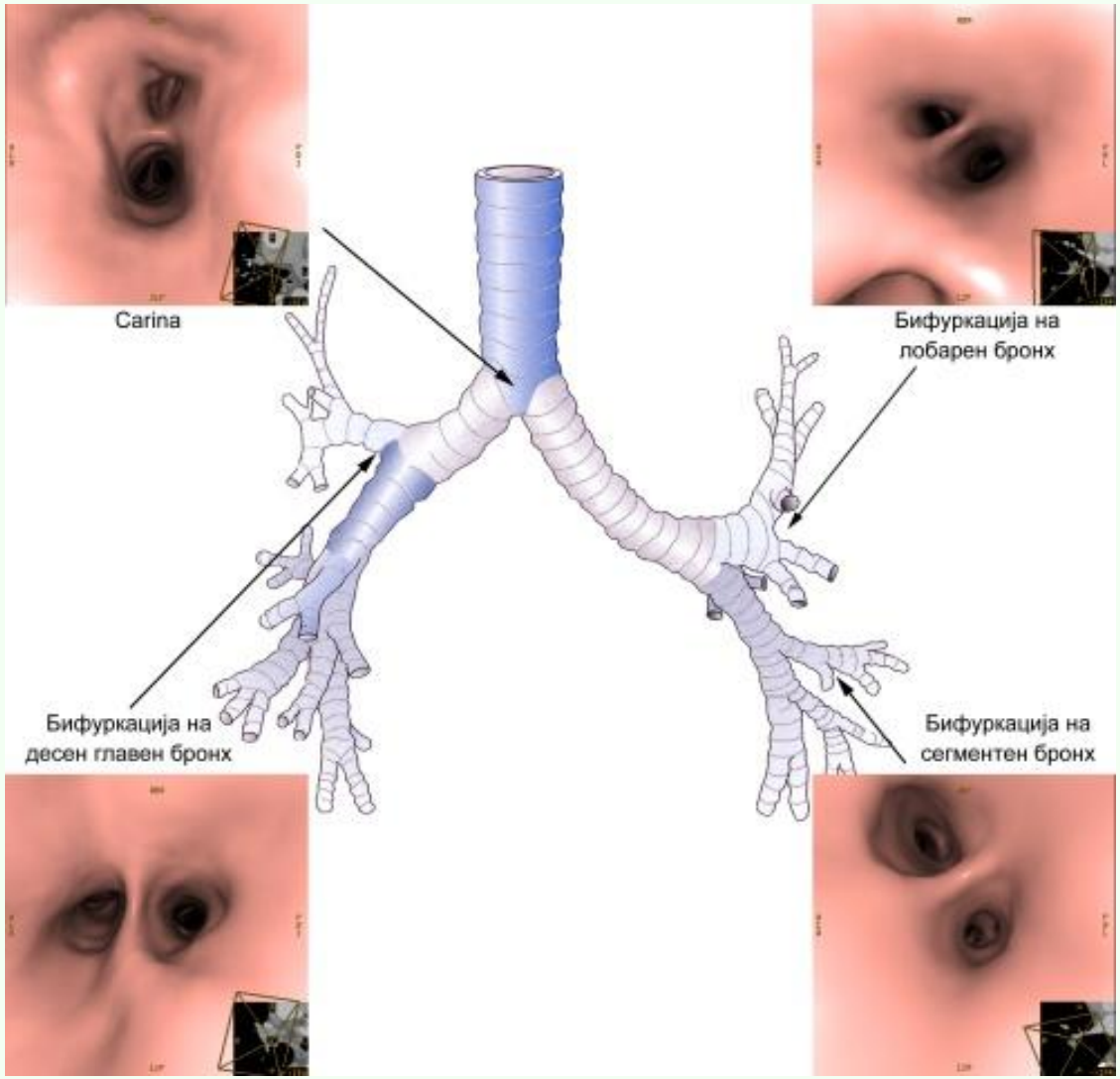

Индикации за виртуелна бронхоскопија

- ендолуминални или екстралуминални лезии
- бронхогени карциноми
- бенигни или малигни бронхијални стенози
- анатомски варијанти (трахеален бронх)
- вродени или стекнати трахеобронхијални дивертикулуми
- трахеоезофагеална фистула
- васкуларни прстени (vascular ring)
- аспирација на страни тела (органски страни тела - нормални конвенционални ртг наоди)
- водич за планирање на трансбронхијална биопсија на медијастинални или хиларни лимфни јазли

Техника на преглед

- инспириум (трае 20 – тина секунди)
- инспириум + експириум (трахеобронхомалација)
- и.в. контраст (сомневање за туморски процес)
  - подобра визуелизација на туморот, како и на соодносот тумор - крвни садови - дишни патишта
- трансфер на податоците на работната станица

симултано анализирање на:

- аксијалните пресеци
- МПР пресеците
- ендолуминалните слики

Полип на трахеа

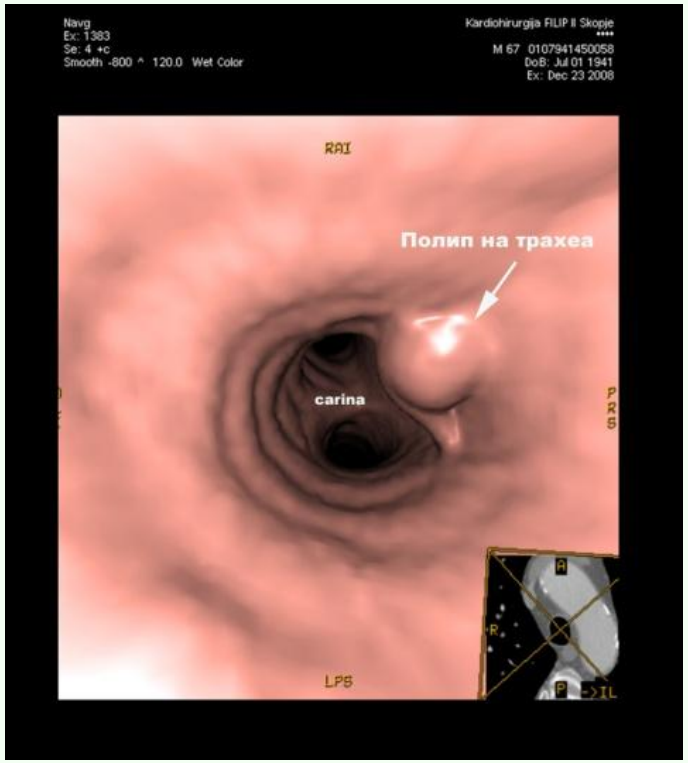

Полип на ларинкс

Tracheobronchomalatio

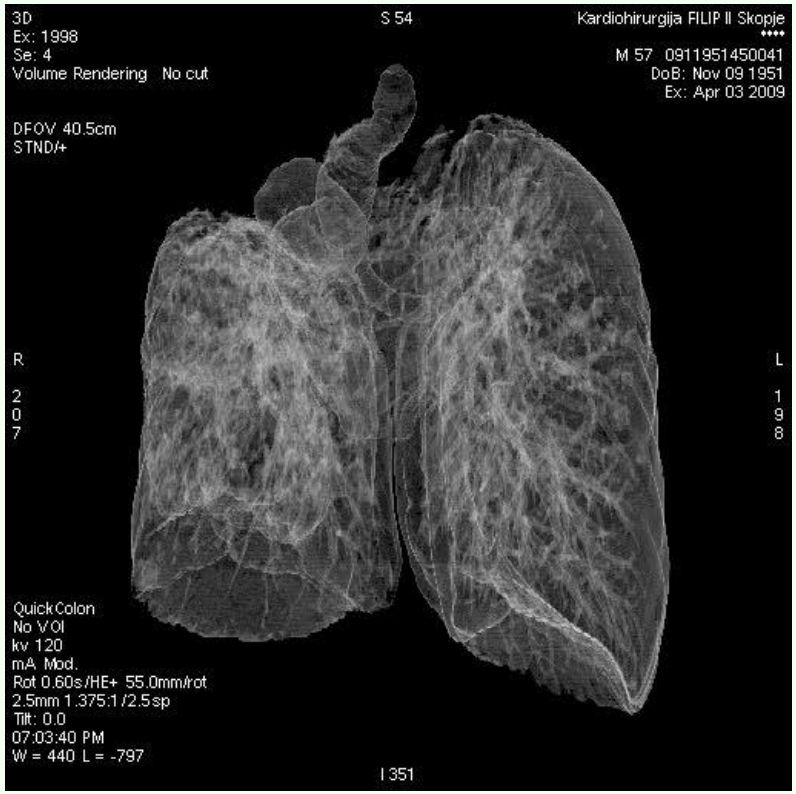

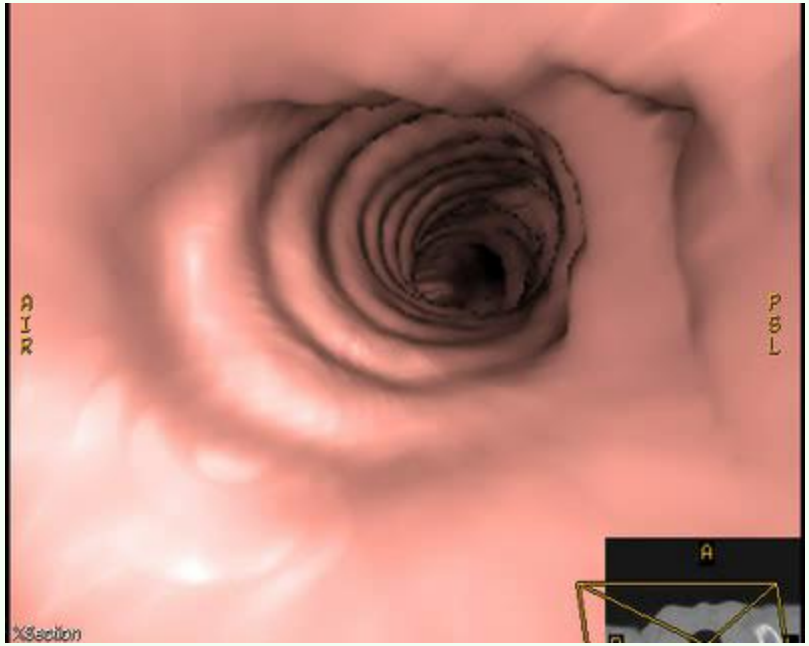

Ca bronchus principalis l.dex.

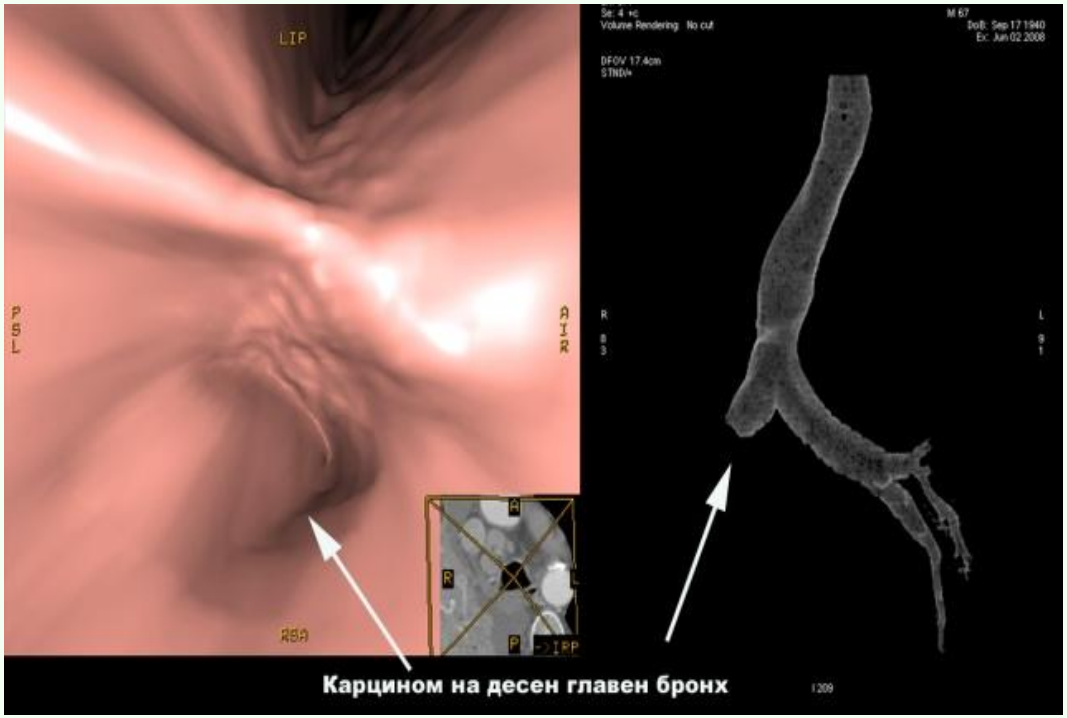

Ca bronchi lobi sup.l.sin.



Ca bronchi segm.ant.lobi sup.pulm.sin.

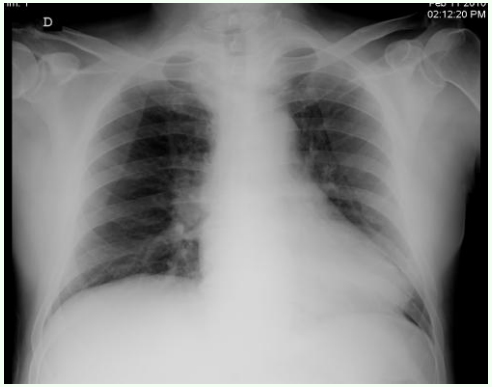

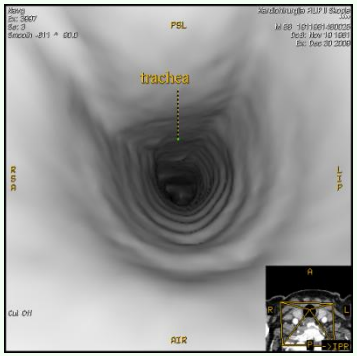

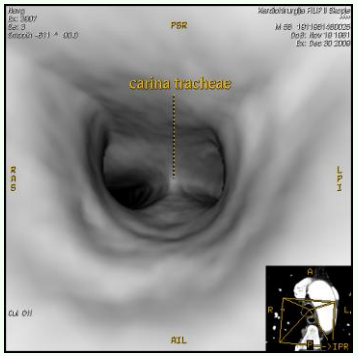

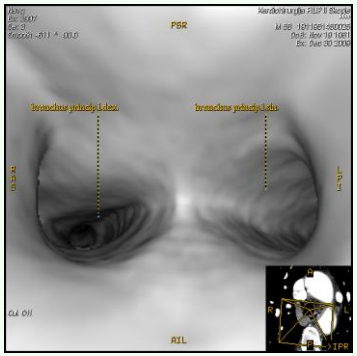

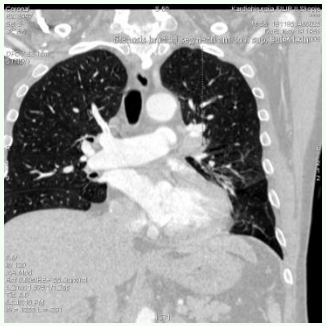

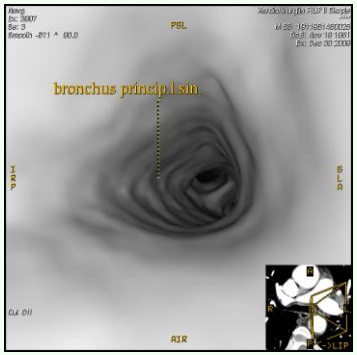

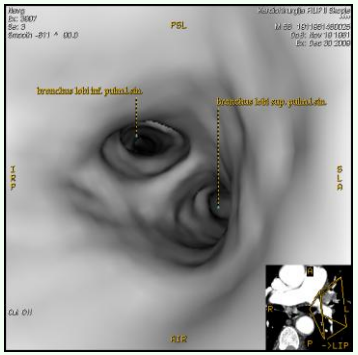

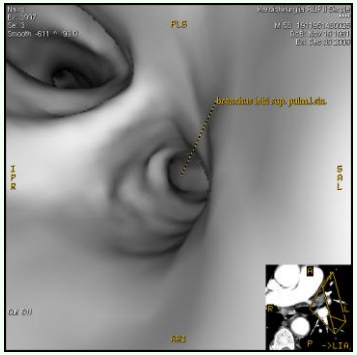

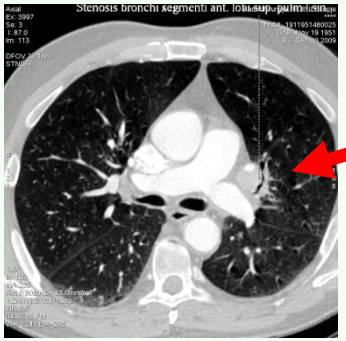

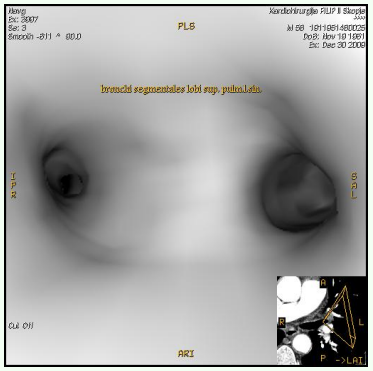

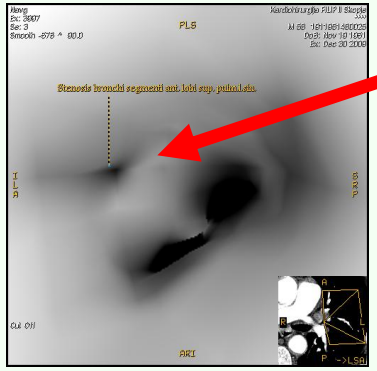

Виртуелна бронхоскопија

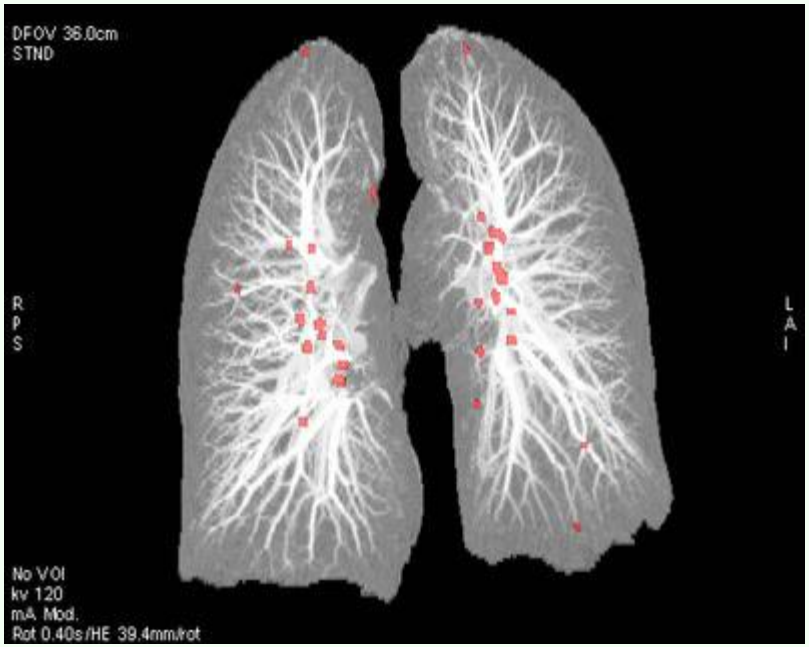

Предности (+)

- брза, неинвазивна, комфорна за пациентот
- со голема дијагностичка прецизност
- предоперативно планирање и постоперативно следење
- редуцирање на инвазивните фиброптични бронхоскопии

Недостатоци (-)

- поголема доза на зрачење
- неможност за биопсија
- долготраен постпроцесинг на податоците од прегледот

Биопсија под контрола на МСКТ

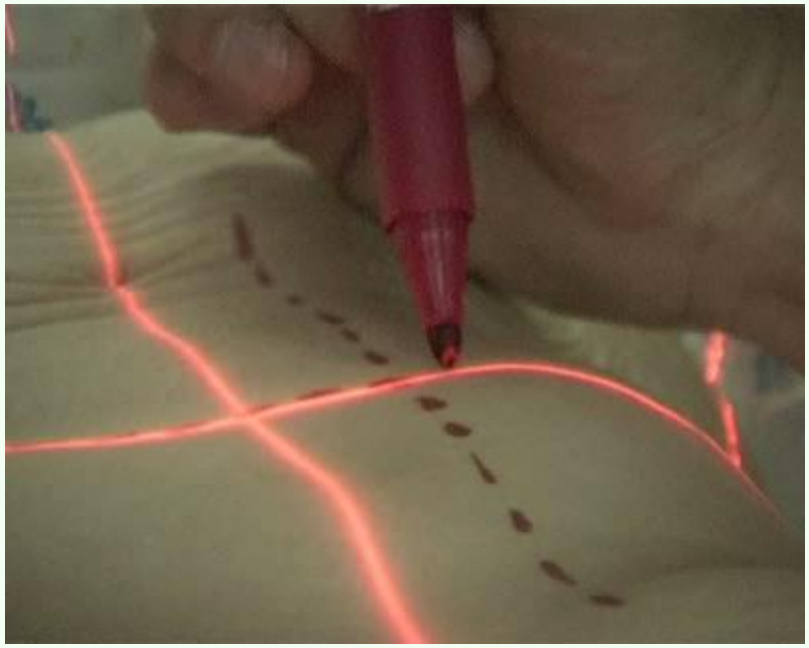

- планирање на интервенцијата
- стерилна подготовка
- локална анестезија
- пласирање на иглата за биопсија
- земање “core” биопсија
- преврска
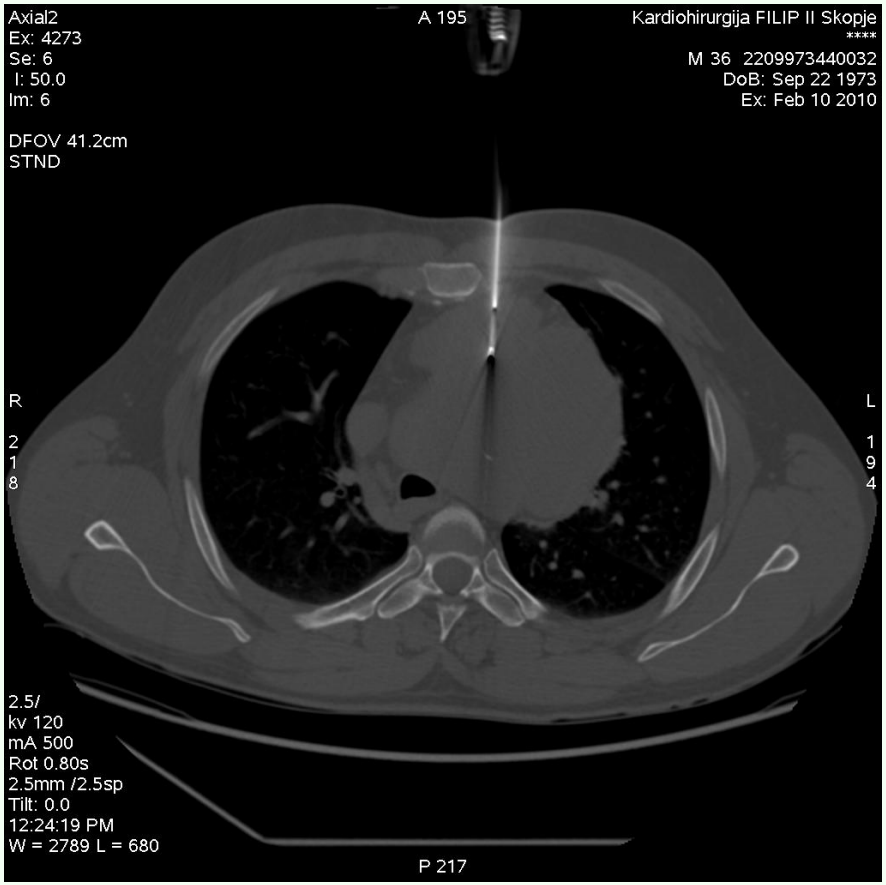
Биопсија под контрола на МСКТ