

Pattern of Dental malocclusions in Dental Medicine students



Author: Milena Crngarova Co-author: Tanja Stefanova

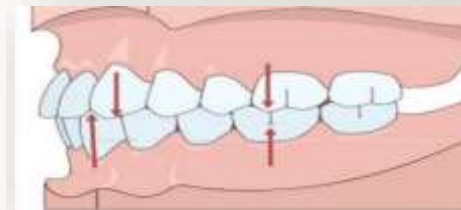
Menthor: Ass. D-r Sandra Atanasova,

Co-menthor: Doc. D-r Sanja Nashkova

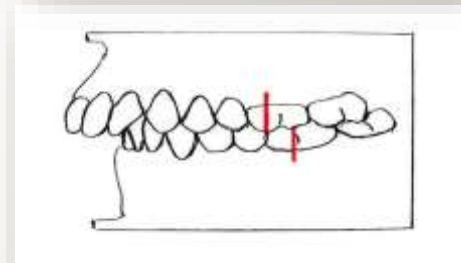


- **Малоклузиите** претставуваат неусогласеност или неправилен однос помеѓу забите на двата забни лакови. Малоклузиите се сметаат за еден од најчестите проблеми на забите заедно со забниот кариес, гингивалната болест и денталната флуороза.
- Класификацијата на *Edvard Angle* во 1899 година, се базира на неговата хипотеза дека првите молари се “ключеви на оклузијата”.

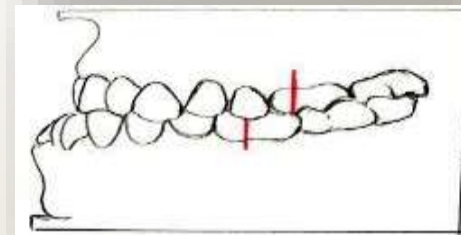
• Малоклузија I класа (неурооклузија) ➔



• Малоклузија II класа (дистооклузија) ➔

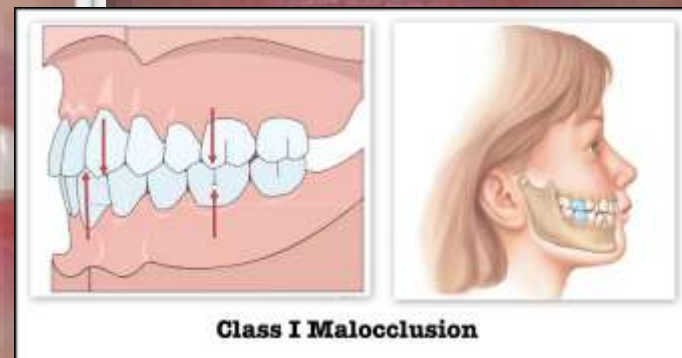
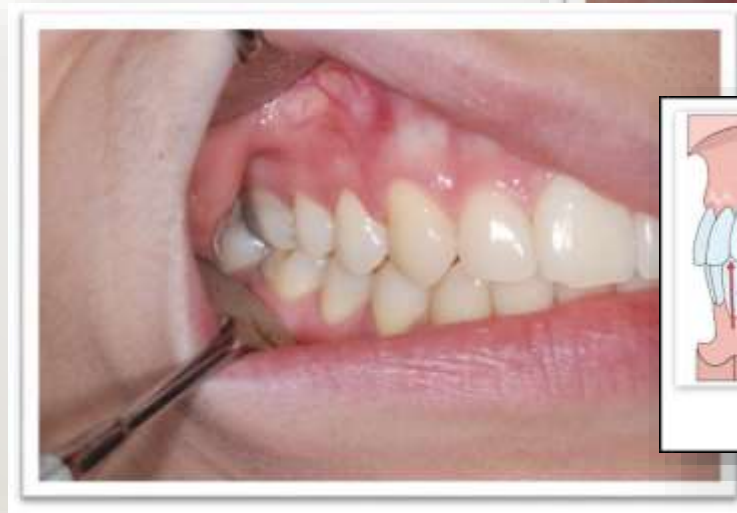
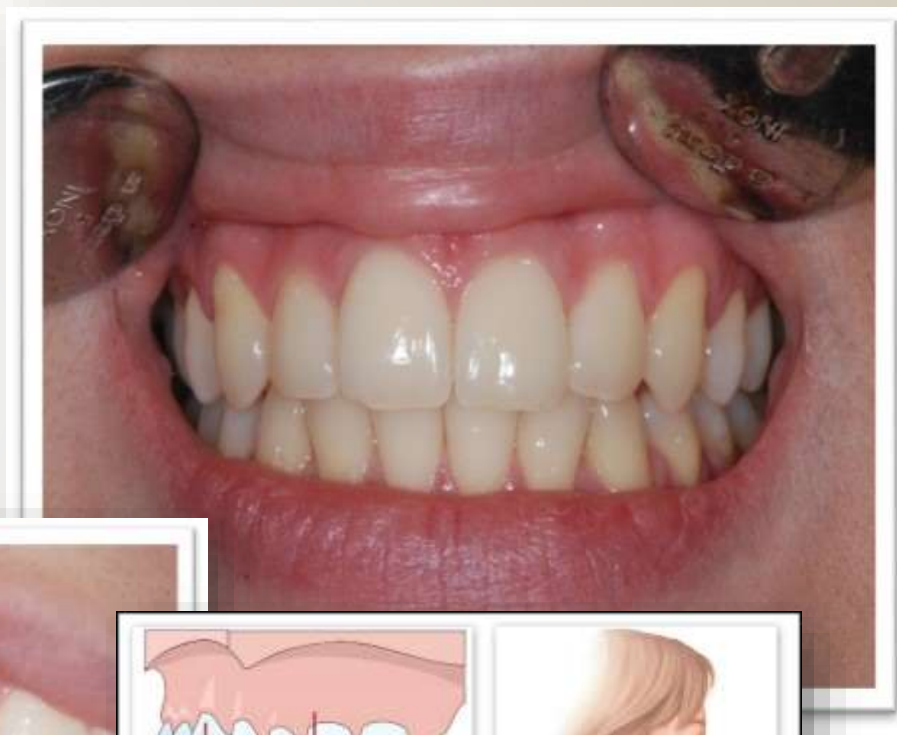• Малоклузија III класа (мезиооклузија) ➔



Малоклузија I класа

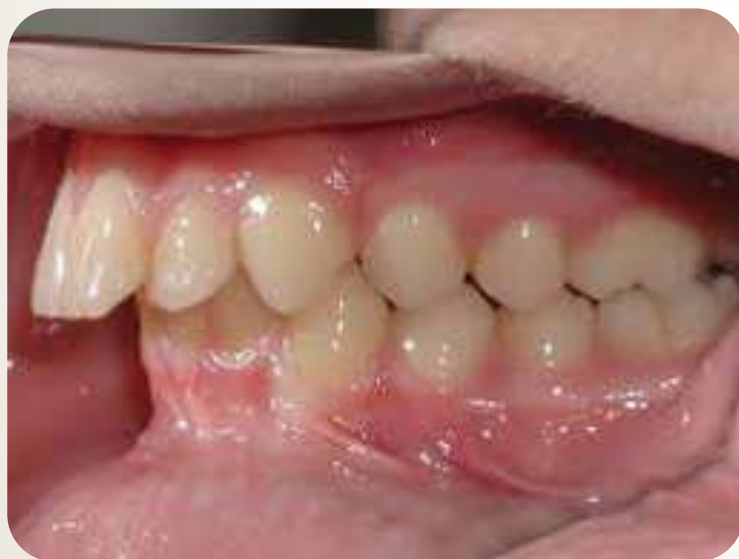- **Angle** класа I или неутро оклузија е правилна интеркуспидална положба на забните низови и претставува нормална и физиолошка оклузија.



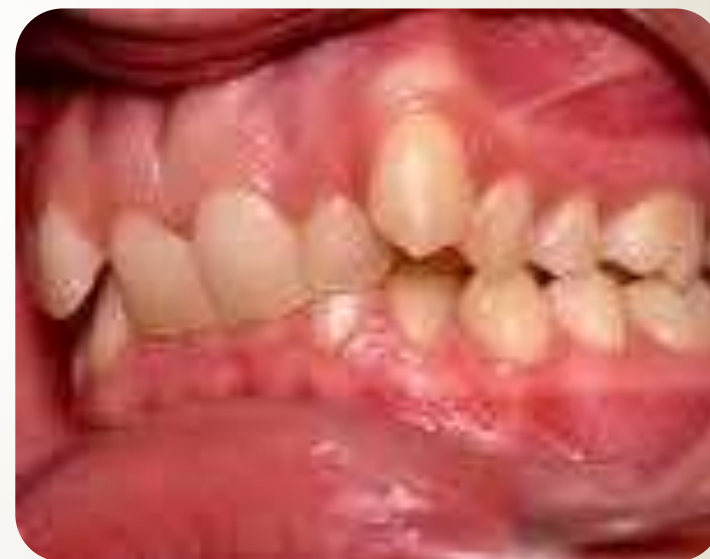Малоклузија II класа

Angle класа II или дисто оклузија е не физиолошка оклузија кај оваа оклузија има дистално поместување на долната вилица во однос на горната.

II класа 1 одделение

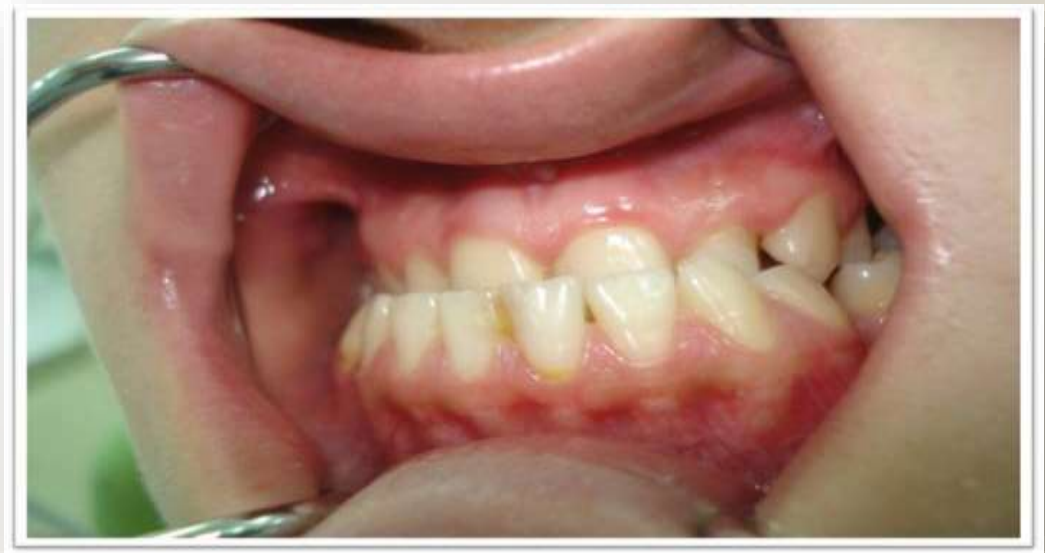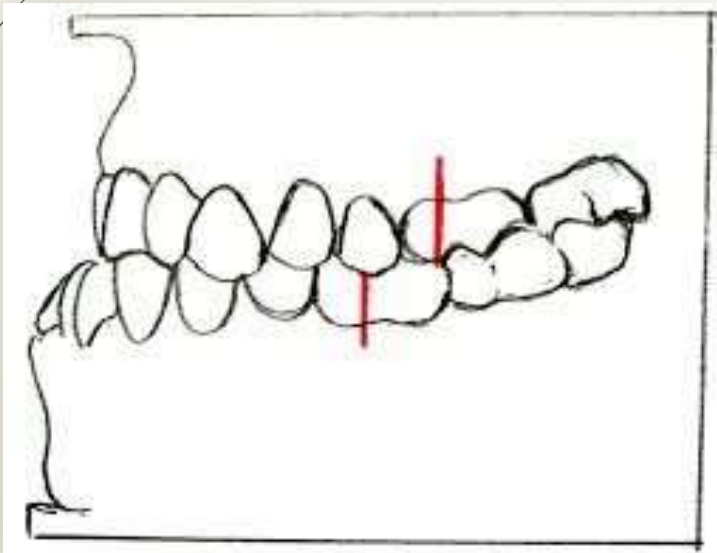


II класа 2 одделение



Малоклузија III класа

- Кај малоклузија III класа според *Angle* постои мезијално поместување на долната вилица во однос на горната.



1

• Немаат естрахирани заби

2

• Немаат деструирани заби(кариозен процес)

3

• Нема претходен ортодонтски третман

4

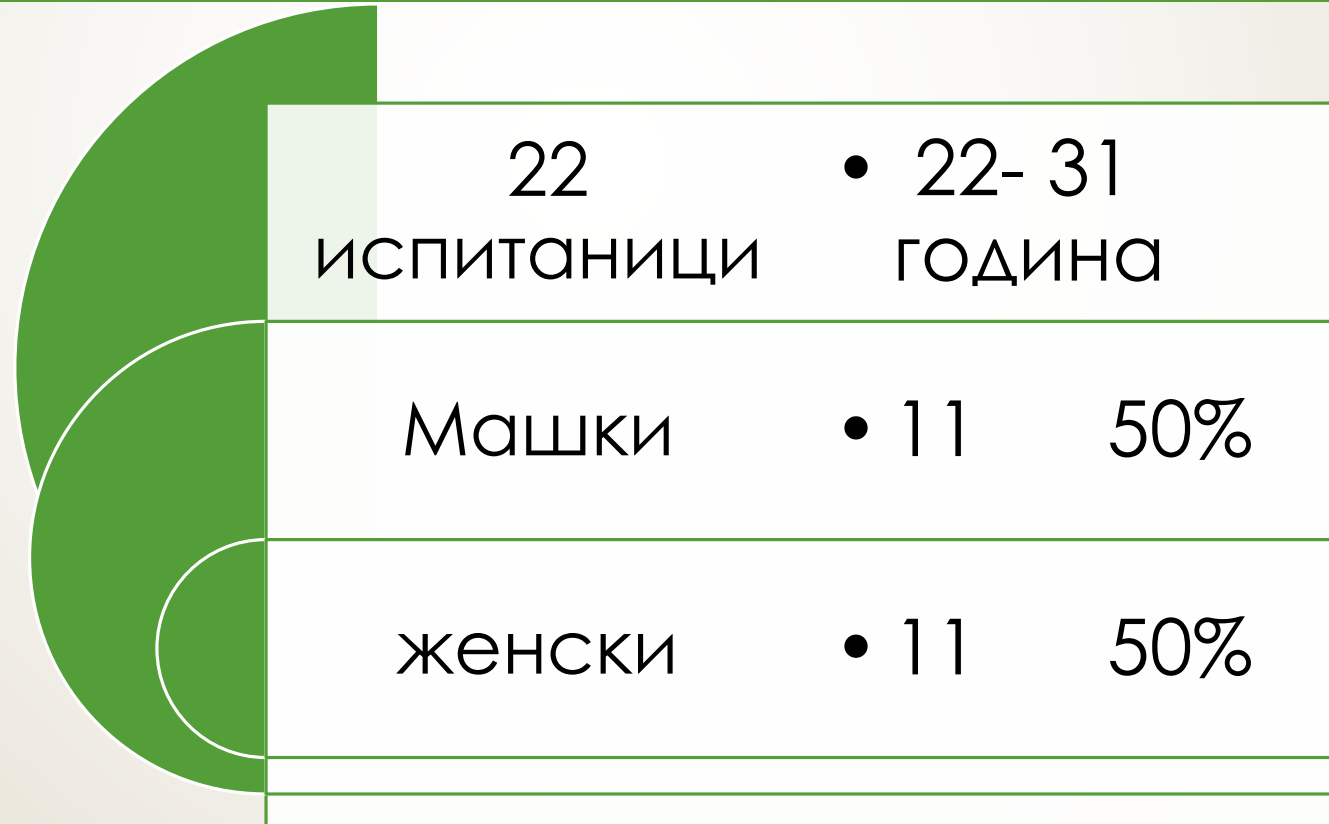• Имаат само перманентни заби без присуство на млечни заби


5

• Сите имаат први перманентни молари

6

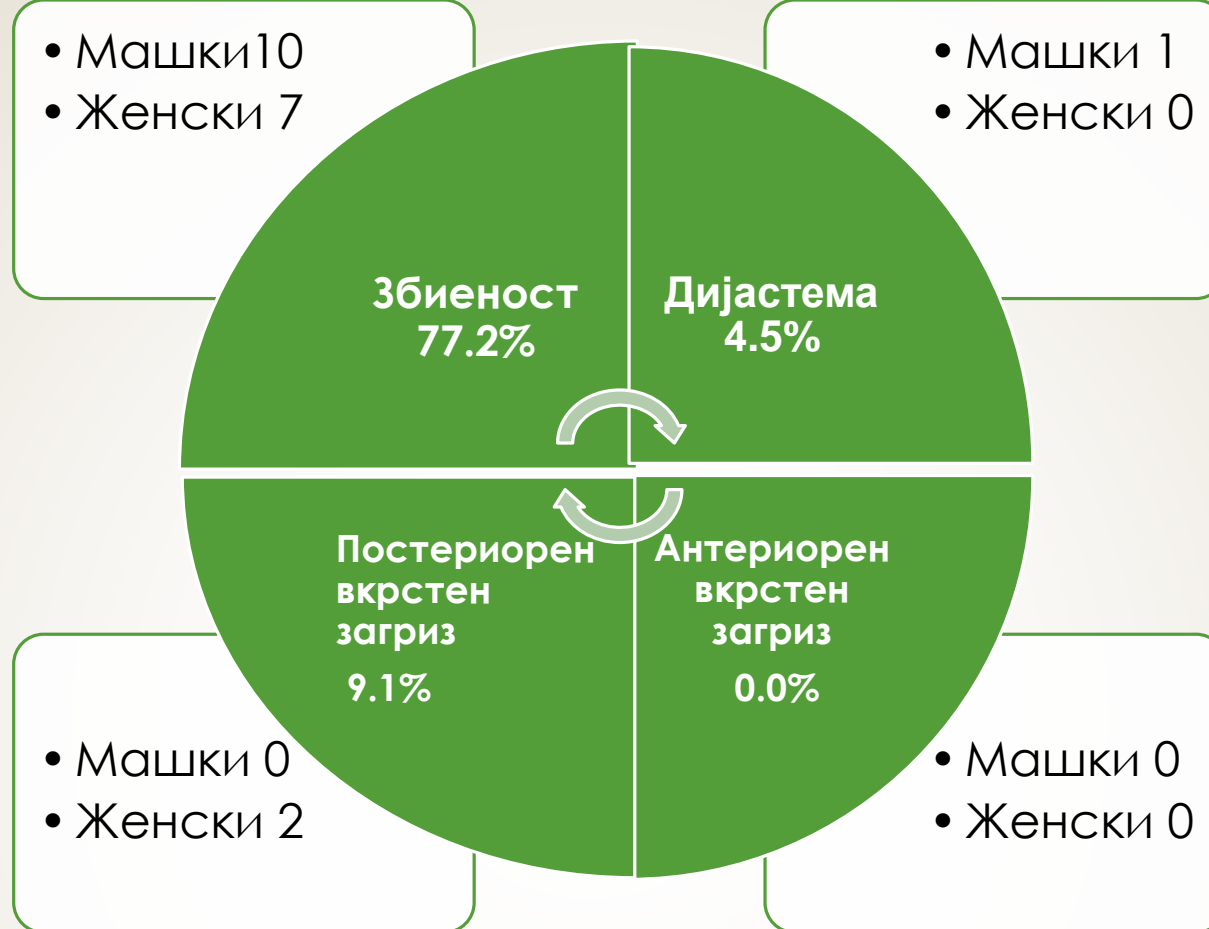
• Немаат системски заболувања, краниофацијални деформитети или синдроми





Класификација по Angle	Број	%
Класа I	17	77.3%
Класа II	5	22.7%
Класа III	0	0%
Вкупно	22	100%

Од вкупно 77.3% прва класа кај 63.6% имаме прва класа моларен и канински однос, а кај 13.6% од испитаниците имаме прва класа моларен однос и втора класа канински однос.



Збиеност- се дефинира како преклопување на изникнатите заби поради недоволен простор во забните лакови за нивно правилно поставување.

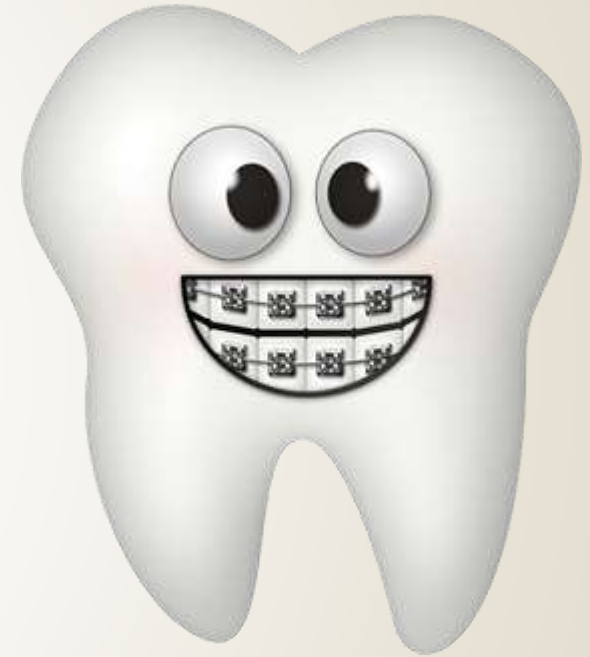Дијастема-се дефинира како простор помеѓу централните инцизиви поголем од 1 мм.

Постериорен вкрстен загриз-оклузално нарушување во буко-орален правец каде букалните тубери на еден или повеќе бочни заби во максиларниот дентален лак оклутираат лингвално на букалните тубери на забите антагонисти во мандибуларниот дентален лак.

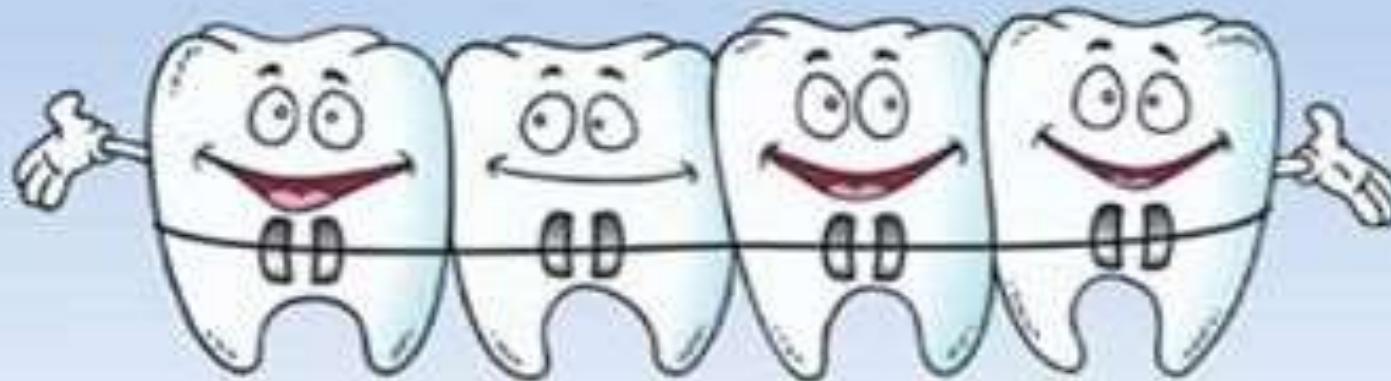Антериорен вкрстен загриз- нарушување во пределот на фронтот каде еден или повеќе од максиларните инцизиви оклутираат со лингвалната површина на мандибуларните инцизиви.

Заклучок

- Кај студентите на кои го правевме испитувањето беше забележано најчесто присуство на I класа Angle малоклузија.
- Ова испитување беше направено со цел да се утврди присуството на некои неправилности и ни дава вредни информации за идентификување на оклузалните проблеми, нивната инциденца и потребата за ортодонтски третман.



THANK YOU



© 1999 LEISHMAN