



ОРАЛНО-МУКОЗНИ ЛЕЗИИ ПОВРЗАНИ СО МОБИЛНИТЕ ПРОТЕТСКИ ПОМАГАЛА



Автор: Татјана Лазарева Ко-Автор: Анастасија Спасова
Ментор: Дарко Кочовски Ко-ментор: Верица Тонева

ВОВЕД

Оралните мукозни лезии под протезните надоместоци се поврзани со денталниот плак кој се налепува на протезите, инфекција со Candida, намалено лачење на пљунка, намалена орална хигиена како и механичка траума на самите протези.

МАТЕРИЈАЛИ И МЕТОДИ

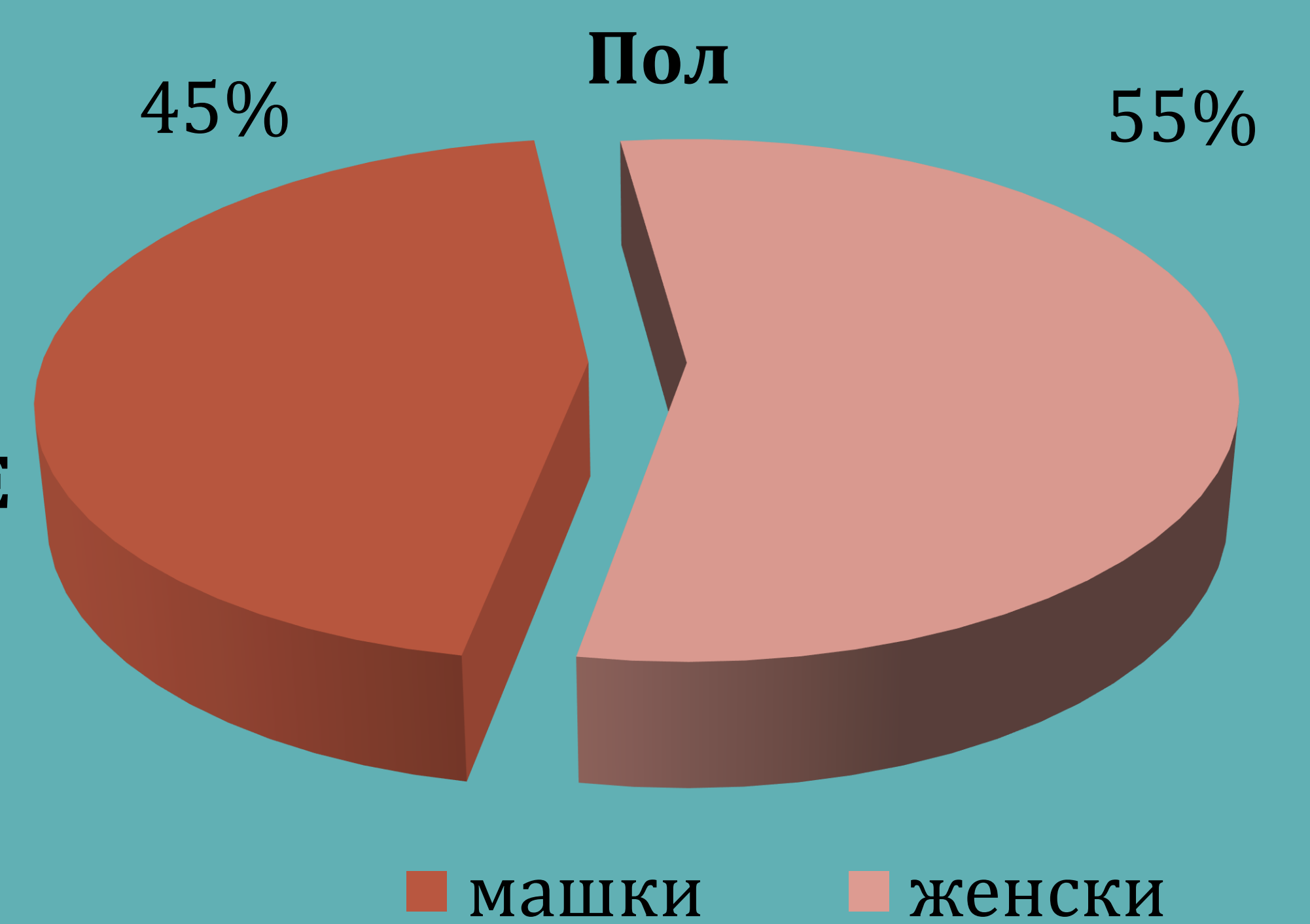

За оваа студија беа испитувани 40 пациенти кои носат мобилни протезни помагала. Податоците за студијата беа добиени со направен клинички преглед на пациентите и со земена анамнеза. Исто така беше направен и анкетен прашалник со податоци поврзани за полот, воззраста, видот на протезата, хигиената на протезата и времето на употреба на протезата. Испитувањето беше направено во период од четири месеци.

РЕЗУЛТАТИ

Орално мукозни лезии беа пронајдени кај 70% од пациентите. Најчести лезии кои се појавуваат кај пациентите беа ангуларниот хеилит и декубиталниот улкус кој се појавуваа кај повеќе од пациентите кои имаат лезии, особено кај пациенти кои прв пат носат тотални протези. Повеќето од лезиите се јавуваат кај пациентите кои носат тотални протези одколку кај пациентите кои носат парцијални протези.

ОРАЛНО-МУКОЗНИ ЛЕЗИИ ПОВРЗАНИ СО МОБИЛНИТЕ ПРОТЕТСКИ ПОМАГАЛА

Трауматска хиперкератоза 9%
stomatitis prothetica 11%
Ангуларен хеилитис 18%



ЗАКЛУЧОК

Поставувањето на дијагнозата кај орално мукозните лезии е доста тешка и понекогаш може да укажува и на системски заболувања. Со цел да се спречи и да се намали степенот на орално мукозните лезии пациентите кои носат протезни помагала треба да оджуваат секојдневно орална хигиена, да одат на редовна контрола кај докторот стоматолог и да ги слушаат советите на стоматологот.

