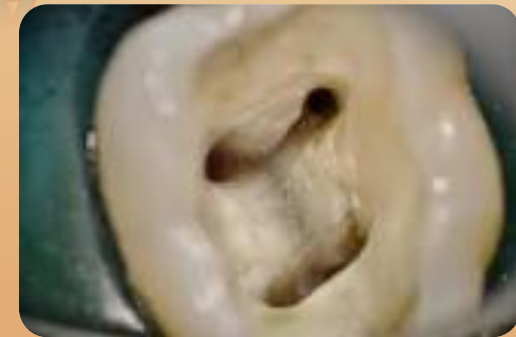
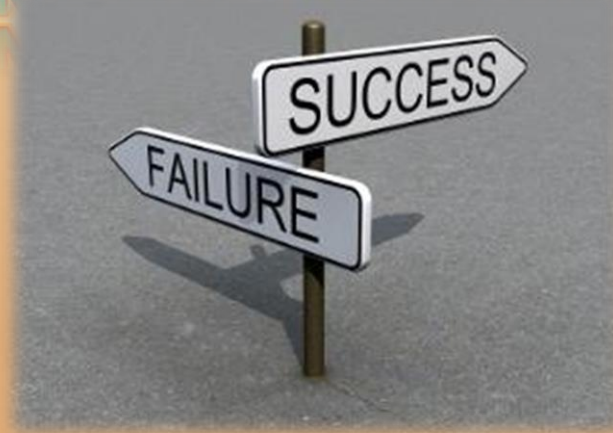
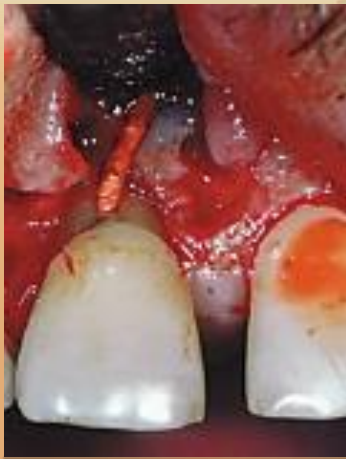

УНИВЕРЗИТЕТ “ГОЦЕ ДЕЛЧЕВ” ШТИП
Факултет за медицински науки
ДЕНТАЛНА МЕДИЦИНА

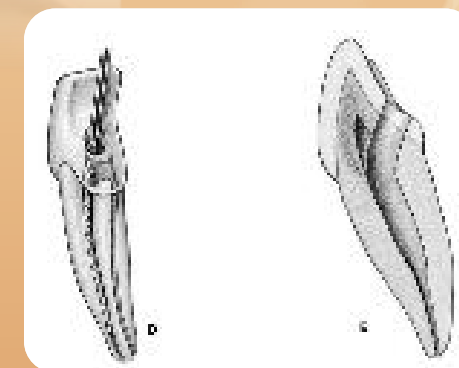
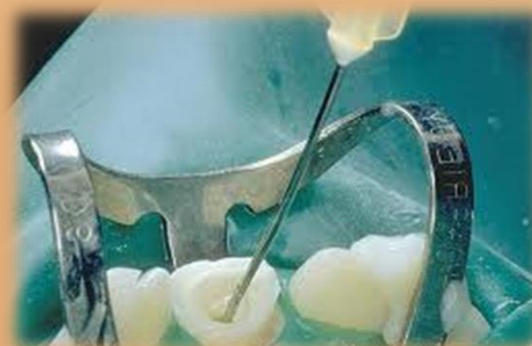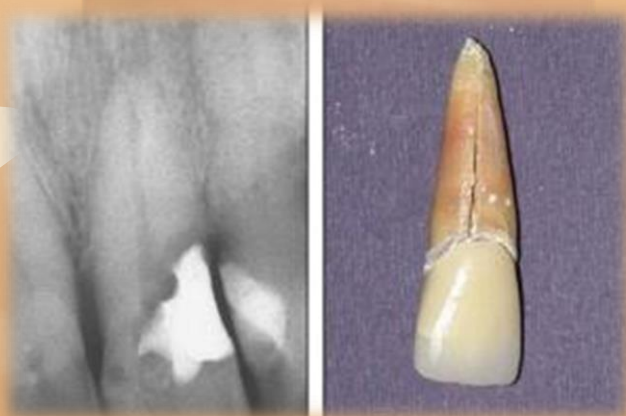

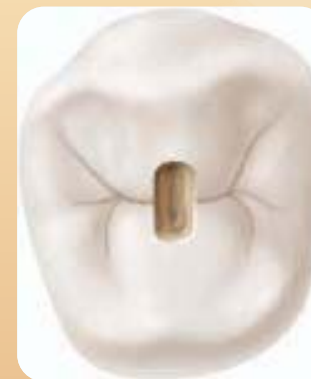
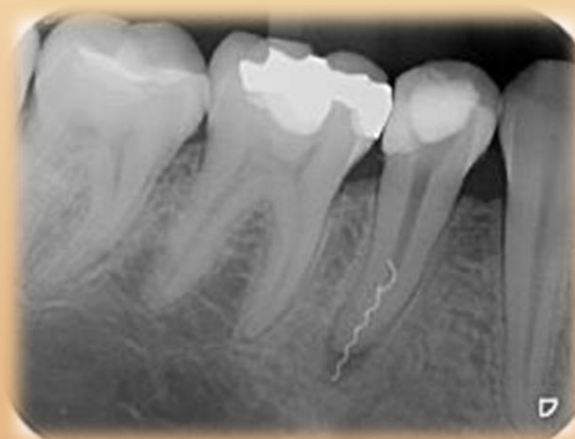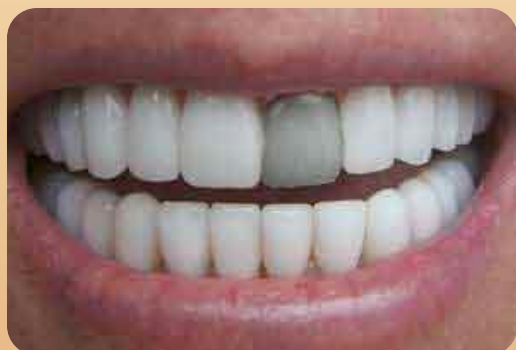**ГРЕШКИ И ПРОПУСТИ ВО ТЕК НА
ЕНДОДОНТСКАТА ТЕРАПИЈА И МОЖНОСТИ
ЗА НИВНА САНАЦИЈА**



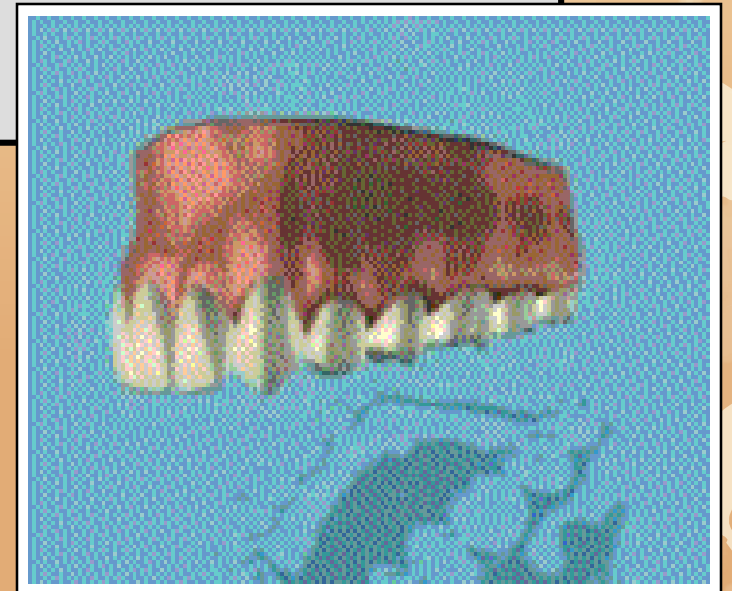
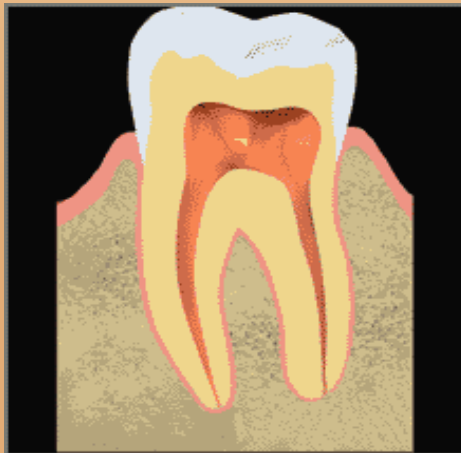проф. д-р Ивона КОВАЧЕВСКА

ГРЕШКИ И ПРОПУСТИ ВО ТЕК НА ЕНДОДОНТСКАТА ТЕРАПИЈА И МОЖНОСТИ ЗА НИВНА САНАЦИЈА

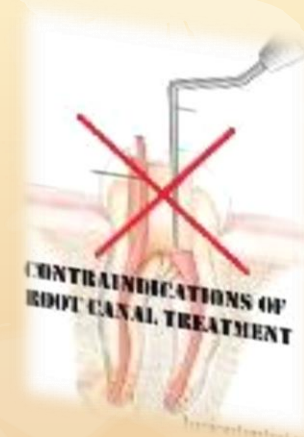


ФАЗИ НА ЕНДОДОНТСКА ТЕРАПИЈА

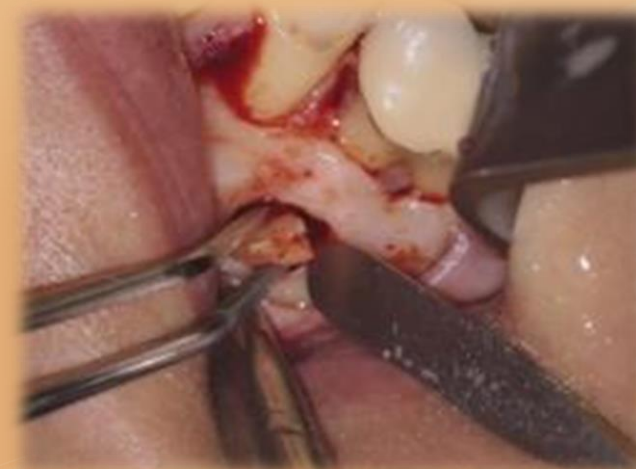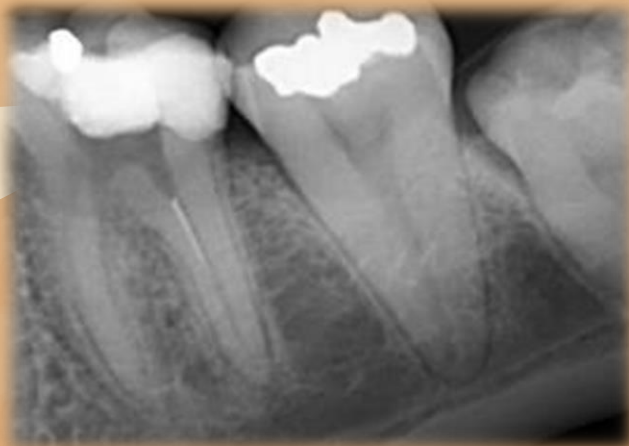- прецизна дијагноза
- пристапен кавитет
- евакуација на содржината од ендодонтскиот простор
- одредување на работна должина
- интраканална препарација и иригација
- отстранување на размачканиот слој
- дефинитивна канална оптурација
- коронарна реставрација



ГРЕШКИ И ПРОПУСТИ

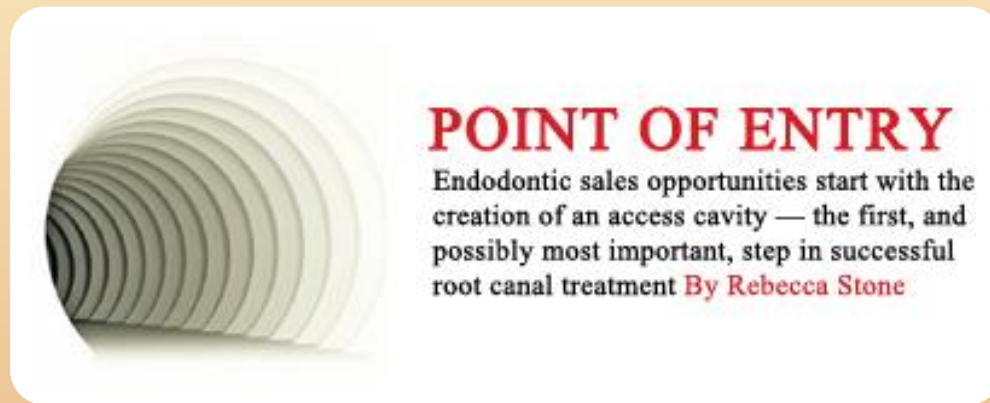


грешки и пропусти кои понатаму во тек на ендодонтската терапија се манифестираат како компликации се можни во текот на било која фаза од третманот



ГРЕШКИ И ПРОПУСТИ ...

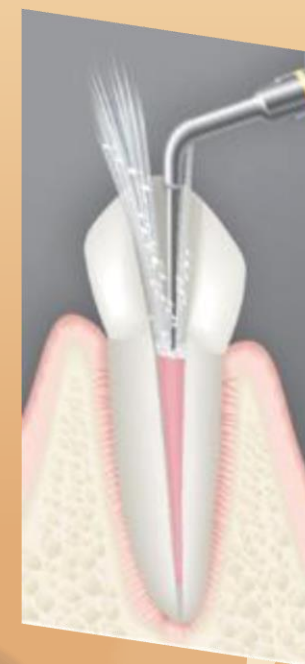
☞ пристапен кавитет:



1. премногу мал пристапен кавитет

2. премногу екстендиран пристапен кавитет

3. перфорација на пулпната комора

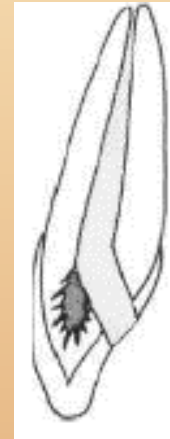

ГРЕШКИ И ПРОПУСТИ ...

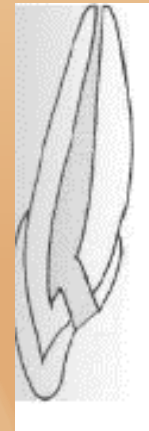👉 пристапен кавитет:

1. премногу мал пристапен кавитет

во мал кавитет тешко се
чисти кариесот-
дисколорација и прогресија на
кариес

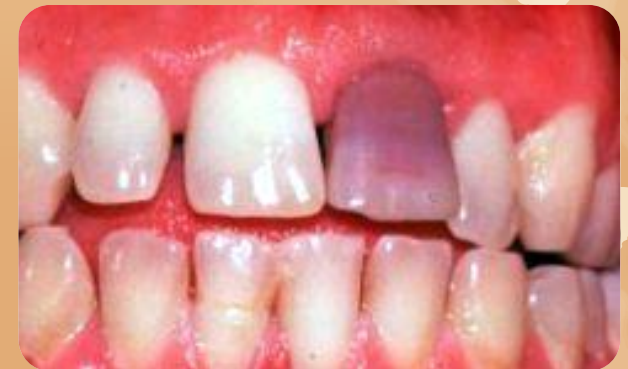

останато
ткиво во рог
на пулпа



POINT OF ENTRY

Endodontic sales opportunities start with the creation of an access cavity — the first, and possibly most important, step in successful root canal treatment By Rebecca Stone



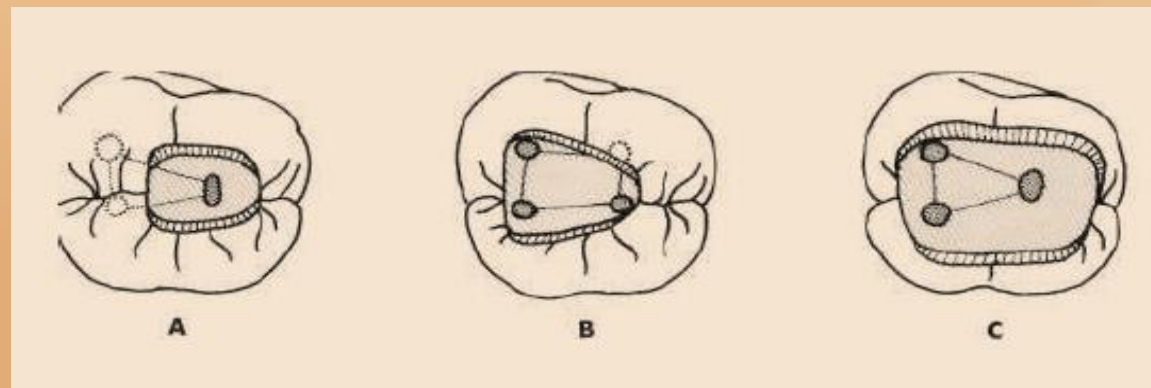
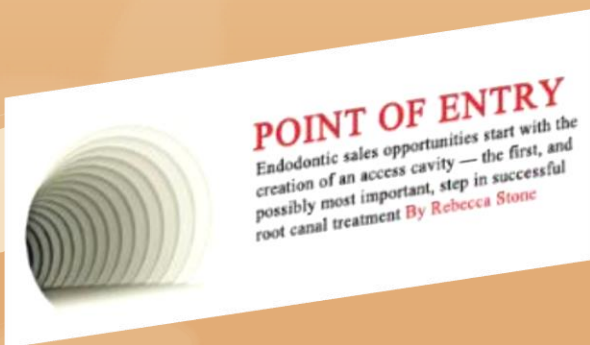
ГРЕШКИ И ПРОПУСТИ ...

👉 пристапен кавитет:



1. премногу мал пристапен кавитет

- А) погрешно испланирана местоположба на пристапен кавитет кој не дозволува влез во коренските канали
- Б) екстензијата е нешто подобра, но не го вклучува четвртиот канал

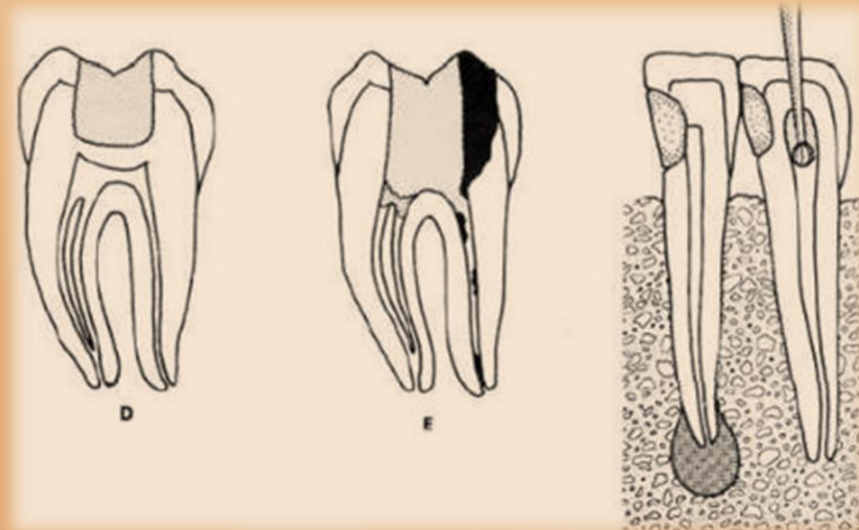
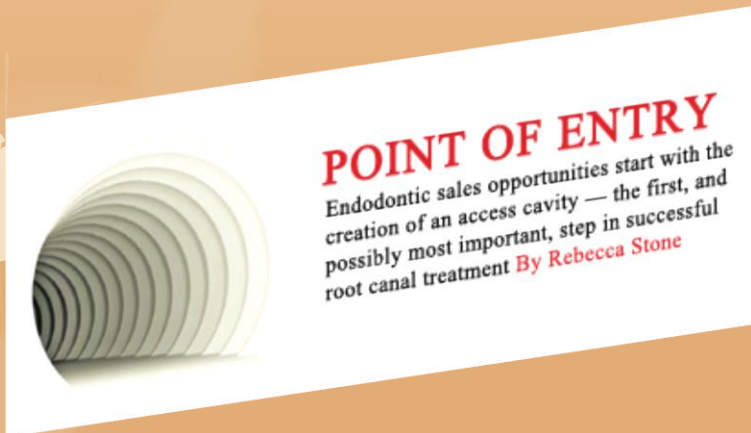


ГРЕШКИ И ПРОПУСТИ ...

👉 пристапен кавитет:

1. премногу мал пристапен кавитет

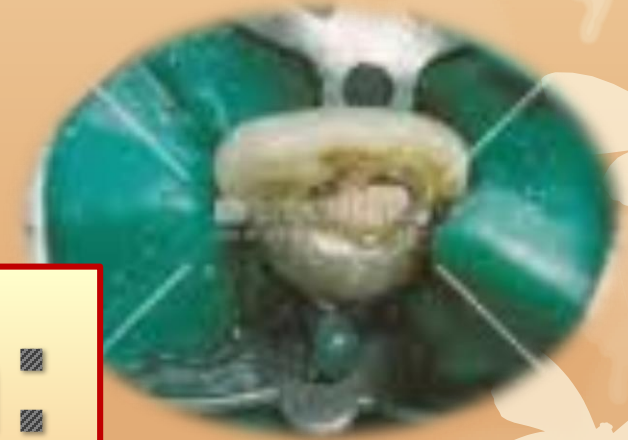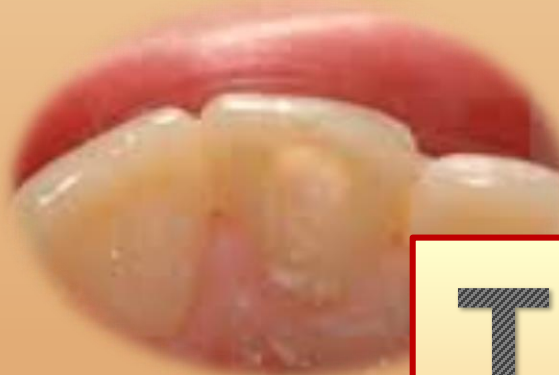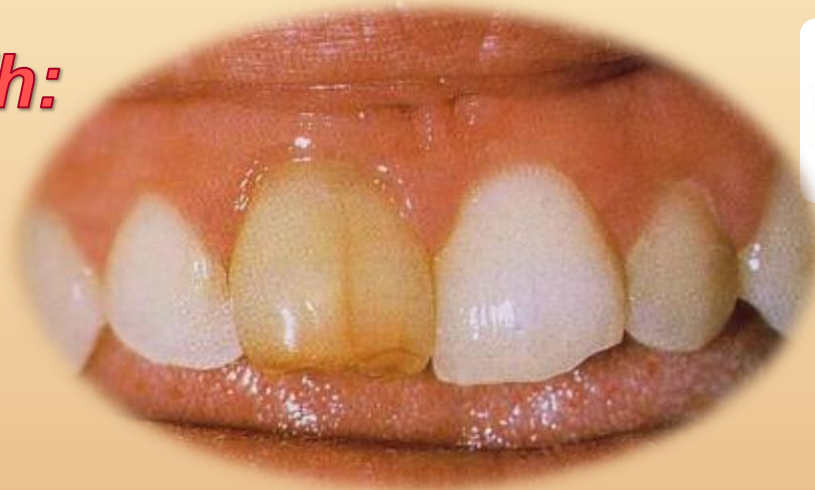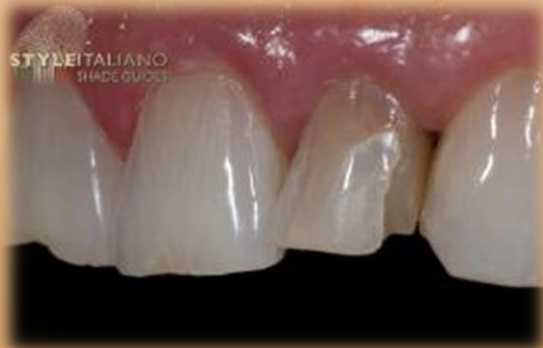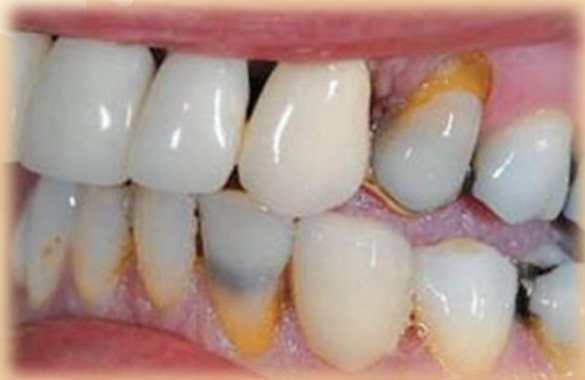да се отворот само роговите на пулпата и да се смета дека се тоа влезовите на коренските канали
да се блокира влезот на коренските канали со дебридмен
да се отвори погрешен заб



ГРЕШКИ И ПРОПУСТИ ...

👉 пристапен кавитет:

пребојување – Th:



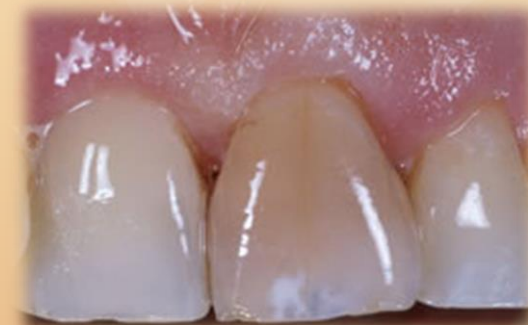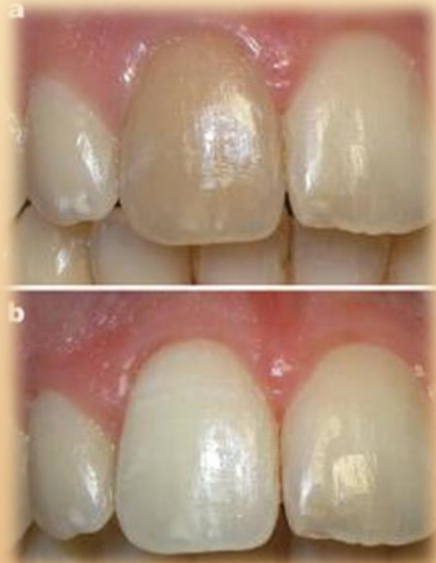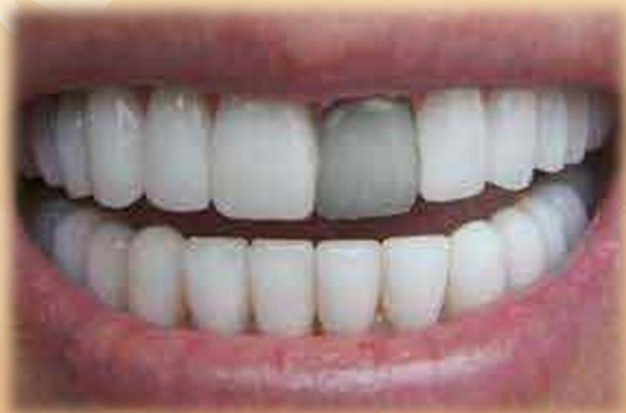Th:

последица на недоволно отворен пристапен кавитет, задршка и остаток од пулпното ткиво - пребојување



ГРЕШКИ И ПРОПУСТИ ...

☞ пристапен кавитет:
пребојување – Th:



последица на недоволно отворен пристапен кавитет, задршка и остаток од пулпното ткиво - пребојување

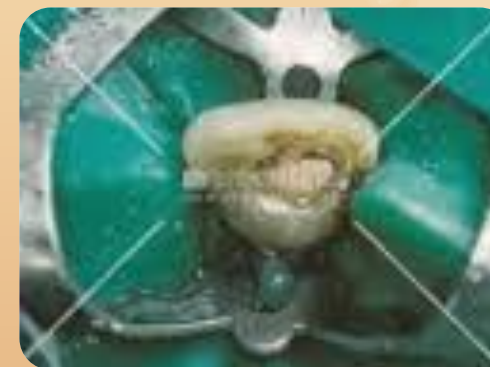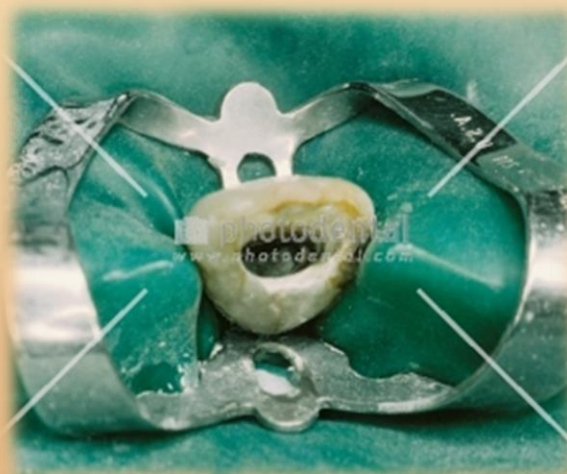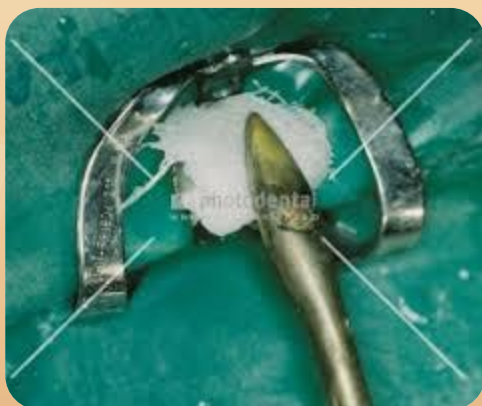Th:

БЕЛЕЊЕ НА АВИТАЛНИ ЗАБИ
ПРОЦЕНА НА КАНАЛНАТА ОПТУРАЦИЈА
ОТСТРАНУВАЊЕ НА ДЕЛ ОД ПОЛНЕЊЕТО
ЦЕЛОСНО ЧИСТЕЊЕ НА КОРОНАРНИОТ КАВИТЕТ
ПОСТАВУВАЊЕ НА СРЕТСТВО ЗА БЕЛЕЊЕ

ГРЕШКИ И ПРОПУСТИ ...

☞ пристапен кавитет:

пребојување – Th:



Th:

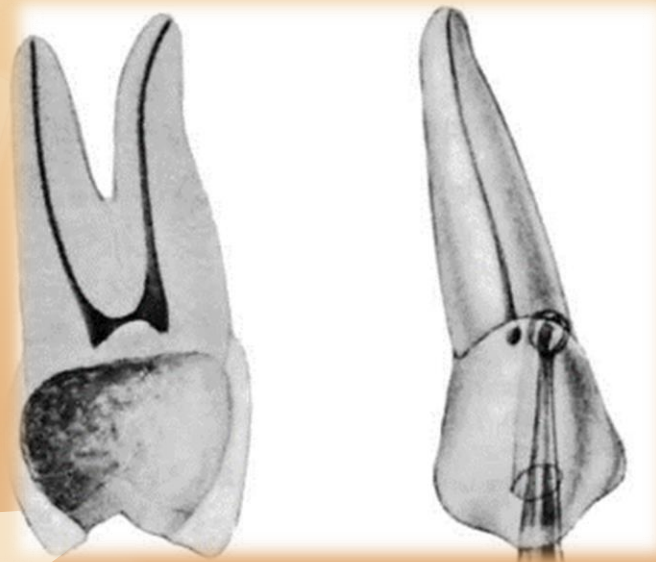
**БЕЛЕЊЕ НА АВИТАЛНИ ЗАБИ
ПРОЦЕНА НА КАНАЛНАТА ОПТУРАЦИЈА
ОТСТРАНУВАЊЕ НА ДЕЛ ОД ПОЛНЕЊЕТО
ЦЕЛОСНО ЧИСТЕЊЕ НА КОРОНАРНИОТ
КАВИТЕТ
ПОСТАВУВАЊЕ НА СРЕТСТВО ЗА БЕЛЕЊЕ**



ГРЕШКИ И ПРОПУСТИ ...

☞ пристапен кавитет:

2. премногу екстендиран пристапен кавитет

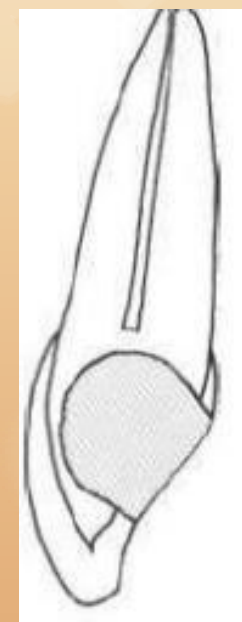

преголемиот пристапен кавитет го ослабнува зобот и може да доведе до негово кршење



POINT OF ENTRY

Endodontic sales opportunities start with the creation of an access cavity — the first, and possibly most important, step in successful root canal treatment *By Rebecca Stone*



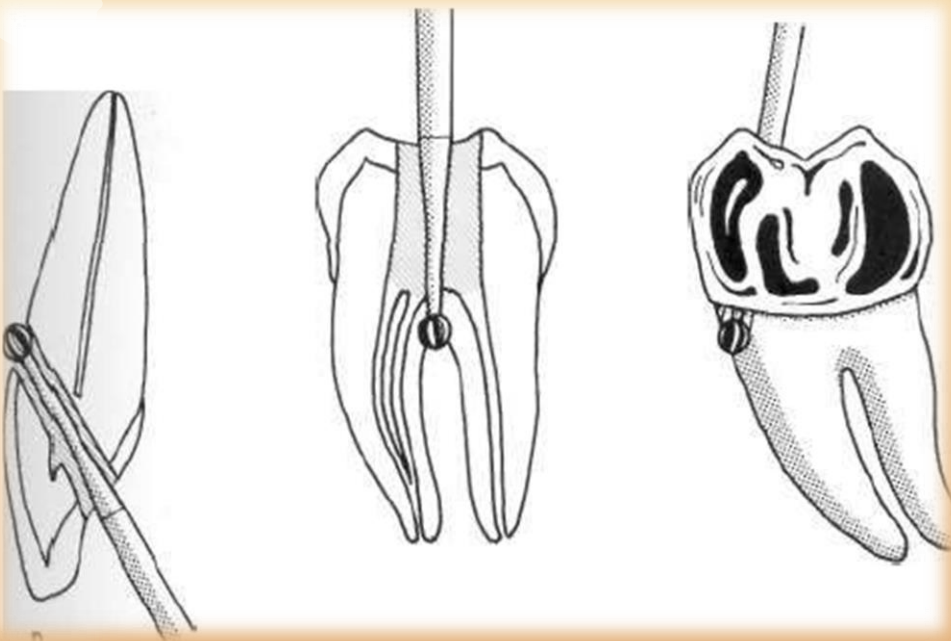
преекстензивна трепанација, и погрешен правец во барање на надолжната оска на зобот



ГРЕШКИ И ПРОПУСТИ ...

👉 пристапен кавитет:

3. перфорација на пулпната комора



POINT OF ENTRY
Endodontic sales opportunities start with the creation of an access cavity — the first, and possibly most important, step in successful root canal treatment *By Rebecca Stone*

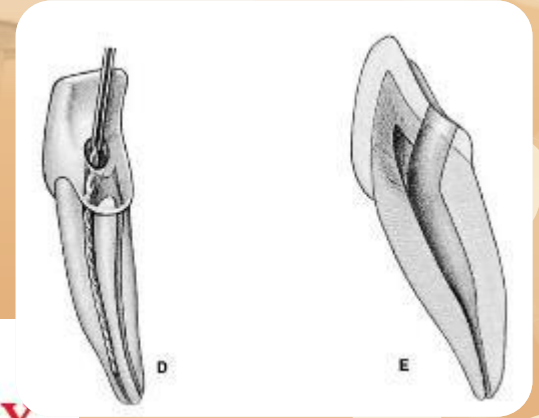
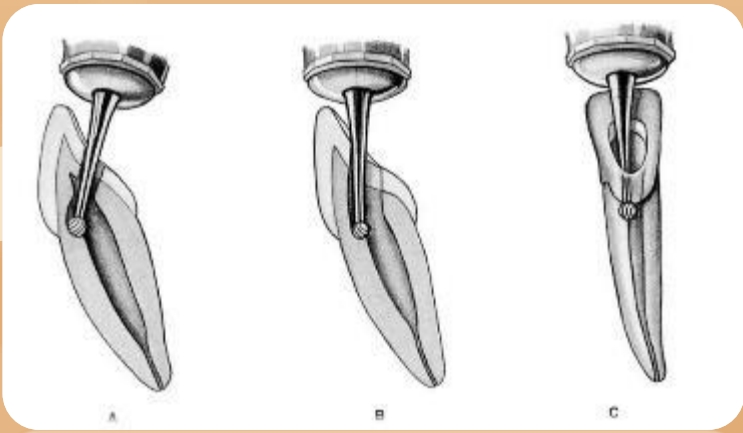
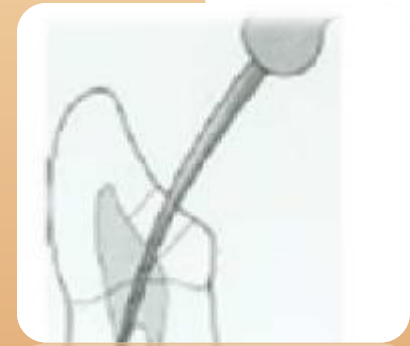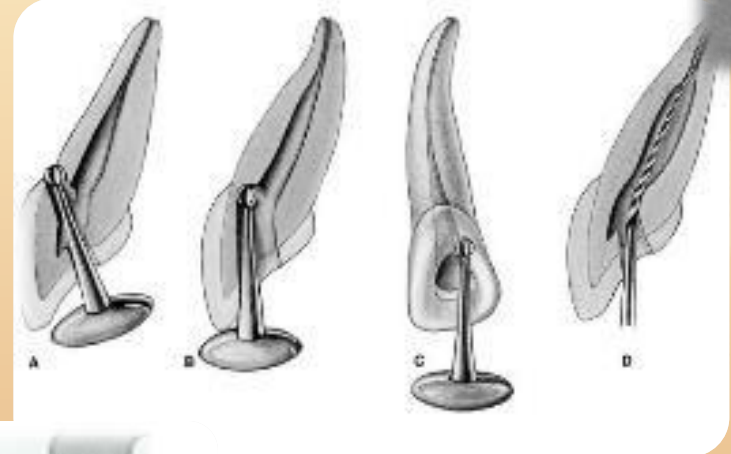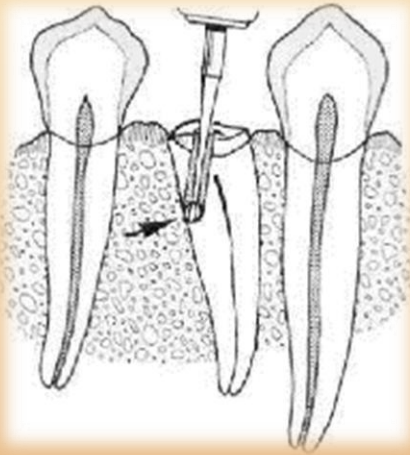
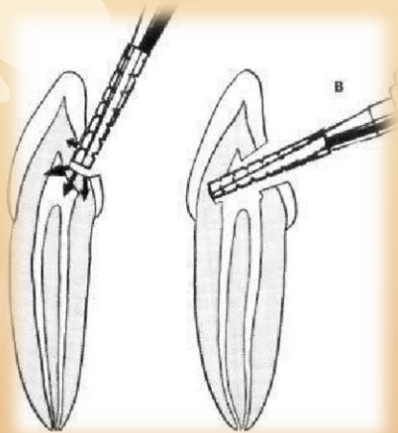
перфорацијата може да биде латерална или во фуркацијата на корените

најчесто се случува кај мандибуларните молари или кај максиларниот латерален инцизив.



ГРЕШКИ И ПРОПУСТИ ...

👉 пристапен кавитет:



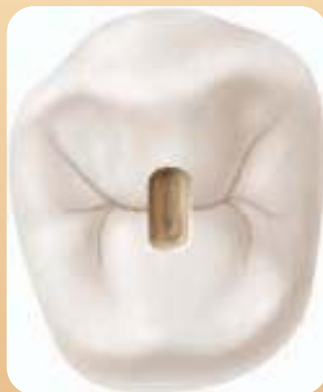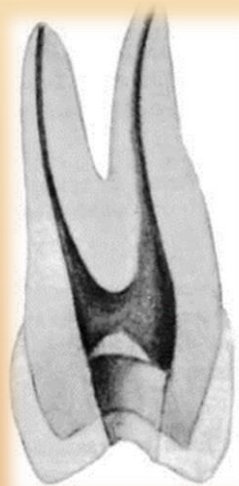
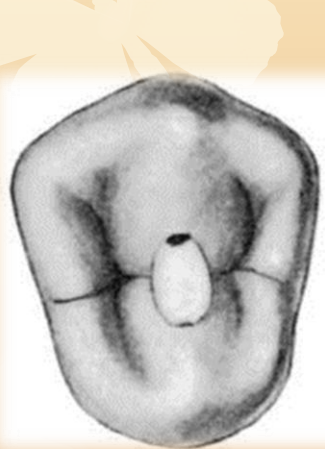
POINT OF ENTRY

Endodontic sales opportunities start with the creation of an access cavity — the first, and possibly most important, step in successful root canal treatment *By Rebecca Stone*

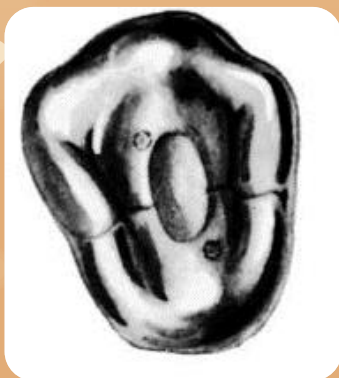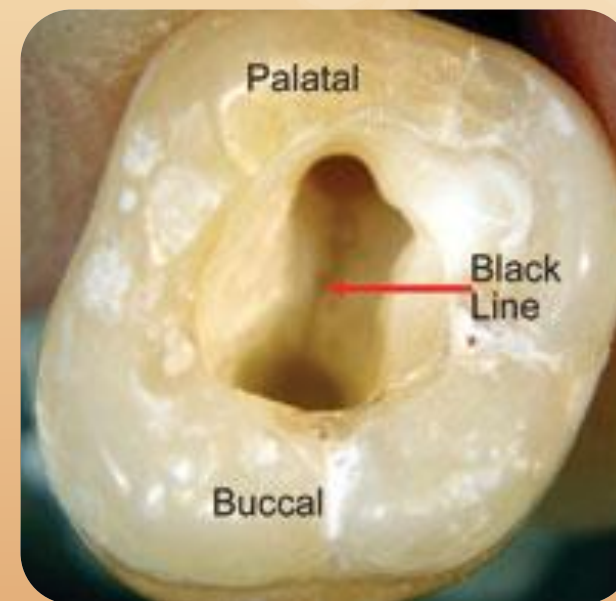ГРЕШКИ И ПРОПУСТИ ...

👉 пристапен кавитет:

максиларни премолари



премал пристапен кавитет

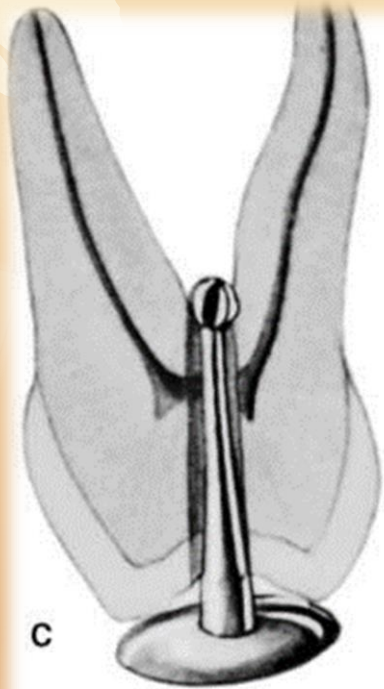
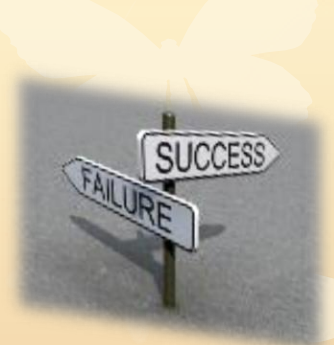

испрепарирани во друг правец

ГРЕШКИ И ПРОПУСТИ ...

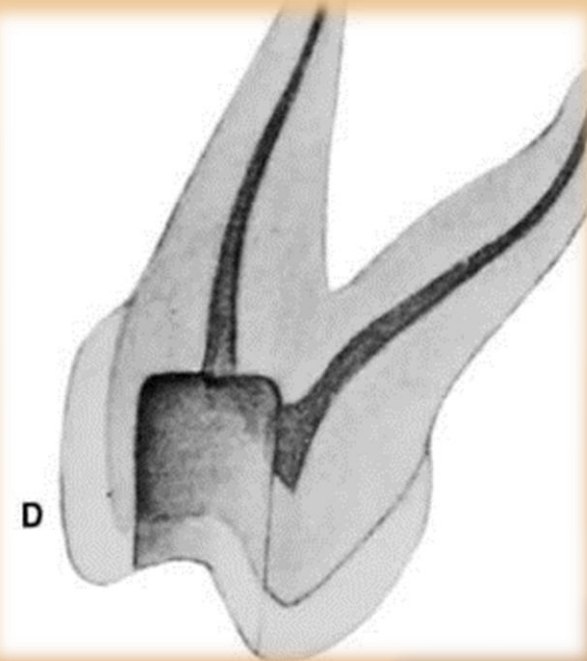
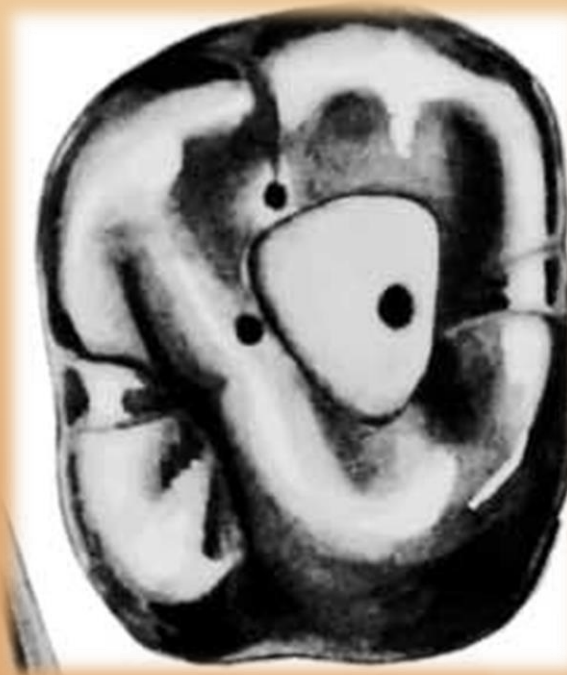
☞ пристапен кавитет:

максиларни молари



премал кавитет каде не може да се забележат сите канали

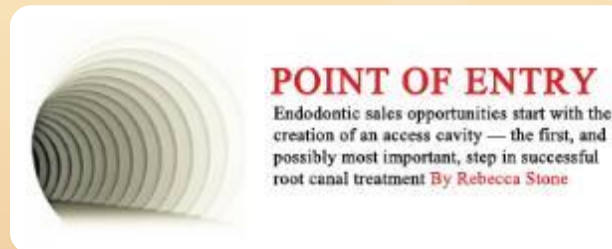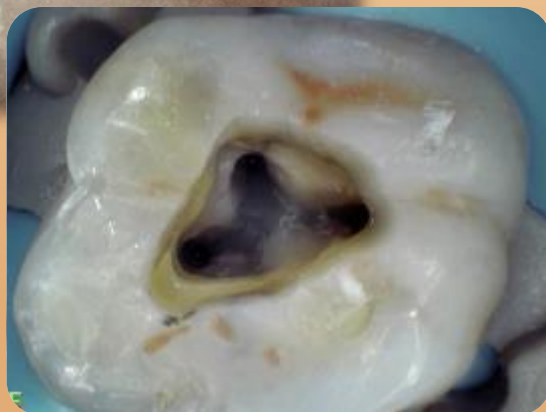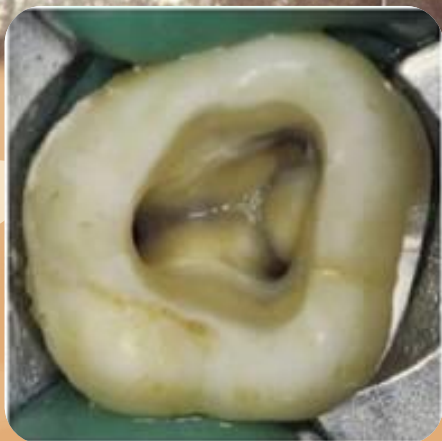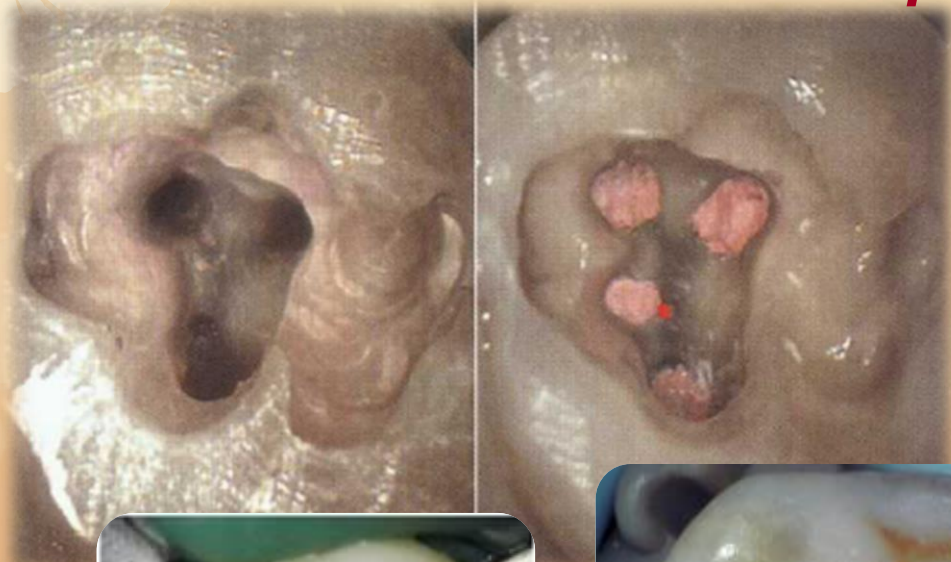перфорација на подот на пулпната комора



ГРЕШКИ И ПРОПУСТИ ...

👉 пристапен кавитет:

максиларни молари



лоцирање на вториот мезиобукален корен

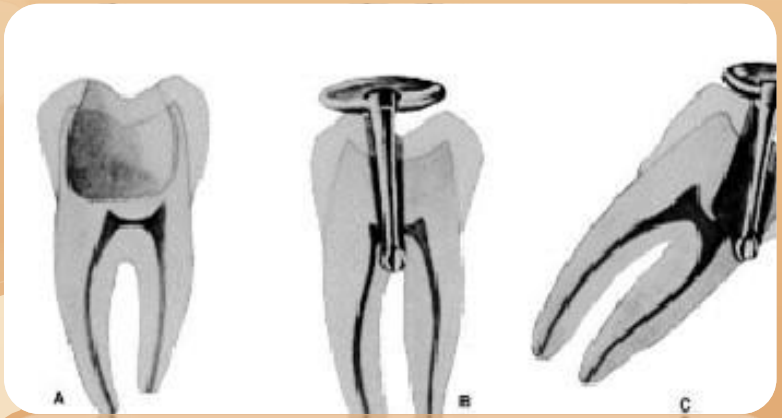
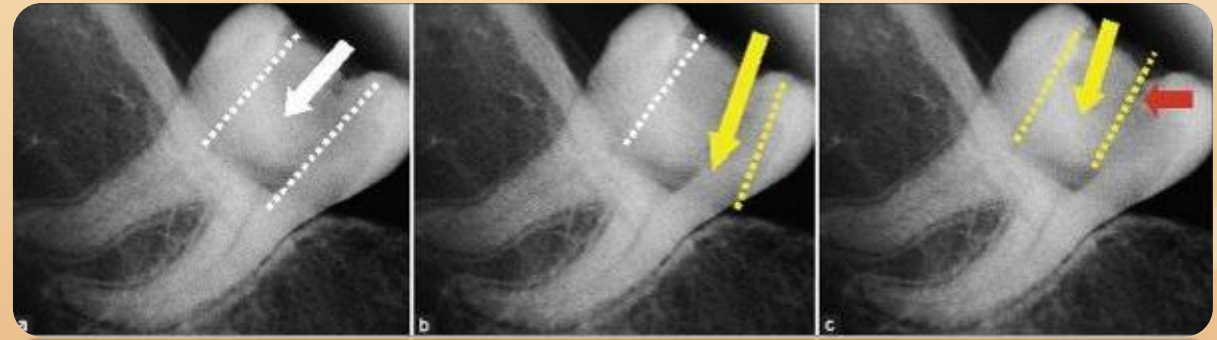
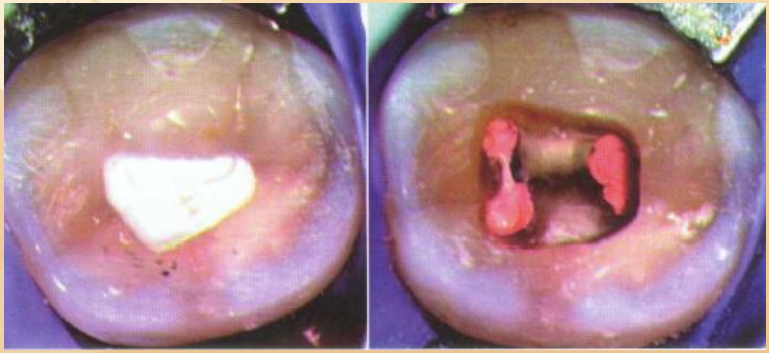
стоматолозите го гледаат, но не може да се навлезе во него

каналот е помезијално поставен отколку што е неговиот отвор

дополнително проширување на ѕидот на препарацијата

ГРЕШКИ И ПРОПУСТИ ...

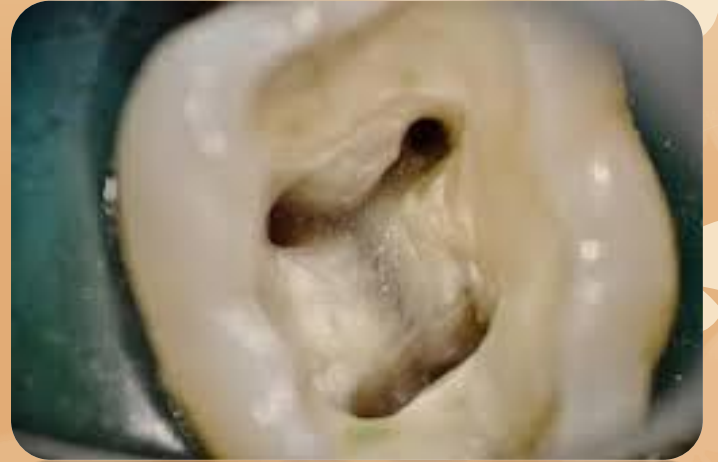👉 пристапен кавитет:



мандибуларни молари



POINT OF ENTRY
Endodontic sales opportunities start with the creation of an access cavity — the first, and possibly most important, step in successful root canal treatment *By Rebecca Stone*

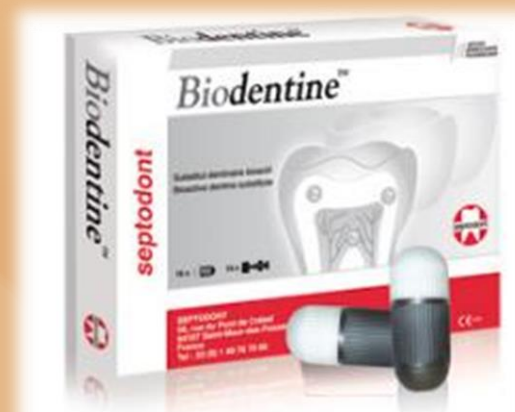
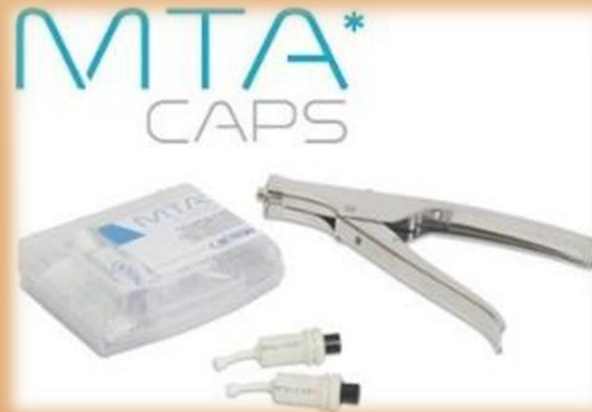
ГРЕШКИ И ПРОПУСТИ ... перфорации Th:


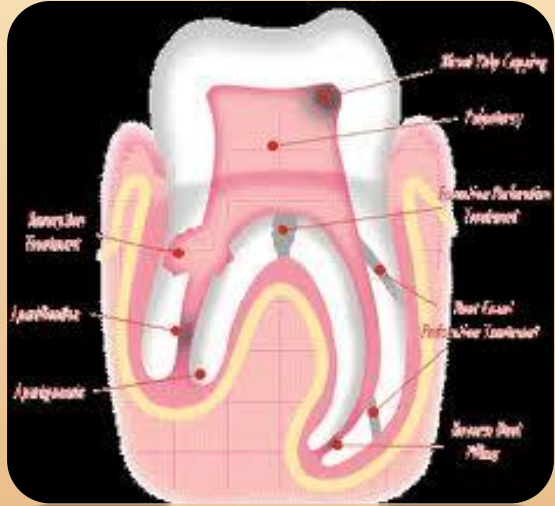


- стопирање на крварењето**
- Rtg слика и процена**
- одлука: ендодонтска или радикална терапија**
- правилен ендодонтски третман**
- поставување на медикаменти**
- затварање со MTA, биодентин, гласјономер цемент, компомери ...**

Th:



ГРЕШКИ И ПРОПУСТИ ... перфорации Th:



Th:

СОВРЕМЕНИ КОНЦЕПТИ ВО ТЕРАПИЈАТА НА ДЛАБОКИТЕ КАРИОЗНИ ЛЕЗИИ

Biodentine®
Bioactive Dentin Substitute

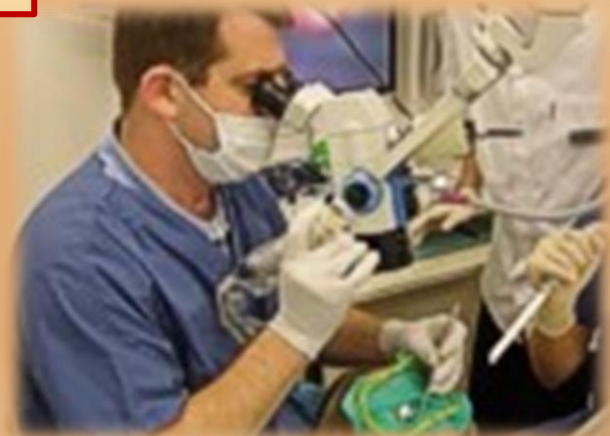БИОДЕНТИН

прашок
Tricalcium silicate ($3\text{CaO}\cdot\text{SiO}_2$)
Dicalcium silicate ($2\text{CaO}\cdot\text{SiO}_2$)
Calcium carbonate (CaCO_3)
Zirconium dioxide (ZrO_2)
Iron oxide

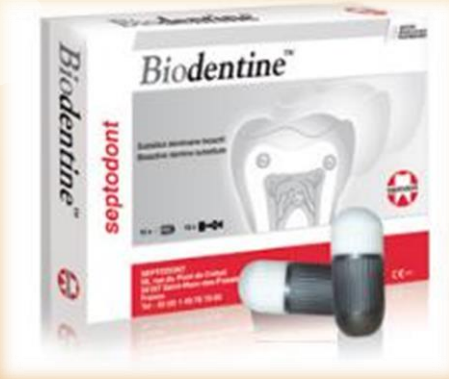
течност
Calcium chloride ($\text{CaCl}_2\cdot 2\text{H}_2\text{O}$)
Hydrosoluble polymer
вода

Active Biosilicate Technology™

pppt.com



ГРЕШКИ И ПРОПУСТИ ... перфорации Th:

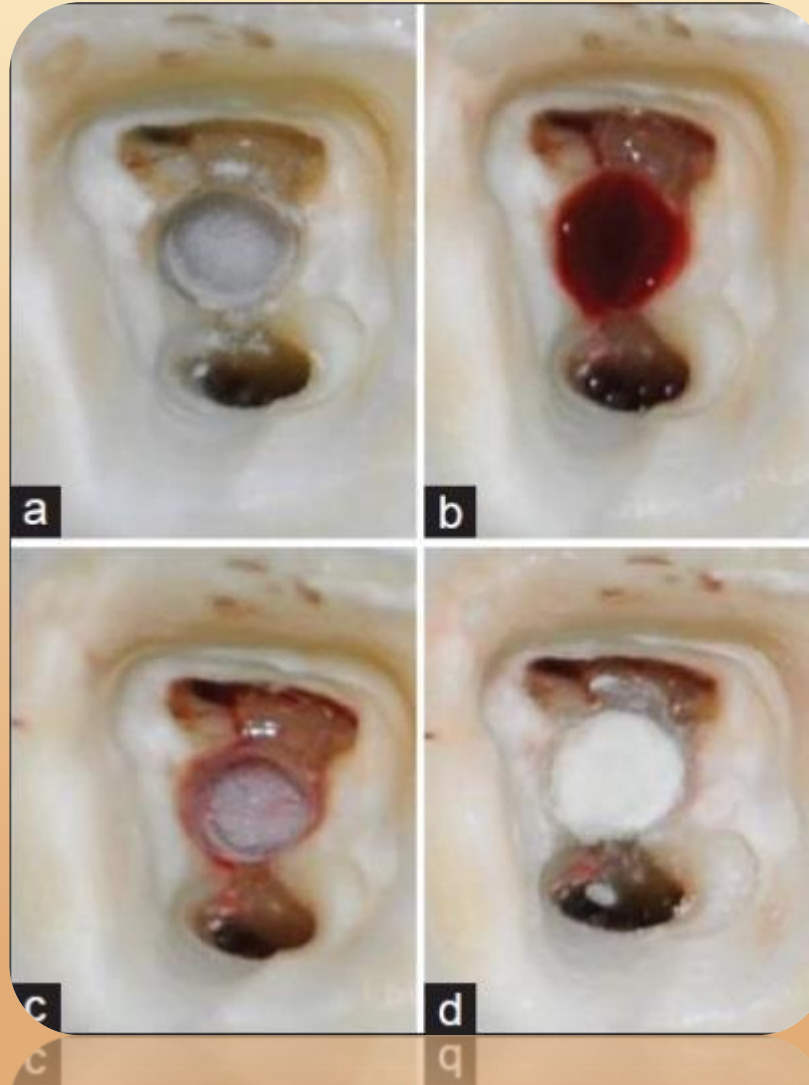
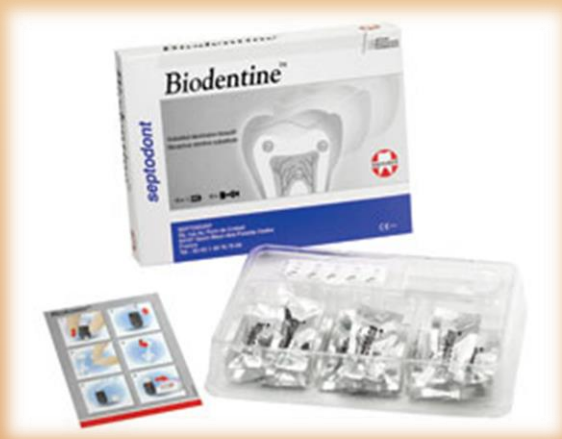

Th:



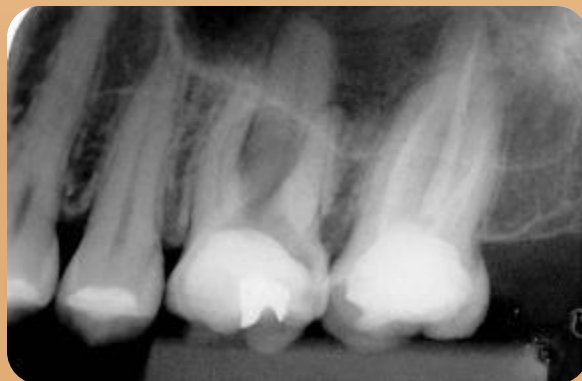
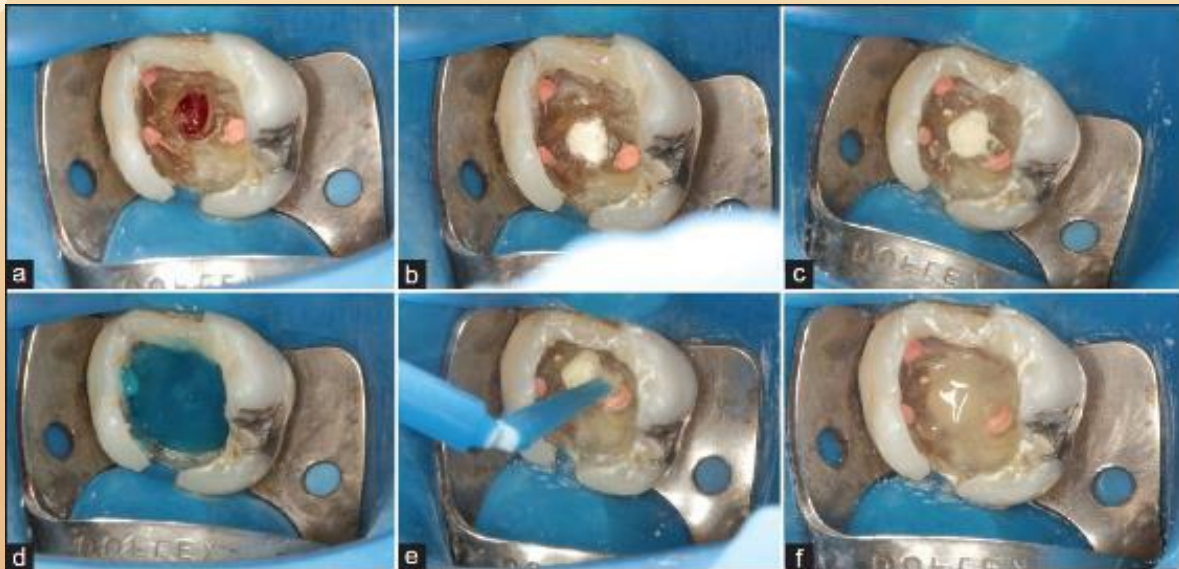
Deenadayalan Elumalai et all. Comparison of mineral trioxide aggregate and biodentine for management of open apices 2015 Journal of Interdisciplinary Dentistry

ГРЕШКИ И ПРОПУСТИ ...
перфорации Th:



Th:

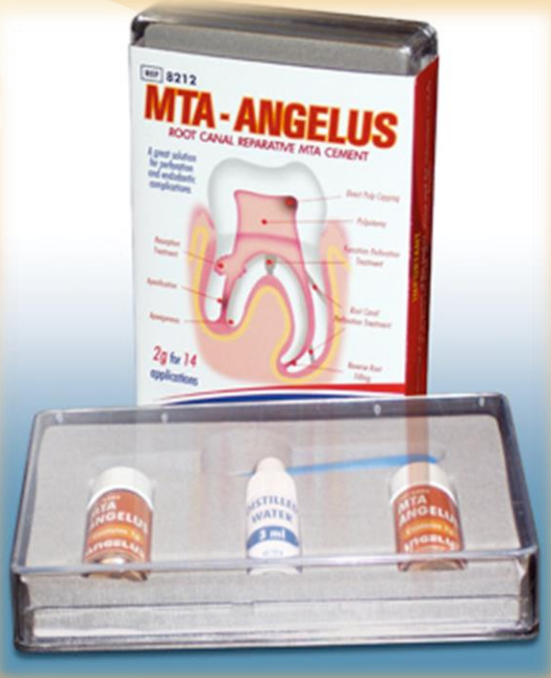
ГРЕШКИ И ПРОПУСТИ ... перфорации Th:



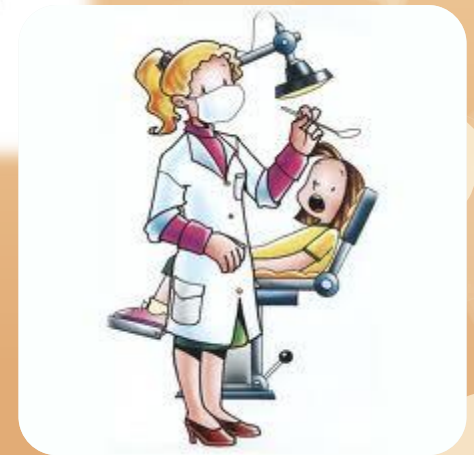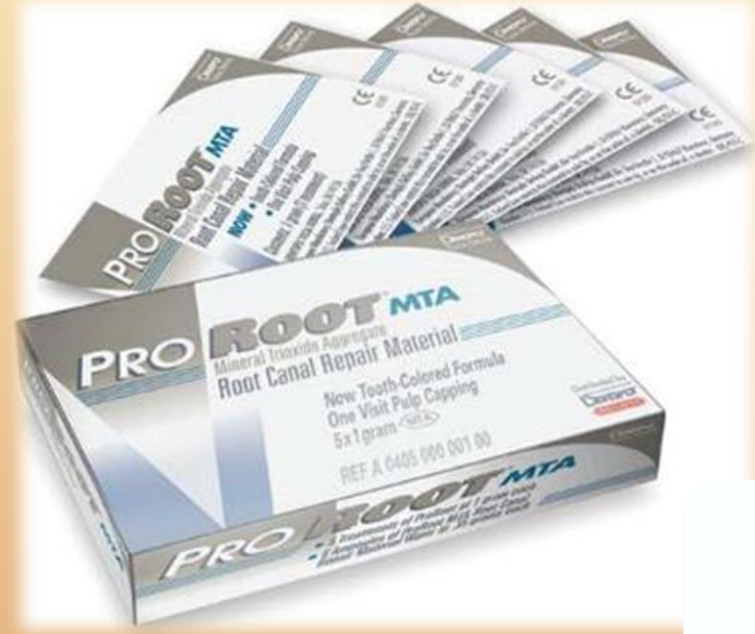Th:



ГРЕШКИ И ПРОПУСТИ ... перфорации Th:

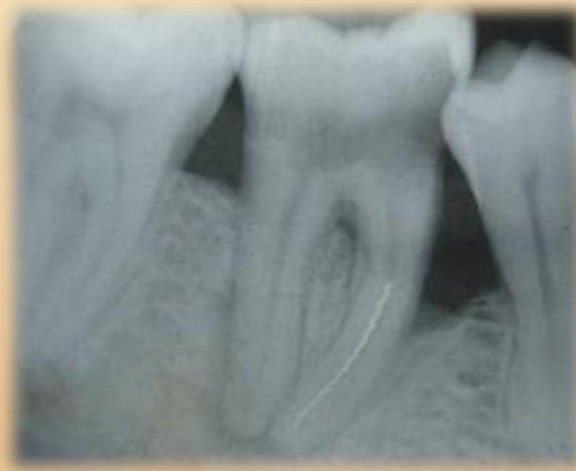
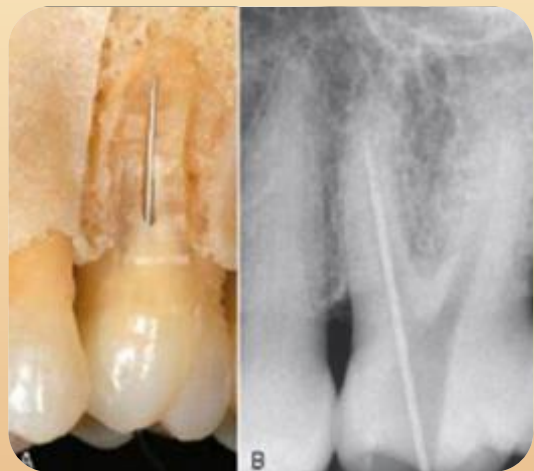
Th:



Monica Monea et all. HISTOLOGICAL EVALUATION OF INDIRECT PULP CAPPING PROCEDURES WITH CALCIUM HYDROXIDE AND MINERAL TRIOXIDE AGGREGATE. European Scientific Journal August 2014 edition vol.10, No.24

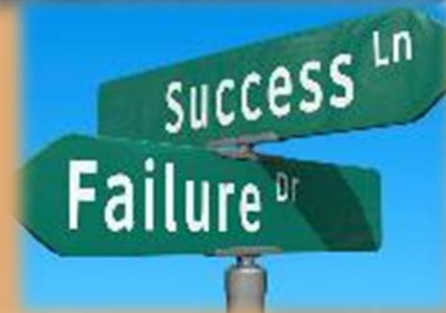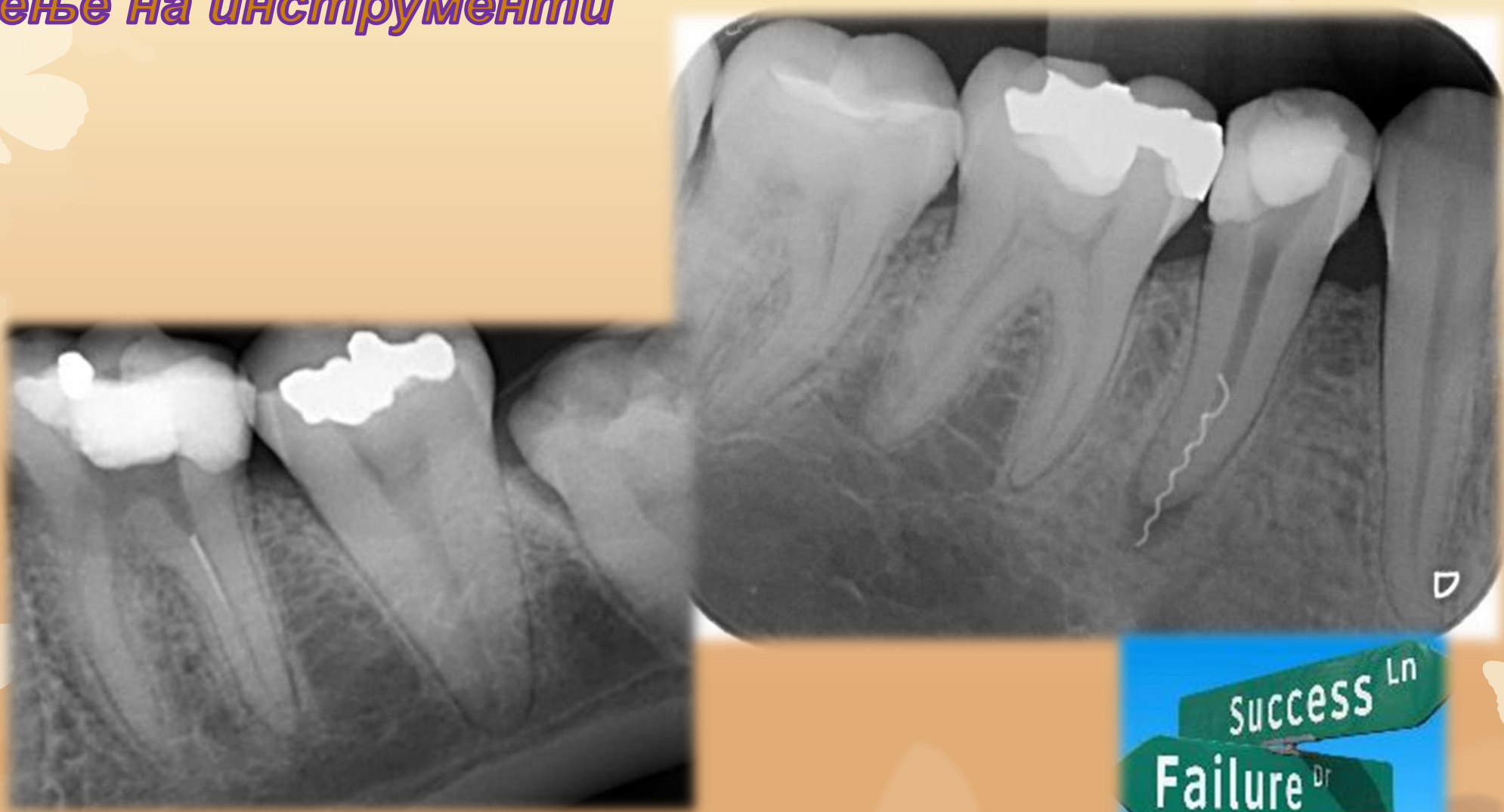ГРЕШКИ И ПРОПУСТИ ... кршење на инструменти



- ❖ **неправилности во каналот**
- ❖ **нееластични инструменти**
- ❖ **неадекватна игла со луменот на каналот**
- ❖ **не добра трепанација**
- ❖ **не правилна инструментација**
- ❖ **оштетени инструменти**
- ❖ **многу пати стерилизирани инструменти**

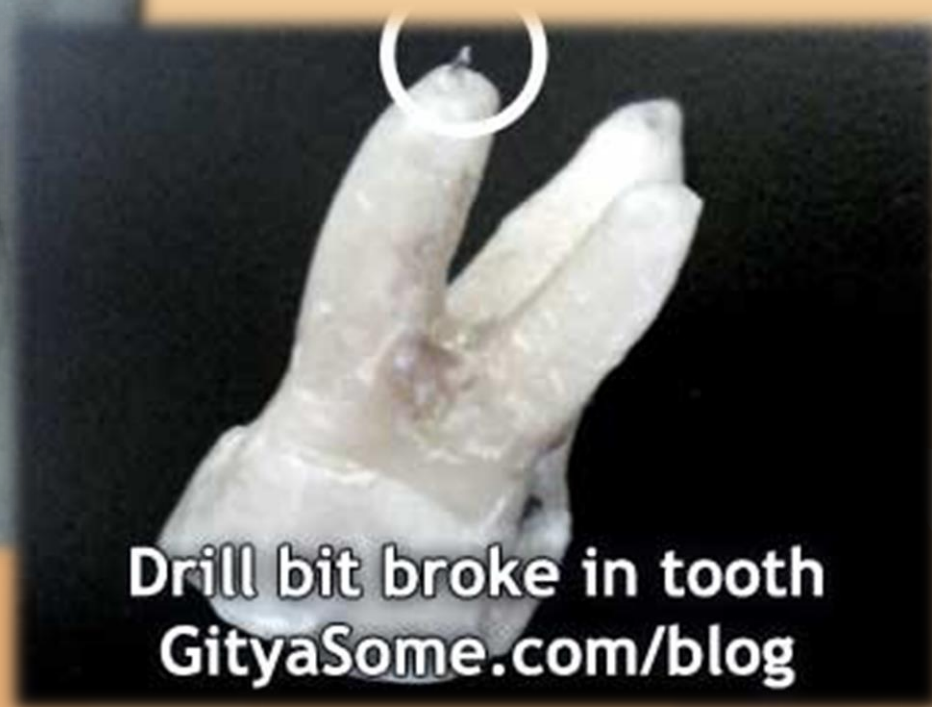
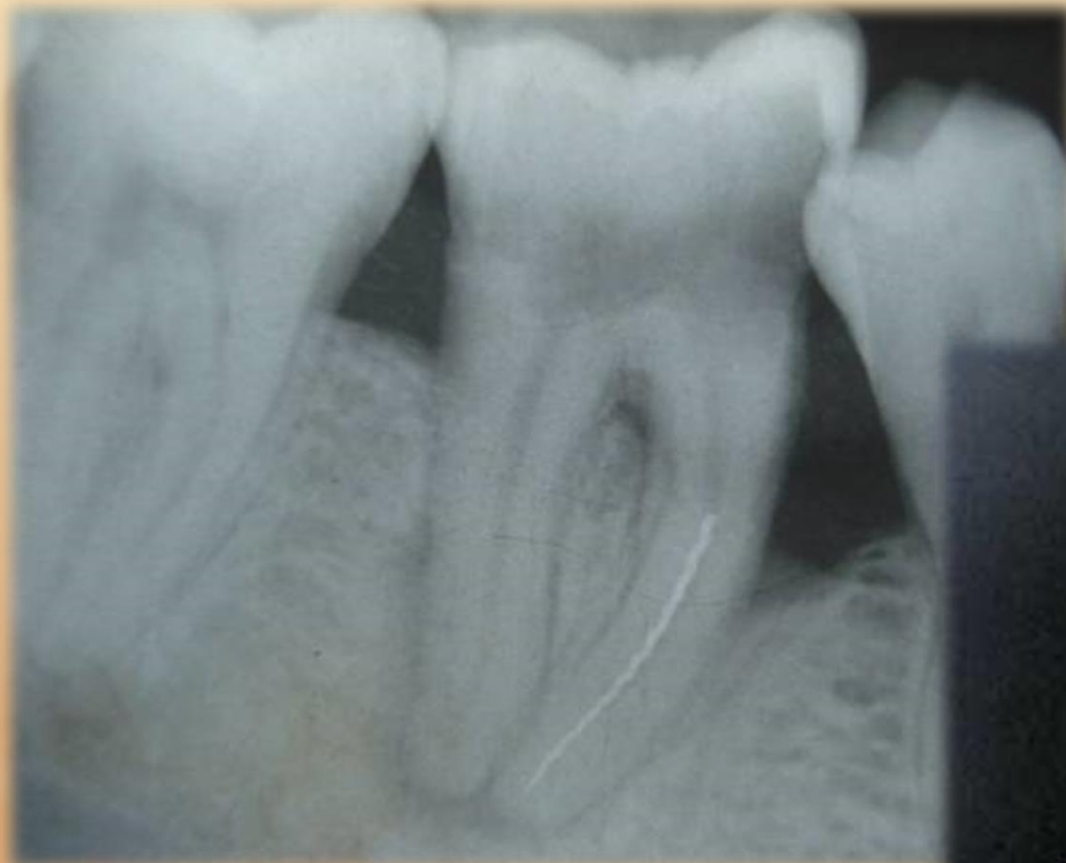
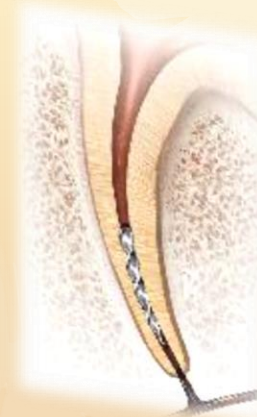ГРЕШКИ И ПРОПУСТИ ...
кршење на инструменти



ГРЕШКИ И ПРОПУСТИ

кршење на инструменти

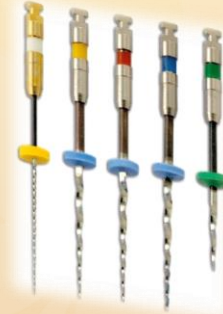

Drill bit broke in tooth
GityaSome.com/blog

ГРЕШКИ И ПРОПУСТИ ...

кршење на инструменти

МАШИНСКА КАНАЛНА ПРЕПАРАЦИЈА



МАШИНСКА ИНСТРУМЕНТАЦИЈА

- **пасивно прооден канал – НЕ СЕ КОРИСТАТ ЗА ЕКСТИРПАЦИЈА**
- **од 150 – 300 вртежи /мин – без форсирање на брзината**
- **инструментите се внесуваат активно вклучени во каналниот простор**
- **движењето е горе долу, без притисок со минимален допир – пишување со молив или сликарска четка**
- **при првиот отпор се извлекува инструментот од каналот без форсирање**
- **максимално време на инструментот во канал 5-8 мин.**
- **ендомоторот да има можност за самоисклучување кога се заглавува препараторот во каналот**
- **вклучен - активен инструментот се извлекува од каналот**

ГРЕШКИ И ПРОПУСТИ ...

кршење на инструменти

МАШИНСКА ИНСТРУМЕНТАЦИЈА

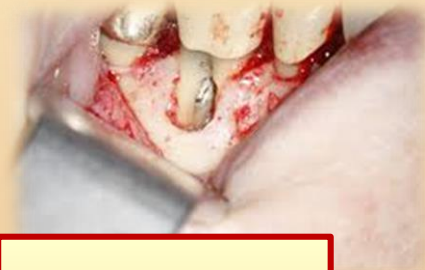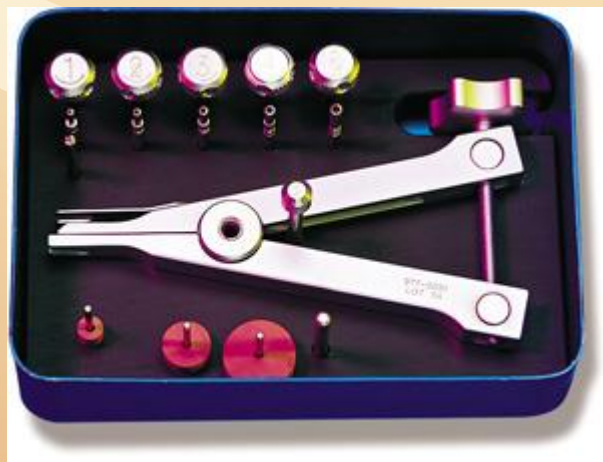МАШИНСКА КАНАЛНА ПРЕПАРАЦИЈА



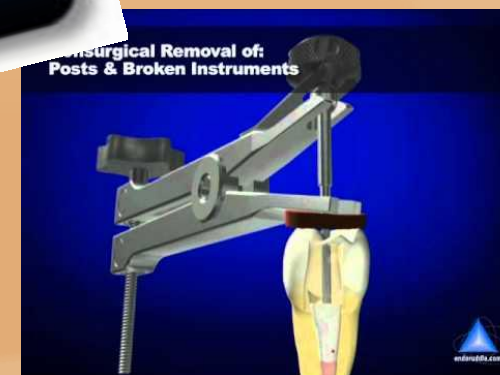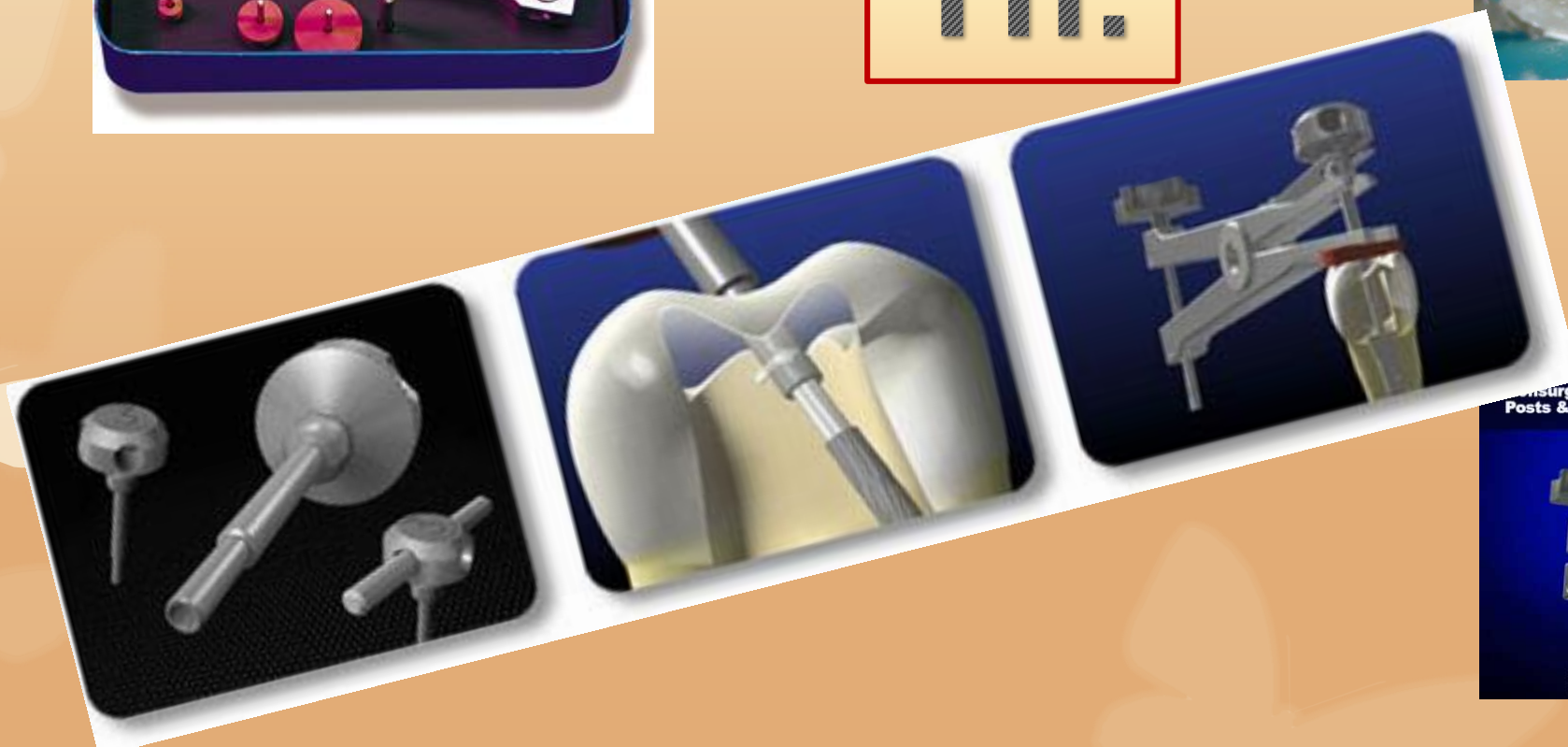
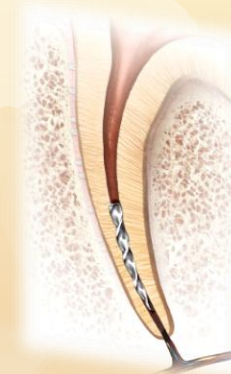
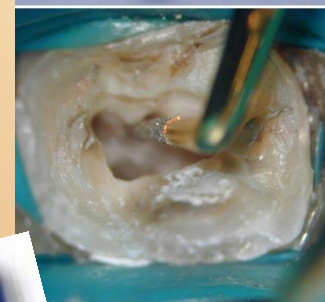
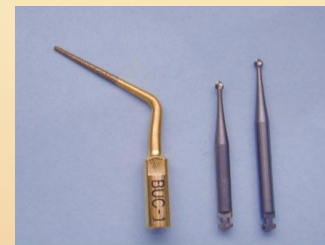- ✓ по три едноставни канални инструментации препаратите се фрлаат
- ✓ по една препарација во криви и обструирани канали треба да се исфрли инструментот
- ✓ да се користат според пропишаниот редослед
- ✓ исклучиво со лубриканс – олеснува движењето и размекнува дентинот
- ✓ обилна иригација
- ✓ по секој сегмент во текот на препарацијата контрола на проодноста со мануелни препаратори
- ✓ CROWN-DOWN најчесто користена препарациона техника

ГРЕШКИ И ПРОПУСТИ ...

кршење на инструменти Th:



Th:



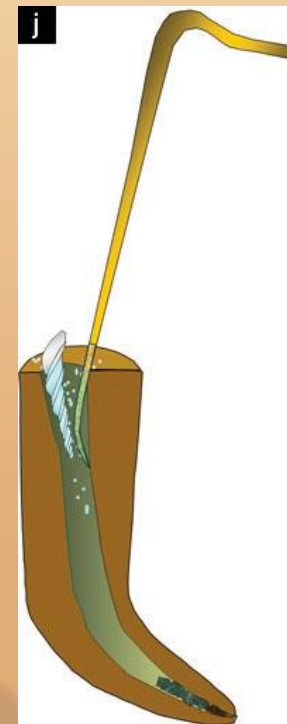
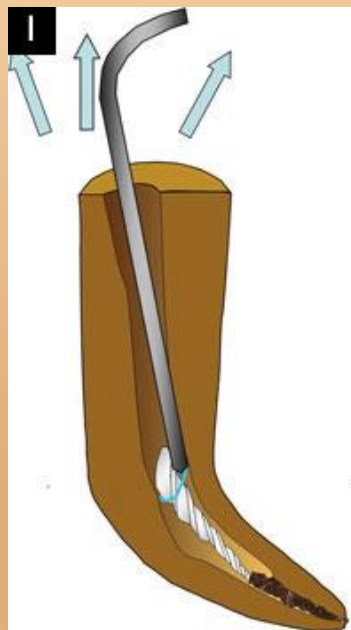
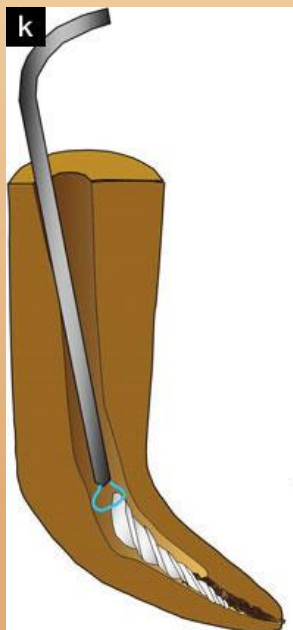
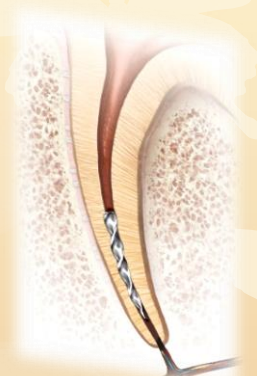ГРЕШКИ И ПРОПУСТИ ...

кршење на инструменти Th:

ЕНДОДОНТСКИ РЕТРЕТМАН

Th:

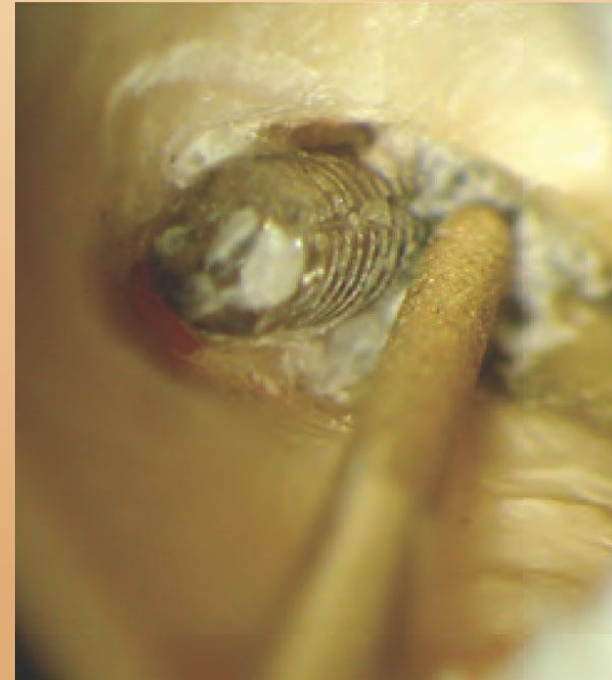
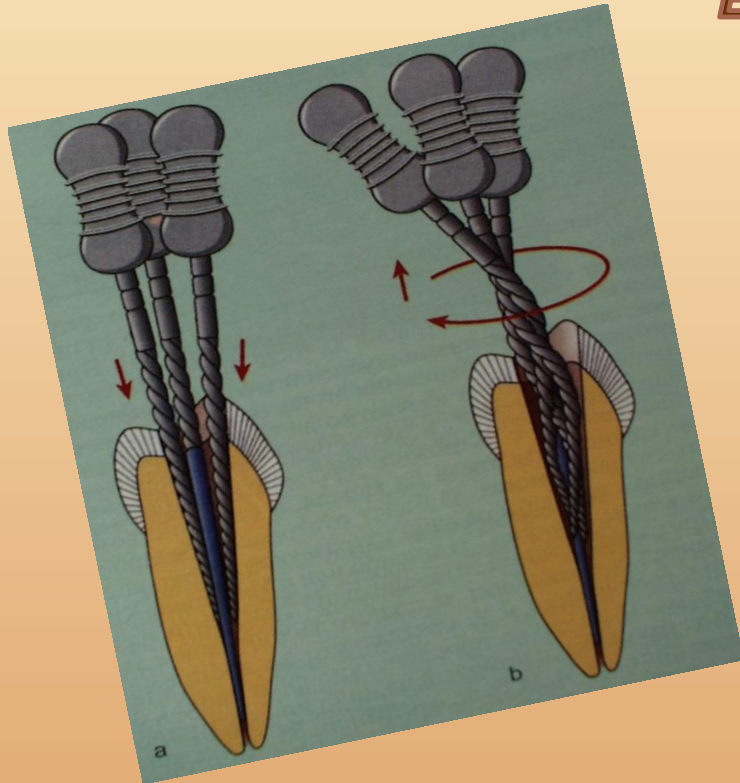
ултразвучни ендодонтски системи



ГРЕШКИ И ПРОПУСТИ ...

кршење на инструменти Th:

ЕНДОДОНТСКИ РЕТРЕТМАН



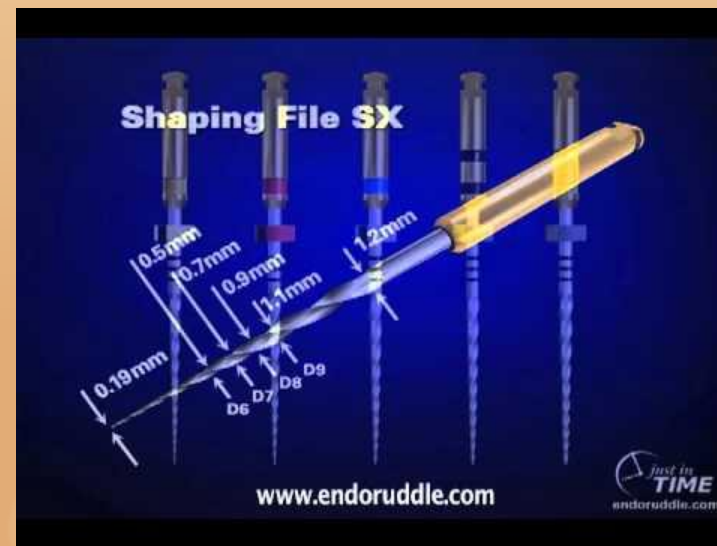
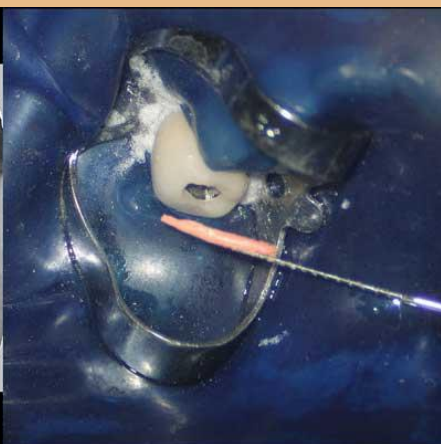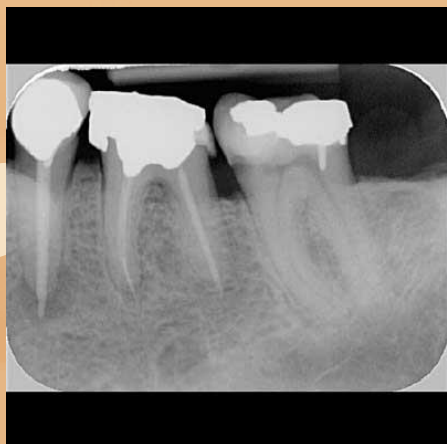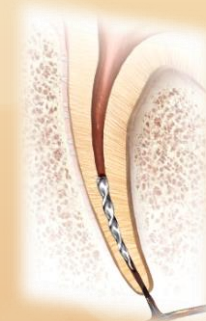Th:

ГРЕШКИ И ПРОПУСТИ ...

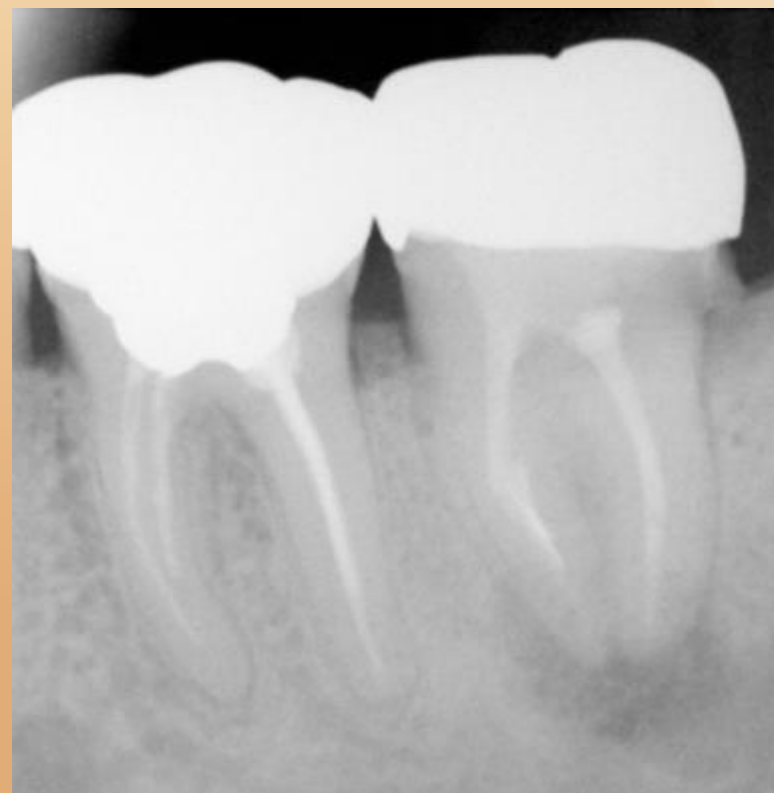
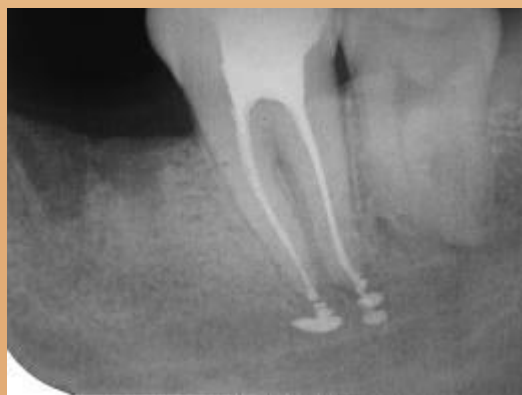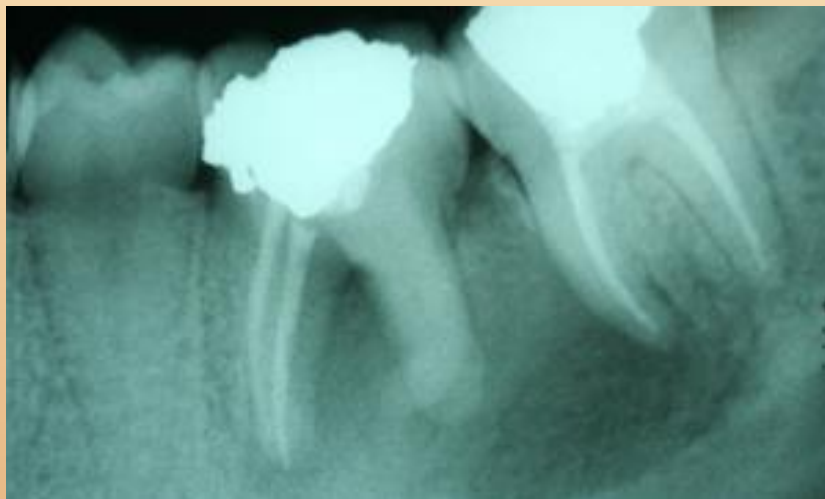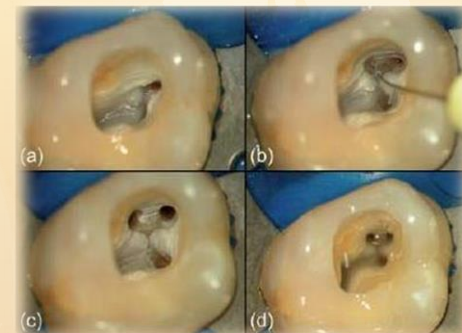
кршење на инструменти Th:

Th:

Protaper – за ретретман...



ГРЕШКИ И ПРОПУСТИ ... неопфатени ендодонтски структури



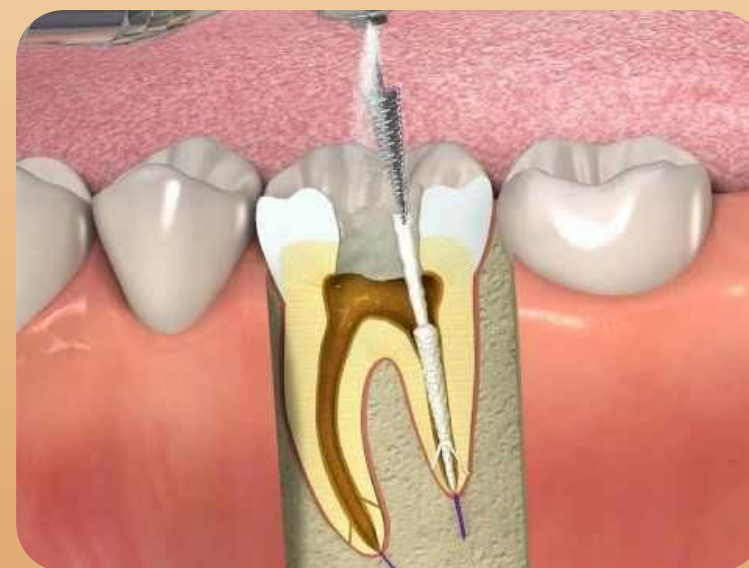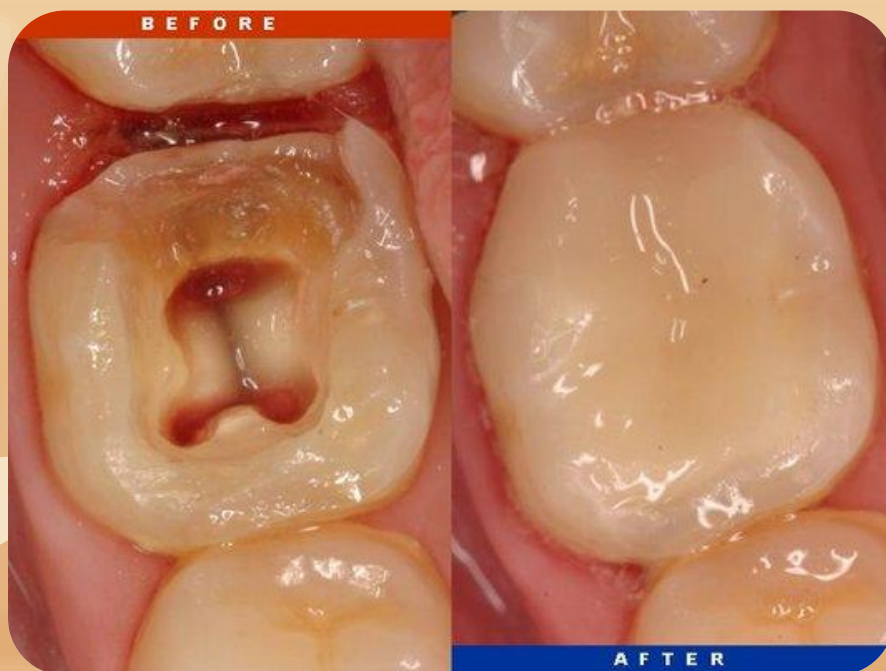ГРЕШКИ И ПРОПУСТИ ...

неопфатени сите ендодонтски структури

Th:

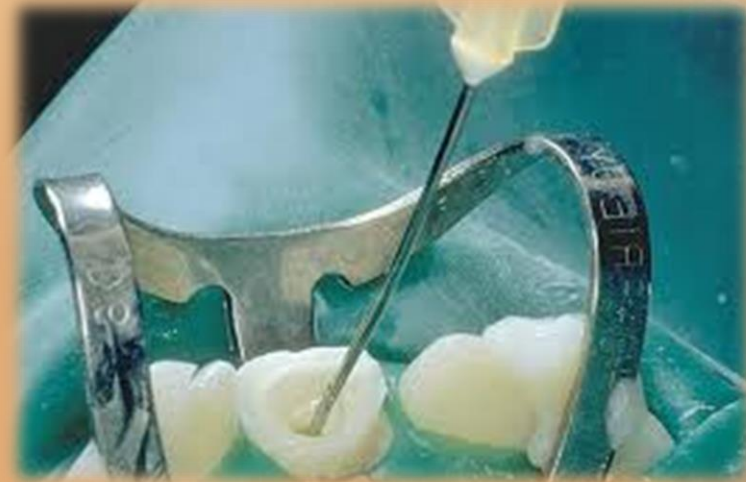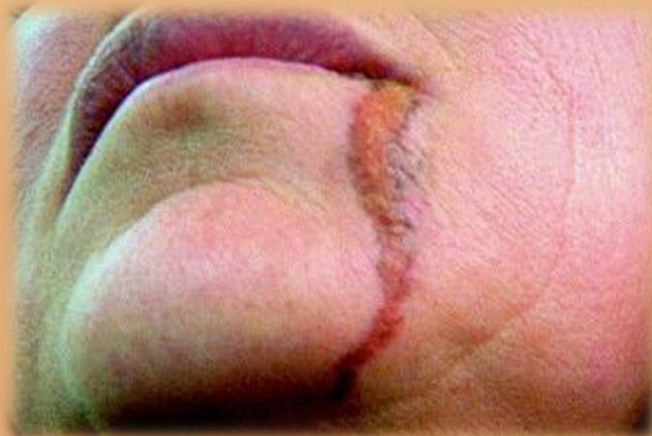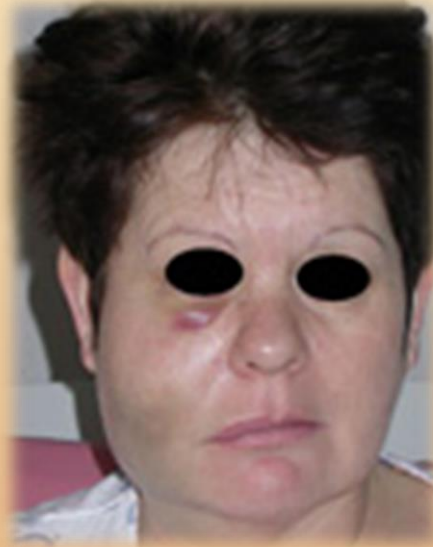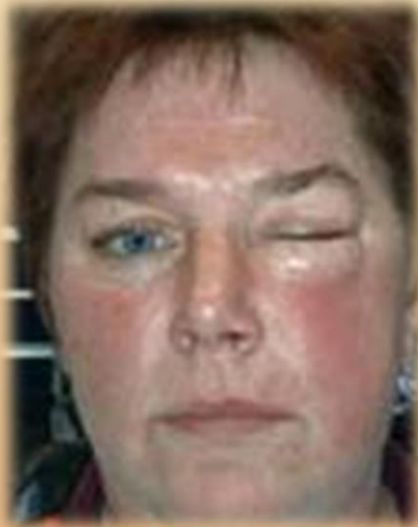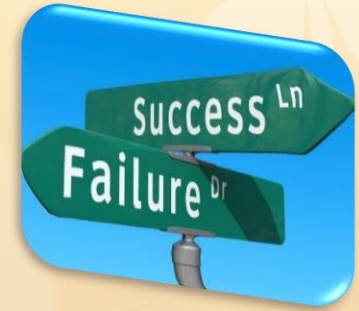ретретман

реализирање ендодонтски третман – *lege artis*



Protaper – за ретретман...

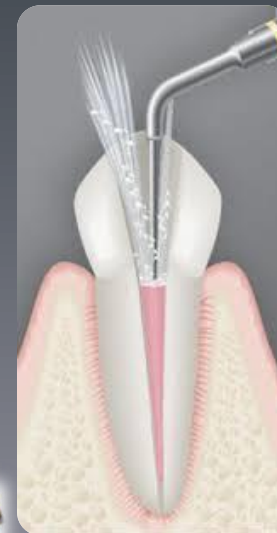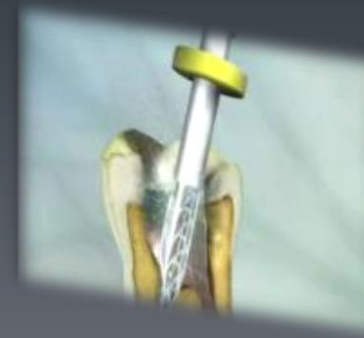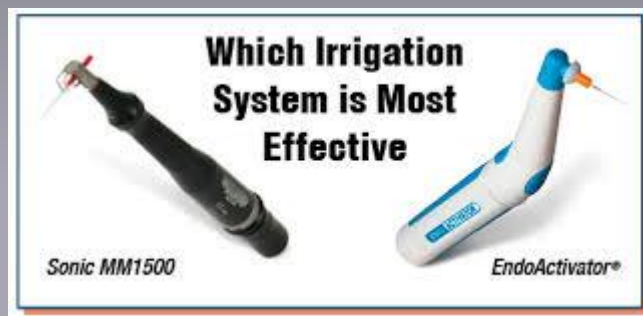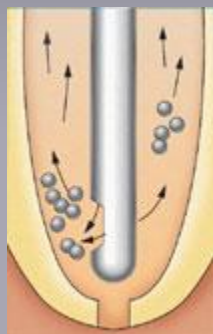
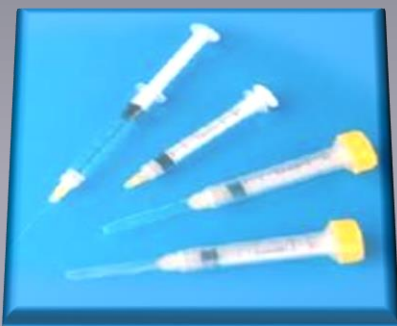**ГРЕШКИ И ПРОПУСТИ ...
форсирана неправилна иригација**



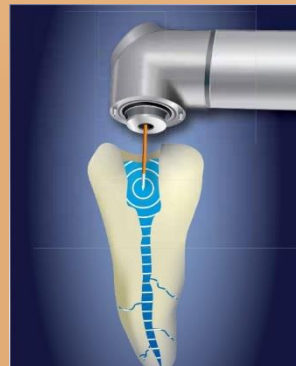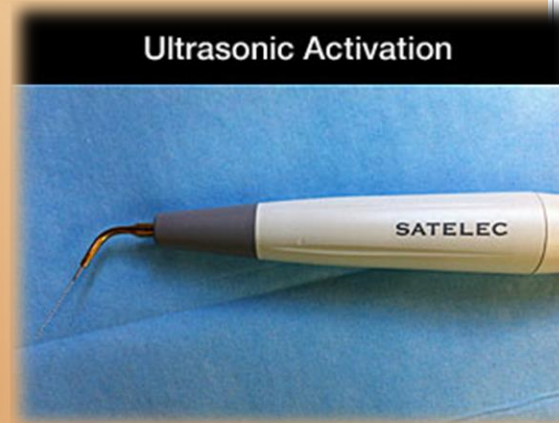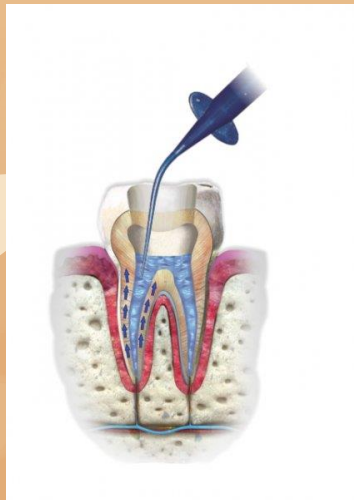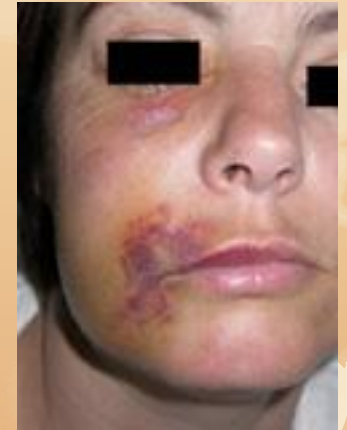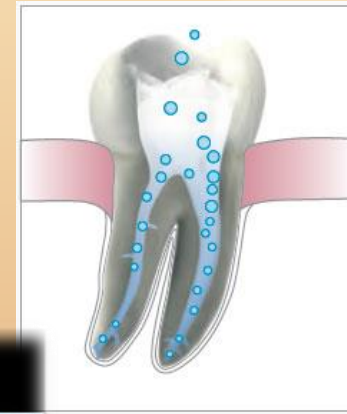
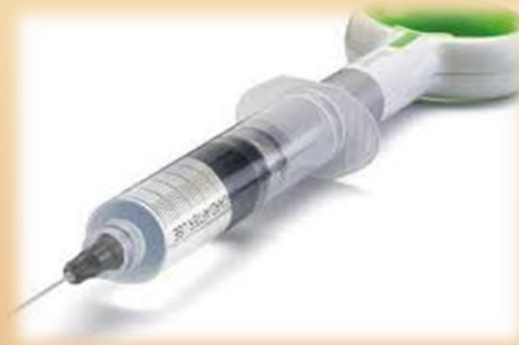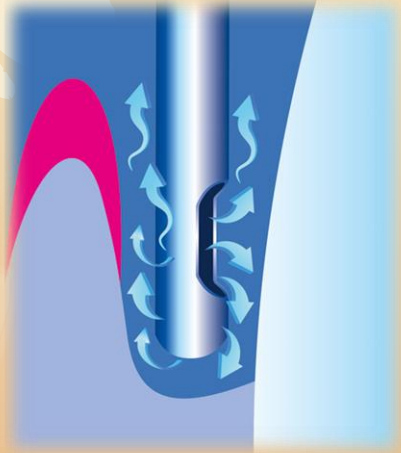
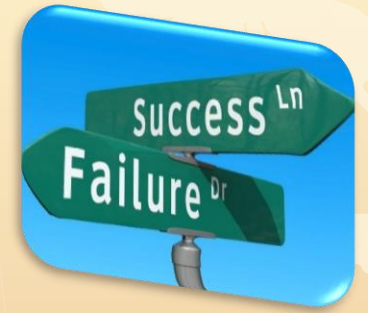ЕНДОДОНТСКА ТЕРАПИЈА

интраканална иригација:

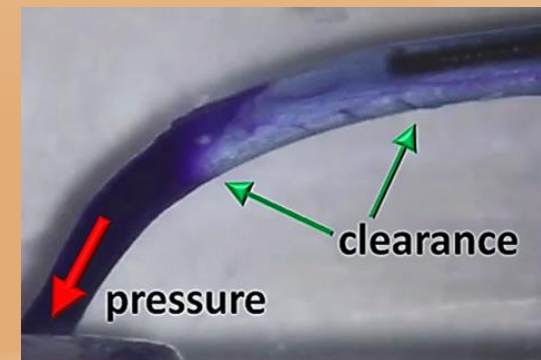
- ➔ елиминација на дебридмен
- ➔ намалува триењето при инструментацијата
- ➔ растварање на органски партикули
- ➔ растварање на неоргански остатоци (дентин)
- ➔ антимикиробен ефект
- ➔ можност за пенетрација во дентинските тубули



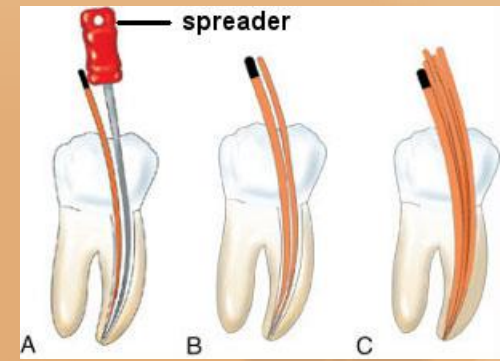
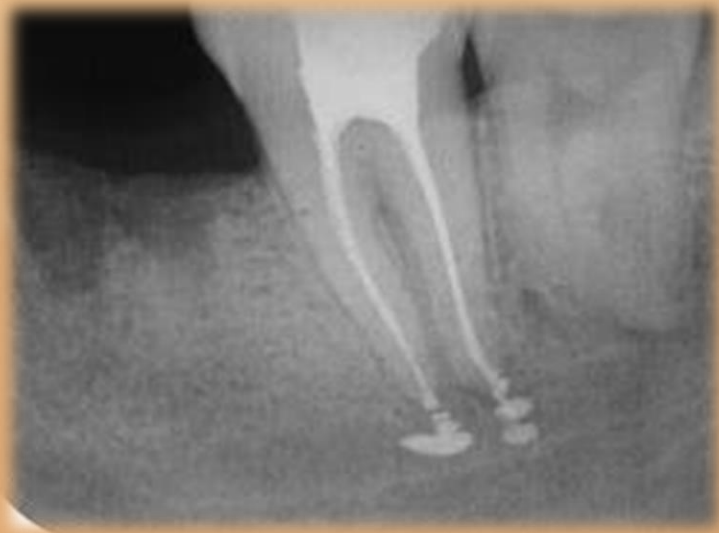
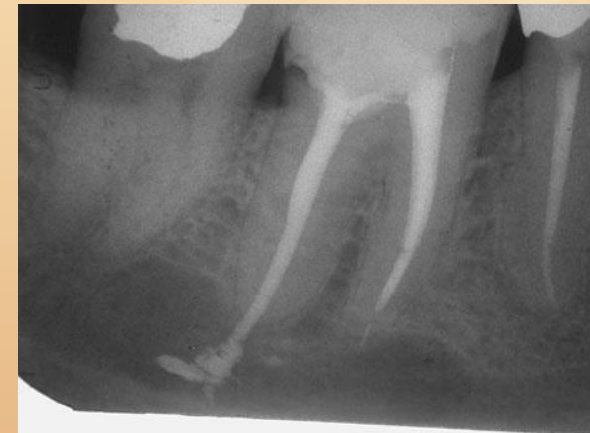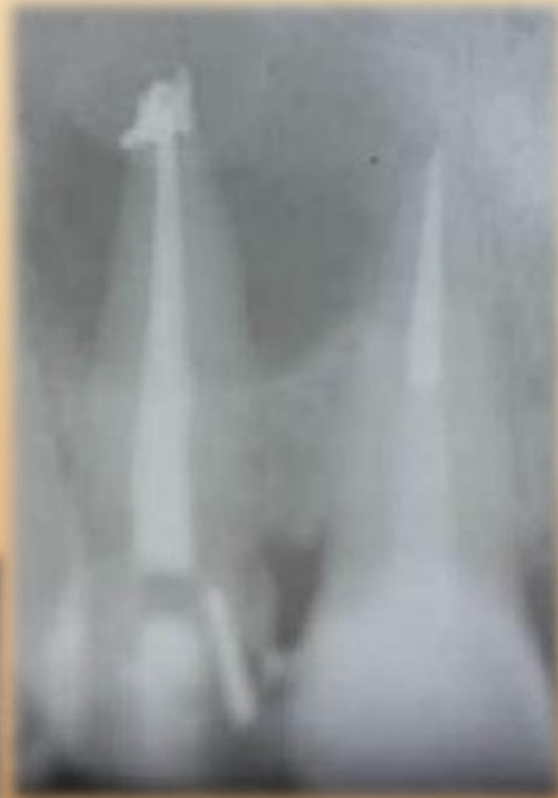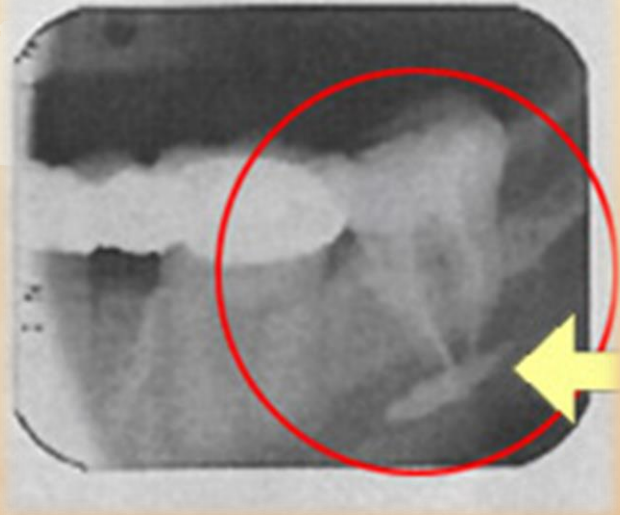ГРЕШКИ И ПРОПУСТИ ... форсирана неправилна иригација



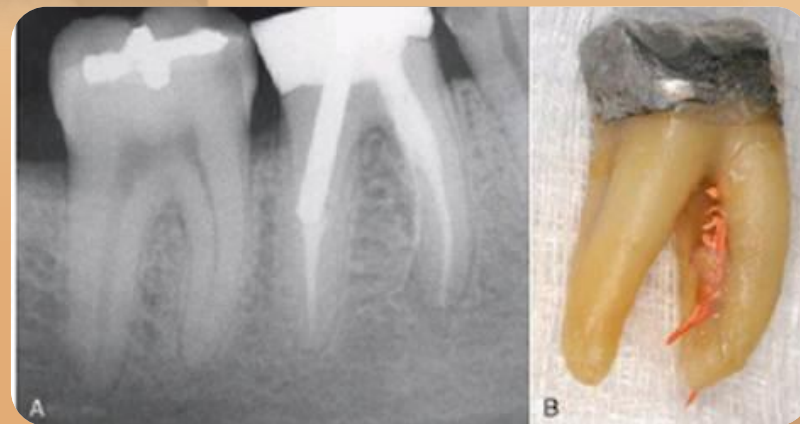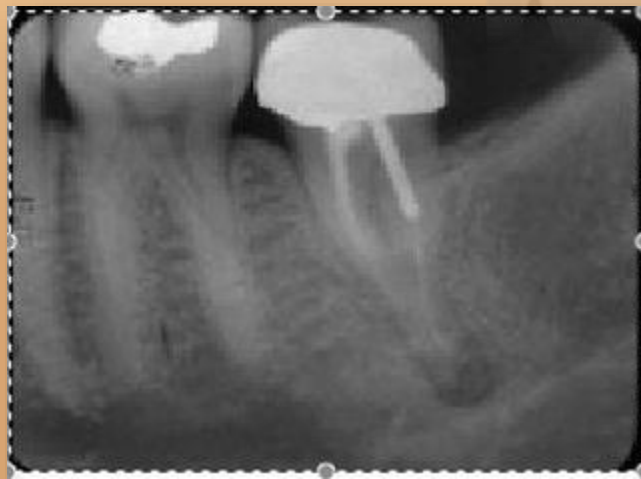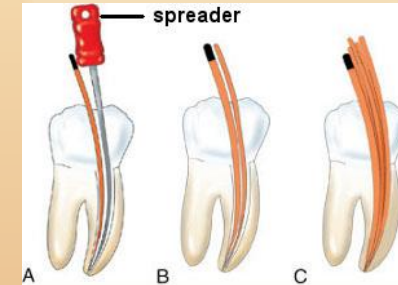
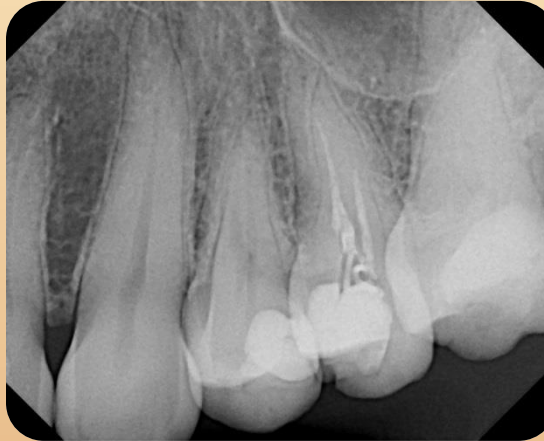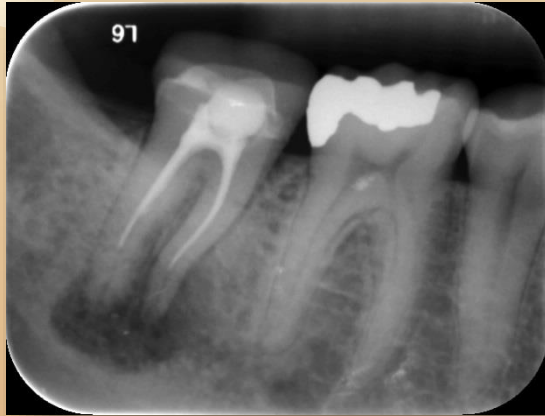Th:



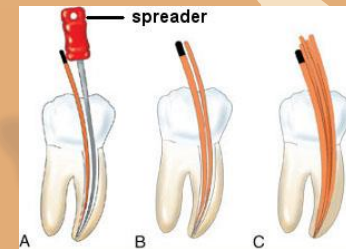
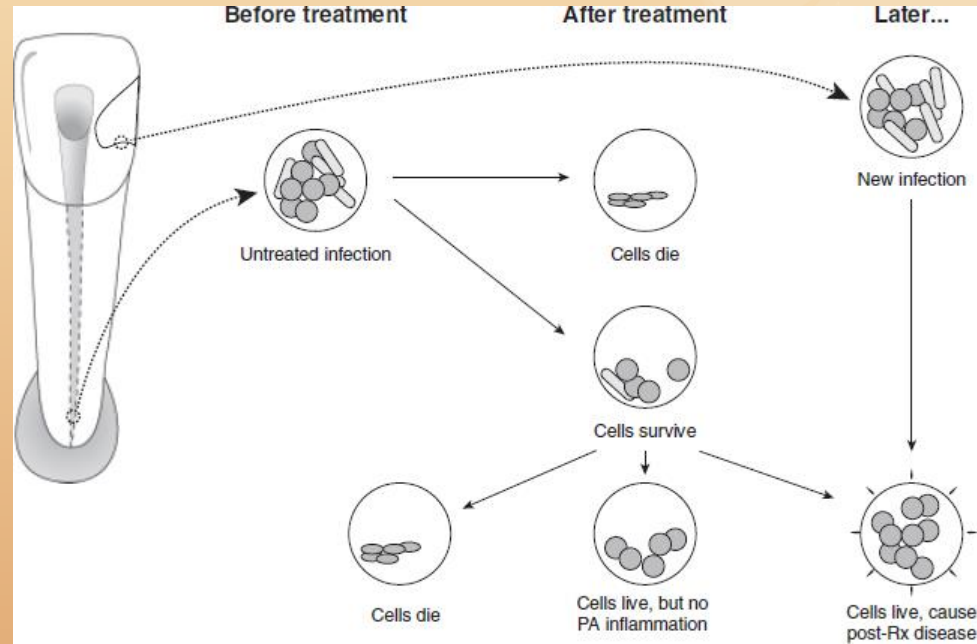
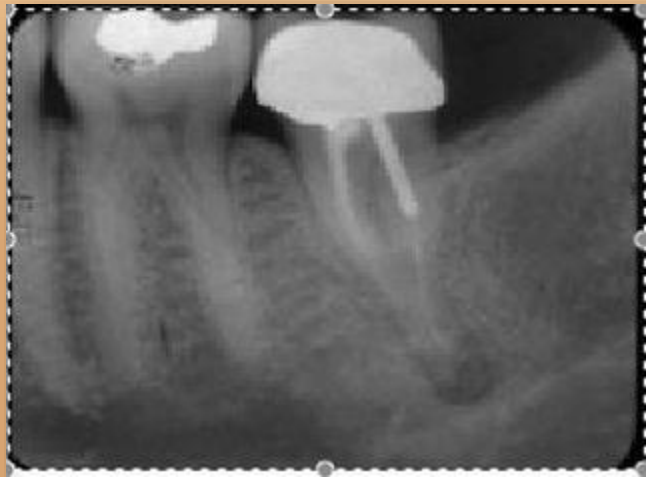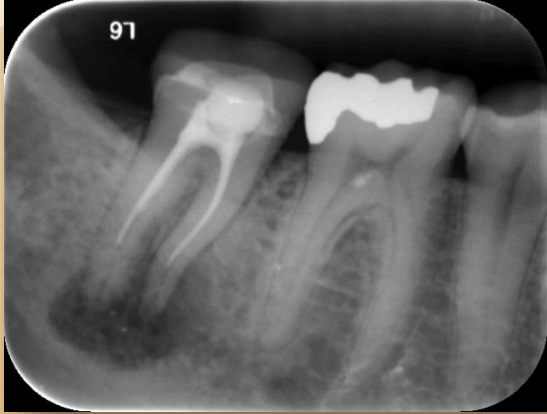ГРЕШКИ И ПРОПУСТИ - оптурација форсирано преполнети канали



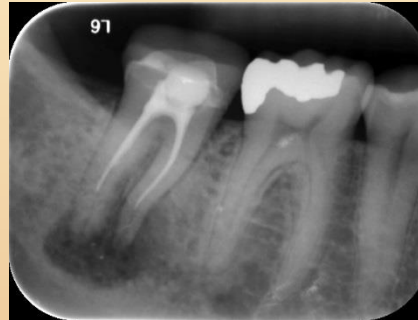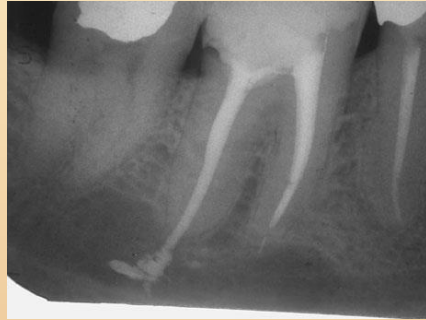ГРЕШКИ И ПРОПУСТИ - оптурација инсуфициентно полнење на каналниот систем



ГРЕШКИ И ПРОПУСТИ - оптурација инсуфициентно полнење на каналниот систем



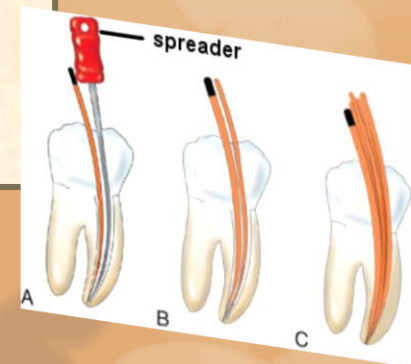
ГРЕШКИ И ПРОПУСТИ - оптурација



**ириганс - NaOCl + sealer AH26, Ahplus, AH jet, Roeco Seal....
епокси смоли = НЕ ХОМОГЕНО КАНАЛНО ПОЛНЕЊЕ**

**хипохлоридот во дентинските тубули не дозволува целосна
атхезија кон ѕидовите во каналот**

оваа комбинација е една од причините за лоша оптурација



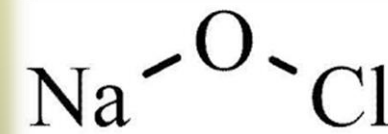
ГРЕШКИ И ПРОПУСТИ - оптурација



ириганс - NaOCl + sealer AH26, Ahplus, AH jet, Roeco Seal.... епокси смоли = не хомогено канално полнење

хипохлоридот го раствара органскиот матрикс – колагенот во дентинот

NaOCl се разложува на NaCl и O₂



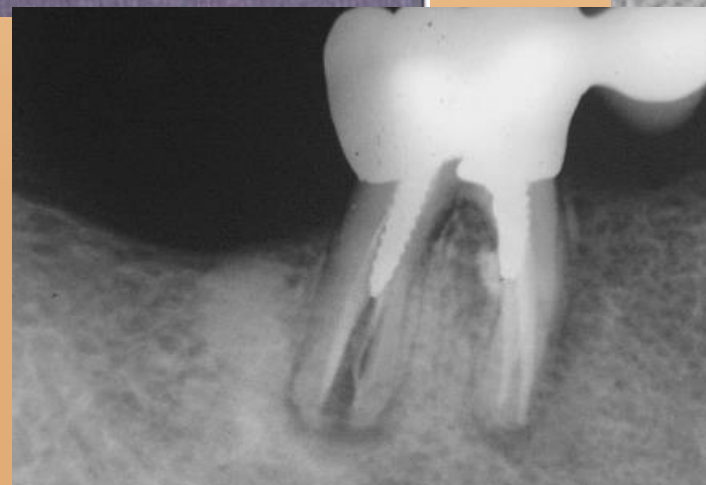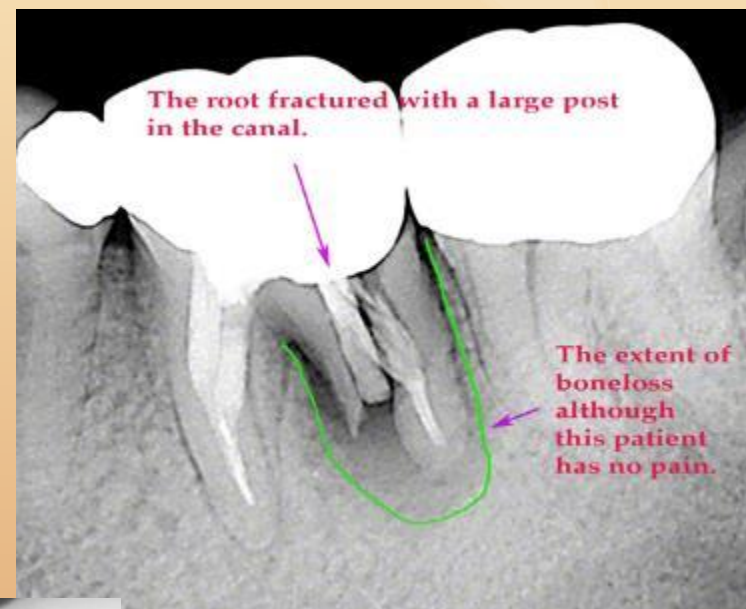
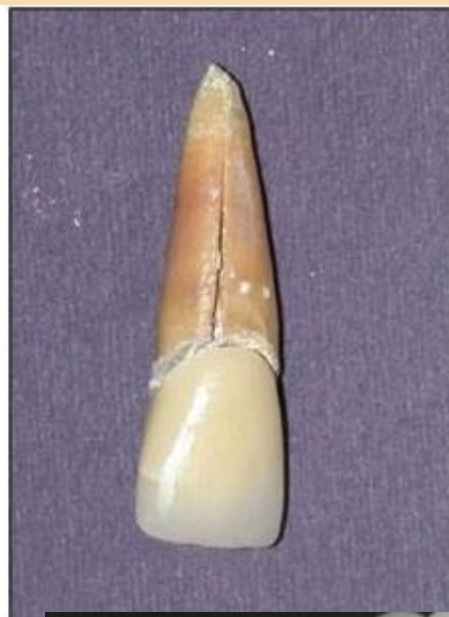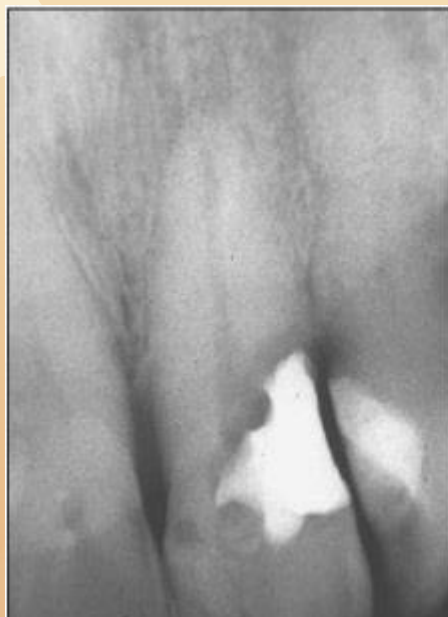O₂ во форма на меурчиња е сместен во дентинските тубули

и затоа е намалена можноста за полимеризација на смолестите канални адхезиви за цементирање но и на силерите

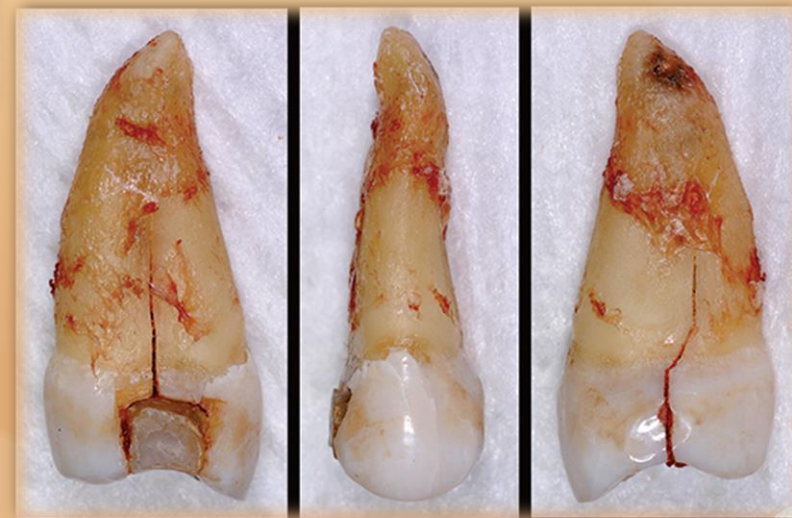
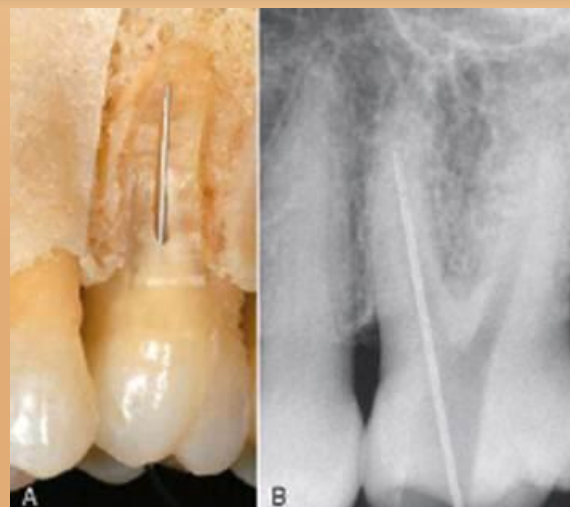
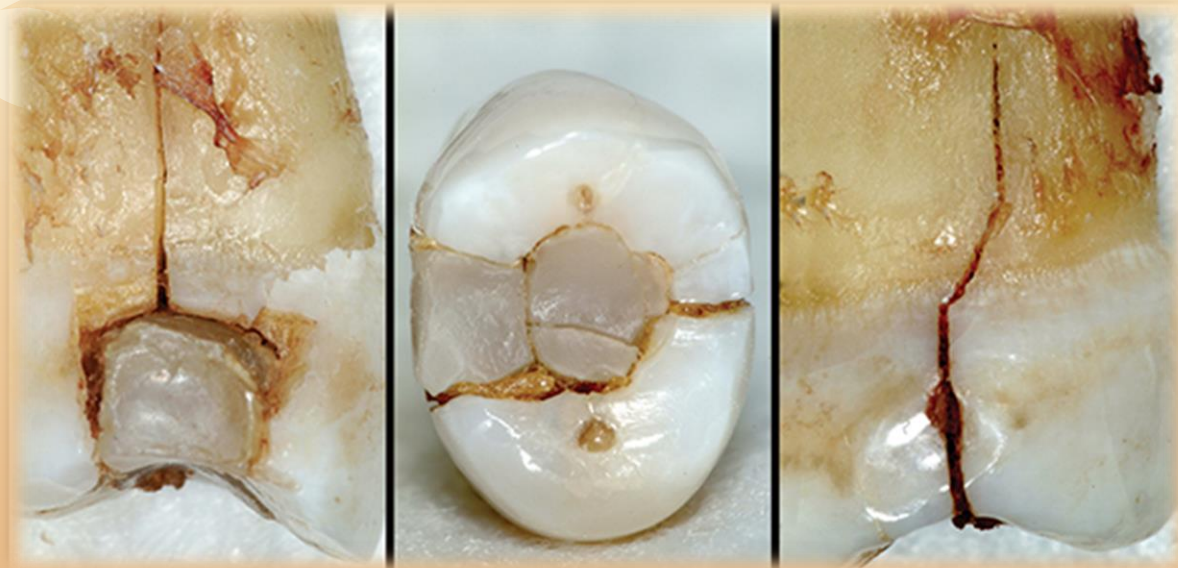Ari H., Yasar E., and Bellı S. Effects of NaOCl on bond strengths of resin cements to root canal dentin

JOURNAL OF ENDODONTICS VOL. 29, NO. 4, APRIL 2003

ГРЕШКИ И ПРОПУСТИ ... фрактури, пукнатини...



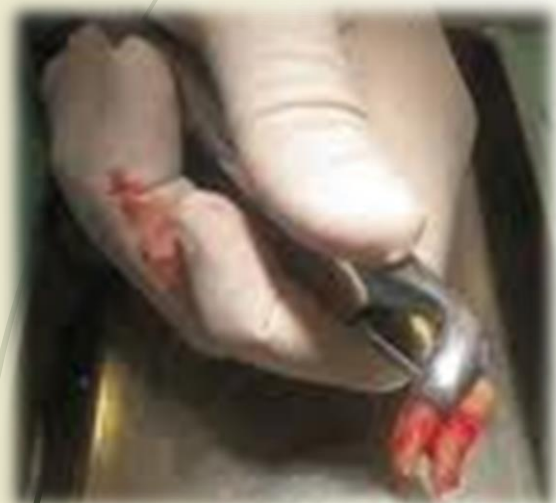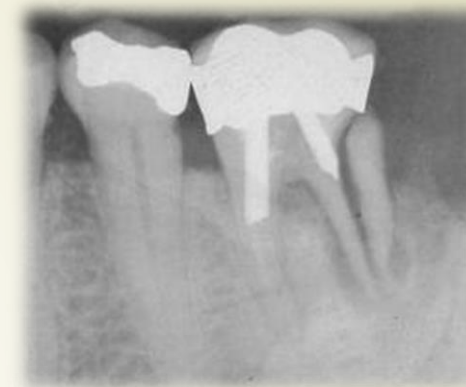ГРЕШКИ И ПРОПУСТИ фрактури, пукнатини...



ГРЕШКИ И ПРОПУСТИ ...
фрактури, пукнатини...

ТЕРАПИЈА:

радикална терапија - екстракција

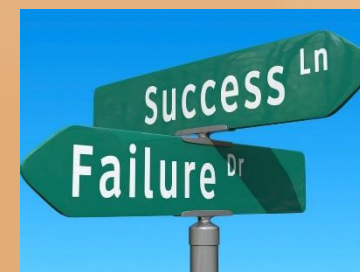
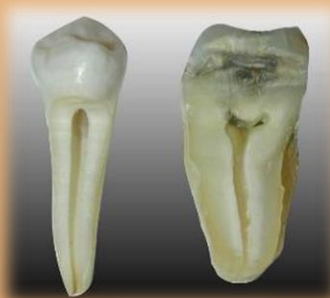
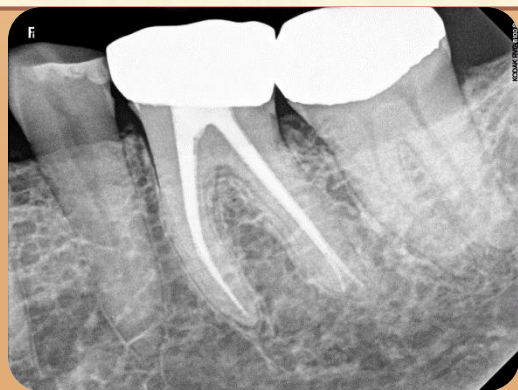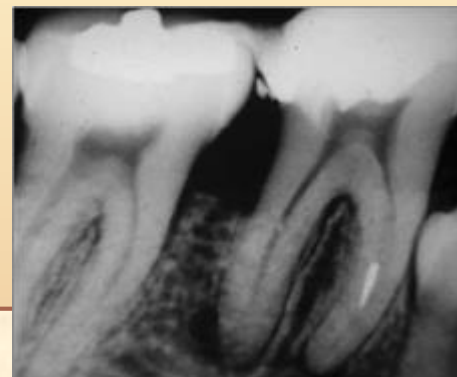Th:



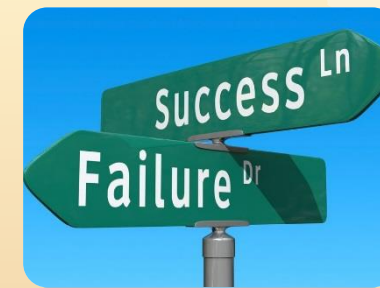ГРЕШКИ И ПРОПУСТИ ... **пост терапевска болка**

- ❖ *заостанато пулпно ткиво*
- ❖ *набиена пулпа кон апикално*
- ❖ *оштетен апикален стоп*
- ❖ *префрлање на детритус – содржината од каналот преку апекс, во периапикалниот простор*

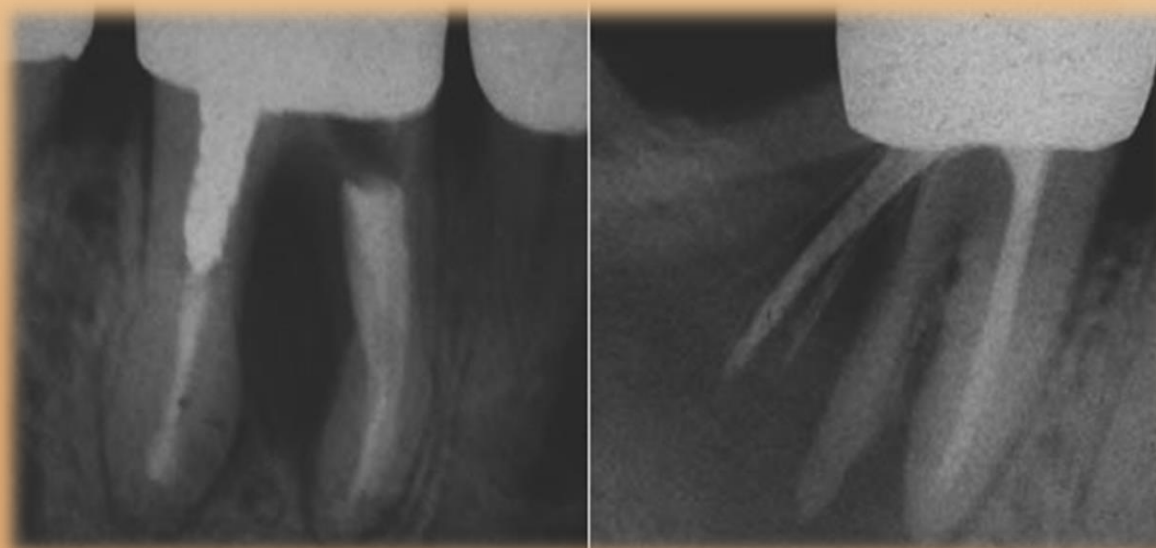
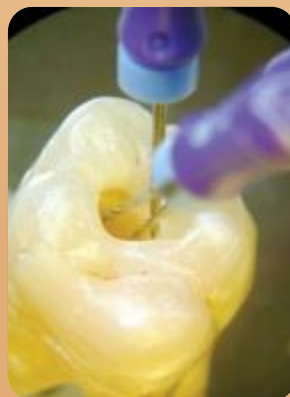

ГРЕШКИ И ПРОПУСТИ ...

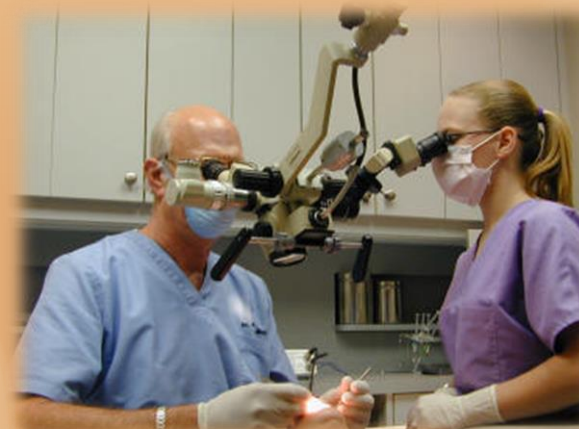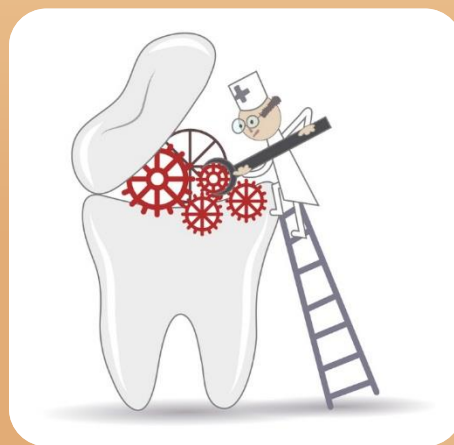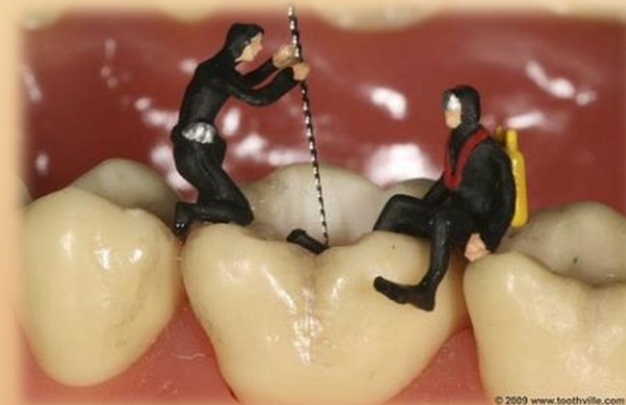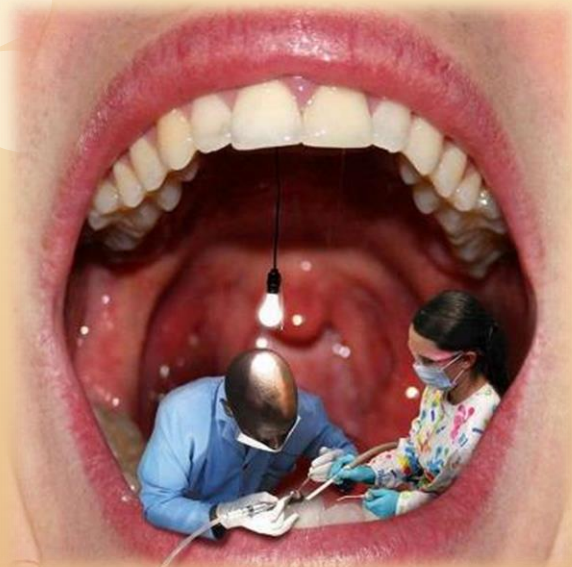некроза




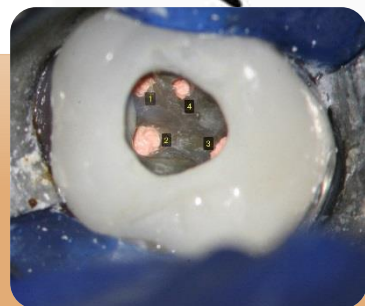
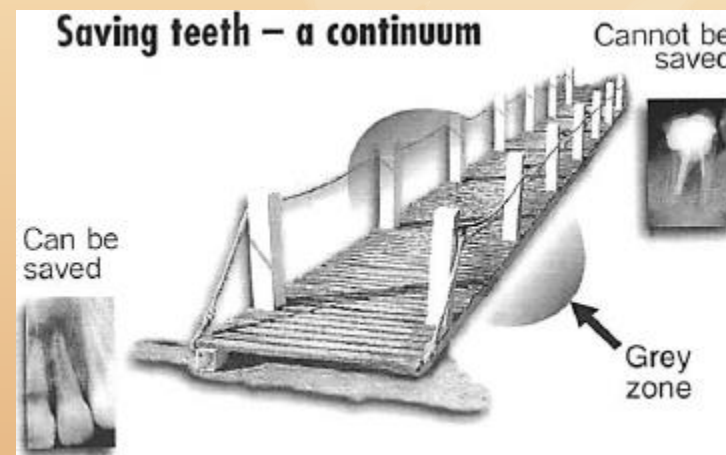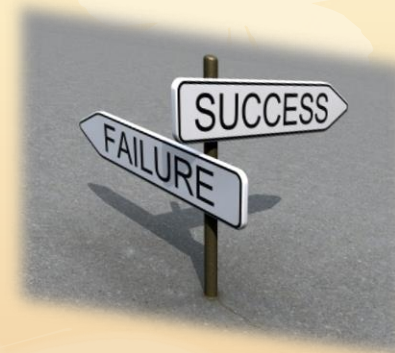
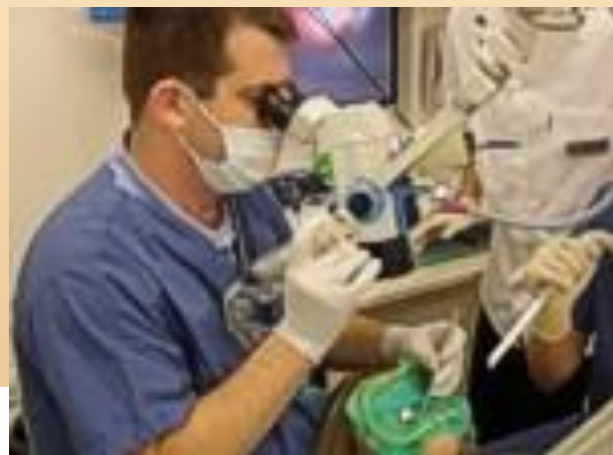- неправилна апликација на медикаментите за девитализација*
- грешки при поставување на анестезија – тризмус, парестезии...*
- извлекување на гутаперките од каналот*



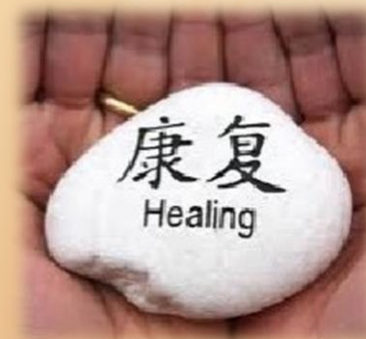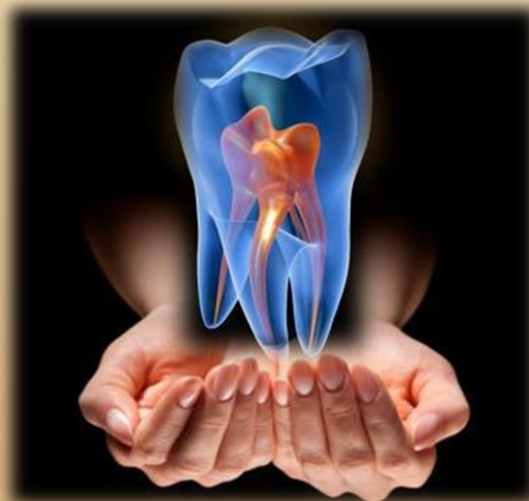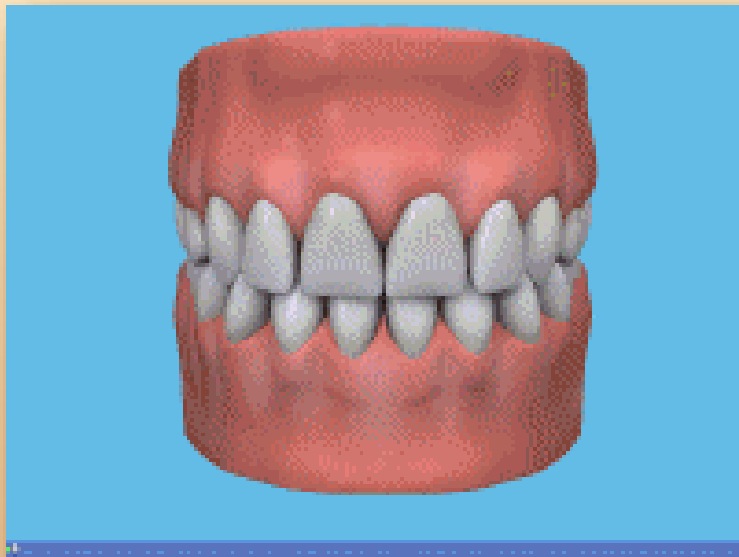ГРЕШКИ И ПРОПУСТИ ...



ГРЕШКИ И ПРОПУСТИ ВО ТЕК НА ЕНДОДОНТСКАТА ТЕРАПИЈА



ГРЕШКИ И ПРОПУСТИ ВО ТЕК НА ЕНДОДОНТСКАТА ТЕРАПИЈА



БЛАГОДАРАМ НА ВНИМАНИЕТО

