



**УНИВЕРЗИТЕТ  
„ГОЦЕ ДЕЛЧЕВ“  
ШТИП**

# **Примена на ROOTT OPEN IMPLANT систем кај тотална беззабост**

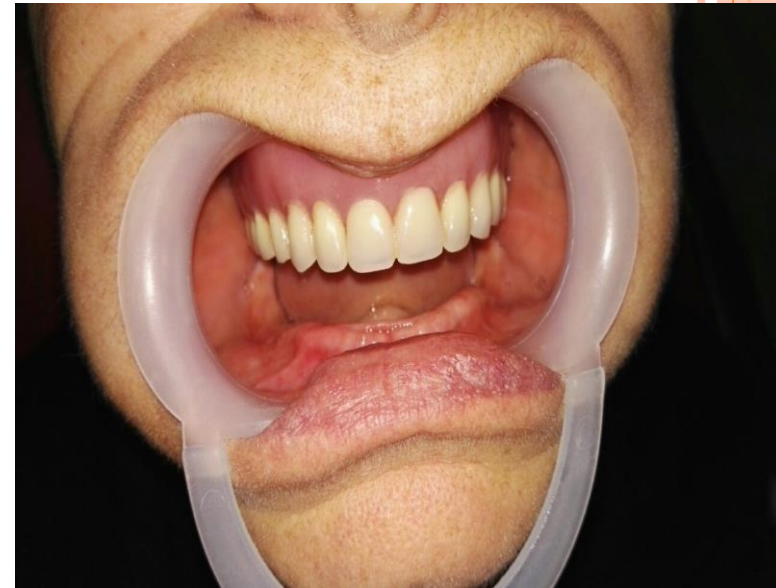*Сарита Кадрова*, Милан Думитрашковиќ, Цена  
Димова

Јуни 2016

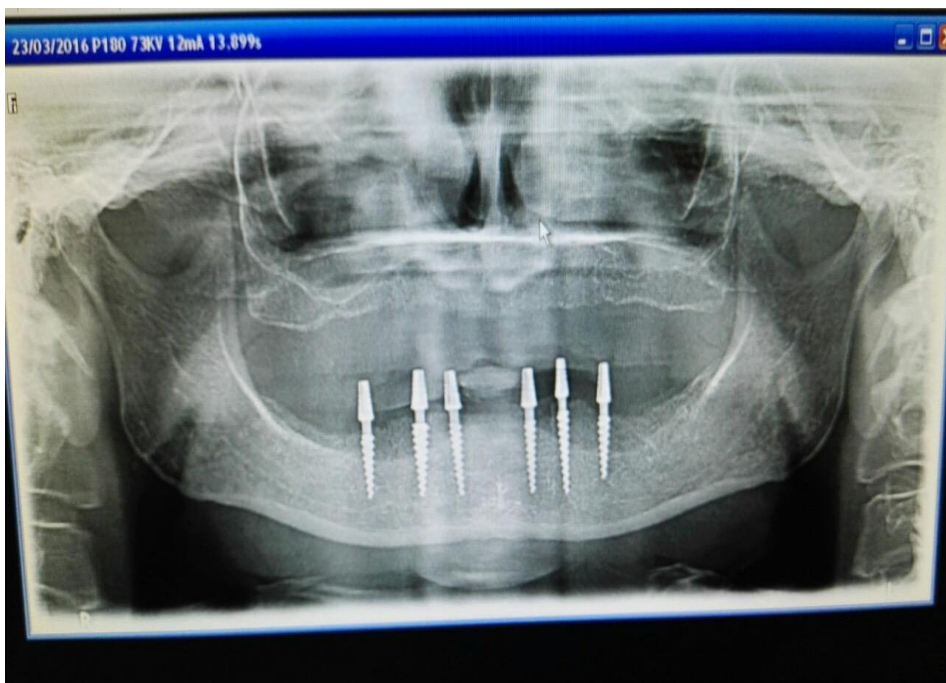
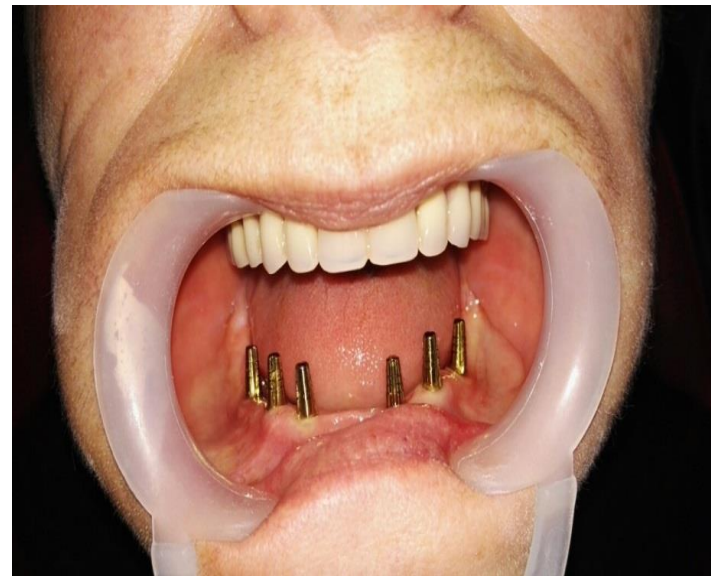
Најчеста индикација за примена на импланти е тоталната беззубост, со цел да се добие стабилна фиксна протетска конструкција која ќе резултира со максимален естетски и функционален ефект. ROOTT IMPLANT системот е едноставен за примена и нуди добри решенија кои што се поткрепени со проверени терапевтски случаи. Како таков, нуди три вида на импланти во зависност од функцијата која што треба да ја извршуваат и состојбата на забалото.

**Цел:** Примена на ROOTT IMPLANT системот кај тотална беззубост во долна вилица.

**Приказ на случај:** Пациент на 65 годишна возраст со тотална беззубост во долна вилица и мобилна протеза во горната вилица која била сработена пред неколку години. Направена е ортопантомографска слика и план соодветен на состојбата на мандибулата. Во согласност со резултатите од мерењата е одлучено да биде применета инсерција на 6 импланти од типот на компресивни импланти се со цел да бидат протетски оптоварени.

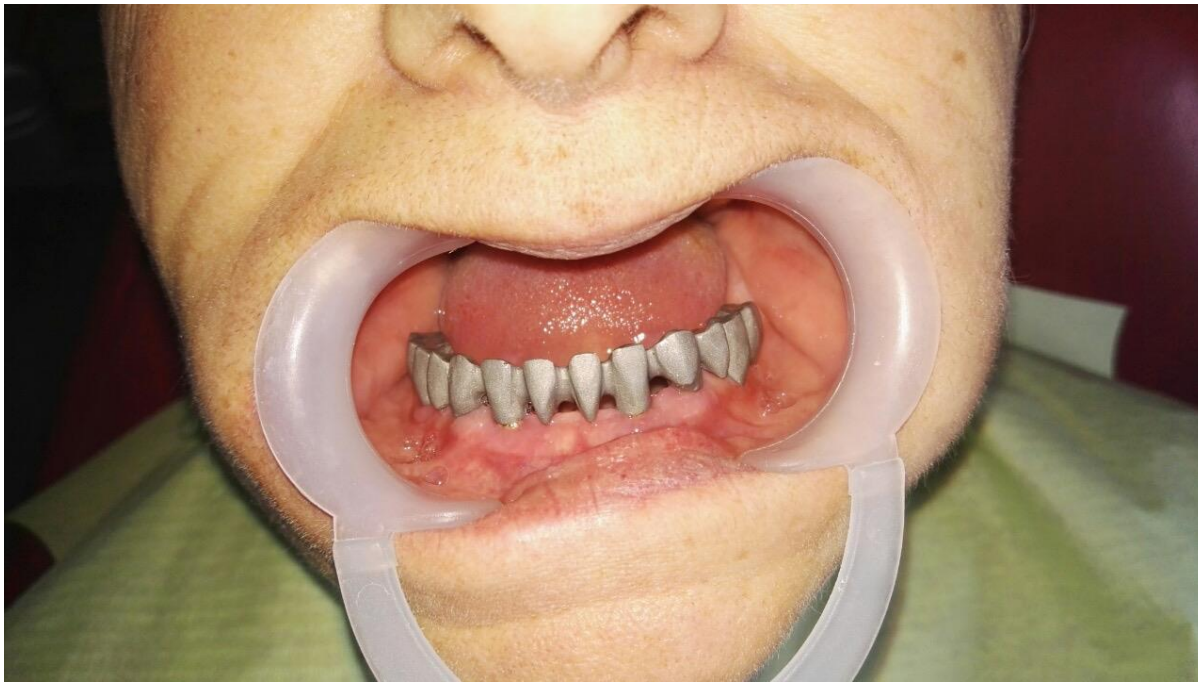

Поставувањето на имплантите е направено во една посета на пациентот а исто така беше земен и отпечаток за изработка на металкерамичка конструкција.

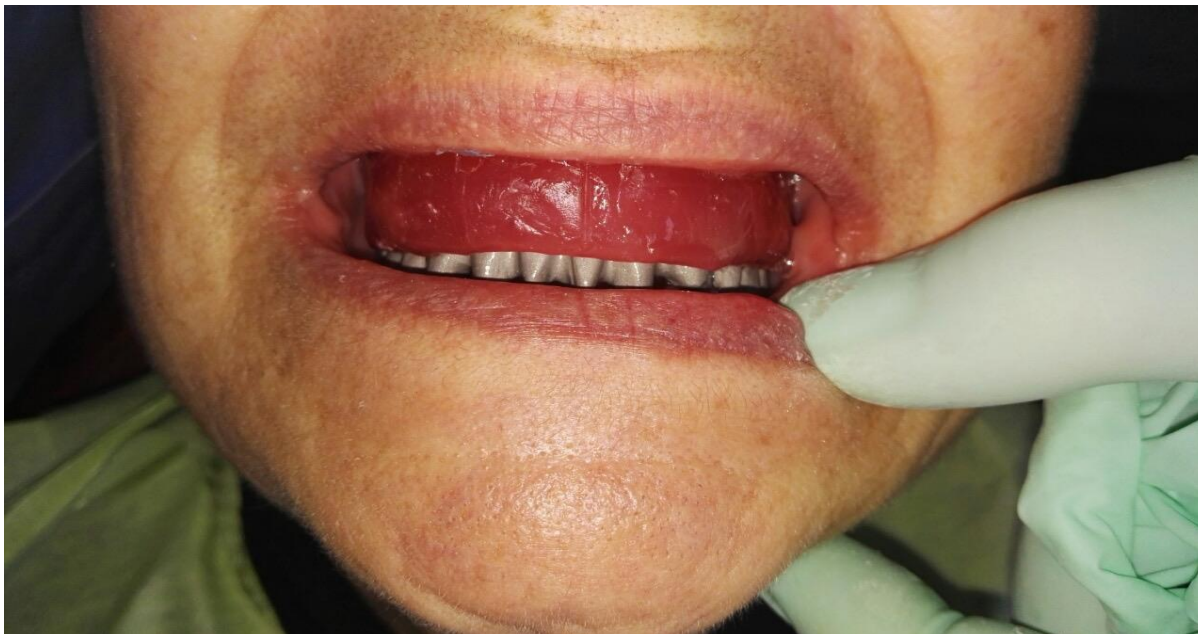

Направена е контролна панорамикс снимка со веќе поставените импланти. Пациентот е закажан за седум дена за да се направи проба во метал на фиксната конструкција, а по два дена беше предадена и готовата металкерамичка конструкција.





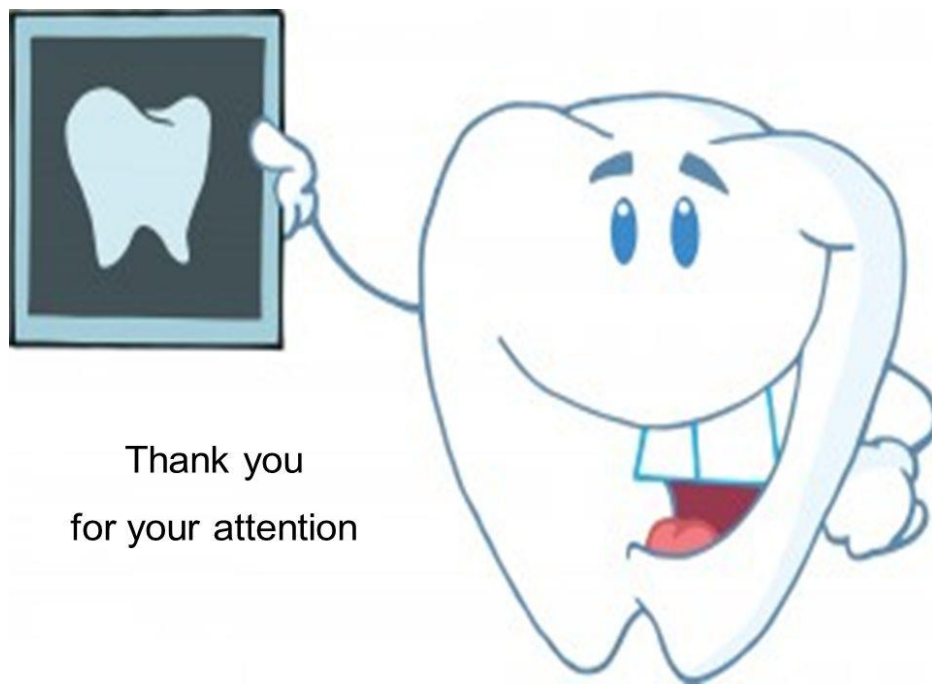
Пациентот е проследуван на одредени временски интервали и нема видливи промени.



**Заклучок:** Примената на компресивните импланти од ROOT IMPLANT системот е едноставна и за терапевтот и за пациентот и нуди добри резултати. Пациентот е контролиран и закажана повторна контрола за 6 месеци.



**ВИ БЛАГОДАРАМ НА  
ВНИМАНИЕТО!!!**



Thank you  
for your attention

