

23th International Dental Student`s Congress

BOOK OF ABSTRACTS



Ohrid
20-22.05.2016



Универзитет Св.Кирил и Методиј во Скопје
Студентски парламент на
Стоматолошкиот факултет - Скопје
University St Cyril and Methodius in Skopje
Student's Parliament of
Faculty of Dentistry - Skopje

СОДРЖИНА

AGENDA

Вовед

Introduction

Програма на конгресот

Congres timetable

Сесии

Sessions

Постер презентаци

Poster presentations

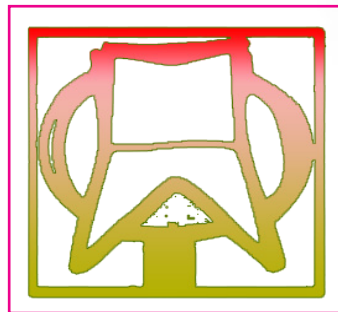
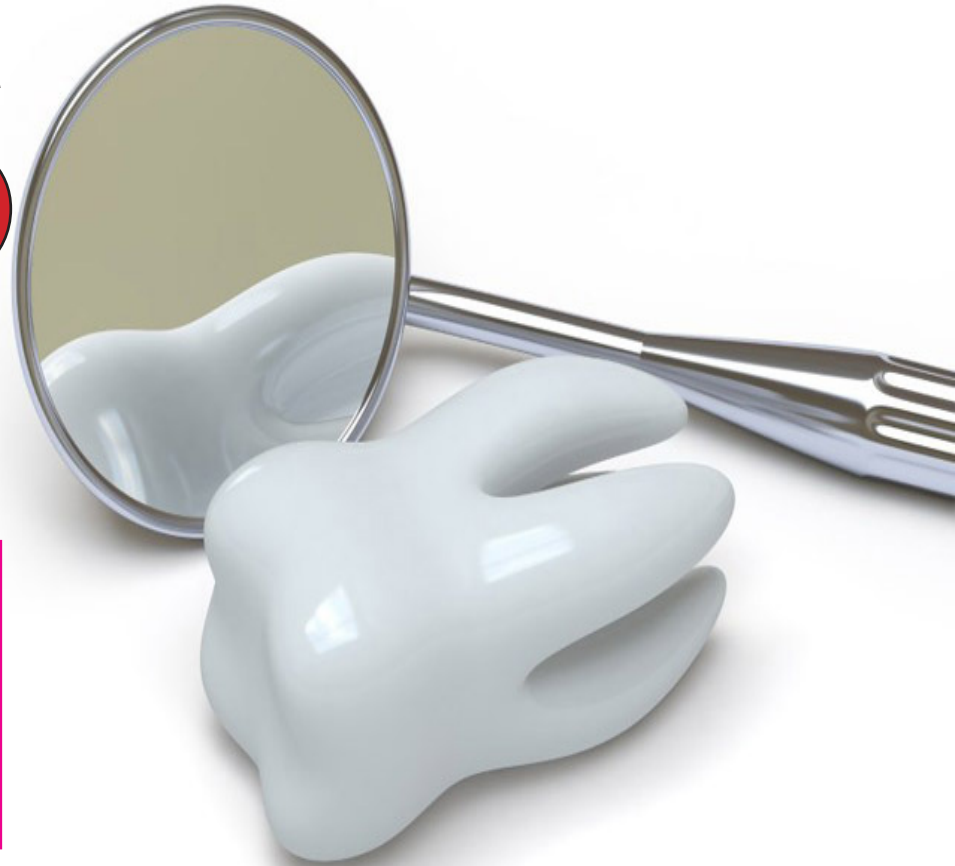Усни презентаци

Oral presentations

Универзитет Свети Кирил и Методиј во Скопје
Студентски парламент на Стоматолошкиот факултет - Скопје

23th Меѓународен научен студентски конгрес
Охрид 20-22 Мај 2016
Република Македонија

КНИГА НА АПСТРАКТИ BOOK OF ABSTRACTS



University Saints Cyril and Methodius in Skopje
Student's Parliament of Faculty of Dentistry - Skopje

23rd International Dental Student's Scientific Congress
Ohrid 20-22 May 2016
Republic of Macedonia



ГЕНЕРАЛЕН ПОКРОВИТЕЛ :

Проф. д-р. Љубен Гугувчевски
Декан на Стоматолошкиот факултет во Скопје

GENERAL AUSPICE:

Prof. d-r. Ljuben Guguvcevski
Dean of the Faculty of Dentistry – Skopje

20 Мај 2016 – 22 Мај 2016
Конгресен центар УКИМ,
Охрид
Р.Македонија

20 May 2016 - 22 May 2016
Congress center UKIM,
Ohrid
R.Macedonia

Студентски Парламент на Стоматолошки факултет

Students' Parliament of Faculty of Dentistry

ул.Мајка Тереза, 17
п.ф.24, 1000 Скопје
Р.Македонија
Тел/факс: +389 2 3115 647

ul. Mother Theresa, 17
p.o. box 24, 1000 Skopje
R.Macedonia
Tel/fax: +389 2 3115 647

Под покровителство на:
Проф. д-р. Љубен Гугувчевски
Декан на Стоматолошкиот факултет
при Универзитет „Св. Кирил и Методиј“ во Скопје,
Р.Македонија

Under the auspices of:
Prof. d-r. Ljuben Guguvcevski
Dean of the Faculty of Dentistry of the
University “Ss. Cyril and Methodius” Skopje,
Republic of Macedonia

Продекани:
Проф. д-р. Мирјана Поповска
Проф. д-р. Даница Поповиќ - Монеvsка
Доц. д-р Илијана Муратовска

The Prodeans:
Prof. d-r. Mirjana Popovska
Prof. d-r. Danica Popovic - Monevska
Doc. d-r Ilijana Muratovska

**Претседател на Студентски Парламент
на Стоматолошки факултет – Скопје
Марко Младеновски**

**President of the Student Parliament
Faculty of Dentistry - Skopje
Marko Mladenovski**

Организационен одбор:

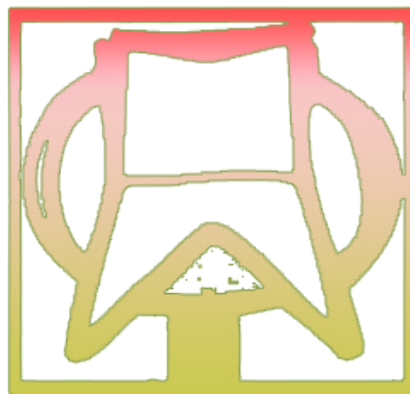Organizing committee:

Претседател:
Иван Стојаноски

President:
Ivan Stojanoski

Членови:
Сотир Маја
Љубица Наумовска
Душан Чимев
Силвија Чергарска
Рената Мешкова
Тамара Станкоска
Андреа Велеска
Сања Петровска
Јован Крлев
Миран Исмаили
Јасмина Лазарова
Бојан Попоски

Members:
Sotir Maya
Ljubica Naumovska
Dusan Chimev
Silvija Chergarska
Renata Meshkovska
Tamara Stankoska
Andrea Veleska
Sanja Petrovska
Jovan Krlev
Miran Ismaili
Jasmina Lazarova
Bojan Poposki



Техничка поддршка:
Зоран Дериволски

Technical Support:
Zoran Derivolski



ОБРАЌАЊЕ НА ДЕКАНОТ

Почитувани колешки и колеги студенти,

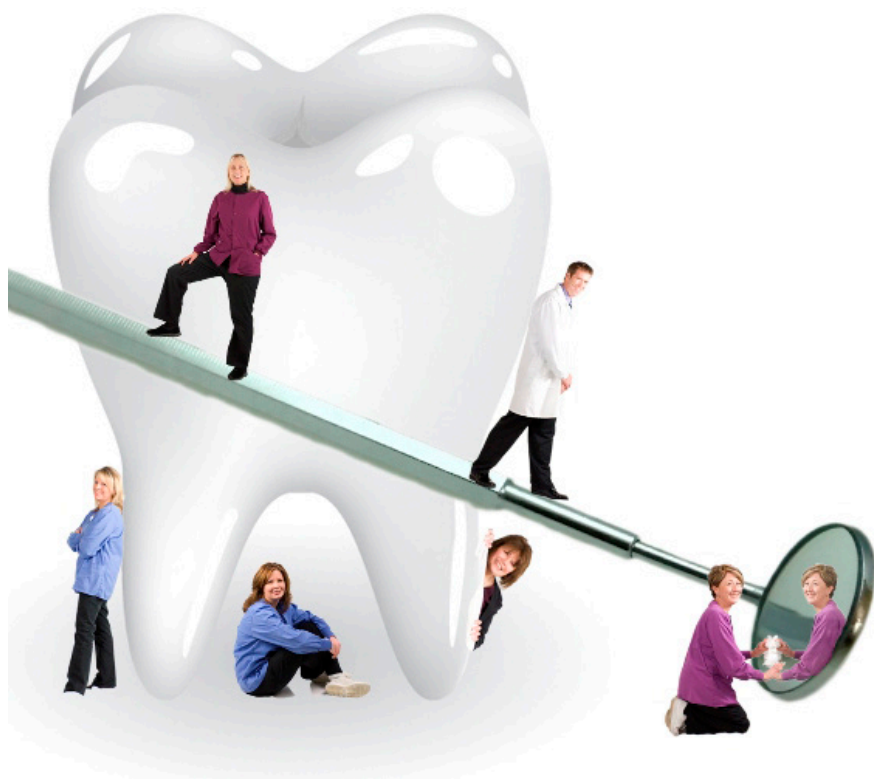Со чувство на особено задоволство сакам да ве поздравам и да посакам успех на Конгресот на студентите по стоматологија. И овој како, и претходните конгреси, убеден сум дека ќе претставува проширување и дополнување на професионалните и стручни сознанија од различните области на стоматологијата. Авторите и коавторите на стручните студентски теми, со сесрдна помош на менторите, несомнено дека со своето залагање и труд се најзаслужните за успехот на овојгодишниот студентски конгрес.

За многумина од вас, почитувани колеги студенти, ова е истовремено и првиот стручен труд којшто сте го создале и вие имате право да се гордеете со она што сте го направиле. Вие, на овој начин зачекорувате во полето на стоматолошката наука и практика и го трасирате патот по којшто ќе се движите во текот на вашиот иден професионален ангажман. Со реализација на одбраните стручни теми, работени под раководство на вашите ментори, вие всушност ги направивте првите чекори во откривањето на одредени стручно-научни сознанија, па така имавте можност да видите колку е тежок и трновит патот до новите сознанија во стоматологијата. Стоматолошката наука и практика се движат напред со силно темпо и вие како млада генерација на доктори по денална медицина, ќе мора да го следите ритамот и чекорот на современата научна мисла, бидејќи само така ќе бидете спремни да се фатите во костец со предизвикот на новите сознанија. Овој конгрес, покрај тоа што ќе биде место за размена на стручните професионални сознанија истовремено ќе биде и можност за ваше меѓусебно дружење и поблиско запознавање, сега како студенти, а утре веќе како дипломирани доктори, коишто треба меѓусебно да контактираат и разменуваат информации и практични сознанија, до кои ќе доаѓате во вашата секојдневна практика. Токму размената на овие искуства е она неопходно потребното, за да може да се реализира успешен третман на пациентите коишто ќе ги третирате во вашите ординации. Денешната стоматолошка наука, како впрочем и сите биомедицински науки почива токму врз размената на информациите, па според тоа, колку повеќе информации имате толку сте поуспешни во извршувањето на професионалните задачи.

Овој студентски конгрес ќе ја постигне својата цел, ако темите презентирани на него бидат поттик за ваше натамошно стручно надградување и ако и понатаму продолжите да се занимавате со истражување во различните области на стоматологијата. Повеќе од убеден сум дека во годините што се пред вас, кога по вашето дипломирање ќе ја започнете макотрпната професионална работа, долго ќе се сеќавате на овие први презентирани стручни теми, на вашите ментори, со чијашто помош ги реализиравте и на деновите коишто ги минувате на овој конгрес. На крајот, би сакал да ви посакам успешен студентски конгрес исполнет со богата стручна размена на информации и меѓусебно дружење, онака како што тоа и доликува на вашата млада генерација.

Декан на Стоматолошкиот факултет

Проф. д-р Љубен Гугувчевски



Петок 20.05.2016

7:30 тргнување
12:00 пријавување
12:30-13:30 ручек

14:00 свечено отварање
14:45-15:15 сесија 1
15:15-15:30 пауза
15:30-17:00 сесија 2
17:00-17:30 пауза
17:30-18:30 сесија 3
18:30-18:40 пауза
18:40-19:10 сесија 4

22:00 забава

Сабота 21.05.2016

10:00-10:45 сесија 5
10:45-11:00 пауза
11:00-12:00 сесија 6
12:00-13:00 пауза за ручек
13:00-17:30 i-Top работилница
18:00-19:30 сесија 7

21:30 свечена вечера
00:30 забава

Недела 22.05.2016

8:00-10:00 доручек
11:00 напуштање на хотел

FRIDAY 20.05.2016

7: 30 departure
12: 00 registration
12:30-13:30 lunch

14: 00 opening ceremony
14: 45-15: 15 Session 1
15: 15-15: 30 break
15: 30-17: 00 Session 2
17: 00-17: 30 break
17: 30-18: 30 Session 3
18: 30-18: 40 break
18: 40-19: 10 Session 4

22:00 party

SATURDAY 21.05.2016

10: 00-10: 45 Session 5
10: 45-11: 00 break
11: 00-12: 00 Session 6
12: 00-13: 00 lunch break
13: 00-17: 30 iTop workshop
18: 00-19: 00 Session 7

21:30 dinner
00:30 party

SUNDAY 22.05.2016

8: 00-10: 00 breakfast
11: 00 leaving



23th Меѓународен научен студентски конгрес
Охрид 20 - 22 Мај 2016
Република Македонија

23rd International Dental Student's Scientific Congress
Ohrid 20 - 22 May 2016
Republic of Macedonia



Професорски предавања
Lectures by professors



ПММА Парцијални Протези - CAD / CAM технологија

PMMA Partial Dentures - CAD/CAM technology

Проф. д-р Гордана Ковачевска

Gordana Kovacevska

Стоматолошки факултет, Универзитет "Св. Кирил и Методиј", Катедра за стоматолошка протетика, Скопје, Р. Македонија.

Faculty of Dentistry, University „Ss. Cyril and Methodius”, Department of prosthodontics, Skopje, R. Macedonia.

Апстракт

Компјутерски потпомогнатиот дизајн и производство (CAD / CAM) технологии во голема мера допридонесуваат при рехабилитација на пациенти со парцијален губиток на заби. Изработката на парцијални протези со CAD / CAM технологија е предизвик за терапевтите во ваквите случаи.

Abstract

Computer-aided design and manufacture (CAD/CAM) technologies contribute greatly to rehabilitation of partially edentulous patients. Fabrication of partial dentures with CAD/CAM technology is a treatment challenge for many clinicians in these cases.

Цел: Целта на оваа студија е да ја презентираме протетичката рехабилитација со изработка на ПММА парцијални протези со користење на CAD / CAM технологија при недостаток на заби во горната и долната вилица.

Aim or Purpose:

The aim of this study is to show the prosthodontic rehabilitation with new method for the fabrication of PMMA partial dentures using a CAD/CAM technology and of missing tooth in maxilla and mandible.

Материјали и методи: Преку приказ на случаи, ќе ви ги прикажеме од наша гледна точка, клиничките и лабораториските протоколи за изработка и сознанијата добиени со соодветни мобилни-протетички реставрации со ПММА парцијални протези со користење на CAD / CAM технологија.

Materials & Methods:

Through the cases we will show you our standing point, clinical and laboratory technology procedures and results acquired with adequate mobile-prosthetic restorations with PMMA partial dentures using a CAD/CAM technology.

Резултати: Резултатите од оваа студија укажуваат дека примената на парцијалните протези со користење на оваа технологија во протетичката рехабилитација на преостанатите природните заби доведува до подобрување на состојбата во усната празнина, превенција на забните структури, а со тоа постигнување висока естетика кај нашите пациенти.

Result:

The results of this study indicate that application of partial dentures using this technology in prosthodontic rehabilitations of remaining natural tooth leads to an improvement of the situation in the oral cavity, prevention of tooth structures, thus achieving high aesthetics in our patients.

Заклучок: Од нашето искуство, можеме да заклучиме дека со примената на ПММА парцијални протези со користење на CAD / CAM технологија наспроти изработка и употребата на конвенционалните метални парцијални протези, се подобрува квалитетот на парцијалните протези, функцијата, удобноста и естетиката кај нашите пациенти. Трајноста на парцијалните протези зависи од одржувањето на оралната хигиена на пациентот и периодичните контроли. Оваа студија покажува дека е можно да се изработат парцијални протези со користење на CAD / CAM технологија.

Conclusion:

From our experience we can conclude that the application of PMMA partial dentures using a CAD/CAM technology versus fabrication and use of conventional metal partial dentures, improve the quality of the partial dentures, function, comfort and high aesthetic in our patients. Long term use of the partial dentures depends on patient's oral hygiene maintenance and periodic recalls. The present study indicates that it is possible to fabricate a partial dentures using CAD/CAM technology.

Клучни зборови: ПММА парцијални протези, CAD / CAM, лабораториски и клинички процедури за изработка.


Keywords: PMMA partial dentures, CAD/CAM, fabricating procedures.



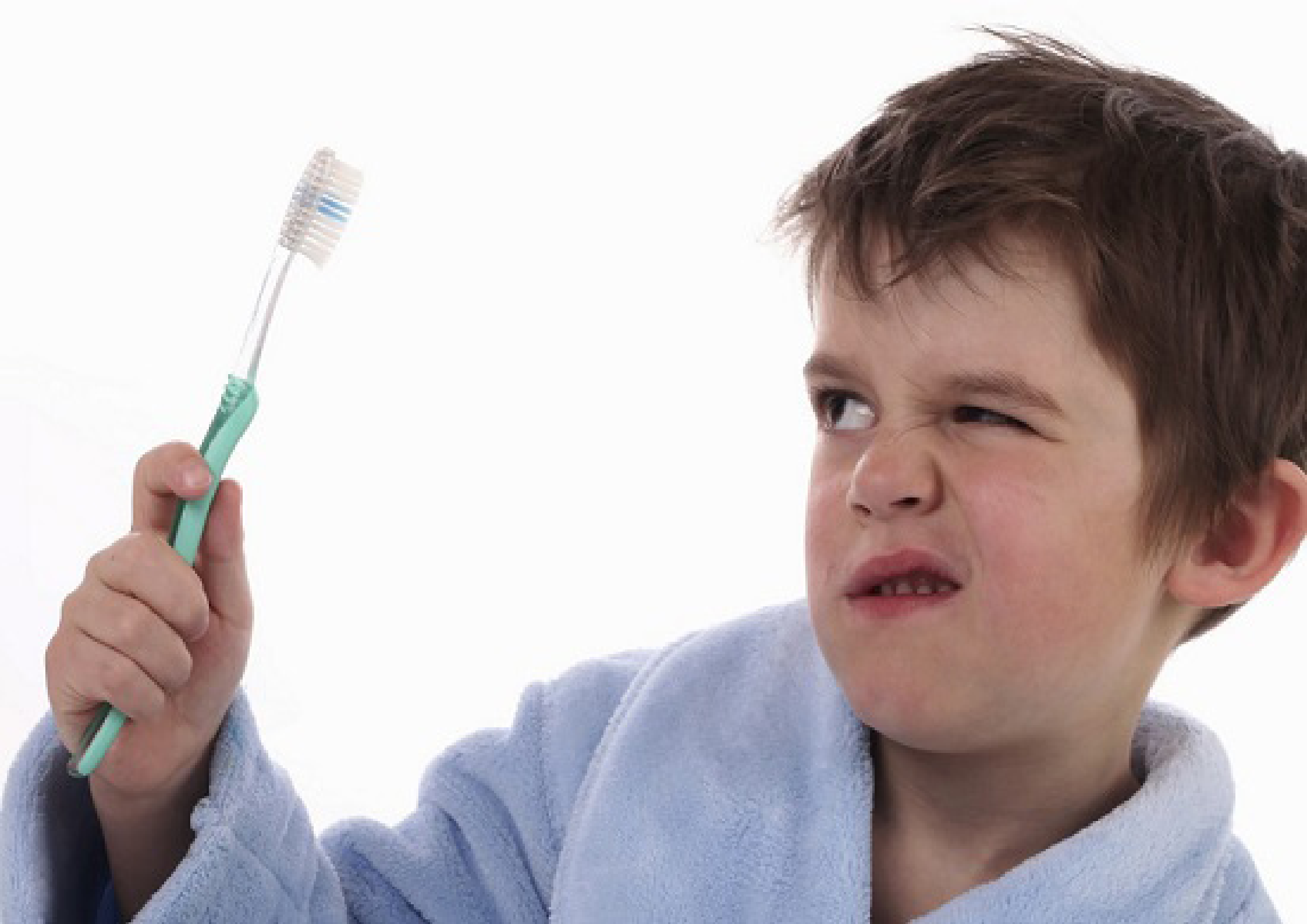


23rd Меѓународен научен студентски конгрес
Охрид 20 - 22 Мај 2016
Република Македонија

23rd International Dental Student's Scientific Congress
Ohrid 20- 22 May 2016
Republic of Macedonia



Усни презентации
Oral presentations





Детска и превентивна
стоматологија

Pediatric and Preventive
Dentistry

КОМПАРАЦИЈА НА ЕФЕКТИТЕ ОД РАЗЛИЧНИ МЕТОДИ НА
ПУЛПОТОМИЈА НА МЛЕЧНИ ЗАБИ

Автор: Бојана Поп-Јанева
Коавтор: Љубица Чоревска
Ментор: Проф. д-р Елизабета Ѓоргиевска
Катедра за детска и превентивна стоматологија

Техниката на пулпотомиија се состои од отстранување на коронарниот и зачувување на радикуларниот дел на пулпата со помош на медикаменти. Тоа е најзастапена процедура за третман на млечните заби со инфламација на коронарната пулпа, без инволвирање на радикуларната пулпа.

Цел на оваа студија беше да се процени успехот и ефикасноста на пулпотомиијата со калциум хидроксид, диоден ласер и висока фреквенција кај млечни молари.

Материјал и метод: На 9 млечни молари со индикација за пулпотомиија и по случаен избор беше изведена пулпотомиија со апликација на калциум хидроксид, диоден ласер и висока фреквенција. Кај сите заби беше изведена стандардната процедура за витална пулпотомиија со калциум-хидроксид. Во групата третирана со диоден ласер пред апликацијата на калциум хидроксидот беше спроведен третман со диоден ласер со бранова должина од 975nm со јачина од 1.5W, додека во групата третирана со висока фреквенција беше спроведен третман со помош на монополарна електрода со опција за сечење и коагулација. Сите испитувани млечни молари беа дефинитивно реставрирани со поставување на база од конвенционален глас-јономер цемент и реставрација од композитна смола. По 1 недела и 3 недели беше направена клиничка евалуација, а по 6 недели освен клиничката, беше изведена и радиографска евалуација.

Резултати и заклучок: Пулпотомииите со калциум-хидроксид, диоден ласер и електрохирургија покажуваат добар клинички/радиографски успех, и се пожелни за употреба во педодонцијата. За подобра проценка, неопходни се поопсежни и подолгорочни клинички студии, кои би ги поткрепила наодите од оваа студија.

Клучни зборови: калциум хидроксид, диоден ласер, електрохирургија, млечни молари, пулпотомиија

EVALUATION OF THE EFFECTS OF DIFFERENT TYPES OF PULPOTOMY IN
DECIDUOUS TEETH

Author: Bojana Pop-Janeva
Co-Author: Ljubica Corevska
Supervisor: Prof. d-r Elizabeta Gjorgievska
Department of Paediatric and Preventive Dentistry

Introduction: The pulpotomy technique is based on excavation of the coronal and preservation of the radicular portion of the pulp by application of iatrogenic agents. It is the most common clinical procedure for treatment of deciduous teeth with inflammation of the coronary pulp, without involvement of the radicular pulp.

Aim: to evaluate the success and the efficacy of three different pulpotomy methods: calcium hydroxide, diode laser and high frequency in deciduous molars.

Material and method: Nine deciduous molars, with indication for pulpotomy, were examined in the present study. In all teeth, the standard vital pulpotomy technique with calcium hydroxide was performed. Then, the teeth were randomly assigned into three groups. In the diode laser group, prior to the calcium hydroxide application, a treatment with diode laser with 975nm wavelength and power of 1.5W was performed; while the high frequency group was treated with monopolar electrode with cutting and coagulation option. All the examined deciduous molars were restored with a conventional glass ionomer cement base and composite resin restoration. After 1 and 3 weeks, a clinical evaluation was carried out, while after 6 weeks a radiographic evaluation was also performed.

Results and conclusions: Calcium hydroxide, diode laser and high frequency pulpotomies give excellent clinical/radiographic success, and should be considered to be used in paediatric dentistry. For better evaluation, more extensive and longer term studies should be performed in order to confirm the findings of this study.

Keywords: Calcium hydroxide, diode laser, high frequency, deciduous molars, pulpotomy

СТОМАТОЛОШКАТА ЕДУКАЦИЈА ВО ПРОМОЦИЈА НА ОРАЛНОТО ЗДРАВЈЕ

Автор: Викторија Атанасовска
Коавтор: Верица Гаврилоска
Ментор: Проф. Д-р Мира Јанкуловска
Катедра: Детска и Превентивна Стоматологија

Цел: Промоција на оралното здравје кај 12 годишни деца, преку спроведување на стоматолошка едукација.

Посебни цели: да ги детерминираме вредностите на КЕП индексот и проследиме состојбата на деналното здравје кај децата од Гостивар и Гевгелија, да спроведеме стоматолошка едукација кај сите испитаници, да ги детерминираме вредностите на ОХИ индексот пред и еден месец по спроведената стоматолошка едукација, да истражиме дали постои корелација меѓу нивото на оралната хигиена и деналното здравје и стоматолошката едукација и нивото на оралната хигиена.

Материјал и метод: Во истражувањето вклучивме две групи од по 30 деца од основните училишта во Гостивар и Гевгелија. Пред едукацијата, на сите испитаници им беше извршен стоматолошки преглед и детерминирани вредностите на КЕП индексот (Klein-Palmer) и Индексот на орална хигиена (Green Vermillion метод). Еден месец покасно беше повторено одредувањето на ОХИ индексот за да се процени промената во навиките за одржување на орална хигиена кај сите испитаници.

Резултати: После спроведената едукација утврдено е намалување на вредностите на Индексот на орална хигиена кај децата во двете училишта.

Заклучок: Анализата на добиените резултати укажува на фактот дека стоматолошката едукација претставува ефикасен начин за промоцијата на оралното здравје.

Клучни зборови: едукација, КЕП, ОХИ, орална хигиена

DENTAL EDUCATION IN PROMOTING ORAL HEALTH

Author: Viktorija Atanasovska
Co-author: Verica Gavriloska
Mentor: PhD Mira Jankulovska
Department: Pediatric and Preventive Dentistry

Goal: Promotion of oral health with 12- year-old children, through the process of dental education.

Specific goals:

- To establish the values of DMF Index and to evaluate the condition of the oral health with the children from Gostivar and Gevgelija,
- To determine the values of OHI before and after one month dental education
- To determine if there is a correlation between the level of the oral hygiene and dental health, and also between dental education and the level of the oral hygiene.

Materials and methods: Two groups of 30 children from the elementary schools in Gostivar and Gevgelija were included in the research. A dental examination was performed and the values of DMF (Klein- Palmer) and the index of oral hygiene (Green Vermillion) were determined. One month later, the determination of the OHI index was conducted once again so that the changes in the habits of oral hygiene maintenance could be estimated.

Results: The values of the Oral Hygiene Index were decreased with the children in both schools.

Conclusion: The analysis of the results points to the fact that dental education is an effective way to promote oral health.

Key words: Dental education, DMF Index, OHI, oral hygiene

КЕП-ИНДЕКС КАЈ ТРИ ВОЗРАСНИ ГРУПИ НА ДЕЦА ОД ЦЕНТРАЛНО ПОДРАЧЈЕ НА КУМАНОВО

Автор: Валмире Алија
Ментор: Проф. Д-р. Олга Кокочева-Ивановска
Катедра: Детска и превентивна стоматологија

Цел: Целта на ова истражување е да се одреди КЕП-индексот за трајни заби во централното подрачје на Куманово.

Материјал и методи: Испитувањето за одредување на КЕП-индексот е реализирано врз основа на прегледот што е извршен кај 90 испитаници, кои ги поделивме во три групи:

I-група: деца на возраст 6-8 години

II-група: деца на возраст 9-11 години

III-група: деца на возраст 12-14 години

Со стандарден клинички преглед (сонда, огледалце) пациентите беа прегледани во Здравствениот Дом во Куманово.

Резултати: Од обработените податоци за КЕП-индексот на трајните заби, кај секоја од групите на деца ги добивме следните резултати:

КЕП- индексот за I –група е 0.16%

КЕП-индексот за II –група е 1%

КЕП-индексот за III –група е 0.63%

Просечен индекс за сите три групи е 0.6%

Заклучок: Од спроведените анализи на добиените резултати можеме да заклучиме дека :

-КЕП-индексот е повисок кај децата од втората група, односно кај деца на возраст 9-11 години;

-Според просечната процентуална застапеност секој од испитуваните пациенти, има скоро 1 заб со КЕП.

Клучни зборови: КЕП-индекс; КЕП кај деца

DMFT-INDEX IN THREE AGE GROUPS OF CHILDREN FROM THE CENTRAL AREA OF KUMANOVO

Author: Valmire Alija
Mentor: Prof. D-r. Olga Kokoceva-Ivanovska
Department: Pediatric and Preventive Dentistry

Goal: The purpose of this research is to determine the DMFT-index for permanent teeth in the central area of Kumanovo.

Materials and methods: The examination for determining the DMFT-index is realized based on the review that it's done in 90 examinees who were divided into three groups:

I-group: children aged 6-8 years

II-group: children aged 9-11 years

III-group: children aged 12-14 years

With a standard clinical examination (probe, mirror) patients were examined in the Health center in Kumanovo.

Results: From the processed data for DMFT-index of permanent teeth at each group of children we got the following results :

DMFT-index for I -group is 0.16%

DMFT-index for II -group is 1%

DMFT-index for III -group is 0.63%

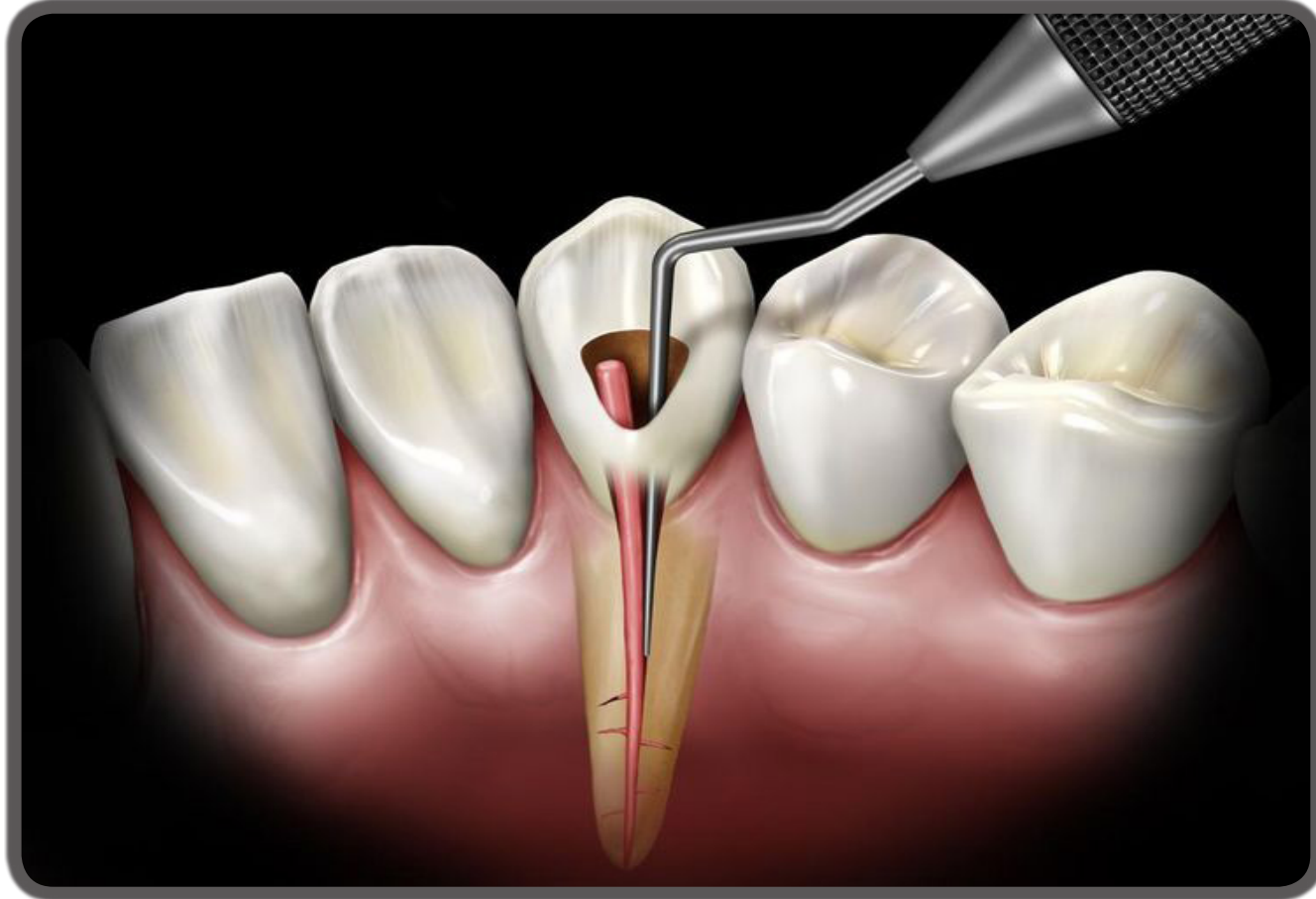Average index for all three groups is 0.6%

Conclusion: From the analysis of the results we can conclude that:

-DMFT-index is higher in children from the second group, ie children in age 9 -11 years.

-According to the average percentage each of the examined patients has almost 1 tooth with DMF.

Key words: DMFt-Index; DMF at children



Болести на забите
и ендодонтот

Dental pathology
and endodontics

АНТИБАКТЕРИСКИ МОНОМЕРИ ВО СОСТАВ НА ДЕНТИН ПРАЈМЕРИ
КАКО МОЖНОСТ ЗА КОНТРОЛА НА РЕКУРЕНТЕН КАРИЕС

ANTIBACTERIAL MONOMERS WITHIN DENTIN PRIMER AS OPPORTUNITY
FOR CONTROL OF RECURRENT TOOTH DECAY

Автор: Сејфедин Сулејмани
Коавтор: Христијан Ласовски
Ментор: доц д-р Илијана Муратовска
Катедра: Болести на забите и ендодонтот

Autor: Sejfedin Sulejmani
Co-author: Hristijan Lasovski
Mentor: Ilijana Muratovska
Department: Restorative Dentistry and Endodontics

Цел: Испитувањето и евалуација на можноста на дејството на антибактерискиот мономер MDPB во состав на дентинскиот прајмер преку тестирање на антимикробната активност врз S.Mutans.

Goal: This paper presented a study that aims examination and evaluation of the possibility of action of antibacterial monomer MDPB within the dental primer by testing antimicrobial activity against S.Mutans.

Материјал и метод: Се употребуваат и користат два вида прајмери: ClearfilSE, Protect Prime, kuraray NoritakeDentalJapan и 3M ESPE AdperScotchbond Multi-Purpose, 0,2% CHX како контролна група. Се опсервира со Агар дифузионен тест каде што се изведува врз бактеријата S.mutans култивирана во BHI на 37oC 24h. Од двата прајмери, користени се 20 микролитри импрегнирани на стерилни хартиени дискови и централно поставени во опар плочката инокументната со бактериска суспензија. По анаеробната инкубација 24h-37oC, калкулирана е зоната на инхибиција и резултатите се анализирани со помош на методолошкиот приод ANOVA како и статистичка анализа.

Material and Metodology: We are using two types of primers: ClearfilSE, Protect Prime, kuraray, NoritakeDentalJapan and 3M ESPE AdperScotchbond MultiPurpose, 0,2% CHX as control group. We observed Agar diffusion test which was conducted on the bacterium S.Mutans grown in BHI on 37oC-24h. By the two types of primers, are used 20 microlitres sterile impregnated paper discs and centrally located in scalding plate, inocurent with the bacterial suspension. After anaerobic incubation for 24h-37oC, the inhibition zone is calculated and results are analyzed using ANOVA methodological approach and statistic analysis.

Резултати: Тестот е изведен три пати. Евалуацијата на антибактериската активност на ClearfilSE, Protect Prime кон Str.mutans е високо сигнификантна во однос на контролата и прајмерот 3M ESPE AdperScotchbond Multi Purpose. Нашите очекувани резултати се оправдани и научно докажани.

Results: We performed it 3 times. Evaluating of antibacterial activity of ClearfilSE, Protect Prime S.Mutans is highly significant and scientifvally proven regarding to 3M ESPE AdperScotchbond MultiPurpose.

Заклучок: Поради недостаток на сигурен дезинфициенс на дното на кавитетот, при длабинските лезии, антибактериските прајмери се неопходни за обезбедување на долготрајност на реставрациите.

Conclusion: Our study showed that, for lack of a reliable disinfectant at the bottom of the cavity, especially for deep lesions, primers with antibacterial activity are necessary in certain situations, to ensure the durability of restorations.

Клучни зборови: кариес, евалуација, ClearfilSE, Str.mutans, 3M ESPE AdperScotchbond MultiPurpose, прајмери.

Keywords: caries, evaluation, ClearfilSE, S.Mutans, 3M ESPE AdperScotchbond MultiPurpose, primers.

КОНЗЕРВАТИВНО РЕШАВАЊЕ НА ПРОБЛЕМОТ ПОВРЗАН СО
ДИЈАСТЕМИТЕ

Автор: Бојан Буџаровски
Коавтор: Маја Петревска
Ментор: Проф. Д-р. Соња Е. Апостолска
Катедра: Оддел за болести на забите и ендодонтолот

Цел: Целта на истражувањето е да се утврди застапеноста на дијастемата кај студентите од Стоматолошкиот факултет и кон нејзино решавање да се пристапи со затворање со директни композитни реставрации.

Материјал и метод: За ова истражување беше спроведена анкета на студентите од сите студиски години на Стоматолошкиот факултет. Во зависност од големината на дијастемата беше направено парцијално или целосно затворање на истата за да се постигне естетски ефект. Беа применети композитни материјали за затворање на дијастемите и тоа со директната слоевита техника.

Резултати: Добиените клинички резултати беа високо оценети од страна на стоматолозите и пациентите.

Заклучок: Едноставниот начин на затворање на дијастемите со директни композитни реставрации резултира со успешност, естетика, едноставност, штедење време и задоволство на пациентот.

Клучни зборови : дијастема, композитни реставрации, естетика

CONSERVATIVE APPROACH FOR DIASTEMA CLOSURE

Author: Bojan Budjarovski
Co-author: Maja Petrevska
Mentor: Professor Dr. Sonja E. Apostolska
Department: Department of Endodontics

Goal: The research objective is to determine the frequency of diastema among students of the Faculty of Dentistry and to approach diastema closure with direct composite restorations.

Materials and methods: A survey among all of the students of the Faculty of Dentistry was conducted for the need of the research. Depending on the size of diastema, a partial or total diastema closure was made in order to achieve better aesthetic results. To achieve diastema closure the simple layering technique with direct composite restorations was used.

Results: The obtained clinical results were highly regarded by dentists and patients.

Conclusion: The simple way of diastema closure with direct composite restorations results in success, simplicity, it is time consuming and satisfying for the patient.

Key words: diastema, composite restorations, aesthetics

ИСПИТУВАЊЕ НА ФРАКТУРНАТА РЕЗИСТЕНЦИЈА НА АПРОКСИМАЛНИ РЕСТАВРАЦИИ СО РАЗЛИЧЕН НАЧИН НА ПРЕПАРАЦИЈА

AN EVALUATION OF THE FRACTURE RESISTANCE OF PROXIMAL RESTORATIONS WITH DIFFERENT CAVITY DESIGNS

Автор: Стефан Попов
Ментор: Проф. Д-р. Лидија Поповска
Катедра: Болести на забите и ендодонтот

Author: Stefan Popov
Mentor: PhD Lidija Popovska
Department: Diseases of teeth and Endodontics

Цел: целта на ова испитување беше да се процени фрактурната резистенција на реставрации од втора класа препарирани на три различни начини.

Aim: The aim of this study was to evaluate the fracture resistance of restorations with three various class 2 cavity designs.

Материјал и метод: за испитувањето употребивме 15 екстрахирани молари, кои според видот на препарациите ги поделивме во 3 групи од по 5 заба: забите од првата група ги препариравме според класичната втора класа по Блек, во втората група направивме слот препарации, а кај забите од третата слот препарација со жлеб. Забите ги реставриравме на вообичаениот начин со композитен материјал. Реставрираните заби ги поставивме во акрилатни калапи, под агол од 13.5 степени по надолжната оска на забот, а потоа ги подложивме на дејство на сила на универзален компјутерски апарат за тестирање на материјалите, се до појава на фрактура на забот, материјалот или испаѓање на реставрацијата.

Materials and methods: A total of 15 noncarious, human molars were selected for the study. The selected teeth were divided randomly into three groups consisting of 5 teeth each and with preparations as follows: Class II Black preparation was done in the first group, slot preparation in the second group, and slot preparation with grooves in the third group. The teeth were restored with composite resin. The specimens were molded in acrylate and loaded at an angle of 13.5 degrees to their longitudinal axes by using a computer-controlled material testing machine until failure occurred.

Резултати: Реставрациите од првата група покажаа најголема фрактурна резистенција во споредба со другите групи. Кај забите препарирани со слот препарација со жлеб фрактурната резистенција беше поголема од онаа кај забите препарирани без ретенциони жлебови.

Results: Restored cavities in the first group had higher fracture resistance values compared with the other test groups. Restored teeth with retentive slots increased the fracture resistance compared with restored teeth without retentive slots.

Заклучок: Со слот препарациите на кариозни лезии на апроксималната површина се штеди здравото забно ткиво и се добива задоволителна ретенција. Сепак потребна е правилна индикација за нивната примена.

Conclusion: Slot preparation increased preservation of healthy tooth tissue and satisfactory retention is obtained. However, it is very important to have proper indication for their use.

Клучни зборови : Втора класа, дизајн на препарации, реставрации, фрактурна резистенција

Key words: Class II preparation, preparation design, restoration, fracture resistance



Болести на уста
и пародонтот

Mouth and periodontal
diseases

ВЛИЈАНИЕТО НА ОРАЛНАТА ХИГИЕНА НА PH НА ПЛУНКАТА КАКО
ПРЕДУСЛОВ ЗА РАЗВОЈ НА CANDIDA ALBICANS

THE IMPACT OF ORAL HYGIENE ON THE SALIVARY PH AS A REQUIREMENT
FOR THE GROWTH OF CANDIDA ALBICANS

Автор: Танева Стефанија
Коавтор: Велеска Андреа
Ментор: Георгиева Силвана
Катедра: Болести на устата и пародонтот

Author: Taneva Stefanija
Co-author: Veleska Andrea
Mentor: Georgieva Silvana
Department: Oral pathology and periodontology

Цел: Да го проследиме влијанието на оралната хигиена и локалните иритирачки фактори, во колонизацијата и инокулацијата на оралната мукоза со хифите на *Candida albicans*.

Goal: To track the impact of oral hygiene and local irritating factors in colonisation and inoculation on the oral mucosa with *Candida albicans*' hyphae.

Материјал и метод: Во испитувањето се вклучени 30 пациенти на возраст од 18 до 60 години, поделени во две групи: испитувана (со слаба орална хигиена и со изразено присуство на локални иритации) и контролна (со добра орална хигиена и отсуство или слабо присуство на локални иритации).

Клиничките испитувања вклучија верификација на повеќе индекси и Ph на плунката.

Присуството на оралната кандидијаза беше детерминирана со цитолошка анализа на нативни препарати со оптички микроскоп.

Materials and methods: In our research, there are 30 patients at age of 18 to 60 years old, divided in two groups: researched group (with poor oral hygiene and high presence of local irritations) and control group (with satisfying oral hygiene and absence or low presence of local irritations).

The clinical research consists of verifications of some dental plaque and gingival inflammation indexes, as well as pH measurement of the saliva.

The presence of oral candidiasis was determined with cytological analysis of native specimen using an optical microscope.

Резултати: Кај висок процент на пациентите од испитуваната група, Ph на плунката беше кисела (под 6,4), во споредба со контролната група (6,6 до 7,2). Кај висок процент на пациентите од испитуваната група беше регистриран позитивен наод на *Candida albicans*.

Results: High percent of the researched group patients had acid salivary pH (under 6,4), compared to the control group (6,6 to 7,2).

In high percent of the researched group patients, positive finding of *Candida albicans* was registered.

Заклучок: Микроорганизмите од деналниот плак и ослободените фактори на гингивалната инфламација кај пациентите со слаба орална хигиена доведуваат до дисбаланс на саливарните протеински фактори со антикандидијазна активност со што се создаваат оптимални услови за развој на орална кандидомикоза.

Conclusion: Dental plaque microorganisms and the released gingival inflammation factors in patients with poor oral hygiene, lead to disbalance of salivary protein factors with anticandidal activity, that creates optimal conditions for developing oral candidomycosis.

Key words: *Candida albicans*, oral hygiene, salivary pH.

Клучни зборови : *Candida albicans*, орална хигиена, Ph на плунка.

ВЛИЈАНИЕ НА ПСИХИЧКИОТ СТРЕС ВРЗ АКТИВНОСТА НА САЛИВАРНАТА АМИЛАЗА

Автор:Бојан Попоски
Коавтор:Рената Стефанова
Ментор:проф.д-р Киро Ивановски
Катедра:Катедра за болести на устата и пародонтот

Цел:Да се утврди влијанието на психичкиот (испитен) стрес врз ензимската активност на саливарната амилаза и можноста за користење на активноста на овој ензим како биомаркер за стресот.

Материјал и метод: Спроведовме истражување во кое беа вклучени 16 испитаници, студенти од прва и втора година на УКИМ-Стоматолошки факултет во Скопје. Кај сите испитаници ја определивме ензимската активност на а-амилазата, според методата на Wohlgemuth. Испитувањето беше спроведено во биохемиската лабораторија на Клиниката/Катедрата за болести на устата и пародонтот, првпат, во испитниот период, и вторпат, еден месец подоцна, кога студентите не беа изложени на испитен стрес-контролен период. Извршивме и психолошко тестирање на испитаниците со ВАИ-тестот на анксиозност.

Резултати:Регистриравме значително($p < 0,000341$) поголема ензимска активност на а-амилазата во испитниот период во споредба со нејзината активност во контролниот период. Корелацијата, помеѓу вредностите на ВАИ-тестот и активноста на саливарната амилаза, беше статистички сигнификантна особено во испитниот период.

Заклучок:Добиените резултати покажуваат дека испитниот стрес ја зголемува ензимската активност на а-амилазата, а кинетичката активност на ензимот може да биде полезен биомаркер за детекција на психичкиот стрес.

Клучни зборови:психички стрес, студенти, плунка, а-амилаза, ВАИ.

IMPACT OF THE PSYCHOLOGICAL STRESS ON THE ACTIVITY OF THE SALIVARY AMYLASE

Author:Bojan Poposki
Co-author:Renata Stefanova
Mentor:prof. Kiro Ivanovski, PhD
Department:Department of oral pathology and periodontology

Goal:To determine the impact of the psychological (academic;exam) stress on the enzymatic activity of the salivary amylase and the ability to use this enzyme as a biomarker for psychological stress.

Materials and methods: We carried out a research which included sixteen examinees, students of the first and second year at the UKIM - Faculty of Dental medicine in Skopje. We determined the enzymatic activity of the a-amylase for all the examinees, via the Wohlgemuth method. The research was carried out in the biochemical laboratory of the Clinic/Department of oral pathology and periodontology, the first time in the middle of an exam week, and the second time, one month later, when the students were no longer exposed to the exam stress-control period. We also carried out a psychological testing on the examinees with the BAI-anxiety test.

Results:We registered a significant($p < 0,000341$) higher enzymatic activity of the a-amylase in the exam period, compared to its activity in the control period. The correlation between the results of the BAI-test and the activity of the salivary amylase was statistically significant especially in the test period.

Conclusion:The results show that the exam stress increases the enzymatic activity of the a-amylase, and that the kinetic activity of the enzyme, may be a useful biomarker for the detection of psychological stress.

Key words:psychological stress, students, saliva, a-amylase, BAI.

ПРИСУСТВО И ФАКТОРИ ПОВРЗАНИ СО ХАЛИТОЗАТА КАЈ
СТУДЕНТСКАТА ПОПУЛАЦИЈА

Автор: Ана Ангелова
Ментор: Науч.сораб. Соња Миндова
Коментор: Проф. Снежана Пешевска
Катедра: Болести на устата и пародонтот

Цел: Да се испита преваленцијата на халитозата и факторите поврзани со неа.

Материјал и метод: За реализација на поставената цел беше користен прашалник со кој се проценуваше присуството на халитоза и фекторите кои можат да бидат причина за нејзино појавување. Во испитувањето беа вклучени 100 студенти од универзитетот Св.,Кирил и Методиј”, од кои 50 студенти од Стоматолошкиот факултет и 50 студенти од другите факултети. Присутната халитоза беше детектирано со користење на техника на самоодредување со поставување на рацете на носот и устата и со помош на апарат Breath Checker.

Резултати: Кај студентите на стоматологија е регистриран помал процент на халитоза во споредба со студентите од другите факултети. Погolem процент од студентите го почувствувале непријатниот мирис после будењето. Халитозата е присутна во помал процент кај студентите кои користат водички за испирање, чистач за јазикот во споредба со студентите кои имаат гингивално крвањење наслаги на јазикот и кариозни заби.

Заклучок: Редовното користење на водички за испирање,чистачи за јазикот и дополнителнин средства за орална хигиена се многу корисни во спречување на непријатниот мирис. На студентите им се препорачува редовни стоматолошки прегледи и совети за одржување на правилна орална хигиена.

Клучни зборови: халитоза, крвањење, кариозни заби

PRESENCE AND FACTORS ASSOCIATED WITH HALITOSIS AMONG THE STU-
DENT POPULATION

Author: Ana Angelova
Mentor: sci. dr. Sonja Mindova
Co-mentor: prof. dr. SnezanaPesevska
Department: Department of diseases of the mouth and periodontium.

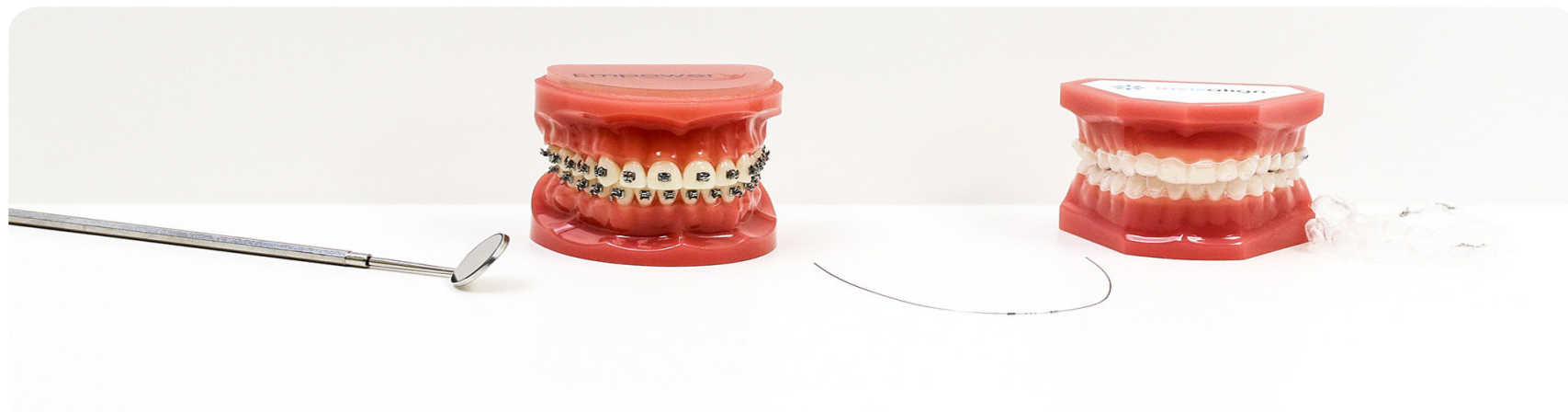Goal: To examine the prevalence of halitosis and the factors associated with it.

Materials and Methods: For the realization of the target a questionnaire was used that assessed the presence of halitosis and factors which may be the reason for its occurrence. This study involved 100 undergraduate students attending the University Ss.Cyril and Methodius, 50 attending the Faculty of dentistry and 50 attending others faculties. The present halitosis was detected using the technique of self-determination by the placement of your hands on the nose and mouth and using the apparatus Breath Checker.

Results: Halitosis was significantly lower among dental students than students from other faculties. Larger percent of the students felt the bad breath right after waking up. Lower odds of reporting halitosis were also characteristic for students who used mouthwash and brushed their tongue in comparison with students with gingival bleeding, tongue coating and carious teeth.

Conclusion: Regular use of rinsing water, tongue cleaners and additional means of oral hygiene are very useful in preventing odor. Students are advised to do regular dental check-ups and to seek advice to maintain proper oral hygiene.

Keywords: halitosis, bleeding, carious teeth



Ортодонција

Orthodontics

ВАРИЈАЦИИ ВО ТРЕТМАНОТ НА ДИСТООКЛУЗИИ (II КЛАСА)

Автор: Ангела Вурмеска
Коавтор: Адријана Мирчовска
Ментор: Ас. Д-р Марија Манева
Катедра по Ортодонција

Цел: Целта на оваа студија е да се направи приказ на различните видови ортодонтски апарати кои се применуваат во третманот на малокузија II Класа која се карактеризира со дистално поместување на мандибулата во однос на максилата.

Материјал и метод: Третманот на оваа неправилност ќе зависи од возраста на пациентот, причината која довела до нејзино настанување, како и од соработката и подготвеноста на пациентот за ортодонтски третман. Со поставување на правилна дијагноза, план на терапија, коректно изработен ортодонтски апарат, тимска соработка како и познавање на биомеханиката на поместување на забите ќе имаме и успех во ортодонтскиот третман

Резултати: Со примената на ортодонтските апарати може да се изврши корекција на нарушена функција на усната празнина или да изврши промени во дентоалвеоло-фаџијалните структури. Застапеноста на оваа неправилност во популацијата се движи од 23% -35%.

Заклучок: Успехот на лекување на малоклузиите зависи од: изборот, конструкцијата и изработката на ортодонтскиот апарат кој претставува значајна фаза во синџирот на лекување на една индивидуа.

Клучни зборови: Варијации, ортодонтски апарати, третман, дијагноза, методи.

VARIATIONS IN TREATMENTS OF DISTOCCLUSIONS (CLASS II MALOCCLUSION)

Author: Angela Vurmeska
Coauthor: Adrijana Mircovska
Mentor: As.D-r Marija Maneva
Department of Orthodontics

Goal: The objective of this study is to present different types of orthodontic appliances which are used in treatment of Class II malocclusion occur in the treatment of malocclusion (Class II) which is characterized by distal displacement of the mandible in relation to the maxilla.

Material and methods: The treatment of this malocclusion depends on the age of the patient, the main cause of the disturbance and the cooperation of the patient for orthodontic treatment. By setting the proper diagnosis, treatment plan, correctly made orthodontic appliance, team collaboration and knowledge of the biomechanics of movement of the teeth we have a successful therapy treatment.

Results: The application of orthodontic appliances we can correct a dysfunction of the oral cavity or perform changes on dentoalveolar and facial structures. The average occurrence in population is 23%-35%.

Conclusion: The success of treatment depends on malocclusion: selection, construction and manufacture of orthodontic appliance which is an important stage in the chain of treatment of an individual.

Keywords: Variations, orthodontic appliances, treatment, diagnosis methods.



Протетика

Prosthodontics

СЕКОЈДНЕВНА ПРИМЕНА НА КЕРАМИЧКИТЕ МАТЕРИЈАЛИ И CAD/CAM
ТЕХНОЛОГИЈА

DAILY USE OF CERAMIC MATERIALS AND CAD/CAM TECHNOLOGY

Автор: Марија Трпчевска
Коавтор: Александра Димковска
Ментор: Асс. Д-р Емилија Бајрактарова Ваљакова
Катедра по Стоматолошка протетика

Author: Marija Trpchevska
Coauthor: Aleksandra Dimkovska
Mentor: Ass. D-r Emilija Bajraktarova Valjakova
Department of prosthodontics

Цел: Целта на оваа студија е да ги претставиме современите керамички материјали, нивните предности и поле на примена, како и предностите на користењето на CAD/CAM технологијата при изработката на фикснопротетичките надоместоци.

Goal: The purpose of this study is to present contemporary ceramic materials, their advantages and indications for use, as well as benefits when using CAD/CAM technology during fabrication of fixed prosthetic restorations.

Матријал и метод: Пребарувањето на современата литература беше спроведено на интернет, а проследена е и достапната литература на македонски јазик.

Material and method: Contemporary literature found on the websites was used for this study, as well as literature published on Macedonian language.

Резултати: Според современите класификации, керамичките материјали се групираат во три групи: стаклести (фелдспатни, леуцитни, литиум ди/ силикатни и флуороапатитни), поликристални (алуминиум и циркониум оксидни) и хибридни (изградени од керамичка и полимерна компонента). Реставрациите добиени со CAD/CAM технологијата се карактеризираат со поголема хомогеност во структурата, прецизност во налегнувањето, стандарден квалитет и брза изработка.

Results: According to contemporary classification, ceramic materials can be divided in three groups: glass-matrix (feldspathic, leucite-reinforced, lithium di/silicate and fluorapatite glass ceramics), polycrystalline (alumina and zirconia) and resin-matrix or hibride ceramics (with ceramic and polymer components). CAD/CAM restorations are characterized by structural homogeneity, precise-fitting, standard quality and fast processing.

Заклучок: Брзиот технолошки развој придонесува во промовирањето на современи керамички материјали со супериорни физички, и механички карактеристики и хемиска инертност, погодни за компјутерски потпомогната CAD/CAM изработка на реставрациите.

Conclusion: Fast technological development promotes ceramic materials with superior physical and mechanical properties as well as chemical inertness, suitable for computer-aided manufacturing of restorations.

Key words: Ceramic materials, CAD/CAM technology.

Клучни зборови: керамички материјали, CAD/CAM технологија.

НАЈЧЕСТИ ГРЕШКИ ПРИ ИЗРАБОТКА НА КОРОНКИ

Автор: Теодора Станишлевиќ
Коавтор: Елена Савева
Ментор: Науч. Сор. Д-р. Сашо Јовановски
Катедра: Стоматолошка протетика

Цел: Целта на ова истражување е да се согледаат причините и утврдат најчестите грешки при изработка на коронки како и проследување на ефектите од компликациите.

Материјал и метод: За реализација на поставената цел извршивме опсервација на 100 пациенти кои се јавија за преглед на клиниката за фиксна стоматолошка протетика со компликации кои се јавиле по изработката на коронките.

Резултати: Нашето клиничко истражување покажа дека најчести грешки при изработка на фиксно-протетски конструкции се: погрешна локализација на демаркационата линија, неадекватно рабно затварање, широк цементен слој, несоодветна дебелина на коронката во зоната на демаркација, неадекватен интерпроксимален контакт помеѓу коронката и соседниот заб, неправилно воспоставени меѓувлични односи (трауматска оклузија) со бројни дисфункции и парафункции.

Заклучок: За да се превенираат грешките при изведувањето на протетскиот третман, потребно е елиминирање на причините и запазување на основните биолошки постулати во секоја фаза од изработката на коронките. Континуираната едукација на терапевтот и забниот техничар доведува до намалување на грешките и превенирање на компликациите.

КЛУЧНИ ЗБОРОВИ: коронки, демаркациона зона, цементен слој, фиксна протетика, грешки, компликации.

MOST COMMON MISTAKES IN THE CROWN-MAKING PROCESS

Author: Teodora Stanishlevikj
Co-author: Elena Saveva
Mentor: Assoc. Prof. Sasho Jovanovski DMD, Msc, Phd
Department: Department of Prosthodontics

Purpose: This in vivo study investigated the reasons and establishing the most common mistakes in the crown-making process, and also determining the effects and the complications that arise from those mistakes.

Materials and methods: In order to realize our purpose we observed 100 patients at the Clinic for Fixed Prosthodontics, with complications that occurred in a period of time after they received the finished crowns.

Results: With this research we established that the most common mistakes in the crown-making process are: incorrect placement of the marginal line, inadequate marginal adaptation, large cement layer, inadequate interproximal contact between the crown and the adjacent teeth, incorrect maxillomandibular relations (traumatic occlusion) with numerous malfunctions.

Conclusion: In order to prevent these mistakes in the prosthetic treatment, it is necessary to eliminate the causes and preserve the biologic postulates in every phase of the crown-making process. In our opinion, the continuous education of both dentists and technicians would lead to a more professional approach that would reduce mistakes and prevent complications.

KEY WORDS: crowns, margins, cement layer, fixed prosthodontics, mistakes, complications.

ПРОЦЕНКА НА СОВРЕМЕНИТЕ СИЛИКОНСКИ МАТЕРИЈАЛИ ЗА
ДИРЕКТНО ПОДЛАГАЊЕ НА МОБИЛНИТЕ ПРОТЕТИЧКИ ПОМАГАЛА

ASSESSMENT OF MODERN SILICONE-BASED MATERIALS USED FOR DIRECT
SOFT RELINING OF MOBILE PROSTHETIC DEVICES

Автор: Христијан Маленков
Ментор: проф. д-р Весна Коруноска - Стевковска
Катедра: катедра за стоматолошка протетика

Author: Hristijan Malenkov
Mentor: Prof. Vesna Korunoska – Stevkovska, MD, Ph.D.
Department: Prosthodontics

Цел: Целта на трудот е да ги споредиме силиконските со акрилатните маси кои се користат за директно меко подложување на мобилните протетички помагала.

Goal: The objective of this paper is to compare silicon materials with acrylic materials which are used for direct soft relining.

Материјал и метод на работа: Истражувањето го направивме на 17 пациенти носители на мобилни протетички помагала и кај истите е извршено директно подлагање со употреба на Ufi Gel SC материјал. Податоците од бројни претходни истражувања говорат дека временскиот интервал помеѓу две подлагања со акрилатни маси е 6-8 месеци, па со цел да се направи компарација, направени се контролни прегледи по 6 и 8 месеци, со посебен акцент на: евентуалното присуството на индикации за ново подлагање и степенот на дисколорација.

Materials and methods: Our research was conducted on 17 patients who were wearing mobile prosthetic devices and for direct soft relining we used an Ufi Gel SC relining material. There are numerous studies which indicate that acrylic materials used for soft relining require a period of 6 to 8 months between each relining. In order to compare, our patients were scheduled for follow-up examinations both after 6 and after 8 months. During the examinations, the degree of discoloration was assessed, as well as whether there were any indications for further relining.

Резултати: Кај 13 пациенти и после двата прегледи отсуствуваа индикации за повторно подложување. Кај еден пациент на вториот преглед забележавме потреба за ново подлагање. Кај преостанатите тројца пациенти, носители на имедијатни протези, подложувањето беше извршено уште пред првиот преглед. Кај сите пациенти забележавме висок степен на стабилност на бојата.

Results: In the case of 13 patients there were still no indications for additional relining even after the two scheduled examinations. The second examination showed that one patient required further relining. The relining for the remaining three patients was performed even prior to the first examination since they were wearing immediate dentures. All patients showed a high degree of color permanence.

Заклучок: Силиконските материјали за директно меко подложување на мобилните протетички помагала овозможуваат пролонгирање на периодот помеѓу две подлагања и поголема стабилност на бојата.

Conclusion: Silicone materials prolong the period between two relinings and they also have greater color permanence as compared with acrylic materials.

Клучни зборови: мобилни денални протези, директно меко подлагање, силиконски материјали, акрилатни материјали

Keywords: mobile dental prostheses, direct soft relining, silicone materials, acrylic materials

КЛИНИЧКА ПРОЦЕНКА НА ОРАЛНАТА ЛИГАВИЦА КАЈ ПАЦИЕНТИ НОСИТЕЛИ НА МОБИЛНИ ПРОТЕЗИ

Автор: Андријана Гавазова
Коавтор: Јован Штрковски
Ментор: проф.д-р Весна Коруноска - Стевковска
Катедра: Катедра за стоматолошка протетика

Цел: Цел на нашето испитување е проценка на промените на оралната лигавица кај носители на мобилни протетички помагала, како и причините за нивно настанување.

Материјал и метод: Испитувањето го извршивме со клиничко опсервирање на оралната лигавица на 50 пациенти, носители на протетички помагала (25 со тотални протези и 25 со парцијални протези). Сите пациенти протезите ги носеле во временски период помеѓу 1 и 5 години.

Резултати: Кај двајца од пациентите забележавме присутно хиперпластично ткиво. Кај пет од испитуваните пациенти со тотални протези забележавме хиперемични промени на лигавицата испод протезата, кај еден од нив беше потврдена алергија предизвикана од компонентите на акрилатот. Кај останатите четворица, присутната хиперемична сметаме дека е резултат на евентуално поголемо количество на резидуален мономер. Од пациентите носители на парцијални протези, кај тројца забележавме пародонтални промени на преостанатите природни заби.

Заклучок: Во текот на планирањето и изработката на мобилните протетички помагала потребно е да се земат анамнестички податоци како и стручна и тимска работа помеѓу стоматологот и техничарот. Пациентите да се советуваат за правилно користење, правилна хигиена на мобилните протетички помагала и да се закажуваат на редовни контроли.

Клучни зборови: мобилни денални протези, промени на оралната лигавица

CLINICAL ASSESSMENT OF THE ORAL MUCOSA IN PATIENTS CARRIERS OF MOBILE DENTURES

Author: Andrijana Gavazova
Coauthor: Jovan Shtrkovski
Mentor: Prof. D-r Vesna Korunoska – Stevkovska
Department: Department of dentistry prosthetics

Goal: The target of our examination it is assessment of changes in oral mucosa in carriers of mobile prosthetic devices, and the reasons for their occurrence.

Materials and methods: The examination was conducted by clinical observation of changes in oral mucosa on 50 patients, carriers of prosthetic devices (25 with total dentures and 25 with partial dentures). All patients prosthetists wore in time between 1 and 5 years.

Results: In two of patients we noted hyperplastic tissue. In five of the surveyed patients, we noticed hyperemic mucosae changes, beneath prosthesis, in one of them was confirmed allergy-induced from component of acrylate. In other fourth patients, persistent hyperemia we believe it is related to an increased quantity of residual monomer. Three of patients have a periodontal changes on the remaining teeth.

Conclusion: During the planning and construction of mobile prosthetic devices it must be taken a complete anamnestic information, and professional teamwork by the dentist and technician. Patients to advise on the proper use and care of mobile prosthetic devices, and also to schedule regular checks.

Key words: mobile dental prostheses, Oral mucose changes

РЕСОРПТИВНИ ПРОМЕНИ НА МАНДИБУЛАРНИОТ АЛВЕОЛАРЕН
ГРЕБЕН КАЈ ПАЦИЕНТИ СО ТОТАЛНИ ПРОТЕЗИ

RESORPTION CHANGES OF THE MANDIBULAR ALVEOLAR RIDGE IN PA-
TIENTS WITH COMPLETE DENTURES

Автор: Стефан Радевски
Коавтор: Натали Јолеска
Ментор: Асс. д-р Сашо Богадноски, Асс. д-р Анета Ѓ. Ангеловска
Катедра: Стоматолошка протетика

Author: Stefan Radevski
Co-author: Natali Joleska
Mentors: Asst. Sasho Bogadnoski, MD; Asst. Aneta Gj. Angelovska, MD
Department: Dental prosthetics

Цел: Да се анализира степенот на ресорпција на долниот алвеоларен гребен кај пациенти кај кои биле изработени тотални протези. И тоа во период од шест месеци до една година, во пределот на цвакалниот центар и форамен mentale во спредба со испитаници кај кои не се изработени протези.

Goal: To analyze the degree of resorption of the mandibular alveolar ridge in patients who wore complete dentures on the masticatory center region and the foramen mentale region during a six-month to one-year period as compared to patients who did not wear dentures.

Материјал и метод: Изработока на тотални протези и нивно континуирано носење, ортопантомографски снимки, дентален шублер за анализа и мерење на снимките

Materials and methods: Manufacturing complete dentures for patients who wore them continually, orthopantomographic images, a dental vernier caliper for analyzing and measuring those images.

Резултати: Испитувањата беа спроведени на Клиниката за мобилна стоматолошка протетика при Стоматолошкиот факултет во Скопје, во период од пет години. Анализирани беа 60 испитаници, од кои 32 од машки и 28 од женски пол, со краен резултат, дека кај пациенти со тотални протези во пределот на цвакалниот центар ресорпцијата изнесува 4.3%, а во пределот на foramen mentale 3.1%, во однос на оние без протетски помагала, каде степенот на ресорпција е поголем и тоа во цвакалниот центар 8.5%, а во пределот на foramen mentale 6.3%.

Results: The examinations were accomplished on the Clinic for removable prosthodontics on the Faculty of dentistry in Skopje, during five years. Sixty patients were analysed, 32 of whom were male and 28 were female. The final results show that patients who wore complete dentures experienced 4.3% resorption of the masticatory center area and 3.1% of the foramen mentale area, as opposed to patients who did not wear prosthetic devices and experienced a greater degree of resorption: 8.5% of the masticatory center area and 6.3% of the foramen mentale area.

Заклучок: Од самите резултати очигледно е дека степенот на ресорпција е помал кај пациенти со тотални протетски помагала.

Conclusion: The results clearly show a lower degree of resorption in patients who wore complete prosthetic devices.

Клучни зборови: мандибуларен алвеоларен гребен, ресорпција, ортопантомограми, тотални протези.

Keywords: mandubular alveolar ridge, resorption, orthopantomographs, complete dentures

МОЖНОСТИ ЗА ТЕРАПИЈА НА CANDIDA ALBICANS КАЈ НОСИТЕЛИ НА
МОБИЛНИ ПРОТЕТИЧКИ ПОМАГАЛА

Автор: Анастасија Фурнаџиска
Коавтор: Габриела Стаменовска
Ментор: Доц. Д-р. Сашо Еленчевски
Катедра: Мобилна протетика

Цел: Цел на овој труд е прикажување на некои од можностите за терапија на Candida albicans кај носители на мобилни протетички помагала, со терапија во устата но, и на самите протези, како и застапеноста по пол и возраст.

Материјал и метод: Материјал претставуваа 10 пациенти со тотални протези и со stomatitis protetica со изолирана Candida albicans. Врз основа на добиените микотички наоди, испитаниците беа поделени во две групи. Една група применувала антимиотици орално, другата - антимиотици и орално но, и на самите протези. Испитаниците од втората група своите протези ги потопувале во раствор од јаболков оцет или во раствор од сода бикарбона.

Резултати: Повторениот микотички наод покажал дека кај испитаниците кои користеле само орална терапија имало појава од рецидиви, додека три месеци после терапијата кај втората група испитаници немало никакви тегоби, ниту се пожалиле на промена на бојата или на комодитетот.

Заклучок: Императив е комбинација на лекувањето во устата, но и правилно одржување на протезите.

Клучни зборови: candida albicans, stomatitis protetica, терапија

DENTURES STOMATITIS TREATMENT POSSIBILITIES

Author: Anastasija Furnadjiska
Co-author: Gabriela Stamenovska
Mentor: Doc. D-r. Sasho Elenchevski
Department: Dentures

Goal: The goal of this work is showing some of the possibilities for denture stomatitis treatment, with oral therapy and also denture treatment, as well as sex and age frequency.

Materials and methods: The material used for this research were 10 patients with complete dentures and stomatitis protetica, where Candida albicans was isolated. Based on the results from the fungal tests, the research participants were divided in two groups. The first group used anti-fungal drugs orally, and the second - anti-fungal drugs orally, but also directly on the dentures. The research participants from the second group kept their dentures in apple vinegar solution or baking soda solution.

Results: With the repetitive fungal test the research participants who have only had the oral treatment showed recidivism, on the other hand the second group research participants after three months of treatment showed no signs of any difficulties, neither color discoloration or discomfort.

Conclusion: The treatment imperative is a combination from proper oral therapy and proper denture maintenance

Key words: candida albicans, stomatitis protetica, therapy

3Д ПРИНТЕРИ ВО СТОМАТОЛОШКАТА ПРАКТИКА

Автор: Моника Кашуба
Коавтор: Драган Спасов
Ментор: Доц. Д-р Киро Папакоча,
Лаб. Павле Апостолоски,
Лаб. Кирил Митевски
Катедра: Факултет за медицински науки, Дентална Медицина

Цел: Целта е да се запознаеме што повеќе со овој нов изум и со неговата функција и способност. Се работи за 3Д принтерите во стоматологијата, кои земаат се поголем замав во оваа медицинска гранка.

Материјал и метод:

Методот на истражувањето е спроведено со ретроспективно прикажување врз база на преглед во литература. Од истата се издвоени основата на 3Д технологијата, нејзината примена во медицински цели и за на крај да дојдеме до примена на оваа технологија во стоматолошката практика. Истражуваме во кои се гранки се користи (фиксна протетика, мобилна протетика, ортодонција). Се служиме со литература од делови на светот каде што 3Д принтерите се дел од сегашноста .

Резултати:

Резултатите покажаа дека 3Д принтерите се иднината во стоматолошката практика во која времето за изработка е намалено, прецизноста е зголемена, работата е полесна.

Заклучок: Стоматолошката практика е навикната на мануелна моделација. Сепак иднината е овде и со оваа нова технологија, работата во лабораториите ќе биде многу побрза, полесна, попрецизна. Со истата од аналогна манипулација со материјали се преминува на систематски, дигитално верификуван процес.

Клучни зборови : 3Д, принтери, стоматологија, нов, изум

3D PRINTERS IN DENTISTRY PRACTICE

Author: Monika Kashuba
Co-Author: Dragan Spasov
Mentor: Doc. D-r Kiro Papakoca
Lab. Pavle Apostoloski
Lab. Kiril Mitevski
Department: Faculty of medical sciences, Dental medicine

Goal: The goal is to get acquainted more with this new invention and its function and capability. It's about 3D printers in dentistry, taking more momentum within the medical branch.

Materials and methods:

The method of research was conducted by retrospective display based on literature review. From the same literature were allocated the bases on 3D technology, its application in medical purposes and finally getting to the application of this technology in dental practice. We are exploring in which branches this technology is used (fixed prosthetics , mobile prosthetics, orthodontics) . We use literature from parts of the world where 3D printers are part of the present.

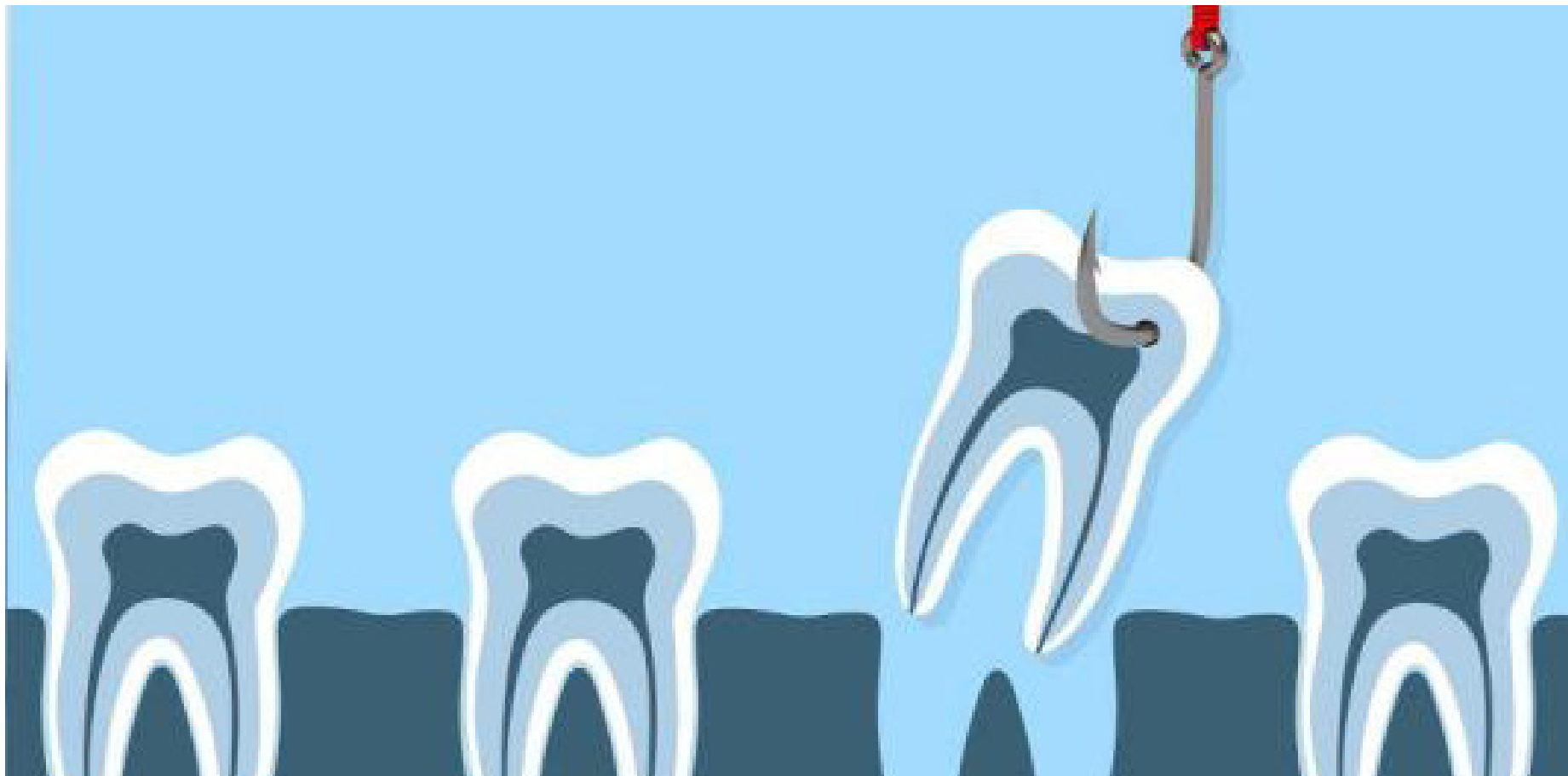Results:

The results showed that 3D printers are the future in dentistry practice in which the time for producing something is reduced, where precision is increased , and where the work is easier.

Conclusion:

Dental practice is used to the manual modeling . However the future is here and with this new technology the laboratory work will be much faster , easier , and more precise . With this the workflow moves from analog manipulation of materials to a systematic, digitally verifiable process.

Key words: 3D, printers, dentistry, new, invention



Орална хирургија

Oral Surgery

МЕКОТКИВНА ХИРУРГИЈА СО Er:YAG ЛАСЕР: СОВРЕМЕНА
АЛТЕРНАТИВА НА КОНВЕНЦИОНАЛНАТА (СКАЛПЕЛ) ХИРУРГИЈА

Автор: Ивана Темелкоска
Коавтор – Богдан Маневски
Mentor: Научен соработник Кацарска Марина Dr.Sci

Цел: Објективизирање на тераписките специфики и предности на ласерската мекоткивна хирургија со Er:YAG laser преку евалуација на клинички параметри.

Материјал и метод: Иследувањето опфати 10 педијатриски пациенти кои беа упатени за ласерско отстранување на аберантни лабијални френулуи. Френулектомиите беа изведени со Er:YAG laser (Fotona Fidelis III). Нотиравме: примена на локална анестезија, интраоперативна хемостаза, потреба од сутура, постоперативен комфорт и тек на заздравување.

Резултати: Ласерските френулектомии беа изведени безболно со инфилтрирање на минимално количество на локален анестетик (0,2мл). Интраоперативно крварењето беше оскудно, не ја компромитираше прегледноста и не наметнуваше потреба од поставување на сутури. Постоперативниот тек беше спокоен. Дечињата не се жалеа на болка, немаа оток или знаци на инфекција. Веќе следниот ден се збележуваа фибрински налепи кои како протективна бариера ја штитат хируршката рана. Заздравувањето вообичаено се финализираше во период од 3 недели со формирање на дискретна лузна.

Заклучок: Ласерските френулектомии со Er:YAG ласер се минимално инвазивни мекоткивни процедури кои се карактеризираат со спокоен постоперативен период, забрзано заздравување, без потреба од сутури.

Клучни зборови: мекоткивна хирургија, Er:YAG ласер, френулектомија

SOFT-TISSUE Er:YAG LASER SURGERY: A MODERN ALTERNATIVE TO CON-
VENTIONAL (SCALPEL) SURGERY

Author – Ivana Temelkoska
Coauthor – Bogdan Manevski
Mentor: Research assistant Kacarska Marina, DDS

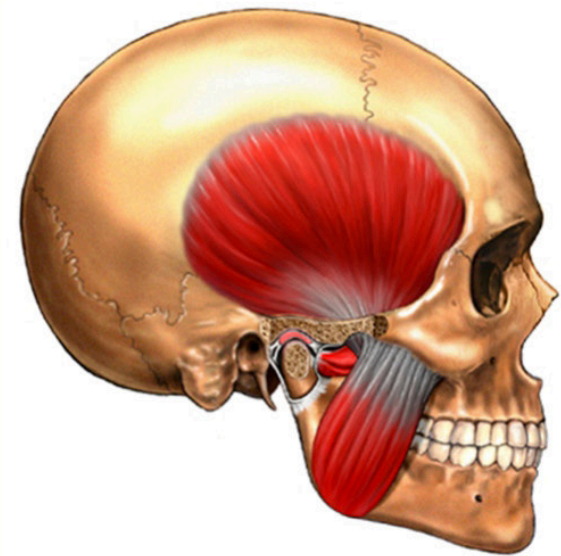
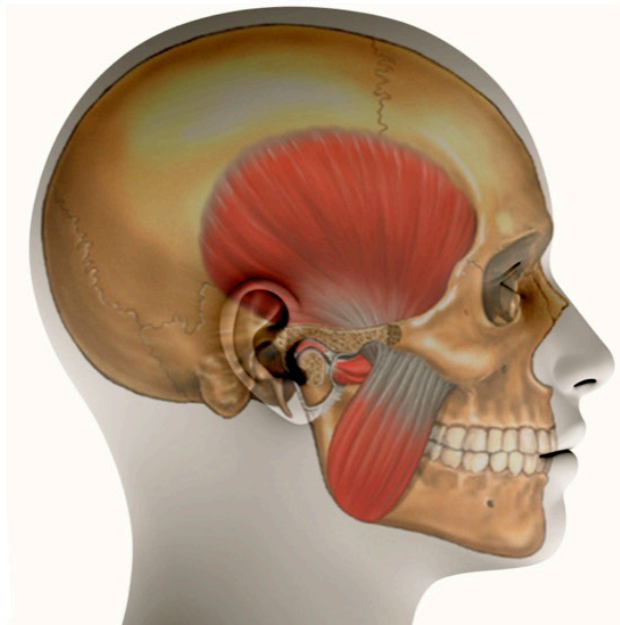
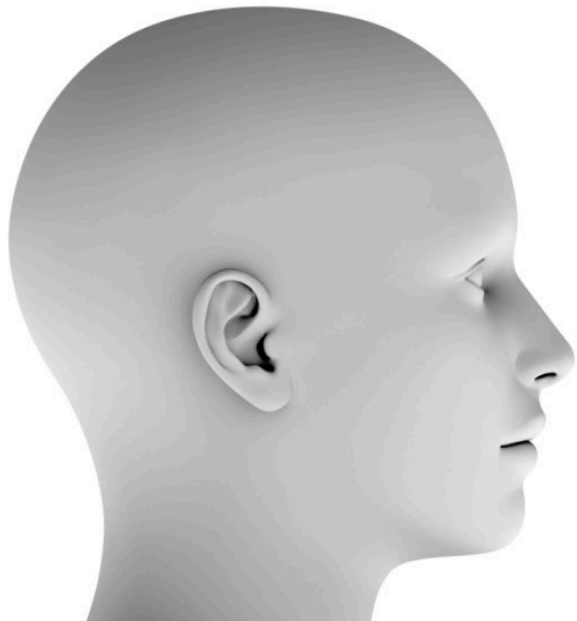
Objective: The objective examination of the therapeutic particulars of soft-tissue Er:YAG laser surgery by evaluating clinical parameters.

Methods and materials: This research included 10 pediatric patients who were referred for laser removal of aberrant labial frenulum . The frenulectomies were performed with an Er: YAG laser (Fotona Fidelis III). We noted: use of local anesthesia, intraoperative hemostasis, necessity of suture, postoperative comfort and healing progress.

Results: The laser frenulectomies were performed painlessly by injecting a minimal amount of local anesthetic (0,2 ml). Since the procedure was characterized by mild intraoperative bleeding, the visibility was not compromised and there was no need for suturing. The postoperative period was calm. The children did not complain of pain, had no swelling nor signs of infection. Fibrin clots, which act as a protective barrier were already visible the following day. The healing was completed within a 3-week period following formation of a discrete scar tissue.

CONCLUSION: The Er: YAG laser frenulectomy is a minimally invasive soft-tissue procedure that is characterized with a calm postoperative period and quickened wound healing without sutures.

Keywords: soft-tissue surgery, Er: YAG laser, frenulectomy



Максилофацијална хирургија

Maxillofacial Surgery

ДИЈАГНОСТИКА И ТЕРАПИЈА НА ОДОНТОГЕНИ СИНУЗИТИ

DIAGNOSTICS AND THERAPY OF ODONTOGENIC SINUSITIS

Автор: Горјан Љубен
Коавтор: Раде Марковиќ
Ментор: проф. др. Алберто Бенедети
Катедра: Максилофацијална хирургија

Author: Gorjan Ljuben
Co-author: Rade Markovikj
Mentor: prof. dr. Alberto Benedetti
Department: Maxillofacial surgery

Цел: Етиологијата, дијагнозата и применетиот третман кај максиларни синусити.

Goal: Etiology, diagnosis and applied treatment in maxillary sinusitis

Материјал и метод: Ретроспективно беа проследени анамнестичките податоци на третирани пациенти од клиниката за максилофацијална хирургија во Скопје според возраст, етиологија, клинички знаци и симптоми, дијагностика, терапевтски метод и постоперативни компликации за период 2014-2015 година.

Materials and methods: Anamnestic data from treated patients at the Maxillofacial Surgery Clinic in Skopje were reviewed retrospectively by age, etiology, clinical signs and symptoms, diagnostics, therapeutic methods and post-operative complications for the period 2014-2015.

Резултати: Ретроспективната студија опфати 57 пациенти со средна возраст од 35,5 години. Според испитувањата 32 се од машки, а 25 се од женски пол, со меѓусебен сооднос 1.24:1.

Results: The retrospective study covered 57 patients on average age of 35,5 years. Analysis shows that 32 are males, 25 are females, with average ratio of 1.24:1.

Одонтогената етиологија беше застапена кај 29 пациенти,ороантрална комуникација беше застапена кај 2 пациенти и неодонтогена кај 26 пациенти, со доминантни клинички симптоми како болка (92%) и оток (87%). Најчесто употребувани дијагностички метод е РТГ панорамикс (98%) и метода на снимање по Хирц (18%).

Odontogenic etiology was present in 29 patients, oroantral communication was present in 2 patients and non-odontogenic was present in 26 patients, with dominant clinical symptoms, such as pain (92%) and swelling (87%). Most frequently used diagnostic methods were Panoramix X-ray (98%) and imaging according to Hirtz (18%).

Најчесто применет третман е оперативниот метод по Caldwell Luc (95%), проследено со дренажа со јодоформ дрен (24%) и синус пластика (38%). Постоперативни компликации не биле евидентирани.

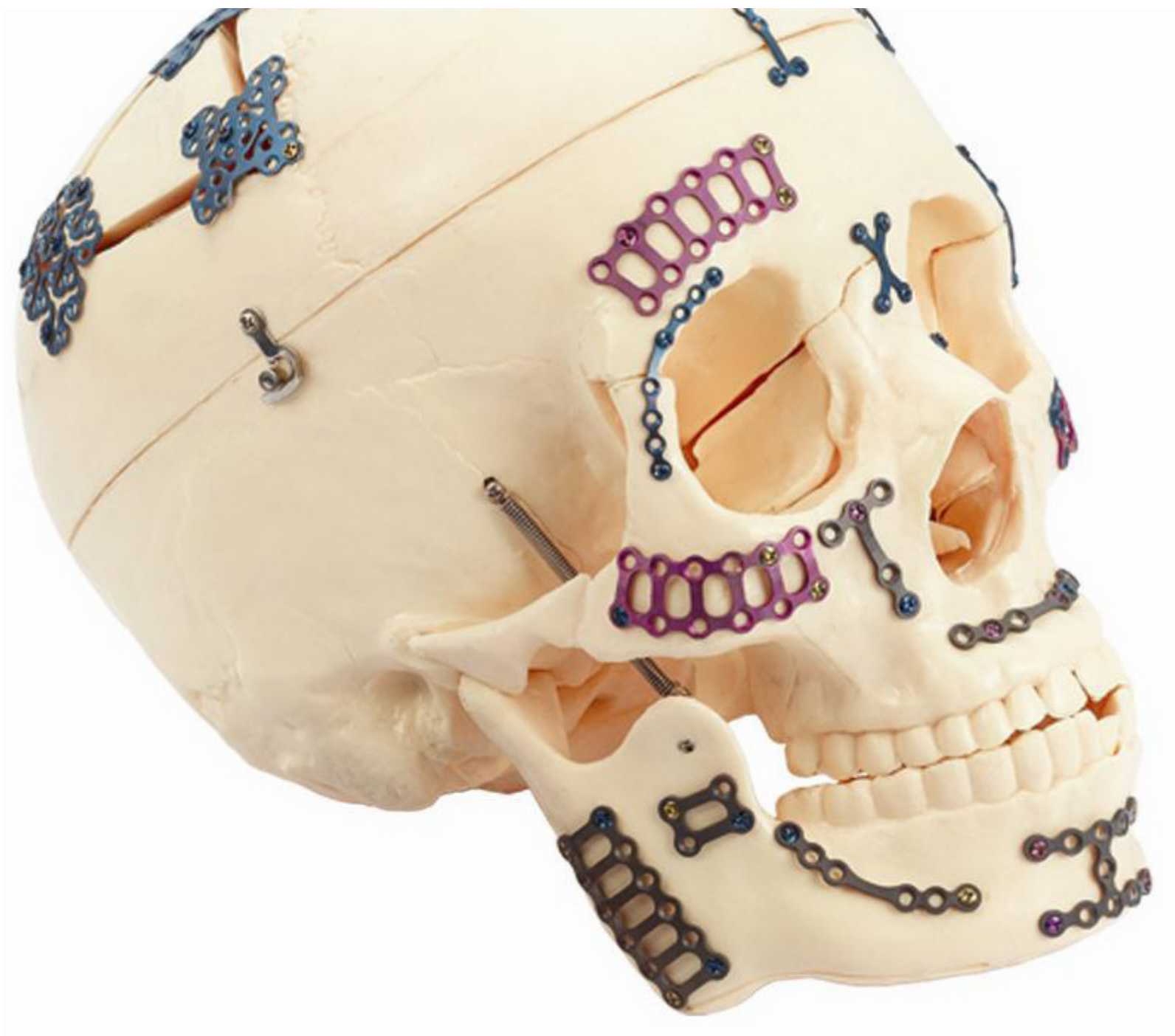The most frequent treatment was surgery by Caldwell Luc (95%), followed by iodoform drainage (24%) and sinus plastic surgery (38%). There is no evidence of post-operative complications.

Заклучок: Испитувањата покажуваат дека првиот, вториот и третиот молар се најчести причинители за појава на одонтогени синусити. Најчесто афектиран е левиот синус со 65%,а десниот е афектиран во 35% од случаите.

Conclusion: Analysis shows that the first, second and third molar are the most frequent cause for occurrence of odontogenic sinusitis. The most affected is the left sinus with 65%, whereas the right one is affected in 35% of the cases.

Key words: maxillary sinus, odontogenic sinusitis, Caldwell-Luc

Клучни зборови : максиларен синус, одонтоген синуситис, Caldwell-Luc



CURAPROX

Единствена и нежна четка со 5460 меки,
атрауматски CUREN® влакненца



Четка за заби
CURAPROX
CS 5460

- * Забравете на крварењето од непцата
- * Нежно ги чисти Вашите заби и непца
- * 30-40% подобрен ефект при четкање на забите
- * Иновација во одржувањето на оралната хигиена

www.tamidental.com • info@tamidental.com

www.curaprox.com

 SWISS PREMIUM ORAL CARE

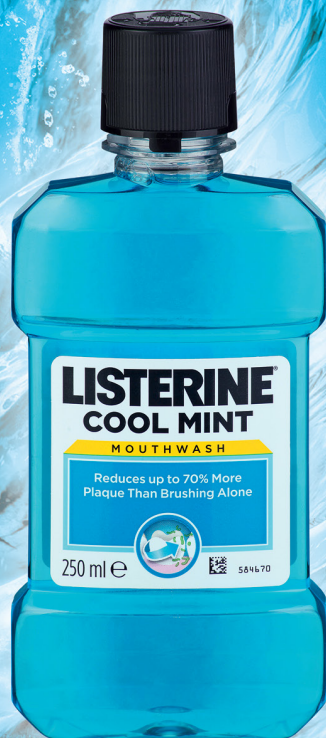LISTERINE®

Станете искусен корисник на Listerine® за само пет дена

Listerine® е силна, антибактериска и противвоспалителна течност за испирање на усната празнина. Таа ги уништува микроорганизмите кои предизвикуваат забен камен и воспаление на гингивата. Ако се уште не сте користеле Listerine® течност за испирање, постои можност неговиот вкус да го почувствувате како многу силен.

Она што Listerine® го прави така силен се есенцијалните масла кои што тој ги содржи. Тие природни состојки го даваат силниот вкус, а со своето заедничко делување ги напаѓаат штетните бактерии кои предизвикуваат забен камен и заболувања на гингивата. Listerine® достигнува до површините кои со четка и забен конец не можете да допрете.

Станете искусен корисник на Listerine®. И тоа сосема лесно. Првиот и вториот ден испирајте ја усната празнина со Listerine® течност 10 секунди, со што полесно би се навикнале на чувството на Listerine®. Третиот и четвртиот ден испирајте 20 секунди, а петиот и сите наредни денови испирајте по 30 секунди.



10 секунди



1. и 2. ден

20 секунди



3. и 4. ден

30 секунди



5. ден

Испирање два пати дневно во период од **30 секунди**, овозможува **24 часовна** заштита од плак и гингивитис*

* Fine DH, Furgang D, Sinatra K, Charles G, McGuire A, Kumar LD. In vivo antimicrobial effectiveness of an essential oil-containing mouth rinse 12 h after a single use and 14 days' use. J Clin Periodontol. 2005;32(4):335-340





23th Меѓународен научен студентски конгрес
Охрид 20 - 22 Мај 2016
Република Македонија


23rd International Dental Student's Scientific Congress
Ohrid 20 - 22 May 2016
Republic of Macedonia



II

остер презентации
Poster presentations





Детска и превентивна
стоматологија

Pediatric and Preventive
Dentistry

ОДРЕДУВАЊЕ НА БРОЈ НА МИКРООРГАНИЗМИ ПРЕД И ПО УПОТРЕБА
НА ПЛАКНАЧ ЗА УСТА

Автор: Ширете Шабани
Ментор: Науч. Сораб. Д-р Александар Димков
Катедра по детска и превентивна стоматологија

Цел: Целта на овој труд е да се утврди квантитативната застапеност на *Streptococcus mutans* и *Lactobacillus species* во плунката пред и по плакнењето на устата со плакначот за уста кој содржи активна антимикробна супстанца од групата на катјонски антимикробни средства – *Cetylpyridinium Chloride*, како и да се направи споредба на квантитативната застапеност на микробиолошка флора во устата на пациентот.

Материјал и метод: За реализирање на поставените цели користевме Aqua fresh плакнач за уста – SmithKline Beecham, Велика Британија. Групата беше составена од 12 испитаници на возраст од 9-13 години.

Резултати: Испитаниците беа со добро општо и орално здравје, со сличен хигиенски режим и режим на исхрана и со приближно еднаков КЕП индекс. Квантитативната застапеност на *Streptococcus mutans* и *Lactobacillus* беше одредена со комерцијално набавени стрипови CRT bacteria, Ivoclar-Vivadent, Schaan – Liechtenstein.

Заклучок: Кај сите испитаници постоеше сигнификантно намалување на бројот на кариогените микроорганизми, вкупниот број на аеробни и анаеробни микроорганизми како и габички од типот на *Candida albicans*.

Клучни зборови: плакнач за уста, *Streptococcus mutans*, *Lactobacillus species*, орални микроорганизми.

DETERMINING THE NUMBER PLATE BEFORE AND AFTER USE OF MOUTH
PLAKNACH

Author: Shirete Shabani
Mentor: Scientific. Collab. Dr. Alexander Dimkov
Department of Pediatric and Preventive Dentistry

Aim: The purpose of this research paper is to determine the quantitative distribution of *Streptococcus mutations* and *Lactobacillus species* in saliva before and after rinsing the mouth with oral rinse which contains active antimicrobial substances from the group of cationic antimicrobial agents- *Cetylpyridinium Chloride*, and to compare quantitative representation of the microbiological flora in the mouth of the patient.

Material and method: To achieve the aim of this research paper, we used Aqua fresh mouthwash - SmithKline Beecham, UK. The group consisted 12 subjects aged by 9-13 years.

Results: Respondents were in good general and oral health, with a similar hygienic regime and diet and roughly equal EPC index. The quantitative representation of *Streptococcus mutations* and *Lactobacillus* was determined by a commercially purchased comics CRT bacteria, Ivoclar-Vivadent, Schaan – Liechtenstein.

Conclusion: At all there was a significant reduction in the number of cariogenic microorganisms, the total number of aerobic and anaerobic microorganisms and fungi such as *Candida albicans*.

Keywords: mouthwash, *Streptococcus mutations*, *Lactobacillus species*, oral microorganisms.

КЕП ИНДЕКС НА 12- ГОДИШНИ ДЕЦА ВО КРИВА ПАЛАНКА

CES INDEX ON 12-YEARS OLD CHILDRENS IN KRIVA PALANKA

Автор: Диана Николовска
Коавтор: Тијана Бојчевска
Ментор: Весна Амбаркова
Катедра: Детска и превентивна стоматологија

Author: Diana Nikolovska
Co-author: Tijana Bojcevska
Mentor: Vesna Ambarkova
Department: Pediatris and Preventive Dentistry

Цел: Целта на оваа истражување е да се утврди коефициентот на КЕП индексот кај 12 годишните деца од градот Крива Паланка.

Goal: Goal of this research is to find out the factor of CES index in 12 years old children from Kriva Palanka.

Материјал и метод: Во оваа студија на пресек, 83 ученици од централното основното училиште Јоаким Крчовски, се вклучени во испитувањето. Денталниот статус на учениците беше одредуван според дијагностичките критериуми за кариес, екстракција и пломба на СЗО од 2013 година, со помош на сонда и огледалце

Materials and methods: : In this cross-sectional study, 83 primary school children from Joakim Krcovski school, were included in the research. Dental status of the students was determined according to diagnostic criteria of caries, extraction and filled of WHO from 2013 by the help of probe and mirror.

Резултати: Вкупниот број на децата изнесуваше 83 од кои, 35 (42.17%) беа мачки, а 48 (57.83%) беа женски. Просечниот КЕП индекс кај децата на 12 годишна возраст изнесуваше 1.78. Тој кај женските деца беше поголем и изнесуваше 1.94 (КЕП=1.94), додека кај машките деца 1.57 (КЕП=1.57). Бројот на деца без кариес изнесуваше 34 (40.96%), додека процентуалната застапеност на нетретиран кариес изнесуваше $K3/КЕП3=0.4865$ (48.65%)

Results: The total number of the children was 83 from who 35(42.17%) males and 48(57.83%) females. The average DMF index in the 12 years old children was 1.78. The DMF index was higher in females and it was 1.94 whereas in males the DMF index was 1.57. Caries-free children were 34 (40.96%) while the average number of untreated caries children was 48,65%.

Заклучок: Просечната КЕП вредност на 12 годишните деца од градска средина изнесува 1.78. Намалувањето на КЕП индексот е постигнато благодарение на споведувањето на Националната стратегија за превенција на оралното здравје кај деца од 0-14 години во Република Македонија која е донесена во 2007 година.

Conclusion: The average amount of 12 years old children from the urban area was 1.78. Decreasing of DMF index was obtained by the conduction of The National strategy for prevention of oral health in children from 0 to 14 years old in the Republic of Macedonia started from 2007.

Клучни зборови : КЕП индекс, кариес, екстракција, пломба, орално здравје, клинички преглед

Key words: CES index, caries, extraction, inlay, oral health, clinical examination

УЛОГАТА НА ДЕНТАЛНИОТ ПЛАК ВО НАСТАНУВАЊЕТО НА КАРИЕС

THE ROLE OF DENTAL PLAQUE IN THE CAUSE OF DENTAL DECAY

Автор: Ивана Димоска
Коавтор: Андриана Марковска
Ментор: Проф. Д-р. Ана Сотировска Ивковска
Катедра: Детска и превентивна стоматологија

Author: Ivana Dimoska
Co-author: Andriana Markovska
Mentor: Prof. Dr. Ana Sotirovska Ivkovska
Department: Pediatric and Preventive Dentistry

Цел: Целта на истражувањето е да се утврди состојбата на денталното здравје кај студенти од III година на Стоматолошкиот факултет преку одредување на КЕП индексот и присуството на дентален плак

Goal: The purpose of this research is to determine the state of oral hygiene among 3rd year students of dental medicine using the DMF index and the presence of dental plaque.

Материјал и метод: Истражувањето е реализирано на Клиниката за детска и превентивна стоматологија, каде беа испитани 60 студенти од III година на Стоматолошкиот факултет, поделени во 2 групи. 1 Група 30 испитаници со низок КЕП (0-4), и 2 Група 30 испитаници, со висок КЕП \geq 5. Во периодот од 08-12 часот на секој студент му е направен клинички преглед со огледалце и сонда, беше одреден КЕП индексот. Потоа, на студентите им беше дадена Mira-2-Топ таблета, плак индикатор за визуелизација и утврдено е присуството на дентален плак чии вредности беа внесени во шемата според индексот на Green-Vermilion

Materials and methods: Research took place at the Clinic of pediatric and preventive dentistry, with 60 students of dental medicine participating; divided into two groups. Group 1, 30 participants with a low DMF index (0-4), and Group 2 with a high DMF index \geq 5. The clinical examination was performed between the hours: 8:00 – 12:00 AM. The participants were examined by an explorer and a dental mirror and the DMF index was noted. Then students were given Mira – 2 – Ton tablets, plaque indicator for visualization and values of the OHI index were determined using the Green-Vermilion index.

Резултати: Утврдивме дека испитаниците со низок КЕП=3,1 и КИП=10% имаат многу подобра орална хигиена (ОХИ=0,2) отколку оние од втората група со висок КЕП-индекс (7,4) и КИП=20%, каде вредноста на ОХИ-индексот беше 0,6

Results: Group 1 with a low DMF index DMF=3,1 and DIA – 10% has a much better hygiene (OHI=0,2) than Group 2 with a high DMF index DMF=7,4 and DIA – 20%, where the value of OHI is 0,6.

Заклучок: Од резултатите можеме да кажеме дека има значителна разлика во вредностите на ОХИ-индексот помеѓу испитаниците со низок и висок КЕП-индекс.

Conclusion: The results show there is a significant difference in the OHI index between the participants with a low and a high DMF- index

Клучни зборови : Дентален плак, ОХИ индекс, плак индикатори, дентален кариес.

Key words: Dental plaque, OHI index, plaque indicators, dental caries.

ПРОЦЕНКА НА РЕТЕНЦИЈАТА НА ФИСУРНИТЕ ЗАЛЕВАЧИ

Автор: Гетов Ѓорги
Коавтор: Сеат Абази
Ментор: Науч. соработник д-р. Мери Павлевска
Клиника за Детска и превентивна стоматологија

Вовед : Залевањето на јамичките и фисурите се покажа како успешна превентивна мерка особено ако залевачот е добро прилагоден на површината на која е поставен и се задржува доволно долго на забот .

Цел : Целта беше да се испита ретенцијата на глас јономерен и композитен залевач.

Материјал и метод : На 30 испитаници (13 момчиња и 17 девојчиња) на возраст од 8 до 12 год., беа залевани 60 заби (молари и премолари) со глас јономерен залевач Fuji Triage (GC) и композитен залевач Fisseal (WP) . Залеаните заби беа контролирани 1, 2 и 3 месеци после залевањето. Залевачите беа категоризирани како интактни, делумно отпаднати и изгубени.

Резултати : По едномесечна контрола се покажа дека двата типа залевачи во целост се присутни на забите. Истражувањето е во тек.

Заклучок : Испитуваните материјали покажуваат задоволувачки профилатички карактеристики.

Клучни зборови: Залевање, глас јономерен залевач, композитен залевач , ретенција на залевачот

ASSESSMENT OF FISSURE SEALANTS RETENTION

Author: Getov Gjorgi
Co-author: Seat Abazi
Advisor: Research fellow dr. Meri Pavlevska
Department of Paediatric and Preventive Dentistry

Introduction: Pit and fissure sealing is successful preventive measure especially if sealant is well adapted to the surface on which it is placed and if it maintained long enough on the tooth.

Aim: The aim was to examine the retention of glass ionomer and composite sealants.

Material and Method: 60 teeth (molars and premolars) were sealed on 30 participants (13 boys and 17 girls) aged 8 to 12 years with glass ionomer sealant Fuji Triage (GC) and composite sealant Fisseal (WP). Sealed teeth were controlled after 1, 2 and 3 months. Sealants were categorized as intact, partly fallen and lost.

Results: After one month both types of sealants were fully present. Research is ongoing.

Conclusion: Both tested materials show satisfactory prophylactic characteristics that justify their use in preventive dentistry.

Keywords: Sealing, glass ionomer sealant, composite sealant, sealant retention

СТРЕСОТ ВО ДЕТСКАТА ВОЗРАСТ ПРИ ПОСЕТА НА СТОМАТОЛОГ

STRESS AMONG CHILDREN DURING DENTAL VISIT

Автор: Рената Мешкова
Ментор: проф. Др. Ана Сотировска
Катедра: Детска и превентивна стоматологија

Author: Renata Meshkova
Mentor: Dr. Ana Sotirovska
Department: Pediatric and preventive dentistry

Цел: Целта на оваа студија е да се проследи стресот во детската возраст при посета на стоматолог.

Goal: Observing stress among children during dental visit.

Материјал и метод: Спроведовме истражување на 20 деца, на возраст од 6 до 10 години на кои им беше покажан цртеж на машки детски лик со различен тип на емоционални состојби: среќен, исплашен, плачлив, тажен и лут. На испитаниците им беше дадена задача да го заокружат ликот со кој најмногу се идентификуваат пред и по извршената интервенција. Податоците беа статистички обработени преку Pearson-ов тест.

Materials and methods: Our study was consisted of 20 respondents, age 6 to 10. Pictures of male child character were shown with different types of emotional states: happy, scared, crying, sad and angry. Their task was to pick the character with whom they most identify, before and after dental treatment. We applied Pearson's chi-square test on the collected data.

Резултати: Пред стоматолошка интервенција ги добивме следните резултати: 1 дете беше среќно, 3 исплашени, 4 плачливи, 5 тажни и 7 лути. По завршената стоматолошка интервенција 8 од децата беа среќни, 2 исплашени, 2 плачливи, 3 тажни и 5 лути. Статистичката обработка покажа за $\chi^2=10,758$ со степени на слобода 4, при $p=0,05$ што значи дека постои статистички значајна разлика помеѓу стресот пред и после стоматолошката интервенција.

Results: Our results were following: 1 child was happy, 3 scared, 4 crying, 5 sad and 7 angry before the dental treatment. After the dental treatment 8 children were happy, 2 scared, 2 crying, 3 sad and 5 angry. Statistical processing showed $\chi^2=10,758$ with 4 degrees of freedom, where $p=0,05$ which means that there is a statistically significant difference in stress among children before and after dental treatment.

Заклучок: Испитаниците покажаа помал стрес после извршената стоматолошка интервенција. Наша препорака е првата посета на стоматолог да биде на што помала возраст кога нема потреба од ургентна терапија, со што таа би била безболна и подобро прифатена од пациентите.

Conclusion: The respondents showed less stress after dental intervention. We recommend that the first dental visit is at a smaller age, when urgent treatment is not needed, so the whole experience would be painless and better accepted by the patients.

Клучни зборови: однесување на детето, стрес, однос пациент-стоматолог, стоматолошки третман

Key words: child behavior, stress, patient-doctor relationship, dental treatment

ГИНГИВОСТОМАТИТ КАЈ ДЕЦА

Автор: Марија Хаџи-Василева
Коавтор: Христијан Ризоски
Ментор:ас. д-р.Сања Нашкова
Катедра:Болести на заби и детска и превентивна стоматологија ФМН-Дентална медицина Универзитет „Гоце Делчев“ Штип

Оралната празнина има мултифакторијално значење и потребно е да се истражува и превенира секаква појава на промени и болести во истата.

Цел: Си поставивме за цел да ја обработиме болеста наречена херпетичен гингивостоматит која има голем замав најмногу кај децата под 6 годишна возраст. Тоа е вирусна инфекција на оралната мукоза предизвикана од herpes simplex virus. Клинички се манифестира со интраорални и екстраорални знаци и симптоми

Материјал и метод:Изготвен е прашалник кој се состои од следните прашања:Дали детето кое е заболено со херпетичен стоматитис треба да се хоспитализира?Дали треба да се ординира антивирусна медикаментација?Дали треба да се ординираат антибиотици?Дали ова дете ќе има повторна епизода од овој тип на инфекција во одреден временски период?

Резултати: Според обработката на истражувањата на голем број автори, е откриено дека:Хоспитализирањето на детето е потребно доколку постои ризик од дехидратација поради неможност на примање на доволно течности. Преписувањето на антивирусни лекови е спорно. Асусловир-от е секогаш оправдан за користење кај имunosупресивни деца. Не постои индикација за антибиотски лекови, бидејќи тоа е вирусна инфекција. Пациентите нема да имаат повторна епизода од оваа форма.

Заклучок:Според горенаведените резултати може да се заклучи дека за време на инфекцијата потребно е да се внимава на исхраната и внесот на течности. Треба да се вклучи и правилната орална хигиена. За намалување на болка може да се ординира аспириин или парацетамол.

Клучни зборови:херпес, вирусна инфекција, медикаменти, истражување, исхрана, течности, третман, одговори.

HERPETIC GINGIVOSTOMATITIS THAT AFFECT CHILDREN

Author: Marija Hadji-Vasileva
Co-author: Hristijan Rizoski
Mentor: ass. d-r. Sanja Nashkova
Department: Oral pathology and preventive and pediatric dentistry FMS-Dental medicine "Goce Delchev" University Shtip

The oral cavity has multifactorial meaning and it's necessary to do some research and even prevent every appearance of any disease or change in the oral cavity that is suspicious.

Goal: Our goal is to present the oral disease called Herpetic Gingivostomatitis who mostly affects the children under the age of 6. It is a viral infection of the oral mucosa caused by herpes simplex virus. The clinical features include various intraoral and extraoral signs and symptoms.

Materials and methods: The questionnaire contains: When should a child with primary herpes be admitted to hospital? Should an antiviral medication be prescribed? Should antibiotics be prescribed? Will this child have another episode of this type of infection?

Results: According to the researches from various authors it's discovered that: Hospital admission is only necessary if there is a risk of dehydration due to an inability to maintain an adequate intake of fluids. The prescription of antivirals is contentious. Acyclovir should always be used when managing children who are immunosuppressed. There is really no indication for the prescription of antibiotics because it is a viral infection. Patients will not have another episode of this form

Conclusion: According to the answers that were detected we can say that while the infection lasts it's necessary to maintain the fluid balance and to eat properly. Proper oral hygiene must be included. For pain relief it can be prescribed Aspirine or Paracetamol.

Key words: herpes, virus infection, medicaments, research, diet, fluids, treatment, answers.



ВАША НАЈДОБРА ПРЕПОРАКА!

ШТО Е ЛАКАЛУТ?

Лакалут е оригинален германски производ од 1925 година, првично произведен во форма на прашок за орална употреба. Клучна активна супстанца е алуминиум лактат, кој поседува изразено адстрингентно дејство, а влијае и врз плак формацијата како и денталната хиперсензитивност.

Дејството на **Лакалут Актив** започнува веднаш по првата апликација.

Настапува осетно консолидирање на околузабното ткаење ("стегање"), а по 2-3 дена крварењето сопира. Продолжителна употреба на **Лакалут Актив** сосема го отстранува воспалението и трајно го претпазува развојот на гингвит и пародонтопатија.

КАКО ДЕЈСТВУВА?

Лакалут Актив е ефикасен благодареејќи на 5-те активни состојки:

- 1. Алуминиум лактат** - моќен адстрингент, го спречува крварењето, намалува депонирање на плаките и дентална преосетливост.
- 2. Хлорхексидин диглуконат** - "златен стандард" за оралните антисептици, ги раствора создадените плаки и го попречува развојот на бактериите (особено *Streptococcus mutans*).
- 3. Алантоин** - противвоспалителен и смирувачки ефект врз гингивите.
- 4. Бисаболол** - дополнителна дезинфекција и консолидација на меките ткива.

5. Алуминиум флуорид - реминерализација на емајлот (клинички докажан синергистички ефект со алуминиум лактат и алуминиум хидроксид).

Традиционалните сознанија за Лакалут актив пастата добиваат потврда и во бројни клинички студии. За издвојување е најголемата и најдолготрајна студија од Проф. Арвајлери и соработниците (Универзитетска Клиника, Фрајбург, 2007) која го потврдува исклучителниот ефект на пастата врз гингивалното здравје – намалување на гингивалниот индекс за 60%.

Во сите медицински забни пасти од Лакалут линијата е вграден висококвалитетен абразив на силициумова база кој ефикасно ги чисти создадените наслаги, без да го оштети забниот емајл.

LACALUT®
КОМПЕТЕНТНА НЕГА ЗА УСНАТА ПРАЗНИНА

**natu
sana**
здрава навика



Болести на забите
и ендодонтот

Dental pathology
and endodontics

ТЕРАПИСКИ МОЖНОСТИ ПРИ ДЛАБОКИ КАРИОЗНИ ЛЕЗИИ

TREATMENT POSSIBILITIES FOR DEEP CARIOUS LESIONS

Автор: Кристина Даскалова
Коавтор: Деспина Алексовска
Ментор: Проф. Д-р Соња Апостолска
Катедра: Болести на забите и ендодонто

Author: Kristina Daskalova
Co-author: Despina Aleksovska
Mentor: Prof. Dr Sonja Apostolska
Department: Diseases of teeth and endodontium

Цел: Да се прикажат тераписките ефекти од Biodentine™ кај длабоки кариозни лезии при индиректно и директно прекривање на пулпата.

Goal: The goal is to show the therapy effects of Biodentine™, used in deep carious lesions with direct and indirect pulp capping.

Материјал и метод: Во студијата беа вклучени заби со длабоки кариозни лезии и заби со експонирана пулпа. Како материјал за индиректно и директно прекривање на пулпата на претходно исчистените кавитети го применивме Biodentine™ (Септодонт) кој е базиран на трикалциум силикат, е биокомпатибилен и претставува замена за оштетениот дентин.

Materials and methods: In the study were used teeth with deep carious lesions and teeth with an exposed pulp. As a material for direct and indirect pulp capping in the previously cleaned out dental cavities, we used Biodentine™ (Septodont) which is based on tricalcium silicate, is biocompatible and it is also a replacement for damaged dentin.

Резултати: Добиените резултати покажаа одлични својства на рабно затварање како замена за дентин, отсуство на постоперативна сензитивност, биоактивност - реминерализација на дентинот со единствено својство на поттикнување на заздравувањето на пулпата, формирање на секундарен дентин и дентински мост.

Results: The obtained results have shown that Biodentine™ has excellent characteristics in flanged closure as a substitute for dentin, absence of postoperative sensitivity, bioactivity - remineralization of dentin with the capacity of encouraging pulp recovery, the formation of secondary dentin and dentin bridge.

Заклучок: Biodentine™ е биокомпатибилен материјал кој ја поттикнува реминерализацијата и оздравувањето на пулпата при индиректно и директно прекривање.

Conclusion: Biodentine™ is a biocompatible material, which encourages tooth remineralization and pulp healing in direct and indirect pulp capping.

Клучни зборови: Biodentine™, индиректно и директно прекривање, дентински мост

Key words: Biodentine™, direct and indirect capping, dentin bridge

ЧЕТВОРОРАКА СТОМАТОЛОГИЈА: ПРЕВЕНЦИЈА НА МУСКУЛОСКЕЛЕТНИ ЗАБОЛУВАЊА

Автор : Џипунова Матеа
Ментор: Проф. Д-р. Соња Еленчевска Апостолска
Катедра за болести на забите и ендодонтот

Многу често при третманот на пациентите, стоматолозите се во статична и неприродна позиција која може да биде причина за појава на болка, повреда или потешки случаи на мускулно-скелетни нарушувања.

Цел на трудот е да се прикаже четворораката стоматологија како можност во превенција на мускулно-скелетни заболувања.

Материјал и метод: во трудот ќе бидат прикажани модалитетите на четворораката стоматологија, начините на организација на просторот и начинот на асистирање на стоматолошката сестра при изведувањето на различни интервенции, за да се зголеми степенот на концентрација и прецизност на стоматологот и да се избегнат повторувачките движења и упорните вибрации на рацете и рачните зглобови.

Заклучок: Бидејќи стоматологијата е високо ризична професија за стекнување на повеќе професионални заболувања, четворораката стоматологија се стреми кон максимално намалување или целосно отстранување на ризик – факторите кои доведуваат до тие заболувања, преку правилен распоред на опремата во ординацијата, подготовка на работното место пред интервенцијата, позиционираност на стоматологот и стоматолошката сестра за максимален трансфер на инструменти и намалување на непотребните движења. Истовремено се обезбедува фокусираност на стоматологот на суво, чисто и видливо работно поле што е предуслов за квалитетна стоматолошка интервенција.

Клучни зборови: четворораката стоматологија, професионални заболувања

FOUR-HAND DENTISTRY: PREVENTING MUSCULOSKELETAL PROBLEMS

Author: Dzipunova Matea
Mentor: Prof. d-r Sonja Elencevska Apostolska
Department of dental pathology and endodontics

Many often in the treatment of patients, dentists are in static and unnatural positions that may be cause for the occurrence of pain, injury or more difficult cases of musculoskeletal disruption.

The aim of this article is to show four-hand dentistry as option in the prevention of the musculoskeletal problems.

Materials and methods: in the article will be shown the modalities of four-hand dentistry, the organization of the space and manner of assisting the nurse in practicing of different interventions, in order to increase the level of concentration and precision of the dentist and to avoid repeated movements and the persistent vibrations on hands and ratchet joints.

Conclusions: : Since dentistry is a highly risky profession for gaining more occupational diseases four-hand dentistry aims to maximally reduce or eliminate risk factors leading to these diseases, through the proper arrangement of equipment in the office, training on the workplace before the intervention, positioning of dentist and dental nurse for better transfer of instruments and reducing unnecessary movements. Simultaneously providing focus on dentist dry, clean and visible working field, which is a prerequisite for quality dental intervention.

Key words: four-hand dentistry, professional dental disease

ДЕНТАЛНИ ЕРОЗИИ- РИЗИК ФАКТОРИ ЗА НИВНА ПОЈАВА И ТРЕТМАН

Автор: Маја Цветкова
Ментор: Асс. Д-р Марина Ефтимоска
Катедра: Болести на заби и ендодонт

Цел: Целта на нашето испитување е да се утврдат најчестите причини за појава на денталните ерозии и евалуација на ефектите од терапијата.

Материјали и методи: Испитувањето го направивме на Стоматолошкиот клинички центар „Св. Пантелејмон“. Во испитувањето беа вклучени 40 пациенти со позитивни знаци за постоење на дентални ерозии, од кои 20 од испитанците беа на возраст од 15 до 50 години, а останатите на возраст над 50 години.

Резултати: Степенот на ерозија кај помладата група на пациенти се манифестира со површински губиток на емајлот. Со напредок на возраста на пациентот покрај губиток на емајл се забележува и експонирање на дентин. Причинителите за појава на ерозии може да се поделат на внатрешни и надворешни. Резултатите покажуваат дека како потенцијална причина за појава на ерозија од надворешни фактори најчесто се сретнуваат: консумирање на цитрусни овошја повеќе од 2 пати дневно (37%), јаболков оцет (10%), прекумерна и долготрајна употреба на газирани пијалоци (19%), употреба на антихистаминици (4%). Најчести внатрешни фактори се: гастрични киселини (20%), намалено лачење плунка (10%).

Заклучок: Во зависност од големината на оштетувањето тие можат да се санираат со пломбирање или со изработка на коронки.

Клучни зборови: ерозии, причинители, третман

DENTAL EROSION- RISK FACTORS FOR THEIR OCCURRENCE AND TREATMENT

Avtor: Maja Cvetkova
Mentor: Ass. D-r Marina Eftimoska
Department: Diseases of teeth and endodontist

Goal: The aim of our study is to identify the most common causes of dental erosion and the evaluation of the effects of treatment.

Materials and methods: The study was made on Dental Clinic Center „ St. Pantelejmon ". There are included 40 patients with positive indications of dental erosions, 20 of the respondents were aged 15 to 50 years, and the rest over 50 years.

Results: The extent of erosion in the younger group of patients present with losing an enamel. With the advancement of age of the patient despite the loss of enamel is observed exposing dentin. The causes of erosion can be divided into internal and external. The results show that as a potential cause of erosion by external factors commonly encountered: consumption of citrus fruits more than 2 times per day (37%), apple cider vinegar (10%), excessive and prolonged use of carbonated beverages (19%) use of antihistamines (4%). The most common internal factors include gastric acid (20%), reduced salivation (10%).

Conclusion: Depending on the size of the damage they can be repaired by sealing or by making protetic crown.

Key words: erosion, causer, treatment

ЈАЧИНА НА ВРСКАТА МЕЃУ КОМПОЗИТЕН ЦЕМЕНТ И КОМПОЗИТНИ КОЛЧИЊА

Автор:Сања Петровска
Ментор: Проф. Д-р. Илијана Муратовска
Катедра:Болести на забите и ендодонтот

Цел: Преку аплицирање на статична сила да се утврдат разликите во јачината на врската меѓу композитен цемент и композитни колчиња,кои:не се третирали пред цементирање и чија површина е третирана со киселина и силанизација.

Материјал и метод:За реализација на целите користени се 10 композитни колчиња со дијаметар од 1,6мм.

За секоја група,се користат по 5 колчиња од различен производител.

- Група1(контролна група) –без претходна припрема на површината
- Група2(испитувана група) –третирали со 37% ортофосфорна киселина и силанизација.

Сите колчиња се цементираат во композитен цемент Varolink, во стаклени цилиндри,се извлекуваат од цилиндрите и се сепарираат хоризонтално во однос на должинската оска на 1.5мм дебелина,со дијамантска сепарирка.

Преку аплицирање на статична сила,карактеризиран е начинот на попуштање на експерименталните примероци.

Резултати:

-Кај контролната група силата на попуштање на материјалот варира во интервалот $10,96 \pm 10,10$ Мпа; $\pm 95\%Cl:4,53-17,36$ Мпа; минимална вредност изнесува 1,54Мпа,а максималната вредност изнесува 35,95Мпа.

-Кај испитуваната група силата на попуштање на материјалот варира во интервалот $17,27 \pm 8,27$ Мпа; $\pm 95,00\%Cl:12,01-22,53$;минимална вредност изнесува 5,16Мпа, а максималната вредност изнесува 23,05Мпа.

Заклучок:предтретманот на композитните колчиња ја подобрува нивната адхезија за композитниот цемент.

Клучни зборови:композитни колчиња, јачината на врската, третман со киселина.

THE BOND STRENGTH BETWEEN COMPOSITE CEMENT AND COMPOSITE ESTHETIC POSTS

Author:Sanja Petrovska
Mentor:Prof.D-r. Ilijana Muratovska
Department:Diseases of the teeth and endodont

Goal:By application of static force to measure the bond strength between composite cement and composite esthetic posts, where the post surface was or was not chemically treated.

Materials and methods:For realization of our goals we included 10 composite esthetic posts, all with same diameter 1,6mm.

For each group are used five posts from different manufacturer.

- Group1(control group)-without surface treatment
- Group2(examined group)- chemically treated using 37% phosphoric and silanization.

All of the experimental posts were cemented into adequate glass cylinders, using cement Varolink.Afterwards these cemented experimental posts in the composite cement are pulled out from the glass cylinders and are cut out perpendicularly to the post axis in 1,5mm depth using diamond separating disc.By application of static force the breaking force was measured of the experimental post specimens.

Results:

-The average value of the breaking force at the control group varies $10,96 \pm 10,10$ Мпа; $\pm 95\%Cl:4,53-17,36$ Мпа;the minimal value is 1,54Мпа and the maximal value is 35,95Мпа.

- The average value of the breaking force at the examined group varies $17,27 \pm 8,27$ Мпа; $\pm 95,00\%Cl:12,01-22,53$;the minimal value is 5,16Мпа and the maximal value is 23,05Мпа.

Conclusion: The pretreatment of the composite posts improves their adhesion to the composite cement.

Key words: composite esthetic posts, bond strength, acid treatment.

ГРЕШКИ ВО ЕНДОДОНЦИЈАТА

Автор: Јане Начевски
Коавтор: Христијан Димоски
Ментор: Проф.др Ивона Ковачевска
Коментор: асс.Наташа Денкова
Катедра: Факултет за медицински науки, Дентална медицина

Цел: Да ги истакнеме најчестите компликации кои може да се јават во било која фаза од ендодонтскиот третман.

Материјал и методи: Во текот на истражувањето направивме ревизија на повеќе трудови, а исто така и прибравме податоци од повеќе литератури.

Резултати: Добивме дека најчести компликации се: перфорација на кавумот на пулпата која настанува за време на потрага по облитерирани канали, перфорација на коренот позната како fausse route, формирање на стапалка на сидот на коренскиот канал, кршење на ендодонски инструменти од прекумерна употреба на сила, повеќе кратна употреба, дебел инструмент во тесен канал и друго, прекумерно и недоволно исполнување на каналот, неоткриен канал е како резултат на непознавање на анатомијата на коренските канали, неправилно формиран пристапен кавитет и неправилно прочитан радиограм.

Заклучок: Најчесто грешките, зависно од типот и степенот, ја отежнуваат терапијата и оневозможуваат успешно завршување на третманот доколку истите не се санираат. Меѓутоа со напредувањето во последните неколку години од страна на инструментарииум, реставративни материјали, дијагностички методи и техники, ендодонтските терапевски грешки треба да се намалат до максимум.

Клучни зборови: ендодонтски третман, перфорација, пристапен кавитет.

ERRORS IN ENDODONTIC THERAPY

Author: Jane Nacevski
Co-author: HristijanDimoski
Mentor: Professor IvonaKovacevsk PhD
Co-mentor: Assistant NatasaDenkova
Department: Faculty of medical sciences, Dental medicine

Aim: To highlight the most common complications which can be in any stage of endodontic treatment.

Materials and methods: In time of the research we have made revision on many papers, and also we've collected data of many literatures.

Results: The most common complications are: perforation of the pulp, perforation of the root which is known as fausse route, forming a bevel on a wall of the root canal, breaking of endodontic instruments due to use of excessive force, overfilling or underfilling the root canal, an undetected root canal; when the dentist isn't familiar with the anatomy of the root canals, a bad prepared access cavity or a bad read radiogram.

Conclusion: Often errors, depending on the type and extent, hamper the treatment and prevent the successful completion of treatment if they are not repaired. But with the advance with the last few years by instrumentation, restorative materials, diagnostic methods and techniques, endodontic treatment errors should be reduced to the maximum.

Key words: endodontic treatment, perforation, access cavity.

ПРОЦЕНА НА КЕП ИНДЕКСОТ ВО КОРЕЛАЦИЈА СО ОРАЛНАТА
ХИГИЕНА КАЈ СТУДЕНТИТЕ ПО ДЕНТАЛНА МЕДИЦИНА

Автор: Наташа Арсова
Ментор: м-р Михајло Петровски
Коментор: проф.д-р Ивона Ковачевска
Катедра: Факултет за медицински науки, Дентална медицина

Цел: Целта на ова истражување беше да направиме процена на КЕП индексот во релација со оралната хигиена кај студентите од четврта и петта година на Дентална медицина.

Материјал и метод: Во испитувањето беа вклучени вкупно 74 студенти од Студиската програма по Дентална медицина од четврта и петта година. На сите нив им беше доставен анкетен прашалник за оралната хигиена. Во следната фаза беа реализирани клинички прегледи кај сите субјекти и нотирани податоците за КЕП индексот.

Резултати: Реализираните клинички прегледи и податоците од анкетниот прашалник, покажаа дека КЕП индексот е во ниво со степенот на оралната хигиена кај испитаниците. Овие очекувани вредности се резултат на нивото на едукација на испитаниците, кои се во завршните години на студирање.

Заклучок: Оралната хигиена претставува значаен фактор кој влијае на КЕП индексот. Студентите по дентална медицина од завршните години согласно нивниот степен на едукација поинтензивно посветуваат внимание на нивната орална хигиена, а сето тоа има влијание и на КЕП индексот.

Клучни зборови: кариес, орална хигиена, орално здравје, студенти, КЕП индекс

EVALUATION OF DMF INDEX IN CORRELATION WITH ORAL HYGIENE
AMONG DENTAL MEDICINE STUDENTS

Author: Natasha Arsova
Mentor: m-r Mihajlo Petrovski
Komentor: prof.d-r Ivona Kovacevska
Department: Faculty of medical science, Dental medicine

Goal: The aim of this study was to make evaluation of the correlation between DMF index and oral hygiene among the students from last two year of dentistry.

Materials and methods: All 74 students from fourth and fifth year of Dental medicine were included in this study. Firstly each of the students have filled a questionnaire for their own oral hygiene. All subjects were clinically examined and DMF index data were noted.

Results: According to results, DMF index is on satisfactory level in correlation with oral hygiene. The results are due to the level of education of the examinees, who are at the final years of their studies.

Conclusion: Oral hygiene is very important factor that affects DMF index. Dental medicine students are intensively paying attention for their oral health according with their higher level of education and all of that have an impact on DMF index.

Key words: dental caries, oral hygiene, oral health, students, DMF index

УПОТРЕБА НА ГЛАСЈОНОМЕР ЦЕМЕНТ ВО ТЕРАПИЈА НА ДЛАБОК
КАРИЕС

Автор: Ивана Ристова
Коавтор: Ана Петровска
Ментор: Асс. м-р Наташа Денкова
Катедра: Факултет за медицински науки, дентална медицина

Цел: Да се процени застапеноста на ГЈЦ во терапија на длабок кариес, како современ материјал и неговата употреба во стоматологијата.

Материјал и метод: Спроведовме анкета во вид на интервју, во 22 стоматолошки ординации во Штип. Исто така, направивме ревизија на научно-истражувачки трудови за биокомпактибилноста и употребата на ГЈЦ како подлога.

Резултати: Резултатите беа очекувани - од 22 ординации, 82% го користат во секојдневната пракса, а 61% го употребуваат како подлога при терапија на длабок кариес. ГЈЦ е биокомпатибилен и се користи како подлога, лајнер и залевач, но во терапија на caries profunda сепак прв избор се средствата на база на СаОН.

Заклучок: ГЈЦ имаат најголема примена како подлоги заради биокомпактибилноста, малата микропропустливост, ослободувањето флуор и спречување на навлегување на бактериите. Како недостаток се јавува краткото време за работа, голема осетливост на влага и цената на чинење. Сепак, ГЈЦ претставува најчесто користен материјал при терапија на длабок кариес и неговата примена е повеќе од 10 години во ординациите во Штип.

Клучни зборови : гласјономер цемент, длабок кариес, подлога, биокомпактибилност

USE OF GLASS-IONOMER CEMENT IN THE TREATMENT OF DEEP CARIOUS
LESIONS

Author: Ivana Ristova
Co-author: Ana Petrovska
Mentor: Ass. m-r Natasha Denkova
Department: Faculty of medical science, dental medicine

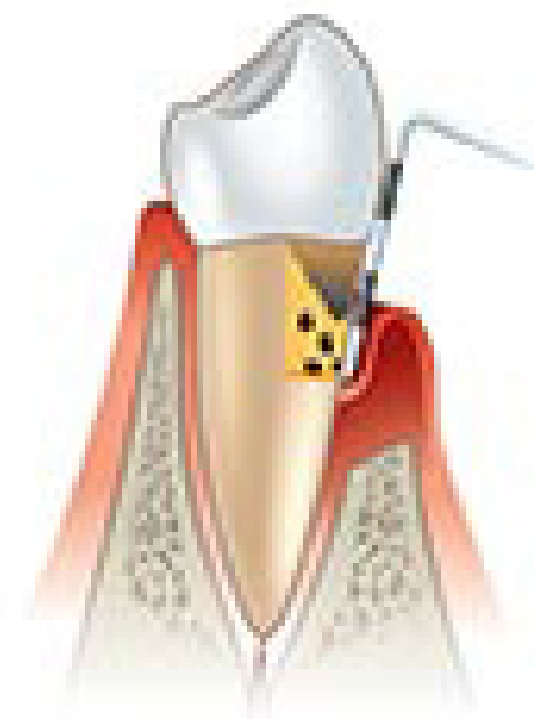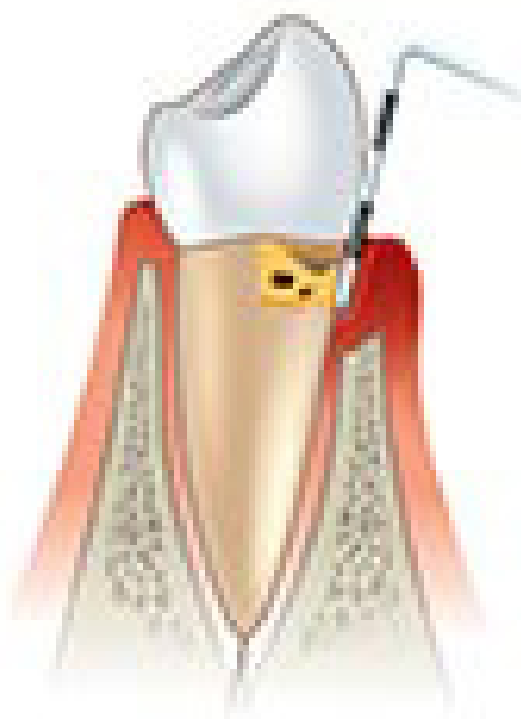
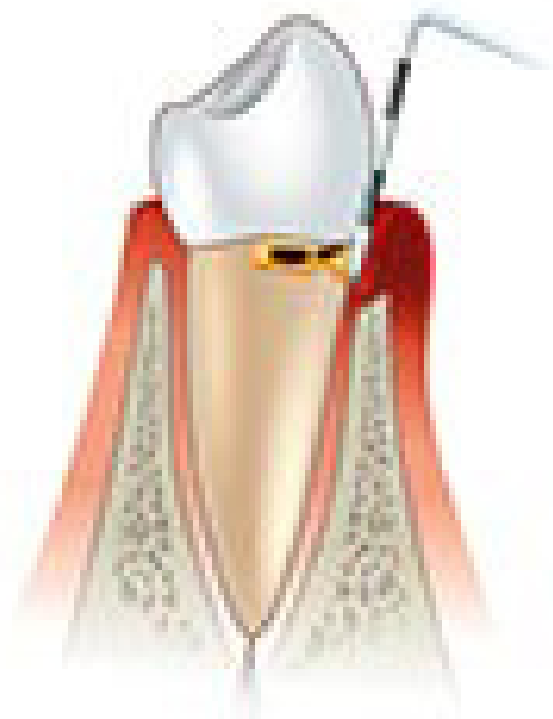Goal: To evaluate the prevalence of GIC in the treatment of deep caries as modern material and its daily use in dentistry.

Materials and methods: We made an interview-based research in 22 dental offices in Shtip. We also made a revision of scientific-research papers for biocompatibility and usage of GIC as a base.

Results: The results were expected – from 22 dental offices, 82% use it in everyday practice and 61% use it, as a base, in the treatment of deep carious lesions. GIC is bio-compatible material and is primarily used as a base, for cavity liner and fissure sealant. However, first in order in the treatment of deep caries are CaOH- based materials.

Conclusion: GIC are most used as base, due to their biocompatibility, reduced permeability, ability to release fluoride etc. Also, there are certain disadvantages: short working time, extreme sensitivity to moisture and high cost of the material. However, GIC is the most commonly used material in the therapy of caries profunda and its usage is longer than 10 years in dental offices in Shtip.

Key words: glass-ionomer cement, caries profunda, base, biocompatibility



Болести на уста
и пародонтот

Mouth and periodontal
diseases

КСЕРОСТОМИЈА КАЈ ПАЦИЕНТИ СО DIABETES MELLITUS (ИНСУЛИН ЗАВИСНИ И ИНСУЛИН НЕЗАВИСНИ ИСПИТАНИЦИ)

Автор:Наташа Сарагинова
Коавтор:Андриана Андреева
Ментор:Проф.д-р.Анета Атанасовска
Коментор:Проф.д-р.Киро Ивановски
Катедра:Болести на устата и пародонтот

Цел: Да се одреди степенот на ксеростомија, количеството на излучена плунка и концентрацијата на вкупните саливарни протеини, кај пациенти со инсулин зависен и инсулин независен Diabetes Mellitus.

Материјал и метод: Во испитувањето беа вклучени 30 испитаници поделени во 3 групи.Првата група ја сочинуваа 10 пациенти со инсулин зависен дијабет, втората група ја сочинуваа 10 пациенти со инсулин независен дијабет,а третата група ја сочинуваа 10 контролни здрави испитаници.При испитувањето користевме прашалници за определување на степенот на изразеност на ксеростомија (Carda).Плунката од испитаниците беше собрана по метод на исплукување, а вкупните саливарни протеини беа одредени со помош на Спектрофотометар (ULTRASPEC 1000),користејќи ја Biuret методата.

Резултати: Количеството на нестимулирана плунка е значително намалено и кај двете групи на пациенти со дијабет во споредба со контролната група. Вкупните саливарни протеини покажаа покачени вредности и кај двете групи на испитаници со дијабет.Кај 70% од испитаници со дијабет е регистрирана ксеростомија.

Заклучок: Појавата на ксеростомија, како субјективен попатен симптом, кај дијабетичарите е неизбежна и се должи на квантитативните и квалитативните отстапувања на главниот орален медиум-плунката.

Клучни зборови: ксеростомија, diabetes mellitus, саливарни протеини

XEROSTOMIA IN PATIENTS WITH DIABETES MELLITUS (INSULIN-DEPENDENT AND INSULIN-INDEPENDENT SUBJECTS)

Author:Natasha Saraginoва
Co-author:Andriana Andreeva
Mentor: Prof.doc. Aneta Atanasovska
Co-mentor:Prof.doc. Kiro Ivanovski
Department:Oral pathology and periodontology

Goal:To determine the level of xerostomia, the quantity of excreted saliva and the concentration of total salivary proteins, in patients with insulin-dependent and insulin-independent Diabetes Mellitus.

Materials and methods:In the study were included 30 subjects divided into 3 groups. The first group consisted of 10 patients with insulin-dependent Diabetes,the second group consisted of 10 patients with insulin-independent Diabetes and the third, control group consisted of 10 healthy subjects.In the study we used a questionnaire to determine the level of xerostomia (Carda).The saliva was collected with the spitting method, and to determine the concentration of total salivary proteins we used a Spectrophotometer (ULTRASPEC 1000), using the Biuret method.

Results:The quantity of unstimulated saliva was significantly decreased in both groups with Diabetes patients compared with the control group.The total salivary proteins were increased in both groups with Diabetes patients.Xerostomia was registered in 70% of the examined patients with Diabetes.

Conclusion:The subjective symptom of xerostomia in patients with Diabetes it's unavoidable and it's due to the quantitative and qualitative deviatios of the saliva.

Key words:xerostomia, diabetes mellitus, salivary proteins.

СМАРТФОНИТЕ КАКО ДЕЛ ОД ПРОГРАМАТА ЗА ИНОВАТИВНА ОРАЛНА ХИГИЕНА

Автор: Сотир Маја

Ментор: науч.сop. д-р Кристина Митиќ

Катедра: Катедра за болести на устата и пародонтот

ВОВЕД: Мобилните здравствени апликации се софтверски програми на “smart” телефоните, кои може да им помогнат на пациентите во одржување на нивното здравје и да промовираат здрав начин на живот преку пристап до корисни информации. Апликациите за орално здравје се развиени со цел да ја подобрат рутината за одржување на орална хигиена.

ЦЕЛ: на ова истражување беше да се процени перцепцијата на корисникот за мобилните апликации за оралното здравје, и да даде основа за идните истражувања и развој на апликационата технологија наменета за негово подобрување.

МАТЕРИЈАЛИ И МЕТОДИ: Во ова истражување беа вклучени 50 студенти од Стоматолошкиот факултет од Скопје, кои пополнија соодветни прашалници и беше нотираан степенот на орална хигиена пред и по користењето на апликацијата. Резултатите беа обработени со методот на напречен пресек.

РЕЗУЛТАТИ: 50% од испитаниците се изјаснија дека нивните заби ги чувствуваат почисти, а кај 70% се зголемила мотивираноста по користењето на апликацијата.

ЗАКЛУЧОК: Мобилната апликација е ветувачка алатка во зголемување на мотивацијата за одржување на оралната хигиена.

SMARTPHONES AS PART OF THE INNOVATIVE PROGRAM FOR ORAL HYGIENE

Author: Sotir Maya

Mentor: Assistant doc. Kristina Mitik

Department: Chair for Oral Patology

INTRODUCTION: Mobile health apps are software programs that run on smartphones which can help people to manage their own health and wellness, promote healthy living and gain access to useful information when they need it. These apps are developed to improve routine of oral hygiene.

OBJECTIVE: The objective of this preliminary investigation was to assess user perception of an oral health app, to give a basis for future research and development of app technology in relation to oral health.

METHODS: Fifty dental students, from Faculty of Dentistry – Skopje, were involved in this project. They completed appropriate questionnaires and it was noted the level of their oral hygiene before and after use of app. The results were processed by the method of cross section .

RESULTS : Fifty percent reported that their teeth felt cleaner since using the app. Seventy percent reported the app motivated them to brush their teeth.

CONCLUSION: A mobile app is a promising tool to motivate the oral hygiene routine.

ОРАЛНА ТРАВМАТСКА ХИПЕРКЕРАТОЗА-КЛИНИЧКИ МАНИФЕСТАЦИИ

ORAL - TRAUMATIC HYPERKERATOSIS CLINICAL MANIFESTATION

Автор: Елена Костоска
Ментор: Асс. Д-р Емилија Стефановска
Коментор: Асс. Д-р Стевица Ристоска

Author: Elena Kostoska
Mentor: Ass. D-r Emilija Stefanovska
Comentor: Ass. D-r Stevica Ristoska

Цел: Целта на нашата студија е клиничка презентација на неколку случаи со различна манифестација на орална трауматска хиперкератоза: грицкање на образна и усна лигавица, пушење-долготрајно и континуирано трауматизирање на одредена зона, мастикаторни иритации врз беззаб алвеоларен гребен, форсирано четкање на забите.

Objective: The aim of our study is the clinical presentation of several cases with different manifestation of oral traumatic hyperkeratosis: smoking - long-lasting and continuous trauma through a specific area, irritations on the toothless alveolar ridge, forced tooth brushing.

Материјал и метод: Пациентите беа проследени на Клиниката за болести на устата и пародонтот на Стоматолошкиот факултет во Скопје. Според протоколот за правилно менаџирање на овие пациенти (поставена дијагноза врз основа на исцрпно земена анамнеза, дадени напатствија за отстранување на иритирачки фактор, како и соодветно ординирана терапија), истите се контролно обсервирани после 3 неделен период.

Material and methods: the patients were forward to the "Clinic for diseases of the mouth and periodontal" on Faculty of Dentistry in Skopje. According to the protocol rules of management for these patients (diagnosed on a fundamental anamnesis , give instructions to remove the irritating factors) the same patients were folowed up and controled after 3 weeks.

Резултати: Кај некои од регистрираните пациенти се евидентирани знаци за регресија или резолуција на трауматски индуцираните хиперкератозни промени, а кај пациентите со отсуство на регресија или резолуција, дури и по отстранување на причинителот, побарана е консултација со максилофацијален хирург за потврда на евентуална диспластична или малигна промена.

Results: Some of the noted patients shows signs of regression or resolution of traumatic induced hyperkeratotic modifications, and patients that had absence of regression or resolution , even after removing the cause , were requested for consultation with Maxillofacial surgeon for confirmation of any dysplastic or malignant change .

Заклучок: Поголемиот број од пациентите со орална трауматска хиперкератоза се без симптоми, со исклучок на оние кои систематски и повторувано го трауматизираат ткивото и кои може да се презентираат со оток, болка, печење, жаречки сензации. Затоа е неопходна навремена и правилна обсервација на промените од страна на стоматолог.

Conclusion: The manly patients with traumatic oral hyperkeratosis are without symptoms, exception are those who systematical and continually traumatize the tissue and thay are manifested with swelling , pain and tingle sensations. Therefore it is necessary frequently and proper observation of the modifications by dentist .

Клучни зборови: орална трауматска хиперкератоза, регресија, резолуција.

Keywords: oral traumatic hyperkeratosis , regression, resolution.



Ортодонција

Orthodontics

РАНИОТ ГУБИТОК НА МЛЕЧНИ МОЛАРИ КАКО ФАКТОР ЗА
НАМАЛУВАЊЕ НА ГОЛЕМИНАТА НА ПОТПОРНАТА ЗОНА

THE EARLY LOSS OF MILK MOLARS AS A FACTOR IN REDUCING THE SIZE
OF THE SUPPORT ZONE

Автор: Џенифер Телак
Ментор: Науч. сор. Др. Билјана Џипунова
Катедра: Ортодонција

Author: Djenifer Telak
Mentor: Rsch. fellow. Dr. Biljana Djipunova
Department: Department of Orthodontics

Цел на ова истражување е да се утврди какви промени настануваат во потпорните зони на вилиците, како и да се утврди големината на тие промени.

The Aim of this study is to determine what changes occur in the supporting areas of the jaws, and to determine the size of those changes.

Матријал и Метод

Испитувањето е направено на студиски модели на 20 пациенти од Клиниката за ортодонција при Стоматолошки Клинички Центар Скопје. За секој поедини пациент анализирани се по два модела направени во период од 12 месеци. Првиот модел е земен после комплетна ерупција на првиот перманентен молар (возраст од 6-7 години) а основен критериум за вклучување во испитувањето беше едностран или билатерален предвремен губиток на мандибуларен втор млечен молар. Вториот модел е земен една година покасно, а пациентот во меѓувреме не бил под ортодонтска терапија.

Material and Method

The test is done to study models of 20 patients from the Clinic for Orthodontics in Dental Clinical Centre Skopje. For each individual patient were analyzed in two models made in a period of 12 months. The first model was taken after complete eruption of the first permanent molar (ages 6-7 years) and base criterion for inclusion in the trial was unilateral or bilateral premature loss of milk mandibular second molar. The second model was taken a year later, and in the meantime patient was under orthodontic treatment.

Резултати

Добиените резултати се прикажани табеларно. Анализираќи го целиот примерок, утврдивме скратување на забниот лак за 0,95 мм. Кај пациентите со билатерални предвремен екстракции, просечниот губиток на простор во потпорните зони е поголем во однос на едностраните.

Results

The results are presented in tables. Examining the entire sample, we found 0.95 mm reduction of dental arch. In patients with bilateral early extractions, the average loss of space in the supporting areas is higher than the one-sided.

Заклучок

Поголем е просечниот губиток во случаите со билатерална предвремена екстракција на мандибуларен втор млечен молар споредено со едностраните екстракции. Скратувањето на деналниот лак од десна и лева страна е без значајни разлики.

Conclusion

The average loss is greater in cases with bilateral premature extraction of mandibular second molar milk compared with unilateral extractions. The shortening of the dental arches on the right and left side is without significant difference.

Keywords: Supporting zone, milk molars, early extractions

Клучни зборови : Потпорна зона, млечни молари, предвремени екстракции.

ОРАЛНИ НАВИКИ И НИВНО МЕНАЦИРАЊЕ ВО ОРТОДОНЦИЈАТА

Автор: Даниела Нечовска
Коавтор: Софија Митева
Ментор: Науч. сор. Д-р. Наташа Тошеска-Спасова
Катедра: Ортодонција

Навиката се дефинира како фиксирана или постојана практика утврдена со често повторување. Оралните навика се повторувачки однесувања кои се случуваат во оралната празнина. Оралните навика се веќе научени модалитети на мускулна контракција. Кога навиката предизвикува дефекти во орорацијалната регија тоа се нарекува деструктивна орална навика.

Цел: Да се запознаат дефинициите на оралните навика, нивните етиолошки фактори, преваленцата и начинот на развивање на оралните навика.

Материјал и методи: Презентацијата се фокусира на систематизираниот преглед на неколку класификации од страна на повеќе автори. Се повеќе информации се воведуваат и се дискутираат покривајќи повеќе теми на орални навика како што се: штетни навика/позитивни навика; навика со притисок/навика без притисок; компулсивни навика/некомпулсивни навика; празни навика/значајни навика; функционални орални навика, мускулни орални навика, комбинирани мускулни навика, постурални навика.

Резултати: Предавањето ги презентира клиничките карактеристики (екстраорални и интраорални) на голем број орални навика, нивното менаџирање и терапевтски модалитети.

Заклучок: Идентификацијата и оценката на штетните оралните навика и нивниот непосреден и долгорочен ефект врз краниофацијалниот комплекс и дентицијата, треба да бидат направени што е можно порано, со цел да се минимизира нивното потенцијално штетно влијание врз дентофацијалниот комплекс.

Клучни зборови: Орални навика

ORAL HABITS AND ITS MENAGEMENT IN ORTHODONTICS

Author: Daniela Nechovska
Go-author: Sofija Miteva
Mentor: Rsch. fellow. D-r. Natasha Tosheska-Spasova
Department: Department of orthodontics

Oral habits is any repetitive behaviour that utilizes the oral cavity. Oral habits are learned patterns of muscular contractions. When habit cause defect in orofacial structure it is termed as pernicious oral habit.

The aim: To introduce the definitions of oral habits, causative factors, prevalence and development of oral habits.

Material and methods: The lecture focuses on systematic review of a few classifications by many authors. More information is introduced and commented covering the topics of many oral habits such as: useful habits/ harmful habits; pressure habit/ non-pressure habit; compulsive/ non-compulsive habits; empty/ meaningful habits; functional oral habit, muscular habits, combined muscular habits, postural habits are.

Results: The lecture present clinical features (extraoral and intraoral examination), management and treatment modalities of introduced oral habits.

Conclusion: The identification and assessment of an abnormal habits and its immediate and long term effect on the craniofacial complex and dentition should be made as early as possible to minimize the potential deleterious effect on dentofacial complex.

Key words: oral habits

ФОТОГРАФСКА ЕКСТРАОРАЛНА ФАЦИЈАЛНА АНАЛИЗА НА
МАКЕДОНСКАТА ПОПУЛАЦИЈА

PHOTOGRAPHIC EXTRAORAL FACIAL ANALYSES ON MACEDONIAN POPU-
LATION

Автор: Ангела Тасевска
Коавтор: Елица Каракабакова
Ментор: Науч.сораб. Ирена Гавриловиќ
Катедра: Ортодонција

Author: Angela Tasevska
Coauthor: Elica Karakabakova
Mentor: sci. dr. Irena Gavrilovic
Department: Orthodontics

Цел: Да се направат екстраорални мекоткивни мерења на профилот и анфасот за да се добијат просечни вредности кои го дефинираат фацијалниот мекоткивен изглед кај адолесцентната Македонската популација, кои потоа ќе бидат користени како водич при ортодонтските третмани, и воедно да се воочат фацијалните разлики меѓу машки и женски пол.

Goal: To make extraoral measurements on the profile and frontal facial soft tissue and establish average parameters that define the facial soft tissue characteristics of an adolescent Macedonian population, which can be used as a guide for aesthetic treatment goals. In addition to investigate the differences between the soft tissue norms of males and females

Материјал и метод: За реализација на поставената цел фотографиравме група од 90 испитаници (47 женски и 43 машки студенти) од Македонска популација, на возраст од 18-25 год.(адолесценти), со прифатлив екстраорален изглед, нормооклузија, и без предходно носен фиксен ортодонтски третман. Направени беа анфасни и профилни стандардизирани фотографии, во физиолошко мирување на кои вршевме ангуларни и линеарни премерувања.

Materials and Methods: For the realization of the target we took extraoral digital photographs on a selected group of 90 Macedonian adolescent individuals aged 18-25 (47 female and 43 male students) with acceptable pleasing profile, normoocclusion and have not been under previous fixed orthodontic treatment. Standard facial frontal and profile photographs were taken and measured by means of angular and linear parameters.

Резултати: Профилот на лице кај сите испитаници покажа слични вредности, кои можат да се земат за стандарди, а разлики забележавме кај машките испитаници каде имавме поголем назоментален агол, за разлика од кај женската популација каде имавме поголема проминенција на долна усна.

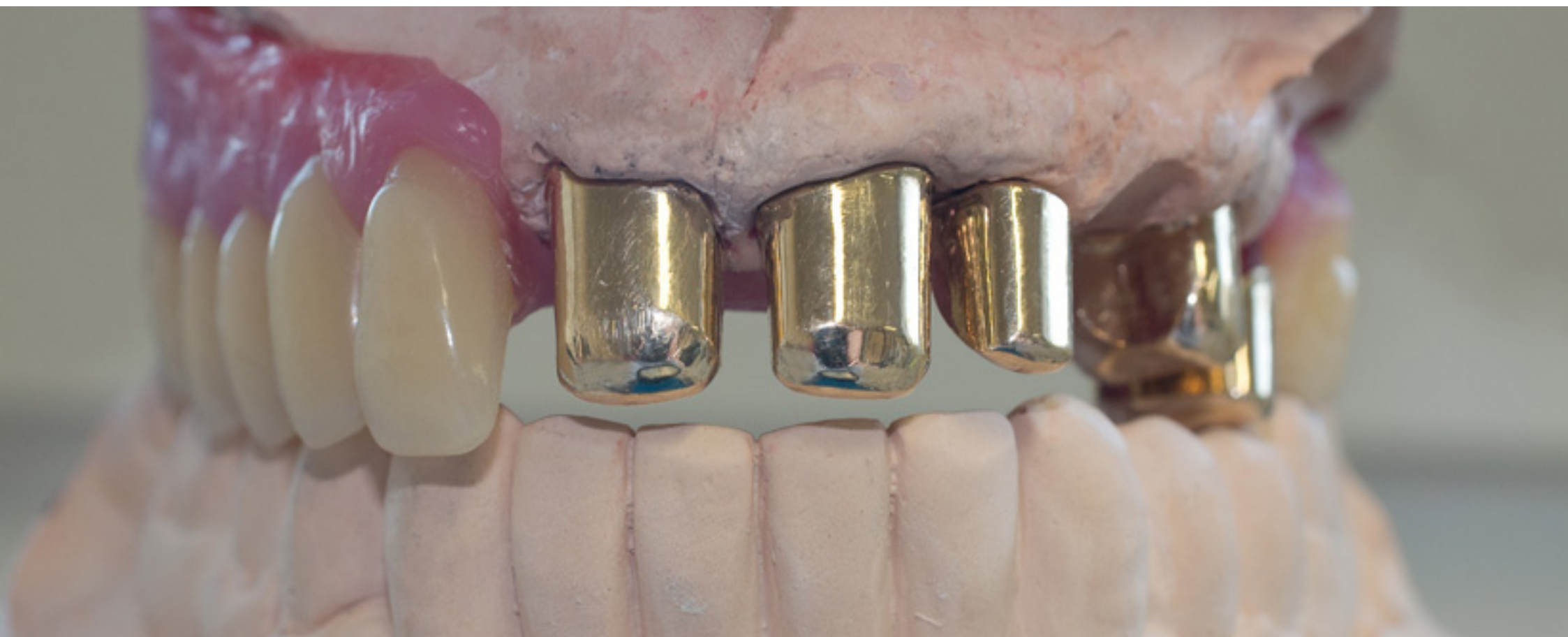Results: The facial profile measurements were almost equal in all individuals, and can be set as normatives, but differences were shown between male individuals that have bigger naso-mental angle, compared to the female individuals where lower lip was found to be more protrusive.

Заклучок: Адолесцентната Македонска популација просечно има рамен до благо конвексен профил на лице, мажите имаат поголем конвекситет на носот, поголема проминенција на горната усна, за разлика од жените кои имаат попроминентна долна усна и порецесивно поставена брада

Conclusion: Macedonian adolescent population has flat to mild convex facial profile, males have bigger nose convexity, relatively prominent upper lip compared to females that have more prominent lower lip and recessive chin.

Клучни зборови: фотографска студија мекоткивни мерења, профил, екстраорален изглед

Keywords: photographic study, soft tissue measurements, profile, extraoral norms



Протетика

Prosthodontics

ИЗРАБОТКА НА РАБОТЕН МОДЕЛ СО ПОДВИЖЕН ПАРОДОНЦИУМ

Автор: Анамарија Матик
Коавтор: Елизабета Дамњаноска
Ментор: Асс. д-р. Анета Мијоска
Катедра по стоматолошка протетика

Цел: Целта на студијата преставува истражување на методите за изработка на работен модел со подвижен пародонциум кај пациенти со супраструктура над импланти. Различните постапки кои се изведуваат во заботехничката лабораторија би требало да овозможат да се постигне прецизен трансфер на периимплантните меки ткива, и со тоа оптимално поставување на имплантите со подобрени естетски перформанси.

Материјал и метод: Извршена е анализа на 2 различни методи за изработка на работни модели, без и со подвижен пародонциум. На работните модели се отстранува деловите околу забното трупче, со цел да се добие простор за еластичниот материјал на чие место потоа ќе се нанесе подвижната гингива.

Резултати: Работниот модел со подвижен пародонциум успешно ги репродуцира контурите на меките ткива од устата на пациентот. На тој начин овозможува создавање на конструкција која целосно се вклопува во оралните структури.

Заклучок: Замената на забите кои недостасуваат е само еден дел од третманот, друг важен аспект на протетската терапија е замена и на изгубениот алвеоларен продолжеток, и повторно воспоставување на нормална алвеоларна контура со добар естетски успех.

Клучни зборови: Работни модели, подвижен пародонциум, стоматолошка протетика.

CREATION OF THE SOFT TISSUE PROFILE TO MASTER CAST

Author: Anamarija Matic
Coauthor: Elizabeta Damnjanoska
Mentor: ass.d-r. Aneta Mijoska
Department for prosthodontic

Aim: The aim of the study is to research the methods for creation of soft tissue master cast in patients with implant-supported restorative constructions. Different procedures in the technician's laboratory should allow precise transfer of periimplant soft tissue, and optimal implant desired esthetic.

Material and method: Analysis of two different methods for creation of the master cast, with and without soft tissue profile was made. Working casts were adapted for soft tissue, and light-body impression material was injected around the analog and provisional.

Results: Final soft tissue model successfully reproduces the soft tissue contours created in the patient's mouth onto the master cast. The technician creates a restoration that completely fits in the surrounding oral structures.

Conclusion: Restoring lost teeth is just one part of the treatment, another important aspect of prosthodontic therapy present creation of the lost alveolar processus and achieving normal bone feature and good esthetic.

Key words: master casts, soft tissue, prosthodontic

ПРЕВЕНЦИЈА НА АТРИЦИЈА СО ИЗРАБОТКА НА МЕКИ ОКЛУЗАЛНИ
ВМЕТНУВАЧИ

Автор: Љубица Наумовска
Коавтор: Иван Стојаноски
Ментор: Проф.д-р.Билјана Капушевска
Катедра за стоматолошка протетика

Цел на трудот: Оправданата изработката на меките вметнувачи како
терапевтско средство за превенција на забните површини од атриција.

Материјал и метод: испитаните 80 пациенти со кл. знаци на атриција но без
симптоми на пореметување во ТМЗ или мастикаторната мускулатура. По
земената анамнеза и кл. преглед пристапено е кон изработка на меки оклузални
вметнувачи (шини). За изработка е употребен мек поливинил материјал, кој се
адаптира на работниот модел добиен од предходно земен анатомски одпечаток.
По предавањето на вметнувачите извршена е контрола на пациентите по 1,3 и 6
месеци. Во кои се правеше преглед и на ТМЗ и мастикаторната мускулатура.

Резултати: кај сите испитаници 80(100%) степенот на атриција останува ист
во сите испитувани периоди. Со тоа ја потврдуваме превентивната улога
на меките вметнувачи, тие не влијаат штетно на ТМЗ, зглобниот диск, а
истовремено немаат дејство на мастикаторната мускулатура.

Заклучок: сите сознанија носат кон заклучок дека кај секој пациент кој ги има
првите знаци на атриција за превенција од прогресиран процес потребна е
изработка на меки оклузални вметнувачи(шини).

Клучни зборови: оклузални вметнувачи(шини), атриција, ТМЗ, мастикаторна
мускулатура

PREVENTION OF ATRITION BY MAKING THE SOFT OCCLUSAL INSERTER

Author: Ljubica Naumovska
Co-author: Ivan Stojanoski
Mentor: Prof. dr. Biljana Kapuševska
Department of fixed and mobile prosthetics

Purpose of labor: Is to Justify the making of soft inserter as a therapeutic agent for
prevention of dental surfaces attrition.

Material and method: 80 patients were examined with clinical signs of attrition, but
without symptoms of TMJ or mastication muscles disorders. After the anamnesis and
clinical examination we proceeded for the preparation of soft occlusal inserter (rails).
For a manufacturing is used soft polyvinyl material that adapts to the working model
from previous anatomical imprint. After surrendering the splints, checks were made
on 1,3 and 6 month, on which a review was performed on the TMJ and mastication
muscles.

Results: All of the 80 (100%) subject the level of attrition remained the same in all
investigated periods. Whit that we confirmed the preventive role, and that they do
not affect the TMJ and his pathological pressure, and the joint disk, and act neither at
mastication muscles and its relaxation.

Conclusion: All information are leading to the conclusion that every patient who has
the first signs of attrition, for preventing from progressing process requires the prepara-
tion of soft occlusal inserter (rails).

Keywords: occlusal inserter (rails) attrition, TMJ, mastication muscles.

ВИДОВИ НА КОМПОЗИТНИ ЦЕМЕНТИ ЗА ДЕФИНИТИВНО
ЦЕМЕНТИРАЊЕ НА ФИКСНО ПРОТЕТСКИТЕ ИЗРАБОТКИ

TYPES OF COMPOSITE CEMENTS FOR PERMANENT CEMENTATION OF
FIXED PROSTHETIC WORKS\

Автор: Ирена Костоска
Коавтор: Кети Марковска
Ментор: ас. Др. Весна Јуруковска Шотаровска
Катедра за стоматолошка протетика

Author: Irena Kostoska
Co-author: Keti Markovska
Mentor: Ass.D-r Vesna Jurukovska Shotarovska
Department of Prosthodontics

Цел : Оваа студија има за цел да испита три различни видови на композитни цемента според нивниот состав и својства како цемента за дефинитивно цементање.

Objective: This study aims to investigate three different types of composite cements based on their composition and properties of cements for permanent cementing.

Материјал и метод: За ова истражување се користени автополомеризирачки Multilink Ivoclar Vivadent составени од Bis-Ema, UDMA, Bis-GMA, HEMA , двојно полимеризирачки Dicor LAC Dentsply со состав -уретан диметакрилат и стаклено-јономерни + композитни смоли Vitremer Luting 3M ESPE составени од стронциум-флуоралуминиум силикатно стакло и кополимер на трикарбоксилна киселина и HEMA.

Materials and Methods: This study used auto polymerized Ivoclar Vivadent Multilink composed of Bis-Ema, UDMA, Bis-GMA, HEMA, double polymerized Dicor LAC Dentsply with composition -uretan dimethacrylate and glass-ionomer + composite resin Vitremer Luting 3M ESPE composed of fluoraluminium-strontium silicate glass and a copolymer of tricarboxylic acid and HEMA.

Заклучок: Од сознанијата коишто ги добивме врз основа на научно-истражувачките работи за овие композити, Dicor LAC Dentsply композитните цемента покажуваат подобри својства и сигнификантна поголема цврстина на притисок во споредба со Vitremer Luting 3M ESPE меѓутоа не толку значајна разлика во нивните својства и цврстина во однос на Multilink Ivoclar Vivadent. Композитите се високо задоволителни материјали кои имаат познати својства во клиничката пракса. Тие претставуваат материјал на избор кај безметалната керамика но, може да се користат и при метал керамички фиксно протетски конструкции со претходна припрема на забното трупче и надоместокот.

Conclusion: From the information that we received based on scientific exploration of these composites, Dicor LAC Dentsply composite cements show improved properties and significantly higher compressive strength compared to Vitremer Luting 3M ESPE but not so significant difference in their properties and hardness regarding the Multilink Ivoclar Vivadent. Composites are highly satisfactory materials with known properties in clinical practice. They represent the material of choice in metal-free ceramics, but can be used in metal and ceramic fixed prosthetic constructions with prior preparation of gum block and compensation.

Клучни зборови: композит, цемент, цементање , безметална керамика, метал керамика

Keywords: composite cements, metal-free ceramics, metal ceramics

НАМАЛУВАЊЕ НА СТЕПЕНОТ НА ОСЕТЛИВОСТ КАЈ ПРЕПАРИРАНИ И ИМПРЕГНИРАН ЗАБ

Автор: Ангелина Васовска
Ментор: проф. д-р Билјана Капушевска
Катедра: Катедра за Стоматолошка протетика

Цел: е преку клинички методи да го испитаме степенот на осетливост кај препарирани и импрегнирани заб, по првата и втората импрегнација.

Материјал и метод: Како материјал користевме 40 заби на пациенти кај кои е индицирана вештачка забна коронка, поделени во 4 групи. Како средство за импрегнација користиме солуцијо Fluocal. Степенот на осетливост го мериме со батериски испитувач за виталитет (vitalion). Првата група ја сочинуваат непрепарирани заби (контролна група). Втората група ја сочинуваат препарирани, но неимпрегнирани заби. Третата група ја сочинуваат препарирани заби кај кои веднаш по препарацијата (во времетраење од 3 минути) е извршена импрегнација. Четвртата група ја сочинуваат заби кај кои е извршена импрегнација двапати, веднаш по препарацијата и по 24 часа од првата импрегнација.

Резултати: Според статистичките податоци, заклучивме дека по препарацијата на сите заби, кај 40(100%) од нив, степенот на осетливост е зголемен. Веднаш по првата импрегнација, кај 32(80%) од испитуваните заби, степенот на осетливост е намелен, а по втората импрегнација кај 29(73,33%) степенот на осетливост е значително помал.

Заклучок: Солуцијо Fluocal е ефикасно средство за импрегнација, кое значајно ја намалува осетливоста на препарираниите заби.

Клучни зборови: импрегнација, препарирани заб, солуцијо Fluocal, vitalion

REDUCING THE LEVEL OF SENSITIVITY IN PREPARED AND IMPREGNATED TOOTH

Author: Angelina Vasovska
Mentor: Phd. Biljana Kapusevska
Department: Department of prosthodontics

Goal: The goal is through clinical methods to examine the degree of sensitivity in prepared and impregnated tooth, after the first and second impregnation.

Materials and methods: As a material we used 40 teeth of patients where is indicated dental crown, divided into 4 groups. We used Fluocal solution as a material for impregnation. We measure the degree of sensitivity with battery examiner for vitality (vitalion). The first group consists nonprepared teeth (control group). The second group consists of prepared, but not impregnated teeth. The third group consists prepared teeth who were immediately impregnated (after 3 minutes). The fourth group consists two-times impregnated teeth, immediately after preparation and after 24 hours from the first impregnation.

Results: According to statistics, we can conclude that after we prepared all teeth, in 40(100%) of the cases, the degree of sensitivity is increased. Immediately after the first impregnation, in 32(80%) of examined teeth, the degree of sensitivity is reduced, and after the second impregnation in 29(73.33%) of the cases, the degree of sensitivity is significantly lower.

Conclusion: According to the data, we can conclude that Fluocal solution is a very effective material of impregnation, which significantly reduces the sensitivity of the prepared teeth.

Key words: impregnation, prepared tooth, Fluocal solution, vitality

ЕСТЕТСКА РЕСТАВРАЦИЈА НА ГОРНИ ФРОНТАЛНИ ЗАБИ СО CAD-CAM
ТЕХНОЛОГИЈА - ПРИКАЗ НА СЛУЧАЈ

ESTETICS RESTAVRATION OF MAXILLARY ANTERIOR TEETH WITH CAD-
CAM TECHNOLOGY-CASE REPORT

Автор: Мартина Гроздановска
Коавтор: Ангела Стаменкова
Ментор: Науч. Сор. Др. Сашо Јовановски
Катедра: Стоматолошка протетика

Author: Martina Grozdanovska
Co-author: Angela Stamenkova
Mentor: Research Associate Dr. Saso Jovanovski
Department: Fixed prosthodontics

Цел: Целта на овој труд е да се прикаже естетско решение на максиларни инцизиви со примена на CAD-CAM техника и изработка на коронки од циркониум оксидна керамика.

Goal: The purpose of this study is to present the aesthetics solution of maxillary incisors with CAD-CAM technology of making crowns of zirconium oxide ceramic.

Материјал и метод: Се зема двофазен отпечаток со еластомерна отпечаточна маса од препарираните заби. Отпечатокот се поставува на платформата на ласерската камера, која се врти и снима од различни агли. На овој начин се добива оптички модел од земениот отпечаток од забот. Компјутерот ги добива наредбите, изработува три-димензионална слика на коронките со соседните заби. Се поставува блокче, се обрежува и се обликува коронката.

Materials and methods: Impression material for two step impression of the prepared maxillary incisors was used. Same impression of teeth was scanned on the platform of the laser camera which spins and records from different angles. CAD receives the orders, makes a three-dimensional design of the crowns and CAM software uses the models created in CAD software to generate physical parts.

Резултати: Со CAD-CAM коронките од циркониум-оксидна керамика се постигна одлична естетика.

Results: The CAD-CAM zirconium-oxide ceramic crowns achieves excellent esthetics.

Заклучок: Циркониум-оксидната керамика е материјал кој од неодамна има многу важно место во фиксната протетика. Клиничката примена се базира на отпорноста, природната естетика и биокомпатибилност.

Conclusion: Zirconium-oxide ceramic is a material which recently has a very important place in fixed prosthodontics and clinical application is based on the fracture resistance, biocompatibility and natural esthetics.

Клучни зборови : CAD-CAM техника, циркониум оксидна коронка.

Key words: CAD-CAM technique, zirconium oxide crown.

ДИЈАГНОСТИЧКО НАВОСОЧУВАЊЕ – ПРИСТАП СО НАЈМАЛ РИЗИК КАЈ
ЕСТЕТСКИ ПРОБЛЕМАТИЧНИ ФИКСНОПРОТЕТИЧКИ КОНСТРУКЦИИ

DIAGNOSTIC WAX-UP - MINIMAL RISK APPROACH IN ESTHETICALLY
PROBLEMATIC FIXED PROSTHETIC CONSTRUCTIONS

Ментор: проф. д-р Никола Гиговски
Автор: Ангел Андоновски

Mentor: prof. Dr. Nikola Gigovski
Autor: Angel Andonovski

Вовед: При комплицирани фикснопротетички случаи, младите и недоволно искусни клиничари се најмногу изложени на ризикот да направат погрешна проценка и да се соочат со незадоволство на пациентот од изгледот на новите вештачки заби.

Introduction: During complicated fixed-prosthetic rehabilitation, young and inexperienced clinicians are most exposed to the risk to make inadequate evaluation and to face patient's discontent with the new look of his teeth.

Aim: To present the diagnostic procedure that enables visualization of the final planned outcome, even prior the beginning of the final prosthetic construction fabrication.

Цел: Цел е да се презентира дијагностичка постапка со која се овозможува визуелизација на планираниот исход уште пред да се започне со изработката на дефинитивната фикснопротетичка конструкција.

Material and method: The procedure is performed on a diagnostic stone cast, mounted on the articulator, by application of wax creating, modifications and adapting the shape of teeth. The patient will be able to see the design of his new teeth and to verify if he agrees with the proposed rehabilitation plan

Материјал и метод: Постапката се изведува на дијагностички гипсени модели поставени во артикулатор со модифицирање и преобликување на забите со восок. Пациентот ќе има увид во изгледот на идните вештачки заби и може да потврди дали е задоволен и го прифаќа предложеното решение.

Discussion: Diagnostic wax-up is a procedure that allows:

Дискусија: Дијагностичкото навосочување е постапка со која се овозможува:

- увид во крајниот резултат уште пред почетокот на изработката на дефинитивната конструкција,
- комуникација и инкорпорирање на индивидуалните желби на пациентот,
- олеснување за клиничарот при донесувањето правилна одлука и водич за техничарот при изработувањето на дефинитивната конструкција

- Preview of the final result before the start of the procedure for fabricating the definitive construction
- Communication and incorporation of patient's individual wishes
- Facilitate the decision-making of the clinician and guide the technician during definite construction fabrication.

Заклучок: Дијагностичкото навосочување е важна алатка при комуникацијата со пациентот и визуелизација на очекуваниот краен естетски изглед. Тоа истовремено нуди можност навремено да се маркираат и корегираат потенцијалните грешки при фикснопротетичката рехабилитација.

Conclusion: Diagnostic wax-up is an important tool for communication with the patient and visualization of the expected definitive esthetic outcome. It also offers an opportunity to timely mark and corrects potential errors during fixed prosthetic rehabilitation of the patient.

Key words: prosthodontics, bridge frontal, wax-up

Клучни зборови: протетика, мост фронтален, навосочување

ЕСТЕТСКИ ПАРАМЕТРИ ВО СТОМАТОЛОГИЈАТА

Автор: Сабина Љатиф
Коавтор: Сибелџан Халити
Ментор: Асс.Д-р.сци.Весна Јуруковска Шотаровска
Катедра: Катедра за стоматолошка протетика

Цел: Цел на овој труд е да ги анализираме естетските параметри и причините поради кои доаѓа до пореметување на тврдите и меките забни ткива во устата на пациентот.

Материјал и метод: За ова истражување ќе ги користиме следниве параметри, така што при првиот преглед ќе се анализира долната третина на лицето во која се наоѓаат тврдите забни ткива и меките структури. Поврзано со тврдите забни ткива ќе ја анализираме линијата медијана, средишната линија на лицето, инцизалниот раб, надолжната оска на забот, интерденталните контактни точки, пропорцијата на забот, обликот и бојата на забот. Зениците на очите, гингивалниот дел, линијата на насмевка и линијата на зениците се однесуваат на меките структури.

Резултати: Од резултатите што ги очекуваме можеме да претпоставиме дека естетските параметри се значајни за насмевката и функцијата на пациентот и го завземаат приматот во естетската стоматологија.

Заклучок: Естетските параметри се многу важен показател за обликување на насмевката и природниот изглед на пациентот. Новата насмевка е важна за психо-физичката состојба на пациентот, неговата самодоверба, а всушност таа е крајната цел на естетската стоматологија.

Клучни зборови :
насмевка, естетика, естетски параметри

AESTHETIC PARAMETERS IN DENTISTRY

Author: Sabina Ljatif
Co-author: Sibeldzan Haliti
Mentor: Ass.Dr. Vesna Jurukovska Shotarovska, Specialist in Prosthodontics
Department: Department of Prosthodontics

Goal: The goal of this study is to analyze the aesthetic parameters and the reasons for coming to disruption of the hard and soft dental tissue in the patient's mouth.

Materials and methods: : For this research, we will use the following parameters, so that at the first review we will analyze the lower third of the face where are localized the hard and the soft structure. Related to hard dental tissue we will analyze the median line, the central line of the face, the incisal edge, the longitudinal axis of the tooth, interdental contact points, the proportion of the tooth, shape and color of the tooth. The eye pupils, the gingival part and the line of smile are linked to soft structures.

Results: From the results that we expect, we can assume that the aesthetic parameters are important for the smile and function of the patient, and they occupy the primacy in cosmetic dentistry.

Conclusion:
Aesthetic parameters are very important indicator for shaping the smile and natural look of the patient. The new smile is important for the psycho-physical condition of the patient, and his confidence, which is the ultimate goal of cosmetic dentistry

Key words: smile, aesthetic, aesthetical parameters

РЕПАРАТУРА НА ПАРЦИЈАЛНА ПРОТЕЗА

Автор: Беџет Рочи
Коавтор: Љубомир Попоски
Ментор: Асс. Д-р. Благоја Даштевски
Катедра: Катедра за Стоматолошка протетика

Цел: Со зголемување на бројот на старосната популација се поголем е и бројот на изработка на најразлични протетички помагала. Голем процент од нив се класични парцијални протези. За време на користењето на протезите може да дојде до оштетување кое се случува при функција, невнимание, грешки кај лабораториска изработка или едноставно како резултат на замор на материјал. Репаратура на парцијални протези ги опфаќа сите постапки врз протезите кои се оштетени потполно или делумно и со тоа се неупотребливи, со цел на нивното повторно враќање во функција.

Материјал и метод: Клиничка парцијална протеза (Проф др-Љ.Гугувчевски), авторизирани предавања од (Проф. д-р-Ј.Бундевска), користење на интернет (слики и текстови), Stomatoloska protetika parcijalne proteze. Zavod za udzbenike, Beograd, 2000.

Заклучок: Од темата може да се заклучи дека со репаратурата на парцијалната протеза се овозможува повторно носење на истата во устата на пациентот, притоа вршејќи ги сите функции исто како и пред да се скрши, односно оштети.

Клучни зборови : Парцијална протеза, заби, репаратура, кукица

REPARATION OF REMOVABLE PARTIAL DENTURES

Author: Bexhet Roci
Co-author: Lubomir Poposki
Mentor: Ass. D-r. Blagoja Dasteski
Department: Department of Dental Prosthetics

Goal: With the increasing number of aging population is growing and the number of different works for prosthetics preparation. A large percentage of them are classic removable partial dentures. There are some damages that are caused by the function of dentures during their use, inattention, errors in laboratory or simply as a result of material fatigue. Repairing partial dentures covers all proceedings on dentures that were damaged completely or partially and thus unusable, aiming at their regaining function.

Materials and methods Clinical partial denture (Prof. Dr.-LJ.Guguvchevski), authorized lectures (Prof. Dr-J.Bundevska), using the internet (pictures and text), Removable partial dentures. Textbook Institute, Belgrade, 2000th.

Conclusion: From all this, it can be concluded that the repair of partial denture allows reusing it in the patient's mouth, there while all functions can be returned as the beginning before their damage.

Key words: removable partial dentures, teeth, reparation, retainers(hooks).

УПОТРЕБА НА ЧЕТИРИ МЕТОДИ НА МОДЕЛАЦИЈА НА КОШУЛКИ ПРИ
ИЗРАБОТКА НА СОЛО КОРОНКИ – ПРЕДНОСТИ И НЕДОСТАТОЦИ

Автор: Симона Силјановска
Коавтор: Нарт Цара
Ментор: Асс. Д-р Марјан Петков
Катедра: Стоматолошка протетика

Цел : Целта на нашето истражување е да споредиме 4 методи на изработка на кошулки за соло коронки и да ги видиме нивните предности и недостатоци .

Материјал и метод: Излевање на отпечаток од испрепариран премолар од фантом и добивање работен модел со подвижни трупчиња. На истиот работен модел (премолар)изработуваме по 5 кошулки со следниве методи :

- 1 : со накапување на растопен восок;
- 2 : со потопување во растопен восок;
- 3 : со обвиткување со восочна фолија;
- 4 : со извлекување од пластична фолија-адапта систем.

Резултати: По анализа на сите кошулки дојдовме до заклучок дека –
- кај 1 и 2 метод добивме кошулки со не рамномерна дебелина и подложни на деформација и димензионални промени
- кој 3 метод кошулките се подложни на деформација и димензионални промени
- 4 начин на изработка - адапта системот е брз и претцизен начин на изработка на кошулки

Заклучок: По нашето истражување препорачуваме изработка на кошулка со адапта систем како брз и претцизен начин на изработка на кошулки со точно определена дебелина и мегупростор.

Клучни зборови : моделаџија на кошулки, предности и недостатоци ,адапта систем .

THE USE OF 4 METHODS OF MODELING DENTAL COPINGS DURING SOLO
CROWN FABRICATION – ADVANTAGES AND DISADVANTAGES

Author: Simona Siljanovska
Co-author: Nart Cara
Mentor: Ass.Dr. Marjan Petkov
Department: Dental Prosthetics

The aim of our research is to compare four methods of making dental copings for solo crowns and to understand their advantages and disadvantages.

Material and methods: Casting the impression of prepared premolar from phantom and getting a saw cut working model. At the same working model (premolar) we made 5 dental copings using the following methods:

1. Dripping of melted wax; 2. by immersion in a melted wax 3. by adapting wax foil; 4. Adapta system.

Results: After analysis of the dental copings we came to the conclusion that –
- with 1 I 2 method we got caps that do not have same thickness and can be easily deformed.
- with 3th method - caps can be easily deformed and had dimensional changes
- with 4th system is fast and the most accurate way of making dental caps.

Conclusion: After our research we recommend Adapta system as a fast and most accurate way of making dental copings in which there is no way of any deformations during work, getting the caps with exact thickness and interspace.

Key words: modeling of copings, advantages and disadvantages, Adapta system.

БРУКСИЗАМ

Автор: Александра Тренчева
Коавтор: Емилија Герасимова
Ментор: Сања Нашкова
Катедра: Универзитет "Гоце Делчев" Штип*
Факултет за медицински науки*
Дентална медицина*

Цел: Бруксизмот претставува состојба која што се вбројува во групата на парасомнии, односно нарушувања поврзани со спиењето, кое што резултира со прекумерно и несвесно стискање и шкрипење на забите. Настанува во текот на спиењето, додека отсутува повисоката контрола од централниот нервен систем, а за сметка на тоа несвесните процеси се кативираат. За основна цел беше да ја откриеме етиологијата на болеста и зафатеноста на популацијата со истата.

Материјал и метод: Во стоматолошката професија верувањето дека бруксизмот и денталната оклузија се каузално поврзани е широко распространето. Како и да е постојат малку докази кои го подржуваат ова верување. Неодамнешните истражувања заклучија дека ниту оклузијата ниту факторите поврзани со скелетот на лицето имаат улога во етиологијата. Истите тврдат дека бруксизмот е секундарно поврзан со некои појави во сонот (дефинирани со порастот на автономните срцеви и респираторни активности кои имаат тенденција да се повторуваат 8-14 пати на час при спиење).

Резултати: Истражувањата покажале дека околу 50-96% од возрасните и кај 15% од децата се јавува ваквата парафункција.

Заклучок: Најдобар начин за справување со болеста е отстранување на етиолошките причинители.

Клучни зборови : бруксизам, парафункции, парасомнии.

BRUXISM

Author: Aleksandra Trencева
Co-author: Emilija Gerasimova
Mentor: Sanja Nashkova
Department: University of "Goce Delcev" Stip*
Faculty of Medical science
Dental medicine*

Goal: Bruxism is a state that belongs to the group of parasomnias or sleep disorders, which result in excessive unconsciously clenching and teeth grinding. It occurs during sleep when there is lack of control of higher central nervous system, and on account of unconscious processes are activated. Our main goal was to find the etiology of the disease and the occupied population with it.

Materials and methods: Why bruxism occurs is not always clear. In the dental profession the belief that bruxism and dental occlusion are causally related has been widespread. However there is little evidence to support this belief. Recent research concluded that neither occlusal interference nor factors related to the oral facial skeleton have a role in the aetiology of bruxism. Recent studies suggest that sleep bruxism is secondary to sleep related arousals (defined by a rise in autonomic cardiac and respiratory activity that tends to be repeated 8-14 times per hour of sleep).

Results: Studies have shown that about 50-96% of adults and 15% of children occurs this parafunction.

Conclusion: The best way to deal with the disease is to get rid of etiological causes.

Key words: bruxism, parafunctions, parasomnias.

ХЕМИСКАТА ПОДГОТОВКА КАЈ АКРИЛАТНИТЕ ВЕШТАЧКИ ЗАБИ КАКО
ФАКТОР ЗА РЕТЕНЦИЈА СО АКРИЛАТНОТО ПРОТЕЗНО СЕДЛО

CHEMICAL PREPARATION OF ACRYLATE ARTIFICIAL TEETH AS A FACTOR
IN RETENTION WITH ACRYLATE PROSTHETIC BASE

Автор: Симон Наџенски
Коавтор: Игор Цветановски
Ментор: М-р. Петровски Михајло, Лаб. Апостолоски Павле, Лаб. Митевски Кирил
Катедра: Факултет за медицински науки, Дентална медицина

Author: Simon Nadzenski
Koautor: Igor Cvetanovski
Mentor: M-r. Petrovski Mihajlo, Lab. Apostoloski Pavle, Lab. Mitevski Kiril
Department: Faculty of medical sciences, Dental medicine

Цел да се покаже оправданоста на хемиската подготовка на базалната површина кај акрилатните вештачки заби, а потоа со помош на светлосен микроскоп се измери големината на пукнатината помеѓу акрилатните вештачки заби и акриланата протезна база.

Aim: to present the justification for the chemical preparation of the basal area in acrylate artificial teeth, then using a light microscope to measure the size of the space between acrylic artificial teeth and acrylic denture base.

Материјал и метод: За реализација на поставените цели беа тестирани 10 акрилатни модели. Опишани се две техники, хемиска подготовка со мономерна киселина и без механичка обработка, и хемиска подготовка со мономерна киселина и со механичка обработка.

Materials and methods: For the realization of the set targets, 10 acrylic models were tested. Two techniques were described, chemical preparation with monomer acid and without mechanical preparation, and chemical preparation with monomer acid and with mechanical preparation, which justify the best technique of preparation.

Резултати: Од добиените резултати може да се анализира дека непостои меѓупростор помеѓу моделите од двете групите. Но поради механичката обработка на моделите од втората група се добива поголема контактна површина која значително ќе влијае на степенот на ретенција.

Results: From the results it can be noticed that does not exist a space between the models of the two groups. But due to mechanical processing patterns of the second group are getting bigger superficial contact that will significantly affect the degree of retention.

Заклучок: Моделите од првата група се поподложни на отпаѓање од акрилатното протезно седло во однос на моделите од втората група.

Conclusion: The models of the first group are more susceptible for falling from acrylate prosthetic saddle in terms in comparison to the second group..

Клучни зборови: Акрилатни постаменти, врска, топлополимеризирачки акрилат, хемиска подготовка.

Key words: Acrylic pedestals, connection, heat polymerized acrylic, chemical preparation.

РЕПАРАТУРА НА БАЗА НА СКЕЛЕТИРАНА ПРОТЕЗА СО АПАРАТ ЗА
ЛАСЕРСКО ЛЕМЕЊЕ И ПУНКТИРАЊЕ

Автор: Моника Митевска
Коавтор: Моника Нацева
Ментор: асс д-р Катерина Златановска
Катедра: Стоматолошка протетика

Цел: Скелетираните Co-Cr-Mo протези имаат висок модул на еластичност и цврстина на скелетот, а истовремено и доволно жилавост. Кршењето настанува како последица на насилна употреба од пациентот, несоодветна обработка или незапазување на технолошко-техничките процедури при изработката на скелетот.

Целта на трудот е да покажеме начин на репаратура при кршење на базата на скелетирана протеза.

Материјал и метод: 49 годишен пациент се јави да се изврши репаратура на скршена база на долна скелетирана протеза. Репаратурата ја извршивме со ласер за лотање, лемење и пунктирање – Desktop compact.

Резултати: Ласерското заварување е техника со скршените парчиња се соединуваат со помош на ласерскиот зрак. Ласерскиот зрак е кохерентна светлина од една бранова должина (монохроматска), со ниска дивергенција на светло и висока енергетска содржина, при што создава топлина кога удира на површината. Извршената репаратура беше брза и едноставна со одличен краен ефект.

Заклучок: Опишана е употреба на апаратот за лемење и пунктирање во случаи на кршење на металните скелети.

Клучни зборови : Ласерско лемење и пунктирање, репаратура, скелетирана протеза

REPAIR OF MAJOR CONNECTOR OF METAL PARTIAL PROSTHESIS USING
LASER WELDING TECHNOLOGY

Author: Monika Mitevaska
Co-author: Monika Naceva
Mentor: ass d-r Katerina Zlatanovska
Department: Prosthodontics

Goal: Co-Cr-Mo prostheses have a high elasticity module and strength of the major connector, and at the same time sufficiently tenacity. Breaking could happened as a result violent use of patient, improper treatment or disrespect of technological and technical procedures in the preparation of the metal prosthesis.

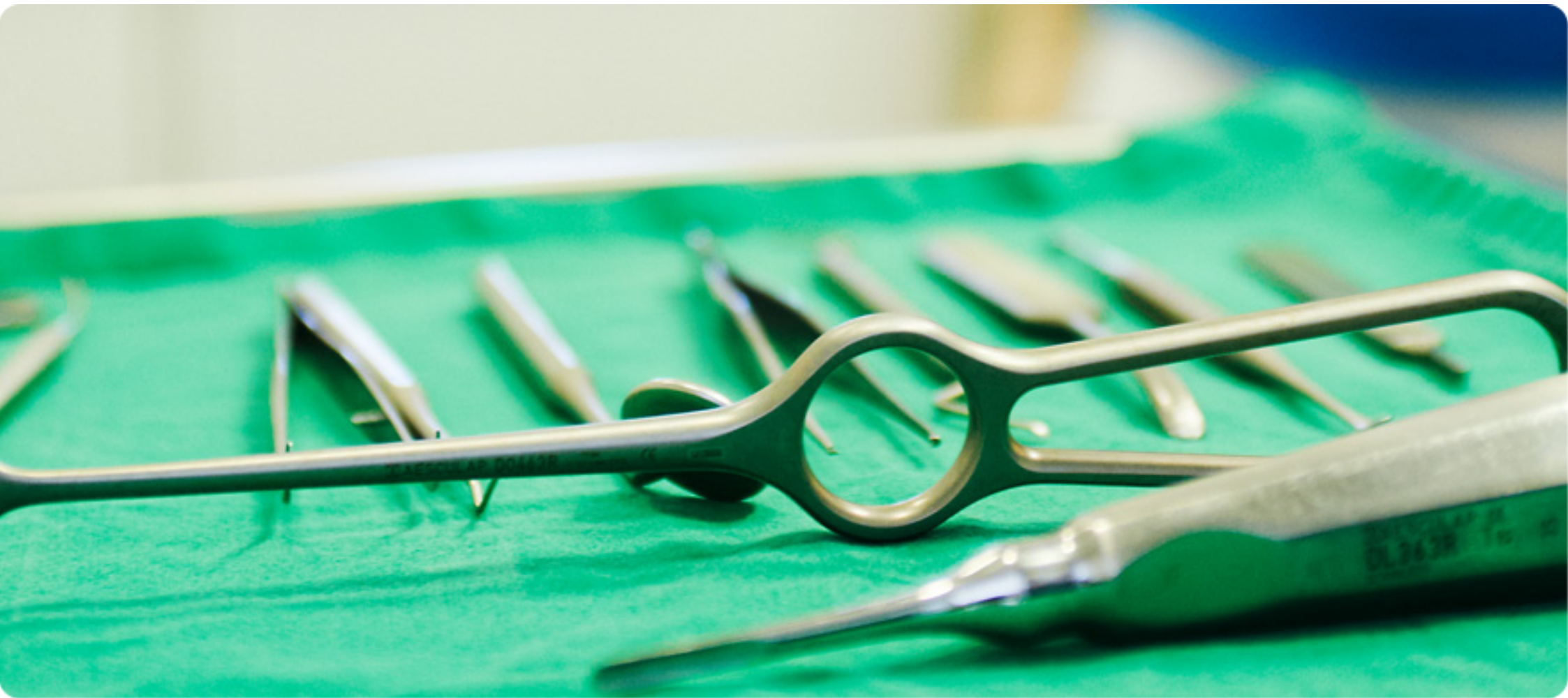The aim was to show way of repair of broken major connector of metal partial prosthesis.

Materials and methods: 49 year old patient came with a request to perform repair of broken major connector of lower metal partial prosthesis. Repair was conducted using dental laser welding machine - Desktop compact.

Results: Laser beam welding is a technique in which pieces are joined together using a laser beam. The laser beam is a coherent light of a single wave length (monochromatic), low beam divergence and high energy content and will create heat when it strikes a surface. Repair performed this way was fast and easy with excellent final effect.

Conclusion: With this case we describe the use of the dental laser welding machine when repair of major connector is needed.

Key words: Laser welding. Repair, Metal partial prosthesis.



Орална хирургија

Oral Surgery

МЕЗИОДЕНС ДИЈАГНОЗА, ТЕРАПИЈА, ИНТЕРДИСЦИПЛИНАРЕН
ПРИСТАП (ПРИКАЗ НА СЛУЧАЈ)

Автор: Лејла Хачковик
Ментор: Д-р Едвард Јанев
Катедра: Катедра за орална хирургија

Мезиоденс претставува прекубројни заби кои се наоѓаат во средната линија помеѓу двата централни инцизиви, резултирајќи малоклузија, задржување на храна, лоша естетика и формација на цисти.

Во популацијата се јавува од 0.15% до 1.9%. Пролиферација на денталната ламина и генетската предиспозиција се најчести етиолошки фактори. Тие можат да доведат одложено никнење или ектопична ерупција на перманентните инцизиви, кои подоцна би влијаеле на дефинитивната оклузија и надворешниот изглед. Правовремената дијагноза овозможува оптимален ортодонтски и оралнохируршки третман.

Цел: целта на овој труд е да прикаже како изгледа еден интердисциплинарен пристап во решавањето на прекубројни заби односно мезиоденсот.

Приказ на случај: индивидуа на 9 годишна возраст беше примена на нашата клиника, каде со палатинален пристап хируршки се екстрахираше мезиоденсот, за да подоцна се проследи на ортодонтски третман. Оралното хируршкото делување беше изведено во корелација со ортодонтското планирање.

Заклучок: хируршкото вадење на прекубројните заби во координација со ортодонтскиот третман се најчеста опција за правилна функција и подредување на централните перманентни инцизиви. Во одредени случаи фиксна ортодонтска техника е потребна за создавање на доволен простор пред еруптирањето и подредувањето на централните инцизиви. Раната дијагностика на оваа појава често пати ја редуцира потребата од орално хируршки зафати.

Клучни зборови: Мезиоденс, екстракција, ортодонтски третман

MEZIODENS DIAGNOSIS, THERAPY, INTERDISCIPLINARY APPROACH
(CASE)

Author: Lejla Hachkovikj
Mentor: D-r Edvard Janev
Department: Department of Oral Surgery

Mesiodens is supernumerary teeth which are located in the midline between the two central incisors, resulting malocclusions, retention of food, poor aesthetics and formation of cysts.

It occurs in the 0.15% to 1.9% of population. Proliferation of the dental lamina and genetic predisposition are the most common etiologic factors. They can lead delayed eruption or ectopic eruption of permanent incisors, which later would affect the definitive occlusion and appearance.

Carry out timely diagnosis allows optimal orthodontic and oral surgery treatment.

Aim: the purpose of this thesis is to present an interdisciplinary approach in dealing mesiodens.

Case report : an 9 year old individual with supernumerary teeth was presented in our Clinic, where mesiodens was surgically removed with palatial approach and later administrated to orthodontic treatment.

Conclusion: surgical extraction of supernumerary teeth in coordination with orthodontic treatment is the most common option for proper function and ordering of permanent central incisors. In some cases, the fixed orthodontic technique is needed to create enough space before eruption and alignment of the central incisors. Early diagnosis of this phenomenon often reduces the need for oral surgery.

Keywords: Mesiodens, extraction, orthodontic treatment

АЛВЕОЛИТИС

Автор: Валдета Османи
Ментор: Проф. Др. Сци. Оливер Димитровски
Катедра за Орална Хирургија

Цел на ова истражување е да се испита која терапија при лекување на алвеолит најмногу ќе одговара за побрзо и поефикасно отстранување на симптомите на алвеолит.

Метод и материјали: Терапија која ќе ја користиме се состои од апликација на медикаменти:

- јодоформ трака натопена во Solution Chlumsky
- Alveogyl
- употреба на Air Oxy.

Испитуваниот примерок се состои од 15 пациенти примени на Клиниката за орална хирургија со дијагностициран алвеолитис, од кои на 5 пациенти ќе се аплицира јодоформ трака натопена во Solution Chlumsky, 5 ќе ги третираме со Alveogyl и 5 со Air Oxy.

Резултати: Од пациентите третирани со Solutio Chlumski, на 3 од 5 болката им поминала после 5 дена, а кај другите продолжила. Кај пациентите кој биле третирани со Alveogyl, на 4 од 5 болката им поминала после третиот ден. Кај пациентите кој биле третирани со Air Oxy, третиот ден немале веќе никакви симптоми на алвеолит.

Заклучок: Пациентите најдобро реагирале на поновиот третман со Air Oxy. Лекувањето беше побрзо и поефикасно отколку со Alveogyl и Chlumski.

Клучни зборови: коагулум, alveolitis sicca, alveolitis esudativa, болка

ALVEOLITIS

Author: Valdeta Osmani
Mentor: prof. dr. sci. Oliver Dimitrovski

Aim: The purpose of this research is to investigate which therapy for alveolitis is the best for faster and more efficient elimination of symptoms of alveolitis.

Material and method: The therapy which is used consists of this medications:

- jodoform band soaked in solutio Chlumsky
- Alveogyl
- The use of Air Oxy

The sample contains 15 patients which were admitted to Clinic for Oral Surgery with diagnosed alveolitis, 5 of them were medicated with Iodoform band with solutio Chlumsky, 5 were treated with Alveogyl and 5 with Air Oxy.

Results: In patients treated with Chlumsky solution, 3 out of 5 had no pain after 5 days, the others still felt the pain. 4 out of 5 patients treated with Alveogyl reported to be pain free in 3 days. Patients that were treated with Air Oxy had no symptoms of alveolitis after 3 days.

Conclusion: The best reaction was to the treatment with Air Oxy, symptoms disappeared quicker than in patients treated with solution Chlumsky and Alveogyl.

Key words: coagulum, alveolitis sicca, alveolitis esudativa, pain

АЛВЕОЛАРНА ПРЕЗЕРВАЦИЈА ПРЕД ПОСТАВУВАЊЕ НА ДЕНТАЛНИ
ИМПЛАНТИ – ПРИКАЗ НА СЛУЧАЈ

University “Goce Delcev” – Shtip, R. Macedonia, Faculty of medical sciences, General Dentistry, Department of oral and maxillofacial surgery and dental implantology
Selman Candan, Mimoza Alcheva
Mentor: Prof. d-r Kiro Papakoca

Цел на оваа презентација е да се прикаже примената на коскени супституенти за аугментација на алвеоларни гребени, нивно заздравување како и поставување и остеоинтеграција на денталниот имплант на местото на екстракцијата.

Клинички случај: Пациентката на 51 годинишна возраст, на клинички преглед се воочува индикација за екстракција на заб (46) од пародонтолошки причини. После екстракцијата на (46) следеше аугментација со коскен супституент од говедско потекло. Поставувањето на денталниот имплант беше шест месеци после екстрахирањето на забот и поставувањето на графтоот. Дополнителни четири месеци од поставувањето на имплантот, беше изработена протетска надоградба.

Заклучок: Примената на коскени супституенти за алвеоларна аугментација и поставување на дентален имплант ги препорачуваме како можна импланто – протетска реставрација, со чија помош ќе ги зачуваме соседните заби од стружење, а финалното решение кое ќе го добиеме ќе биде функционално, естетско и долготрајно.

Клучни зборови: алвеоларна презервација, дентална екстракција, коскен супституент.

ALVEOLAR PRESERVATION BEFORE PLACING DENTAL IMPLANTS - CASE
REPORT

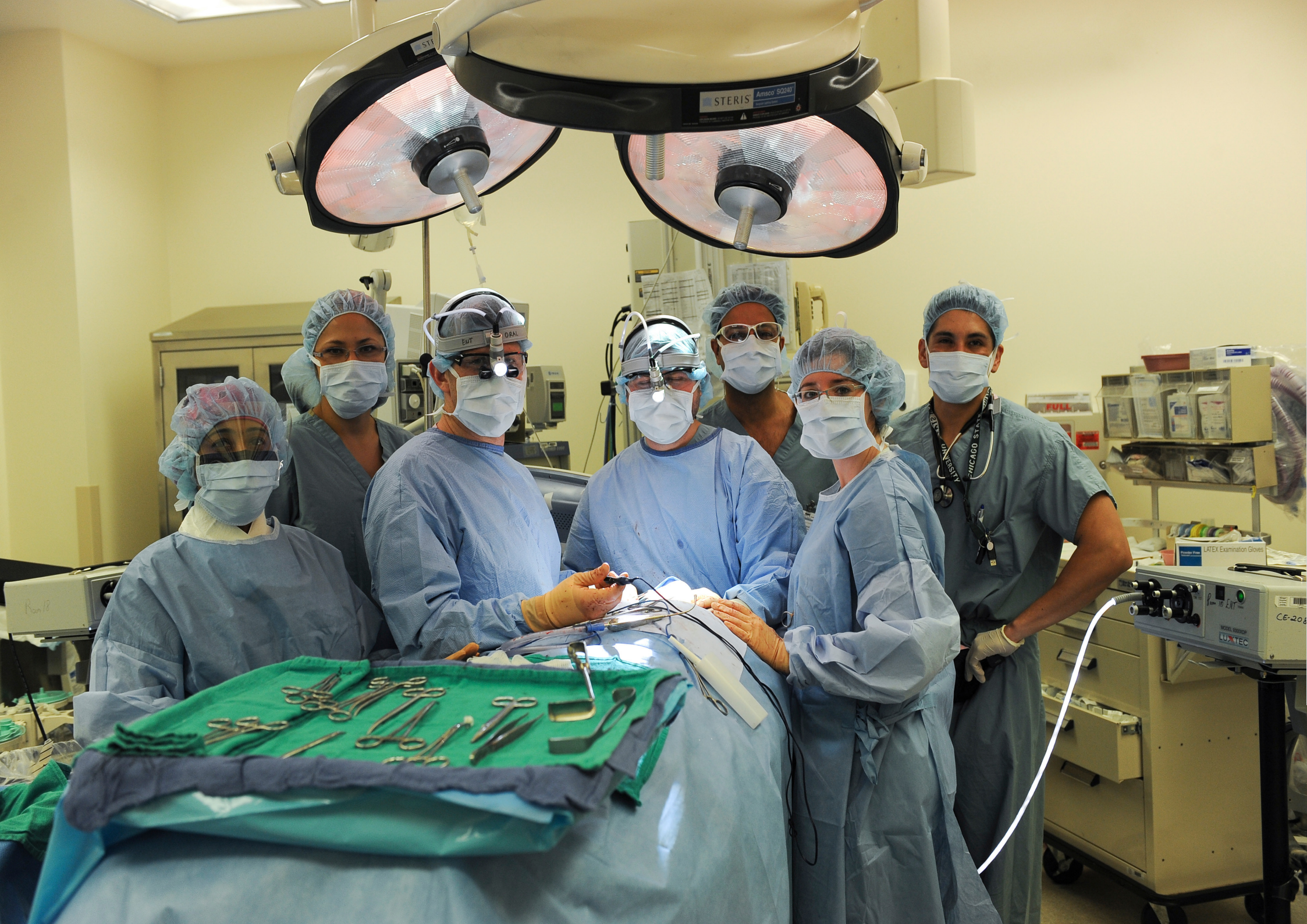Selman Candan, Mimoza Alcheva
Mentor: Prof. d-r Kiro Papakoca
University “Goce Delcev” – Shtip, R.Macedonia. Faculty of medical sciences, General Dentistry, Department of oral and maxillofacial surgery and dental implantology

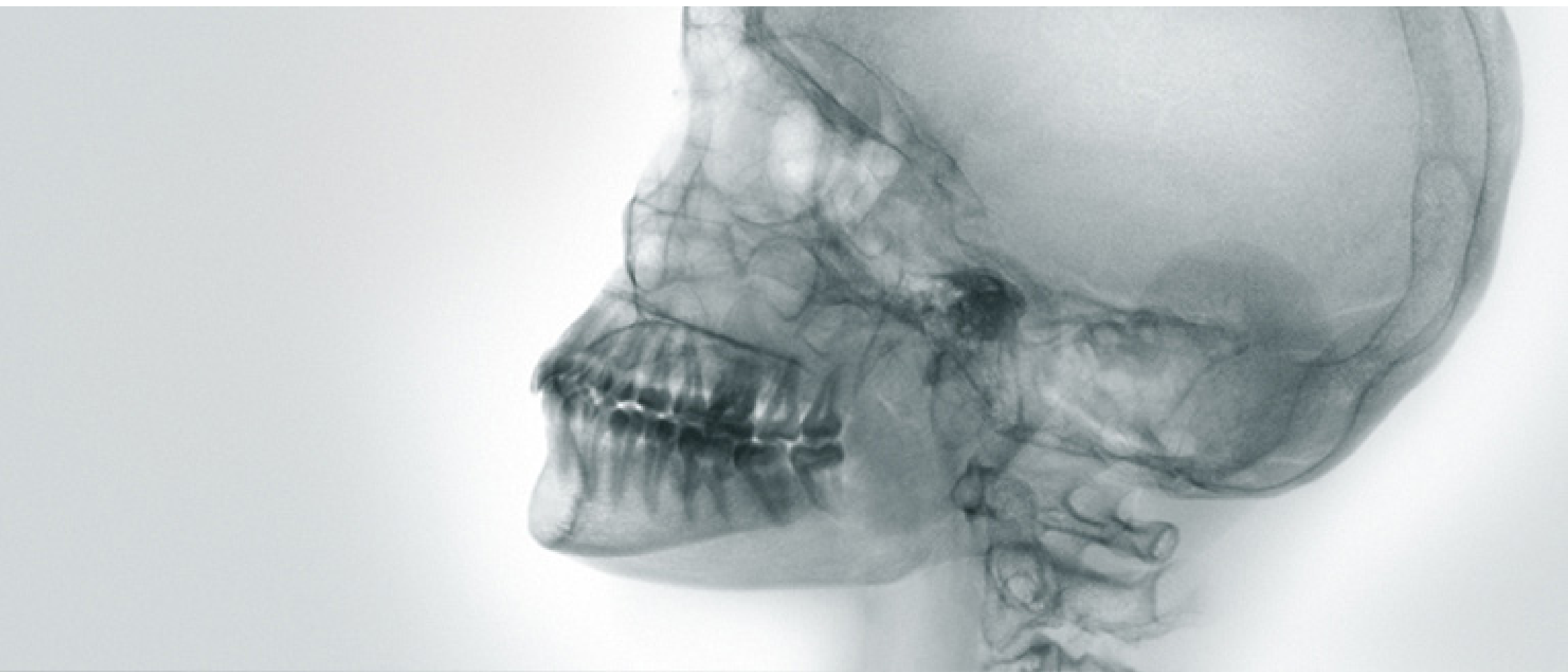
Goal: The purpose of our presentation is to present the application of bone substituents augmentation of alveolar ridges, their recovery and setting, and osteo-integration of the implants in the place of the extraction.

Materials and methods: Patient-51 years of age, where the clinical examination indicates tooth extraction of (46) because of periodontal reasons. After extraction of (46), augmentation with bone substituent of bovine origin follows. The placement of the implant was six months after the extraction of the tooth and placement of the graft. Furthermore, after additional four months of placement of the implant, prosthetic upgrades were made.

Conclusion: The application of bone substituents for alveolar augmentation and placement of a dental implant is recommended as a possible implant - prosthetic restoration, which will help to save the scraping of the neighboring teeth and give a final solution that will be functional, aesthetic and long lasting.

Keywords: alveolar preservation, dental extraction, bone substituent.





Максилофацијална хирургија

Maxillofacial Surgery

АНТРОПОМЕТРИСКА И КЕФАЛОМЕТРИСКА АНАЛИЗА НА ЛИЦЕВАТА СИМЕТРИЈА

Автор: Меланија Мирчевска
Ментор: Ас-д-р Александар Илиев
Катедра: Максилофацијална хирургија

Цел: Целта на ова истражување е добивање на сет на нормативни вредности на лицевата симетрија или асиметрија во популацијата на здрави млади адулти во Република Македонија.

Материјал и метод: Испитувањето беше спроведено на група од 30 испитаници, по 15 од обата пола, студенти на Стоматолошкиот факултет во Скопје. Инклузивни критериуми за влез во групата беа: завршен раст и развој, оклузија I-ва класа по Енгл, отсуство на значајна лицева траума, ортогнатска процедура или ринопластика. Реализирани беа директни антропометриски мерења на стандардните Фаркас-ови точки, en face и профилна лицева фоторфација и телерендгенограм во постеро-антериорен правец. Идентификувани беа аналогните антропометриски точки на скелетот и меките ткива, а потоа беше анализирана и симетријата на секоја од нив во однос на средишната сагитална рамнина на лицето.

Резултат: Резултатите покажаа присуство на асиметрија кај сите испитаници и кај сите мерени точки, но во рамки на две стандардни девијации под и над средната вредност.

Заклучок: Современите трендови и желбата за идеална естетика, уште повеќе ја нагласуваат потребата од формирање на став околу тоа што се смета како нормално или симетрично во контекстот на лицевата форма. Постојат повеќе методи кои се употребуваат во оваа проблематика, но најексплоатирани се директната антропометрија, рендген кефалометријата и фотограметријата.

Клични зборови: лицева симетрија, антропометрија, кефалометрија, фотограметрија.

ANTHROPOMETRIC AND CEPHALOMETRIC ANALYSIS OF FACIAL SYMMETRY

Author: Melanija Mirchevska
Mentor: As.Dr. Aleksandar Iliev
Department: Department of Maxillofacial surgery

Purpose: The aim of this study is to obtain a set of normative values of facial symmetry or asymmetry in the population of young adults in the Republic of Macedonia.

Material and method: The study was conducted on a group of 30 examinees, 15 from both sexes, students of the Faculty of Dentistry in Skopje. Inclusive criteria were: completed growth and development, occlusion class I according to Angle, no significant facial trauma, orthognathic procedure or rhinoplasty. Each examinee had had his photograph and a standardized PA cephalogram taken, while direct measurements were done using a digital caliper. We identified the analog skeletal and soft tissue anthropometric points and measured the symmetry of each in relation to the mid-sagittal facial plane.

Results: The results showed asymmetry in all examinees and in all points, but within the range of plus/minus two standard deviations.

Conclusion: Current trends and the need for perfect esthetics even further accentuate the need for a standard of "normality" and "symmetry" on the context of facial form. Many methods are employed in such investigations, amongst which direct anthropometry, cephalometry and photogrammetry are the most frequent ones.

Key words: facial symmetry, anthropometry, cephalometry, photogrammetry.

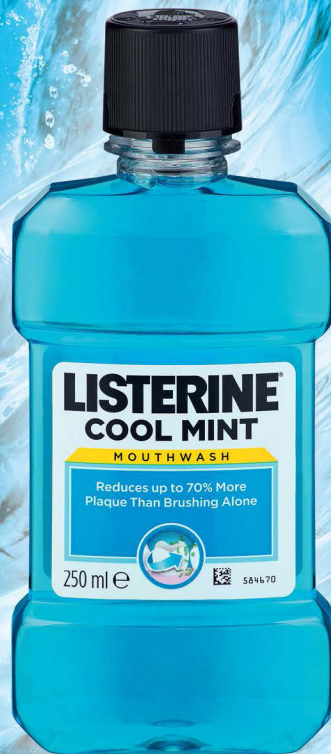LISTERINE®

Станете искусен корисник на Listerine® за само пет дена

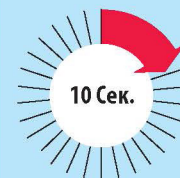Listerine® е силна, антибактериска и противвоспалителна течност за испирање на усната празнина. Таа ги уништува микроорганизмите кои предизвикуваат забен камен и воспаление на гингивата. Ако се уште не сте користеле Listerine® течност за испирање, постои можност неговиот вкус да го почувствувате како многу силен.

Она што Listerine® го прави така силен се есенцијалните масла кои што тој ги содржи. Тие природни состојки го даваат силниот вкус, а со своето заедничко делување ги напаѓаат штетните бактерии кои предизвикуваат забен камен и заболувања на гингивата. Listerine® достигнува до површините кои со четка и забен конец не можете да допрете.

Станете искусен корисник на Listerine®. И тоа сосема лесно. Првиот и вториот ден испирајте ја усната празнина со Listerine® течност 10 секунди, со што полесно би се навикнале на чувството на Listerine®. Третиот и четвртиот ден испирајте 20 секунди, а петиот и сите наредни денови испирајте по 30 секунди.



10 секунди



1. и 2. ден

20 секунди



3. и 4. ден

30 секунди



5. ден

Испирање два пати дневно во период од **30 секунди**, овозможува **24 часовна** заштита од плак и гингивитис*

Colgate® Total

PRO•GUM HEALTH

**ЗАПОЗНАЈТЕ ГО ДЕТАЛНО ГИНГИВАЛНОТО
ЗДРАВЈЕ НА ВАШИТЕ ПАЦИЕНТИ**

НОВО



ЧЕТКА ЗА ЗАБИ

За ефикасно отстранување на денталниот плак



ЗАБЕН КОНЕЦ

За секојдневно
интерпроксимано
отстранување на
денталниот плак

ПАСТА ЗА ЗАБИ
(1450 ppm F)

За долготрајно антибактериско
дејство и директно намалување
на гингивалното воспаление



КЛИНИЧКИ ДОКАЖАНА ПАЛЕТА КОЈА ОДГОВАРА НА ИНДИВИДУАЛНИТЕ ПОТРЕБИ НА ВАШИТЕ ПАЦИЕНТИ

Colgate® Total® Pro-Gum Health System е единствениот систем со клинички докажана Triclosan / Copolymer Технологија во паста за заби со двојно дејство

- Дневна орална нега за пациенти кои имаат, или се со ризик да развијат, гингивитис и слични проблеми
- Систем кој ви овозможува да препорачате производи во специфични комбинации (специфично комбинирани производи)

ПРЕПОРАЧАЈТЕ COLGATE® TOTAL® PRO-GUM HEALTH- ПРИЛАГОДЕНИ ЗА ГИНГИВАЛНИТЕ ПОТРЕБИ НА ВАШИТЕ ПАЦИЕНТИ

Reference

1. Amornchat C et al. (2004) Mahidol Dent J 24(2): 103–111.
2. Lindhe J et al. (1993) J Clin Periodontol 20(5): 327–334.



Македонско
Стоматолошко
Друштво

Препорачано од Македонско Стоматолошко Друштво

Colgate®

ВАШ ПАРТНЕР ЗА ОРАЛНО ЗДРАВЈЕ

www.colgateprofessional.com

CURAPROX

Единствена и нежна четка со 5460 меки,
атрауматски CUREN® влакненца




Четка за заби
CURAPROX
CS 5460

- * Забравете на крварењето од непцата
- * Нежно ги чисти Вашите заби и непца
- * 30-40% подобрен ефект при четкање на забите
- * Иновација во одржувањето на оралната хигиена

www.tamidental.com • info@tamidental.com

www.curaprox.com

 SWISS PREMIUM ORAL CARE

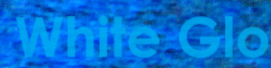
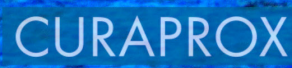
23TH INTERNATIONAL DENTAL STUDENT'S CONGRESS

OHRID
20-22.05.2016



RED BULL





ДОГЛЕДАЊЕ
ДО НАРЕДНИОТ
КОНГРЕС

