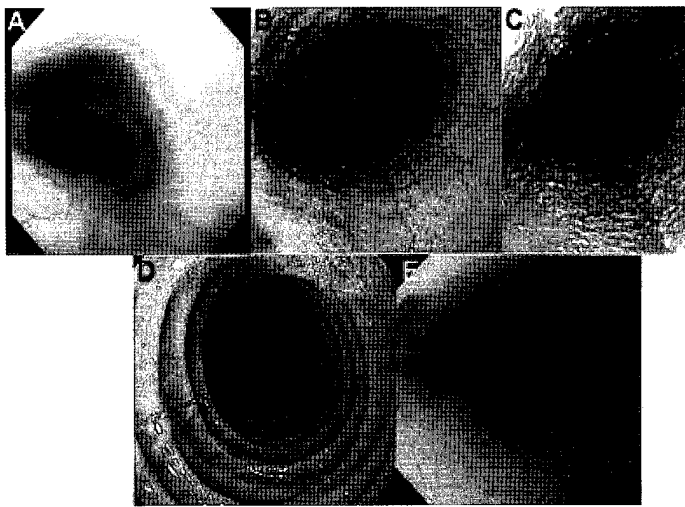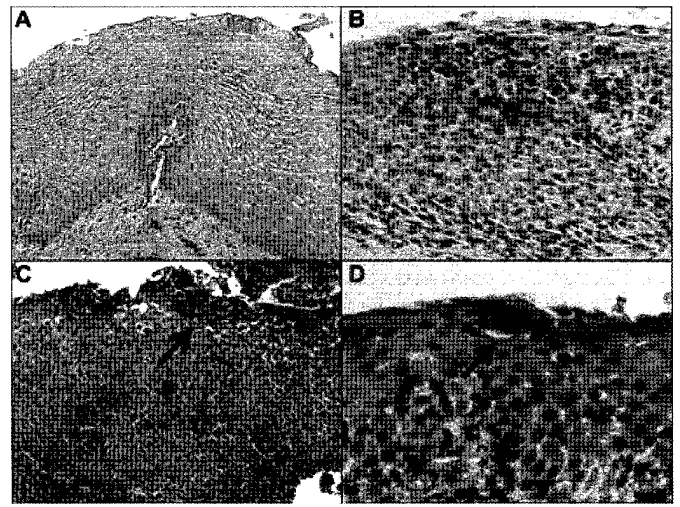


слика бр. 2

A - нормален езофагус;
B - еозфагеални бразди;
C - бели плаки
D - еозфагеални прстени;
E - езофагус со мал калибар



слика бр. 3

A - нормален езофагус;
B - еозинофилен езофагеит
C - површинско раслојување;
D - еозинофилен микроабсцес

Поради честата асоцираност со алергени на храна треба да се реализираан скин прик тест и специфичен ИгЕ на алергени од храна
Почести компликации од еозинофилен езофагеит се хијатална хернија и еозфагеална фиброза.

ТРЕТМАН

Се почнува со инхибитори на протонска пумпа за разликување на еозинофилен езофагеит и ГЕР. Супресијата на лачењето на желудочна киселина ќе помогне кај пациенти со еозинофилен

езофагеит и истовремен ГЕР но не го лекува еозинофилниот езофагеит. Дозирање од 1mg/kg тт x 2 на ден во тек на 2-3 месеци како тест.

Диета во исхраната врз основа на алерго тестовите помага во смирувањето на симптомите. Кортикостероидите се најефикасни во терапија на еозинофилен езофагеит. Тописките кортикостероиди се повеќе преферираат во однос на системските за да се избегнат несаканите ефекти. Ефикасни се за воведување и одржување на ремисија.

Fluticasone MDI : 88-440 mcg 2-4x дневно се прска во уста и се голта
Budesonide суспензија: 1-2mg дневно , се голта
Системски prednisone: 1-2mg/kg, во ретки случаи: (дисфагија која бара хоспитализација, езофагус со мал калибар , упорно повраќање и пад во телесна тежина)

Поради ризик од перфорација за време на ендоскопска дилатација медикаментозниот третман се препорачува како прва линија на терапија. Во секој случај дилатацијата е ефективна кај пациенти со еозинофилна стеноза како компликација на ЕоЕ.

Референци

- Bonis PAL and GT Furuta. Treatment of eosinophilic esophagitis. Up to Date; October 2012
Bonis PAL and GT Furuta. Pathogenesis, clinical manifestations, and diagnosis of eosinophilic esophagitis. Up to Date; October 2012
Furuta GT et al. 2007. Eosinophilic esophagitis in children and adults: a systematic review and consensus recommendations for diagnosis and treatment. Gastroenterology 133: 1342-1363
Liacouras CA et al. 2011. Eosinophilic esophagitis: updated consensus recommendations for children and adults. J Allergy Clin Immunol 128: 3-20.
Noel RJ, PE Putnam, and ME Rothenberg. 2004. Eosinophilic esophagitis. N Engl J Med 351: 940-941
Putnam PE. 2008. Eosinophilic esophagitis in children: clinical manifestations. Gastroenterology Clinics of North America 37: 369-381.
Rodrigues F et al. 2004. Herpes simplex virus esophagitis in immunocompetent children. Journal of Pediatric Gastroenterology and Nutrition 39: 560-563
Spergel JM, Andrews T, Brown-Whitehorn TF, Beausoleil JL, Liacouras CA: Treatment of eosinophilic esophagitis with specific food elimination diet directed by a combination of skin prick and patch tests. Ann Allergy Asthma Immunol 2005, 95:336-43.
Faubion, et al; Pediatric Gastroenterology and Nutrition. 1998; 27:90
Aceves et al; American Journal of Gastroenterology 2007; 102:2271